A. BOUCHET J. CUILLERET

Anatomie

topographique descriptive et fonctionnelle

3 le membre supérieur le membre inférieur

2e édition

SIMEP

ALAIN BOUCHET

Professeur d'anatomie à la faculté de médecine A. Carrel (Lyon), chirurgien des hôpitaux de Lyon

JACQUES CUILLERET

Professeur d'anatomie à la faculté de médecine de Saint-Étienne, chirurgien des hôpitaux

anatomie

TOPOGRAPHIQUE, DESCRIPTIVE ET FONCTIONNELLE

3 le membre supérieur le membre inférieur

2e édition

Photographies de Pierre Beaune

Dessins originaux de Daniel Foray

Simep 12, rue de l'Éperon
Paris 75006

Le présent ouvrage, sous pagination unique, regroupe, complète, actualise les ouvrages suivants des mêmes auteurs, qui ont fait eux-mêmes l'objet de plusieurs éditions successives :

le système nerveux central : 1972, 1982
la face, la tête et les organes des sens : 1971, 1980
le cou : 1971, 1978
le thorax : 1973, 1974, 1980
le membre supérieur : 1969, 1975-76, 1978, 1983
le membre inférieur : 1970, 1976, 1980
l'abdomen : 1974
la région rétro-péritonéale,
le petit bassin, le périnée : 1975

© SIMEP SA – 1983, 1990 – PARIS, FRANCE
Tous droits de traduction, d'adaptation et de reproduction par tous procédés réservés pour tous pays.

Toute reproduction ou représentation intégrale ou partielle, par quelque procédé que ce soit, des pages publiées dans le présent ouvrage, faite sans l'autorisation de l'éditeur est illicite et constitue une contrefaçon. Seules sont autorisées, d'une part, les reproductions strictement réservées à l'usage privé du copiste et non destinées à une utilisation collective, et d'autre part, les courtes citations justifiées par le caractère scientifique ou d'information de l'œuvre dans laquelle elles sont incorporées (loi du 11 mars 1957 art. 40 et 41 et Code pénal art. 425).

Des photocopies payantes peuvent être réalisées avec l'accord de l'éditeur. S'adresser au : Centre Français du Copyright, 6 bis rue Gabriel-Laumain, 75010 Paris. Tél. : 48.24.98.30.

ISBN 2.85334.308.1

table des matières

le membre supérieur 1153

Avant-propos 1154

Chapitre 1. — Os et articulations de l'épaule 1157
Chapitre 2. — Le creux axillaire 1173
Chapitre 3. — La région scapulaire 1199
Chapitre 4. — La région deltoïdienne 1211
Chapitre 5. — La région antérieure du bras 1219
Chapitre 6. — La région postérieure du bras 1231
Chapitre 7. — Os et articulations du coude 1239
Chapitre 8. — La région du pli du coude 1251
Chapitre 9. — La région olécranienne 1267
Chapitre 10. — La région antérieure de l'avant-bras 1273
Chapitre 11. — La région postérieure de l'avant-bras 1303
Chapitre 12. — Les os et les articulations du poignet 1317
Chapitre 13. — La région antérieure du poignet 1333
Chapitre 14. — La région postérieure du poignet 1345
Chapitre 15. — Les os et les articulations de la main et des doigts 1353
Chapitre 16. — La paume de la main 1373
Chapitre 17. — La région dorsale de la main 1405
Chapitre 18. — Les doigts 1413
Chapitre 19. — Vascularisation du membre supérieur 1429
Chapitre 20. — Innervation du membre supérieur 1439

le membre inférieur 1449

Avant-propos 1450

Chapitre 1. — Os et articulation de la hanche 1453
Chapitre 2. — La région fessière 1474
Chapitre 3. — La région inguino-fémorale 1487
Chapitre 4. — La région obturatrice 1509
Chapitre 5. — La région antérieure de la cuisse 1521
Chapitre 6. — La région postérieure de la cuisse 1542
Chapitre 7. — Os et articulations du genou 1551
Chapitre 8. — La région rotulienne 1571
Chapitre 9. — Le creux poplité 1578
Chapitre 10. — La région antérieure de la jambe 1594
Chapitre 11. — La région postérieure de la jambe 1608
Chapitre 12. — Os et articulations du cou-de-pied 1625
Chapitre 13. — La région antérieure du cou-de-pied 1637
Chapitre 14. — La région postérieure du cou-de-pied 1643
Chapitre 15. — Os et articulations du pied 1654
Chapitre 16. — La région du dos du pied 1674
Chapitre 17. — La plante du pied 1681
Chapitre 18. — Les orteils 1696
Chapitre 19. — Vascularisation du membre inférieur 1702
Chapitre 20. — Innervation du membre inférieur 1712

Index — le membre supérieur 1719
— le membre inférieur 1723

le membre supérieur

avant-propos

La portion proximale du membre supérieur comprend trois segments :

L'épaule qui englobe les parties molles recouvrant la « ceinture scapulaire », et dont l'étude peut être divisée en quatre chapitres :
— le plan ostéo-articulaire profond : les « os et les articulations de l'épaule » ;
— le plan musculaire antérieur, et les formations vasculo-nerveuses qui font communiquer le creux sus-claviculaire et le bras, l'ensemble réalisant la « région axillaire » ;
— le plan musculaire postérieur, qui recouvre en arrière l'omoplate, et forme la « région scapulaire » ;
— le plan musculaire externe, qui déborde sur la partie haute du bras, et donne au « moignon » de l'épaule sa forme caractéristique : il constitue la « région deltoïdienne ».

Le bras, compris entre l'épaule, en haut, et le coude, en bas. Centré du point de vue osseux par la diaphyse humérale, il est divisé en deux loges par deux cloisons inter-musculaires transversales :
— la « région antérieure du bras » ;
— et la « région postérieure du bras ».

Le coude qui, en anatomie topographique, comprend l'ensemble de l'articulation huméro-antébrachiale, avec les parties molles qui la recouvrent, tant en avant qu'en arrière.
Son étude peut être divisée en trois chapitres :
— la région des « os et des articulations du coude » ;
— la région du « pli du coude », placée en avant ;
— la région « olécranienne », située en arrière ;

La portion distale du membre supérieur comprend trois segments, de plus en plus perfectionnés et adaptés à la préhension et au toucher :

L'avant-bras comporte, à côté des mouvements de flexion et d'extension assurés par le coude, des mouvements associés de pro-supination qui interviennent de façon permanente dans les différents gestes de la main.
Deux régions peuvent être décrites :
— la région antérieure de l'avant-bras, ou antébrachiale antérieure ;
— la région postérieure de l'avant-bras, ou antébrachiale postérieure.

Le poignet, surtout doué de flexion et d'extension, est également une importante région de passage pour les tendons fléchisseurs, en avant, et les tendons extenseurs, en arrière.
Il comprend l'extrémité inférieure des deux os de l'avant-bras, la première rangée des os du carpe, l'articulation radio-carpienne ainsi que les parties molles qui doublent cet ensemble ostéo-articulaire en avant et en arrière.
Il est possible de subdiviser le poignet en trois régions :
— une région profonde qui est celle des os et des articulations du poignet ;
— une région antérieure : la région antérieure du poignet ;
— une région postérieure : la région postérieure du poignet.

La main, enfin, est un merveilleux instrument qu'animent les muscles de l'avant-bras, et un très grand nombre de muscles propres, chargés chacun d'une fonction déterminée.

Parmi les doigts de la main, le pouce occupe une position privilégiée qui lui permet de s'opposer aux autres doigts, et fait de lui, comme le disait Montaigne, « le maistre doigt de la main ».

NOTE IMPORTANTE

Nomenclature :

Les nouvelles normes internationales modifient la nomenclature officiellement admise jusqu'à ces dernières années.
Nous avons placé ces nouvelles nomenclatures dans la marge avec, pour repère, une astérisque à la suite de l'ancienne dénomination qui a été volontairement conservée.

1 os et articulations de l'épaule

PLAN

1. Les os
   - *A. L'extrémité externe de la clavicule*
   - *B. L'omoplate*
   - *C. L'extrémité supérieure de l'humérus*
2. Les articulations
   - *A. L'articulation acromio-claviculaire*
     - *a. Surfaces articulaires*
     - *b. Capsule*
     - *c. Ligaments*
     - *d. Mouvements*
   - *B. L'articulation scapulo-humérale*
     - *a. Surfaces articulaires*
     - *b. Capsule*
     - *c. Ligaments*
     - *d. Synoviale*
     - *e. Artères*
     - *f. Nerf*
     - *g. Mouvements*
3. Les rapports
   - *A. En avant*
   - *B. En haut*
   - *C. En arrière*
   - *D. En bas et en dedans*
   - *E. En haut et en dehors*
   - *F. Dans l'articulation de l'épaule*
   - *G. En surface*

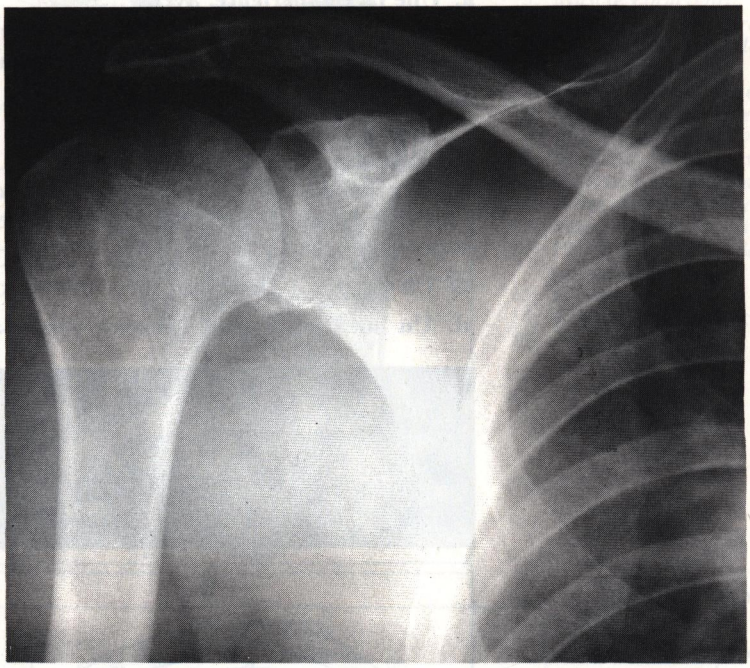

Radiographie de face de l'épaule droite

L'épaule, formée par l'articulation scapulo-humérale, est également une région topographique qui correspond à la racine du membre supérieur, c'est-à-dire qu'elle unit le bras au thorax, par l'intermédiaire de la clavicule.

Mais l'extrémité interne de cet os fait partie du thorax, par l'articulation sterno-claviculaire ; aussi l'étude de la région de l'épaule doit-elle se limiter :

- du point de vue osseux : à la portion externe de la clavicule, à l'omoplate, et à l'extrémité supérieure de l'humérus ;
- du point de vue articulaire : aux articulations acromio-claviculaire et scapulo-humérale.

1. Les os

** Clavicule : du latin Clavis, la clef. Les clavicules sont les clefs du thorax*

A. L'EXTREMITE EXTERNE DE LA CLAVICULE* (Clavicula). Formant avec l'omoplate la ceinture scapulaire ou ceinture du membre supérieur (Cingulum Membri Superioris), la clavicule est un os allongé dont le tiers externe est aplati et large, formant une courbe concave en avant.

A peu près horizontale, cette extrémité est dirigée en dehors et en arrière, vers l'acromion.

Elle présente :

a. Une face supérieure, avec :

- en avant : la zone rugueuse d'insertion du chef antérieur du deltoïde,
- en arrière : la surface d'attache du muscle trapèze (Fig. 1).

b. Une face inférieure, avec, de dedans en dehors (Fig. 2) :

- l'insertion du ligament conoïde,
- l'insertion du ligament trapézoïde

(faisant partie tous deux des ligaments coraco-claviculaires),

- la facette acromiale, elliptique, orientée en bas, en dehors et en avant, surface supéro-interne de l'articulation acromio-claviculaire.

c. Un bord antérieur, concave, mince, où se détache le tubercule deltoïdien.

d. Un bord postérieur, convexe, épais, avec l'insertion du trapèze.

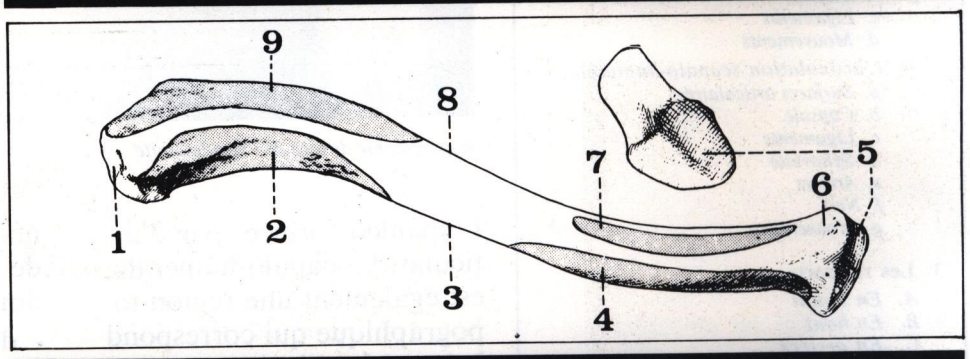

FIGURE 1

Face supérieure de la clavicule droite

1. *Facette articulaire pour l'acromion*
2. *Insertion du deltoïde*
3. *Bord antérieur*
4. *Insertion du grand pectoral*
5. *Facette articulaire sterno-costale*
6. *Extrémité interne*
7. *Insertion du sterno-cléido-mastoïdien*
8. *Bord postérieur*
9. *Insertion du trapèze*

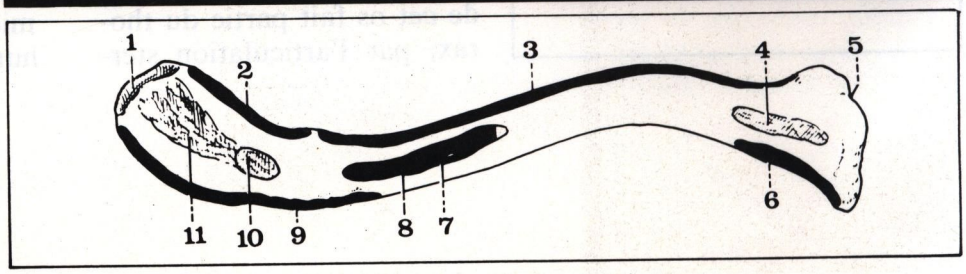

FIGURE 2

Face inférieure de la clavicule droite

1. *Facette acromiale*
2. *Insertion du deltoïde*
3. *Insertion du grand pectoral*
4. *Insertion du ligament costo-claviculaire*
5. *Facette sterno-costale*
6. *Insertion du sterno-cléido-hyoïdien*
7. *Trou nourricier*
8. *Insertion du sous-clavier*
9. *Insertion du trapèze*
10. *Ligament conoïde*
11. *Ligament trapézoïde*

B. L'OMOPLATE (Scapulum*). Os plat et mince, elle constitue la partie postéro-latérale de la ceinture scapulaire, et présente :

a. Une face antérieure ou thoracique, orientée en avant et en dedans, profondément excavée, parcourue par 3 ou 4 crêtes osseuses obliques sur lesquelles se fixent les lames tendineuses du muscle sous-scapulaire (Musculus Subscapularis) (Fig. 3).

**** Scapula : omoplate, du grec Omos, épaule (plate : partie plate)***

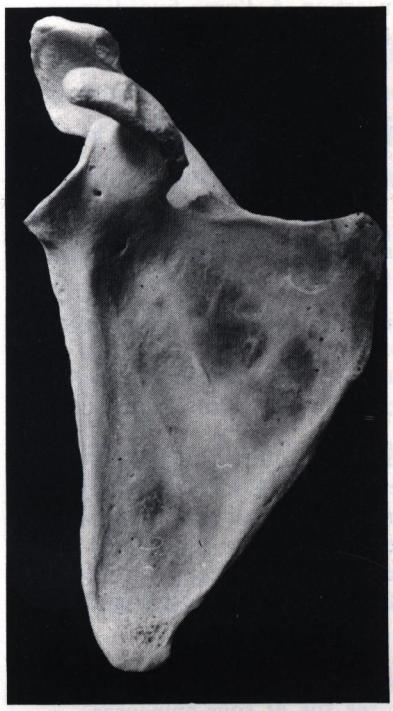

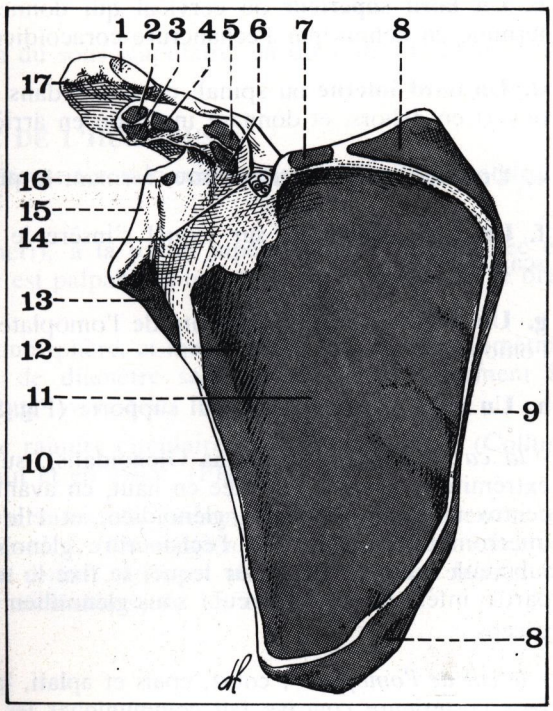

FIGURE 3

Face antérieure de l'omoplate droite

1. *Facette articulaire acromiale*
2. *Muscle court biceps*
3. *Muscle coraco-brachial*
4. *Muscle petit pectoral*
5. *Ligament trapézoïde*
6. *Ligament conoïde*
7. *Muscle omo-hyoïdien*
8. *Muscle grand dentelé*
9. *Bord interne (ou spinal)*
10. *Bord externe (ou axillaire)*
11. *Muscle sous-scapulaire*
12. *Pilier de l'omoplate*
13. *Muscle long triceps*
14. *Echancrure coracoïdienne (ou scapulaire)*
15. *Cavité glénoïde*
16. *Tendon du long biceps*
17. *Acromion*

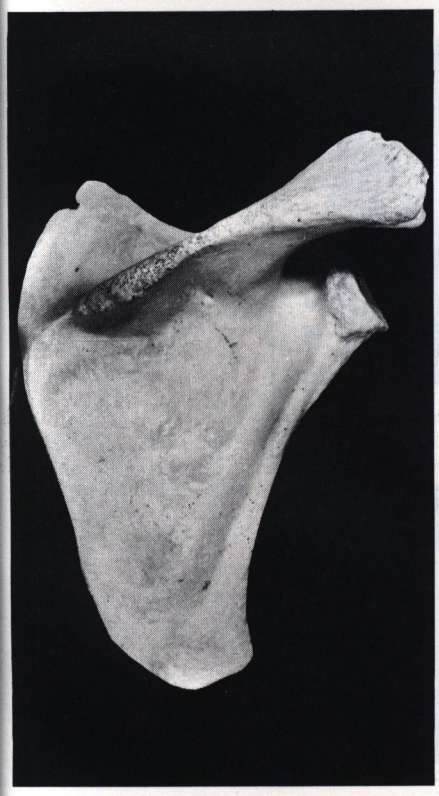

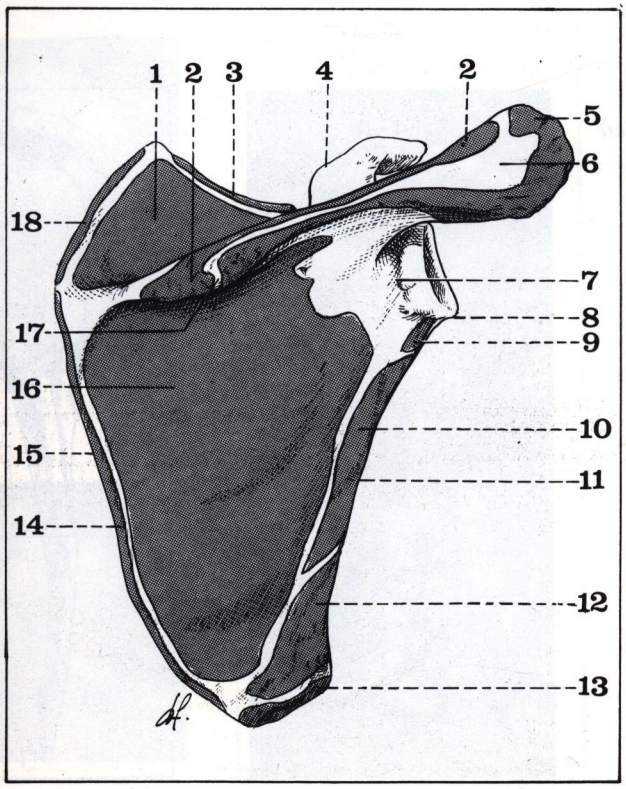

FIGURE 4

Face postérieure de l'omoplate droite

1. *Muscle sus-épineux*
2. *Muscle trapèze*
3. *Muscle omo-hyoïdien*
4. *Apophyse coracoïde*
5. *Muscle deltoïde*
6. *Acromion*
7. *Col chirurgical de l'omoplate*
8. *Tubercule sous-glénoïdien*
9. *Muscle long triceps*
10. *Muscle petit rond*
11. *Bord externe (ou axillaire)*
12. *Muscle grand rond*
13. *Muscle grand dorsal (inconstant)*
14. *Muscle rhomboïde*
15. *Bord interne (ou spinal)*
16. *Muscle sous-épineux*
17. *Epine de l'omoplate*
18. *Muscle angulaire de l'omoplate*

En dedans, à proximité du bord interne, s'étalent les surfaces d'insertion du muscle grand dentelé ou dentelé antérieur. (*cf.* Région axillaire, page 1178).

b. Une face postérieure ou dorsale (Fig. 4), partagée par la saillie de l'épine de l'omoplate en deux fosses sus et sous-épineuses. La forte apophyse de l'acromion, qui la prolonge en dehors, au-dessus de l'articulation de l'épaule, est un repère osseux facile à palper sous la peau. (*cf.* Région scapulaire, page 1200).

c. Un bord supérieur ou cervical qui donne insertion à l'omo-hyoïdien, et se termine en dehors par l'échancrure coracoïdienne.

d. Un bord interne ou spinal, dessinant dans son quart supérieur un angle obtus ouvert en dehors, et donnant insertion en arrière au muscle rhomboïde.

e. Un bord externe ou axillaire, formant le pilier externe de l'omoplate.

f. Un angle supérieur sur lequel s'insère le muscle angulaire (ou élévateur du scapulum).

g. Un angle inférieur ou pointe de l'omoplate, saillant lors de la rétropulsion de l'omoplate.

h. Un angle externe enfin, qui supporte (Fig. 5) :

**** Glénoïde : du grec Glene, l'œil (en forme de cavité oculaire)***

- *la cavité glénoïde** (Cavitas Glenoidalis), surface articulaire, ovalaire à grosse extrémité inférieure, orientée en haut, en avant et en dehors. Elle présente en son centre un petit tubercule glénoïdien, et elle est limitée par un bord saillant, interrompu en avant par l'échancrure glénoïdienne. Elle est surmontée par le tubercule sus-glénoïdien sur lequel se fixe le tendon du long biceps, alors qu'à sa partie inférieure le tubercule sous-glénoïdien donne attache au tendon du long triceps ;

**** Collum Scapulae***

- *le col de l'omoplate**, court, épais et aplati, la sépare du corps de l'omoplate ; sa face postérieure concave fait communiquer les fosses sus et sous-épineuses,

FIGURE 5

Vue latérale externe de l'omoplate droite

1. Acromion
2. Apophyse coracoïde
3. Tubercule glénoïdien
4. Cavité glénoïde
5. Tubercule sous-glénoïdien
6. Pilier de l'omoplate
7. Bord externe (ou axillaire)

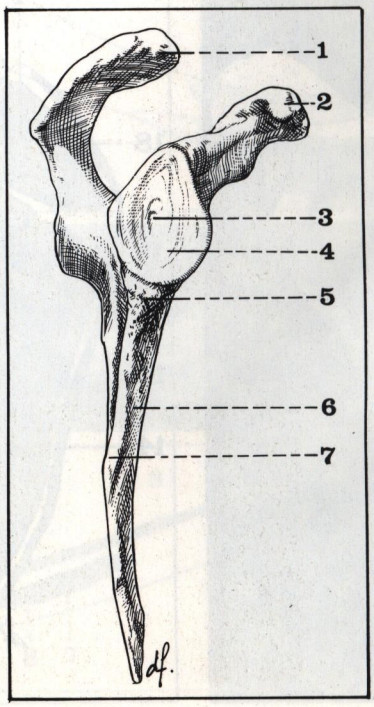

— *l'apophyse coracoïde** (Processus Coracoideus) surplombe le col et la glène en haut et en avant ; elle constitue le repère habituel des luxations antéro-internes de l'épaule.

** Coracoïde : du grec Corax, le corbeau (en forme de bec de corbeau)*

Dirigée en haut et en avant, elle se coude ensuite pour devenir horizontale et recevoir de nombreuses insertions musculaires :

- sur son bord interne, le petit pectoral,
- sur son sommet, le coraco-brachial en dedans, et la courte portion du biceps en dehors.

Au-dessous d'elle, glisse le tendon du sous-scapulaire, en direction de l'humérus.

C. L'EXTREMITE SUPERIEURE DE L'HUMERUS*

** Humérus : du grec Omos, l'épaule*

En partie recouverte par la voûte osseuse acromio-coracoïdienne, elle comprend trois parties :

a. La tête humérale (Caput Humeri), à la partie supéro-interne, est orientée en haut, en arrière et en dedans ; elle est palpable à travers le deltoïde lorsque le bras est placé en rotation externe.

Elle représente environ le tiers d'une sphère, et mesure chez l'adulte 6 centimètres de haut, 5 centimètres et demi de diamètre sagittal, débordant largement la surface de la cavité glénoïde (ce qui favorise les luxations).

Elle est limitée en dehors par une rainure circulaire, ou *col anatomique* (Collum Anatomicum), surtout nette en haut et en avant (Fig. 6).

L'axe de la tête et de la diaphyse humérale détermine un angle de flexion ou d'inclinaison, à sinus inféro-interne, de 130 degrés. Mais l'axe de la tête est également orienté en arrière et en dedans, formant ainsi avec un plan frontal un deuxième angle, de torsion ou de déclinaison, de 15 à 20 degrés.

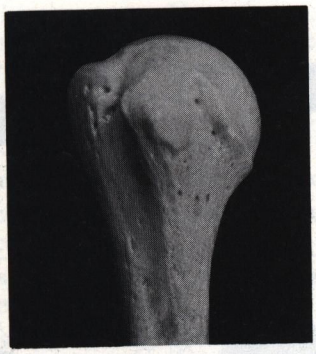

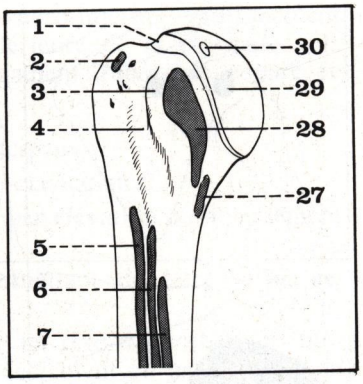

FIGURE 6

Face antérieure de l'extrémité supérieure de l'humérus droit

1. *Col anatomique*
2. *Muscle sus-épineux*
3. *Trochin*
4. *Gouttière bicipitale*
5. *Muscle grand pectoral*
6. *Muscle grand dorsal*
7. *Muscle grand rond*

27. *Ligament gléno-huméral inférieur*
28. *Muscle sous-scapulaire*
29. *Tête articulaire*
30. *Ligament gléno-huméral supérieur*

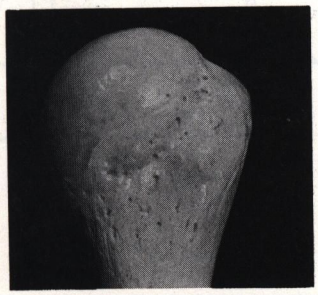

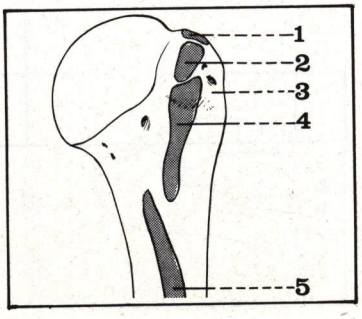

FIGURE 7

Face postérieure de l'extrémité supérieure de l'humérus droit

1. *Muscle sus-épineux*
2. *Muscle sous-épineux*
3. *Trochiter*
4. *Muscle petit rond*
5. *Muscle vaste externe*

* *ou tubercule majeur*

b. La grosse tubérosité*, ou trochiter (Tuberculum Majus) est située en dehors de la tête, sur le prolongement du bord externe de la diaphyse. Son contour supérieur présente trois facettes d'insertions musculaires pour les rotateurs de l'épaule.

- en haut, le sus-épineux,
- au milieu, le sous-épineux,
- en bas, le petit rond (Fig. 7).

* *ou tubercule mineur*

c. La petite tubérosité* ou trochin (Tuberculum Minus) est située au-dessous et en avant de la tête. Elle donne attache au tendon du muscle sous-scapulaire.

Entre le trochiter et le trochin, descend la gouttière ou *coulisse bicipitale,* dont les lèvres donnent insertion (Fig. 6) :

- en dehors, au grand pectoral,
- en dedans, au grand dorsal, puis au grand rond.

Entre le grand pectoral et le grand dorsal descend la longue portion du biceps, dans toute l'étendue de la gouttière.

* *Collum chirurgicum*

L'extrémité supérieure de l'humérus est séparée de la diaphyse par le *col chirurgical**, portion rétrécie de l'os, sous-jacent au trochiter en dehors et au bord inférieur du col anatomique en dedans.

Le développement osseux se fait à partir de trois points d'ossification : un pour la tête, de 6 à 20 mois, et un pour chaque tubérosité, de 1 à 3 ans.

La pièce ainsi formée reste séparée de la diaphyse par un cartilage de conjugaison, convexe en haut, situé au-dessus du col chirurgical ; la fusion avec la diaphyse est tardive, vers 25 ans. Sous l'effet d'un traumatisme, la pièce osseuse non encore unie à la diaphyse peut se séparer d'elle, réalisant un décollement épiphysaire (Fig. 8).

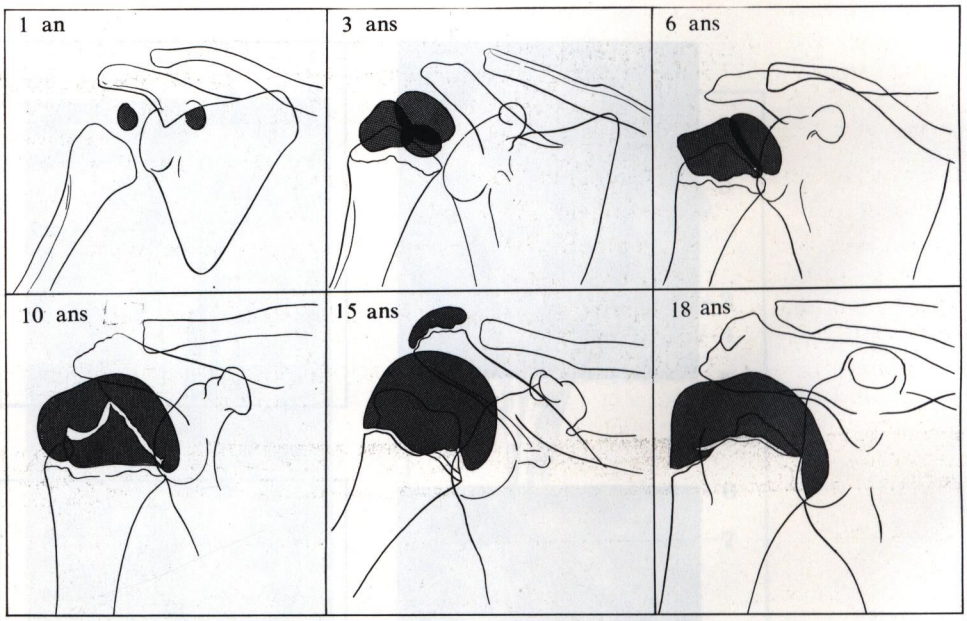

FIGURE 8

Développement osseux de l'extrémité supérieure de l'humérus

1 an : points d'ossification de la tête humérale et de l'apophyse coracoïde
3 ans : les points d'ossification du trochiter et du trochin complètent celui de la tête humérale
6 ans : fusion des trois points d'ossification entre eux
10 ans : formation du cartilage de conjugaison
15 ans : point d'ossification de l'acromion
18 ans : la fusion avec la diaphyse humérale n'est pas encore réalisée

2. Les articulations

A. L'ARTICULATION ACROMIO-CLAVICULAIRE (Articulatio Acromio-Clavicularis).

Solidarisant les deux os de la ceinture scapulaire, elle est considérée comme une arthrodie, articulation à surfaces planes, ne permettant que des mouvements de glissement.

a. Les surfaces articulaires, elliptiques à grand axe sagittal, recouvertes d'une couche de fibro-cartilage plus épaisse sur l'acromion, sont parfois séparées par un véritable ménisque intra-articulaire (Fig. 9) :

- *la facette acromiale,* taillée en biseau, située sur le bord antéro-interne de l'os, est orientée en haut et en dedans,
- *la facette claviculaire* a une orientation inverse, à la face inférieure de l'extrémité externe de la clavicule.

b. La capsule, assez épaisse, mais lâche, est tapissée en dedans par une synoviale ; les ligaments la renforcent.

c. Les ligaments peuvent, à la suite d'un traumatisme, se déchirer plus ou moins complètement, à l'origine d'une luxation acromio-claviculaire, où l'extrémité externe de la clavicule se déplace d'ordinaire en haut.

A côté des ligaments propres à l'articulation, on décrit également des ligaments médiats, ou coraco-claviculaires.

1. *Le ligament acromio-claviculaire,* plus épais en arrière qu'en avant, est formé de faisceaux fibreux obliques en dehors et en arrière.

2. *Les ligaments coraco-claviculaires* sont en fait les plus importants, au nombre de deux (Fig. 10) :

- *ligament trapézoïde* (Ligamentum Trapezoideum), antéro-externe, presque sagittal, faiblement oblique en haut et en dehors, étendu de la face inférieure de la clavicule au bord postéro-supérieur de l'apophyse coracoïde. Plus large en bas, il se divise souvent en deux faisceaux au contact de la coracoïde,
- *ligament conoïde* (Ligamentum Conoideum), postéro-interne, pratiquement frontal, étendu du tubercule conoïde de la face inférieure de la clavicule à la partie basale de la coracoïde. Il est postérieur au ligament trapézoïde, séparé de lui par une petite bourse séreuse.

d. Les mouvements se font autour de trois axes principaux :

- *vertical,* par ouverture et fermeture de l'angle omo-claviculaire,
- *horizontal,* perpendiculaire au corps de l'omoplate, par élévation ou abaissement de l'angle externe de cet os,
- *horizontal,* parallèle au corps de l'omoplate, permettant de faire saillir ou d'effacer l'angle inférieur de cet os.

Articulation de souplesse, l'acromio-claviculaire joue un rôle d'amortisseur entre le bras de levier claviculaire et l'omoplate, entrant également en jeu à la fin du mouvement d'élévation complète du bras.

L'insertion coracoïdienne des ligaments trapézoïde et conoïde représente l'axe des différents mouvements.

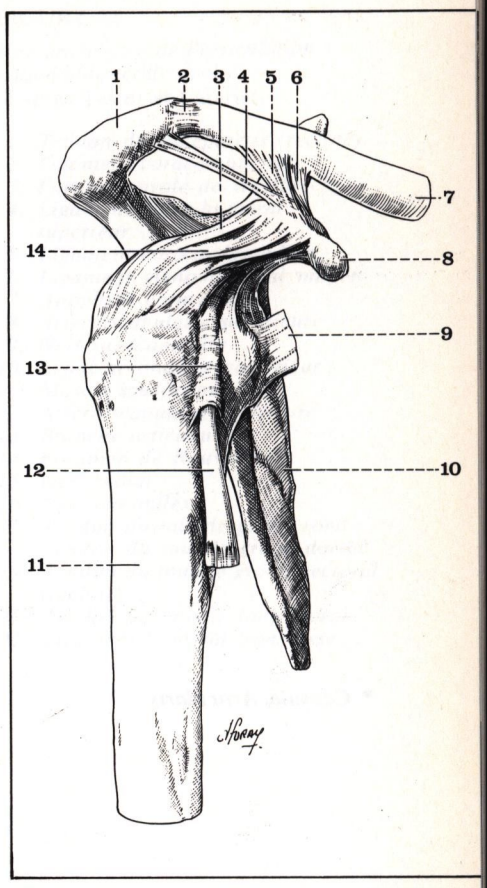

FIGURE 10

Vue latérale externe des articulations de l'épaule droite

1. *Acromion*
2. *Articulation acromio-claviculaire*
3. *Ligament coraco-huméral*
4. *Ligament acromio-coracoïdien*
5. *Ligament trapézoïde*
6. *Ligament conoïde*
7. *Clavicule (sectionnée au tiers moyen)*
8. *Apophyse coracoïde*
9. *Tendon du sous-scapulaire*
10. *Omoplate*
11. *Diaphyse humérale*
12. *Tendon du long biceps*
13. *Ligament huméral transverse*
14. *Ligament gléno-huméral supérieur*

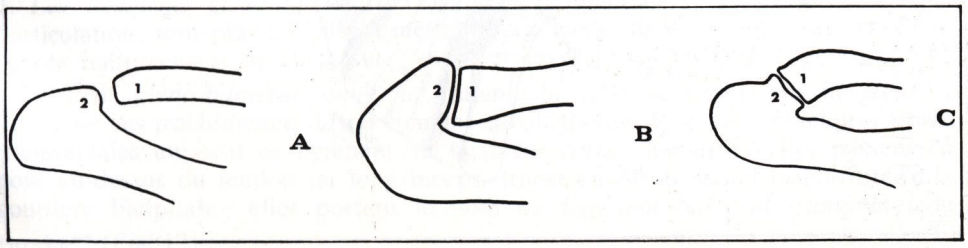

FIGURE 9

Schéma radiologique de l'articulation acromio-claviculaire

A. Chez le jeune
B. Chez l'adulte
C. Chez le vieillard

1. *Extrémité externe de la clavicule*
2. *Acromion*

B. L'ARTICULATION SCAPULO-HUMERALE (Articulatio Humeri) appartient au genre des énarthroses, à surfaces sphériques, douées d'une grande mobilité.

a. Les surfaces articulaires

1. *La cavité glénoïde* (Cavitas Glenoidalis) repose sur le col de l'omoplate. Recouverte de cartilage, elle est faiblement excavée et représente à peine le tiers de la tête humérale. Aussi est-elle complétée par un fibro-cartilage prismatique triangulaire, placé sur son pourtour, *le bourrelet glénoïdien* (Labrum Glenoidale) dont (Fig. 11 et 14) :

- le bord central adhère faiblement à la cavité glénoïde,
- la face interne, mieux fixée, franchit l'échancrure glénoïdienne,
- la face externe, articulaire, glisse sur la tête humérale,
- la face périphérique enfin adhère à la capsule et se continue en haut et en bas avec les tendons du biceps et du triceps.

Même agrandie par son bourrelet, la cavité glénoïde est pourtant beaucoup plus petite que la tête humérale ; d'où la relative fréquence des luxations traumatiques de l'épaule, surtout dans leur variété antéro-interne.

2. *La tête humérale* (Caput Humeri) est revêtue par une couche uniforme de cartilage hyalin qui s'arrête sur la lèvre interne du col anatomique. Au-dessus du trochin, ce cartilage présente une petite encoche pour l'insertion du ligament gléno-huméral supérieur (Fig. 6).

* *Capsula Articularis*

b. La capsule* possède la forme d'un cône tronqué à grande base humérale.

1. *Du côté scapulaire,* elle se fixe sur le pourtour osseux de la glène et la face périphérique du bourrelet.

Elle englobe en haut le tendon du long biceps, qui devient ainsi intra-articulaire ; elle se confond en bas avec le tendon du long triceps, mais le laisse extra-articulaire (Fig. 11).

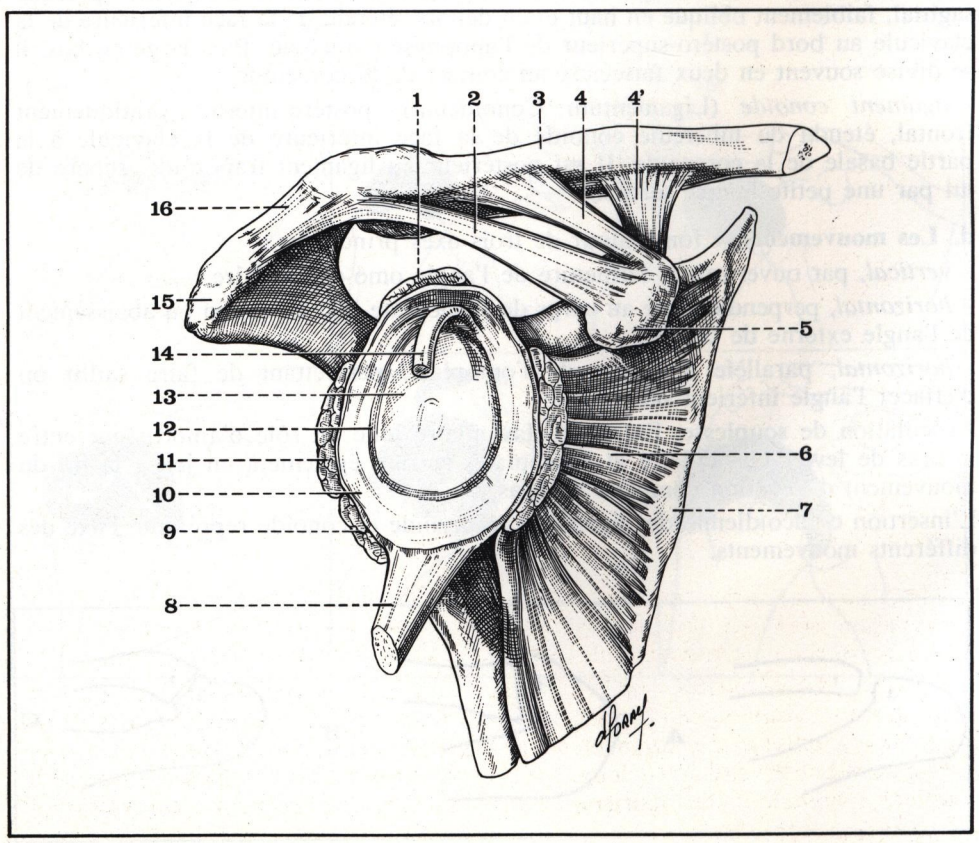

FIGURE 11

Vue latérale externe de la cavité glénoïde droite

1. *Muscle sus-épineux*
2. *Ligament acromio-coracoïdien*
3. *Clavicule*
4. *Ligament trapézoïde*
4'. *Ligament conoïde*
5. *Apophyse coracoïde*
6. *Muscle sous-scapulaire*
7. *Bord interne de l'omoplate*
8. *Tendon du long triceps*
9. *Muscle petit rond*
10. *Capsule articulaire*
11. *Muscle sous-épineux*
12. *Bourrelet glénoïdien*
13. *Cavité glénoïde*
14. *Tendon (intra-articulaire) du muscle long biceps*
15. *Acromion*
16. *Articulation acromio-claviculaire*

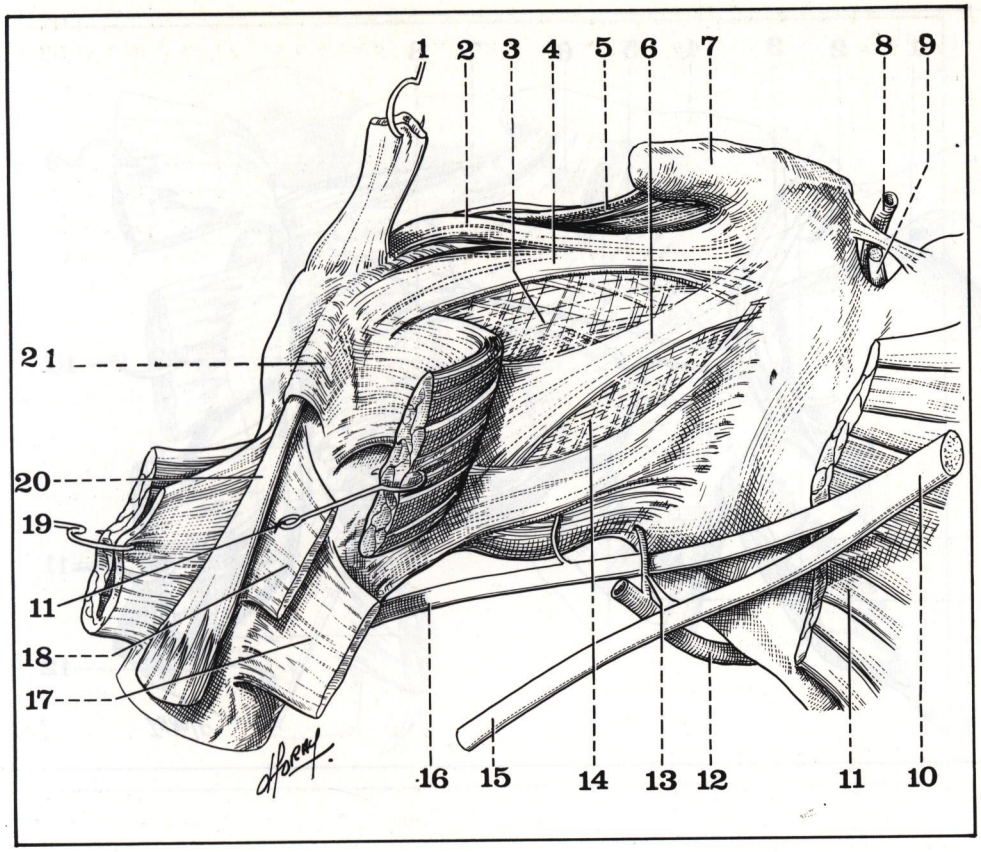

FIGURE 12

Vue antérieure de l'articulation scapulo-humérale droite
(d'après Testut et Latarjet)

1. *Tendon du sus-épineux (récliné)*
2. *Ligament coraco-huméral*
3. *Foramen ovale de Weitbrecht*
4. *Ligament gléno-huméral supérieur*
5. *Ligament coraco-glénoïdien*
6. *Ligament gléno-huméral moyen*
7. *Apophyse coracoïde*
8. *Artère scapulaire supérieure*
9. *Nerf sus-scapulaire*
10. *Tronc secondaire postérieur*
11. *Muscle sous-scapulaire*
12. *Artère scapulaire inférieure*
13. *Branche articulaire*
14. *Foramen de Rouvière*
15. *Nerf radial*
16. *Nerf circonflexe*
17. *Tendon du muscle grand rond*
18. *Tendon du muscle grand dorsal*
19. *Tendon du muscle grand pectoral (récliné)*
20. *Tendon du muscle long biceps*
21. *Ligament huméral transverse*

2. *Du côté huméral,* elle s'insère en dehors du col anatomique :
- en avant, sur la lèvre externe de ce col,
- en arrière, à 10 millimètres du cartilage,
- en bas, elle descend jusqu'au col chirurgical, qui devient ainsi intra-capsulaire en dedans (le cartilage de conjugaison est donc intra-articulaire chez l'enfant).

c. Les ligaments renforcent la capsule, trop mince et trop lâche, incapable à elle seule de maintenir en contact les surfaces articulaires. Ils n'existent qu'en haut et en avant.

1. *Le ligament coraco-huméral* (Ligamentum Coracohumerale), situé au-dessus de l'articulation, forme un véritable ligament suspenseur de la tête humérale. Epais et rectangulaire, il est tendu du bord externe et de la base de la coracoïde à la facette supérieure du trochiter.

De son bord postérieur, confondu avec la capsule, se détache souvent le ligament coraco-glénoïdien de Sappey*, qui rejoint le bord supérieur de la glène (Fig. 13).

2. *Les ligaments gléno-huméraux* (Ligamenta Humeralia*), situés en avant de l'articulation, sont plus difficiles à mettre en évidence car ils ne sont souvent qu'un simple renforcement de la capsule ; on peut en décrire trois (Fig. 12) :

- *ligament gléno-huméral supérieur,* allant du pôle supérieur de la glène à l'encoche sus-trochinienne du revêtement cartilagineux de la tête. Quelques fibres transversales unissent ce ligament au ligament coraco-huméral ; elles passent en pont au-dessus du tendon du long biceps, transformant en canal ostéo-fibreux la gouttière bicipitale ; elles portent le nom de *ligament huméral transverse* (de Brodie** (Fig. 12) ;

*** Sappey Philibert Constant (1810-1896), professeur d'anatomie à Paris**

**** Brodie Charles-Gordon (1860-1933), anatomiste et chirurgien à Londres**

*** *Ligamenta Glenohumeralia***

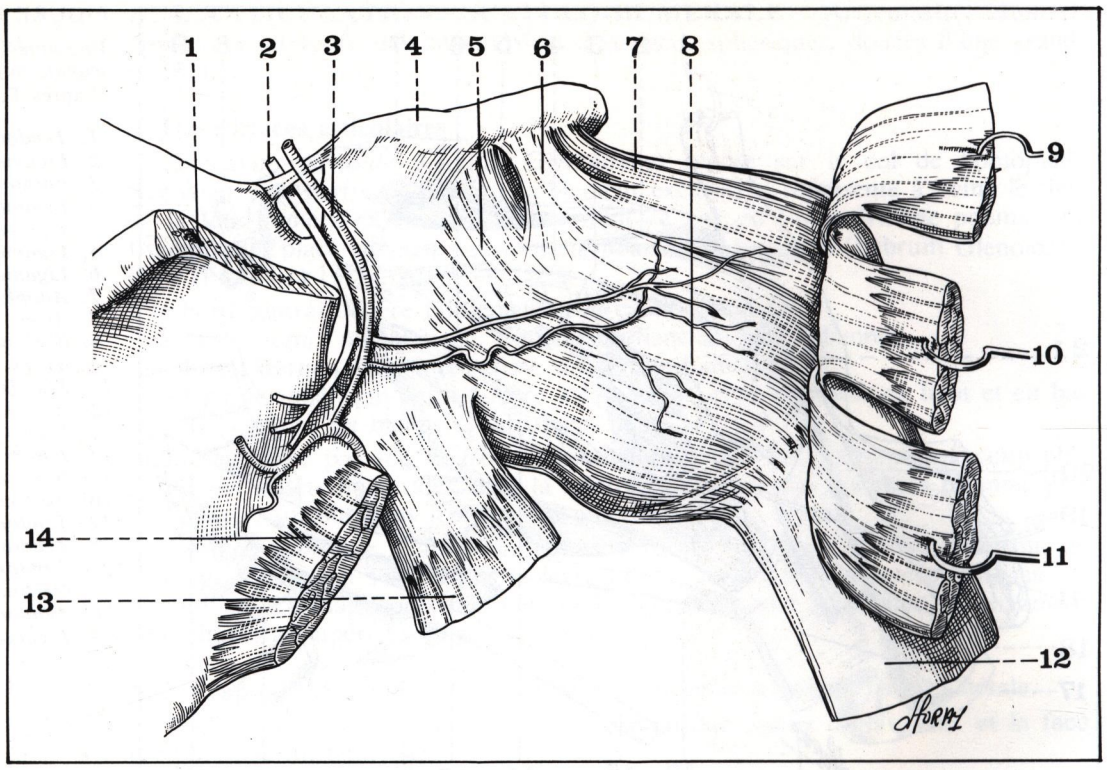

FIGURE 13

Vue postérieure de l'articulation scapulo-humérale droite
(d'après Testut et Latarjet)

1. *Section de l'acromion*
2. *Nerf sus-scapulaire*
3. *Artère scapulaire supérieure*
4. *Apophyse coracoïde*
5. *Capsule articulaire*
6. *Ligament coraco-glénoïdien de Sappey*
7. *Ligament coraco-huméral*
8. *Face postérieure de la capsule articulaire*
9. *Tendon du sus-épineux (récliné)*
10. *Tendon du sous-épineux (récliné)*
11. *Tendon du petit rond (récliné)*
12. *Diaphyse humérale (sectionnée)*
13. *Tendon du long triceps*
14. *Insertion scapulaire du muscle petit rond*

- *ligament gléno-huméral moyen,* allant du pôle supérieur de la glène, un peu plus bas que le précédent, à la petite tubérosité de l'humérus. Il est dirigé en bas et en dehors, s'élargissant près de l'humérus, où il glisse sous le tendon du muscle sous-scapulaire (Fig.12).

Son bord supérieur limite avec le bord inférieur du ligament sus-jacent le foramen ovale de Weitbrecht*, devant lequel s'insinue le tendon du sous-scapulaire, faisant communiquer se bourse séreuse avec la synoviale articulaire,

- *ligament gléno-huméral inférieur,* le plus large et le plus épais, allant du bord antéro-inférieur de la glène au bord interne du col chirurgical de l'humérus, descendant souvent assez bas sur le bord interne de l'os (Fig. 12).

Il est séparé du ligament sus-jacent par un point faible de la capsule qui répond à l'échancrure glénoïdienne et forme le foramen de Rouvière**. En ce point la capsule est très mince et laisse passer la tête humérale dans les luxations antéro-internes de l'épaule.

d. La synoviale tapisse la face profonde de la capsule, se réfléchissant entre ses insertions et le rebord cartilagineux. A la partie interne du col chirurgical, elle est soulevée par les fibres profondes récurrentes de la capsule qui forment les « freins » de cette dernière.

Elle entoure d'un manchon le tendon intra-articulaire du long biceps, et émet des prolongements, dont le plus constant est celui qui s'extériorise par le foramen ovale (Fig. 14 et 15).

e. Les artères de l'articulation viennent de l'axillaire (par le cercle des circonflexes, la scapulaire inférieure et la branche acromiale de l'acromio-thoracique) et de la sous-clavière (par la scapulaire supérieure) (Fig. 12 et 13).

*** Weitbrecht Josias (1702-1747), anatomiste allemand, professeur d'anatomie à Saint-Petersbourg**
**** Rouvière Henri (1876-1952), professeur d'anatomie à Paris**

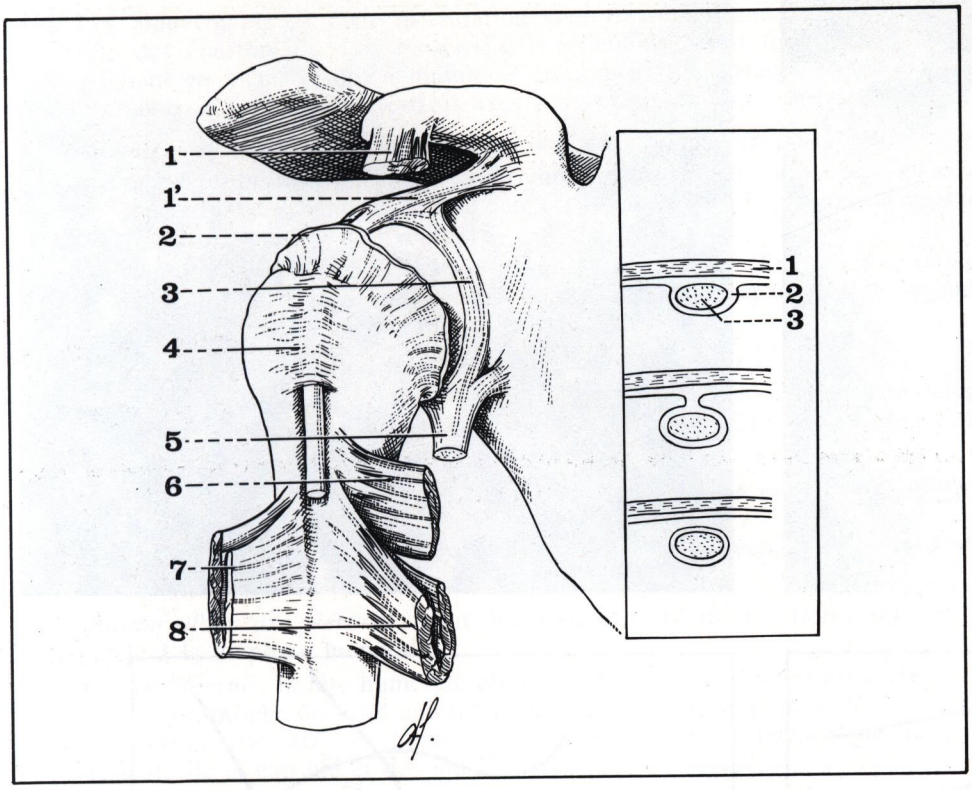

FIGURE 14

Trajet intra-articulaire du tendon du long biceps
(vue latérale externe droite)

1. *Tendon du court biceps*
1'. *Tendon du long biceps*
2. *Section de la capsule articulaire*
3. *Bourrelet glénoïdien*
4. *Ligament huméral transverse*
5. *Tendon du long triceps*
6. *Tendon du grand rond*
7. *Tendon du grand pectoral*
8. *Tendon du grand dorsal*

En cartouche, les différentes positions intra-articulaires du tendon du long biceps

1. *Capsule*
2. *Synoviale*
3. *Tendon du long biceps*

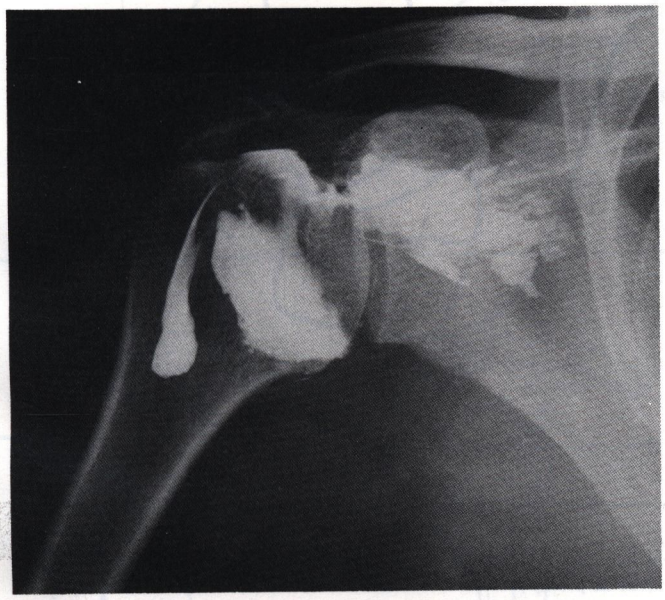

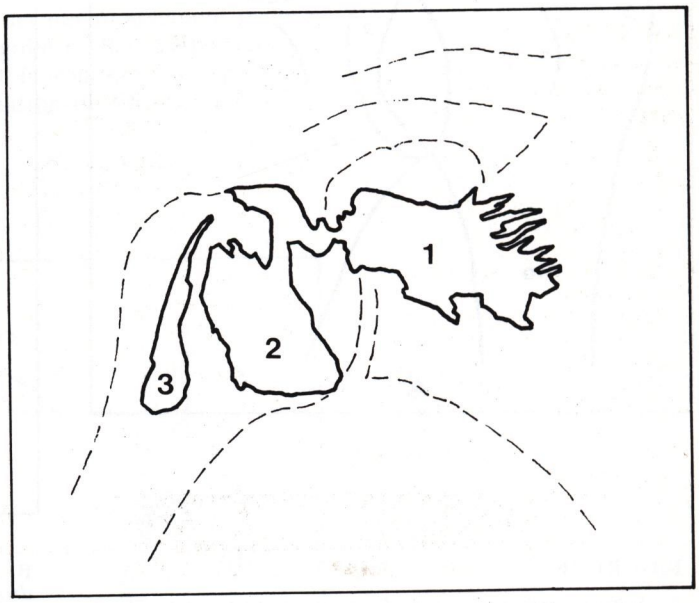

▲

FIGURE 15

Arthrographie de l'épaule droite

1. *Communication avec la bourse séreuse du muscle sous-scapulaire*
2. *Cavité articulaire*
3. *Prolongement synovial autour du long biceps*

f. Les nerfs articulaires sont issus
- en avant, du nerf sus-scapulaire et du circonflexe,
- en arrière, du nerf sus-scapulaire (Fig. 12 et 13).

Le blocage anesthésique de ces nerfs peut améliorer certaines formes de névralgies scapulo-humérales.

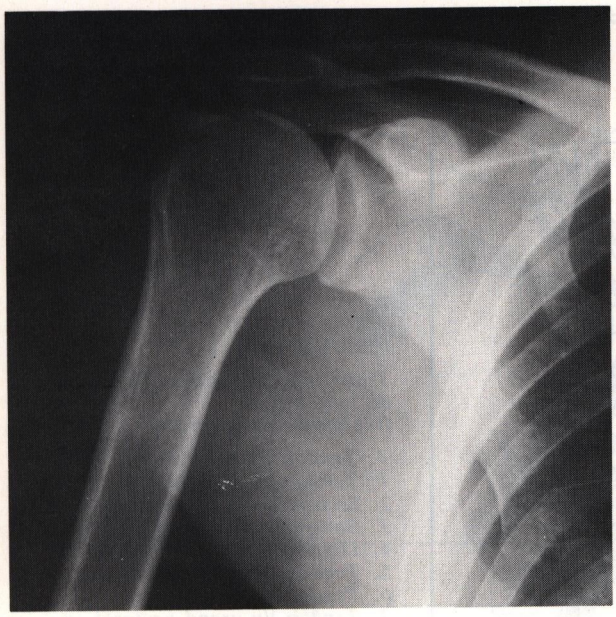

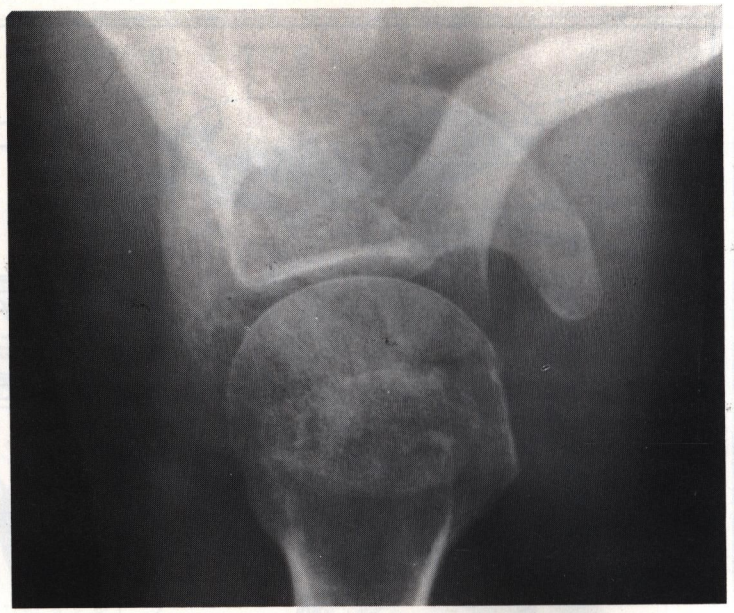

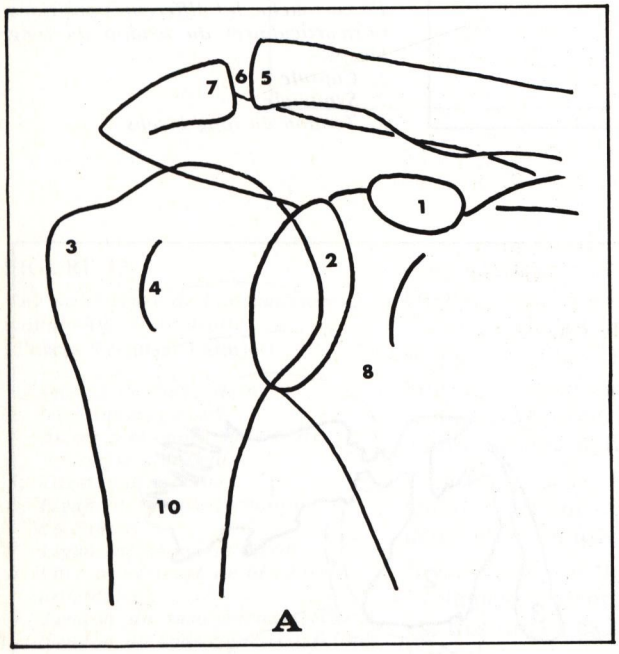

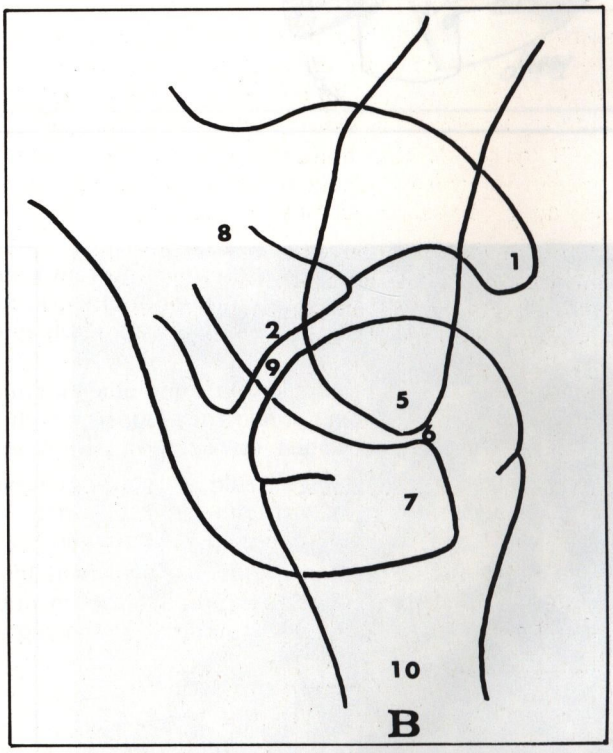

FIGURE 16

A. *Schéma radiologique de l'articulation scapulo-humérale droite (vue de face)*

1. Apophyse coracoïde
2. Cavité glénoïde
3. Trochiter
4. Trochin
5. Extrémité externe de la clavicule
6. Interligne articulaire acromio-claviculaire
7. Acromion
8. Col de l'omoplate
10. Diaphyse humérale

B. *Schéma radiologique de l'articulation scapulo-humérale droite (vue de profil)*

1. Apophyse coracoïde
2. Cavité glénoïde
5. Extrémité externe de la clavicule
6. Interligne articulaire acromio-claviculaire
7. Acromion
8. Col de l'omoplate
9. Interligne articulaire scapulo-huméral
10. Diaphyse humérale

g. Les mouvements de cette articulation sont très importants ; elle est la plus mobile des énarthroses. Les muscles péri-articulaires sont les ligaments actifs, contribuant en même temps à maintenir en contact les surfaces articulaires. Ces mouvements se font autour de trois axes passant par la tête humérale (Fig. 17) :

1. *Autour d'un axe transversal,* pour les déplacements antéro-postérieurs

- *flexion ou propulsion* (élévation antérieure du bras) : l'humérus se déplace en avant et en haut, décrivant un arc de cercle d'environ 45° ; la tension du ligament coraco-huméral arrête le mouvement ;

- *extension ou rétropulsion* (élévation postérieure du bras) : l'humérus se déplace en arrière et en haut, décrivant un arc de cercle de 35° ; la tension du ligament coraco-huméral limite également ce mouvement.

2. *Autour d'un axe sagittal,* pour les déplacements latéraux :

- *abduction* (élévation du bras en dehors) : l'amplitude du mouvement ne dépasse pas 45°, car il est limité par la tension de la partie inférieure de la capsule, et la rencontre du trochiter avec le pôle supérieur de la glène.

Au-delà, le bras peut être porté presque jusqu'à la verticale grâce à la bascule de l'omoplate

- *adduction* (rapprochement du bras du tronc) : ce mouvement est rapidement limité par la rencontre du bras et du thorax.

3. *Autour d'un axe vertical,* pour les mouvements de rotation ; cet axe est parallèle à la diaphyse humérale :

- *rotation interne :* la tête humérale glisse contre la glène d'avant en arrière, et le trochin se rapproche du bord antérieur de cette glène. L'amplitude du mouvement est d'environ 70°, 80°, la limitation se faisant par la tension de la partie postérieure de la capsule et des muscles rotateurs externes ;

- *rotation externe :* la tête humérale glisse d'arrière en avant contre la glène ; l'amplitude est d'environ 30°, la limitation se faisant par la tension de la partie antérieure de la capsule et du muscle sous-scapulaire.

4. *La circumduction,* ou mouvement de fronde, est un dernier mouvement propre aux énarthroses, qui résulte de la succession régulière des déplacements précédents. Le bras décrit un cône de révolution dont le sommet est représenté par l'articulation de l'épaule, sans qu'intervienne la rotation de l'humérus.

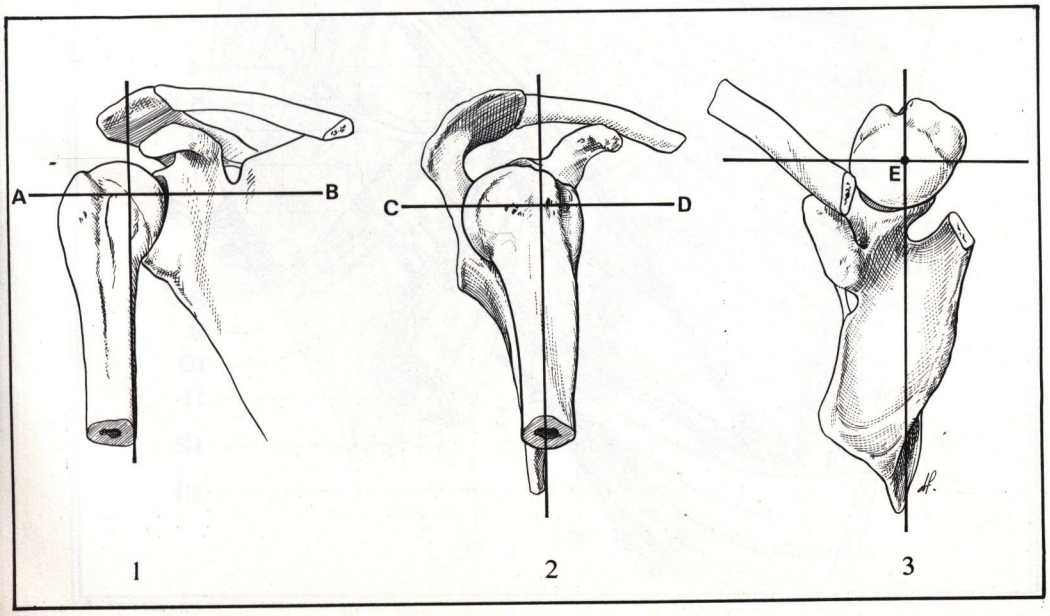

FIGURE 17

Les mouvements de la scapulo-humérale droite

1. Autour d'un axe transversal AB (flexion et extension)
2. Autour d'un axe sagittal CD (abduction et adduction)
3. Autour d'un axe vertical E (rotations interne et externe)

3. Les rapports

A. EN AVANT, l'articulation scapulo-humérale est recouverte par le muscle sous-scapulaire, dont la bourse séreuse communique avec la synoviale articulaire au niveau du foramen ovale. Plus antérieurs et plus internes, le coraco-brachial et la courte portion du biceps se détachent de l'apophyse coracoïde et se dirigent vers le bras.

B. EN HAUT, la voûte acromio-coracoïdienne, véritable auvent protecteur de l'articulation, surplombe la tête humérale et la protège mieux en arrière, ce qui explique la plus grande fréquence des luxations antéro-internes de l'épaule (Fig. 18) :

C. EN ARRIERE, les tendons des muscles rotateurs convergent vers le trochiter (Fig. 18).

- sur la facette supérieure, le sus-épineux,
- sur la facette moyenne, le sous-épineux,
- sur la facette inférieure, le petit rond.

D. EN BAS ET EN DEDANS, la face interne de l'articulation de l'épaule est accessible par le creux axillaire :

- *en arrière du sous-scapulaire,* la longue portion du triceps délimite avec le petit rond en haut et le grand rond en bas deux espaces de passage :
- l'un interne, le triangle omo-tricipital,
- l'autre externe, le quadrilatère huméro-tricipital (Fig. 18).

Par ce dernier espace s'échappe le nerf circonflexe, qui peut ainsi être étiré dans les luxations inférieures.

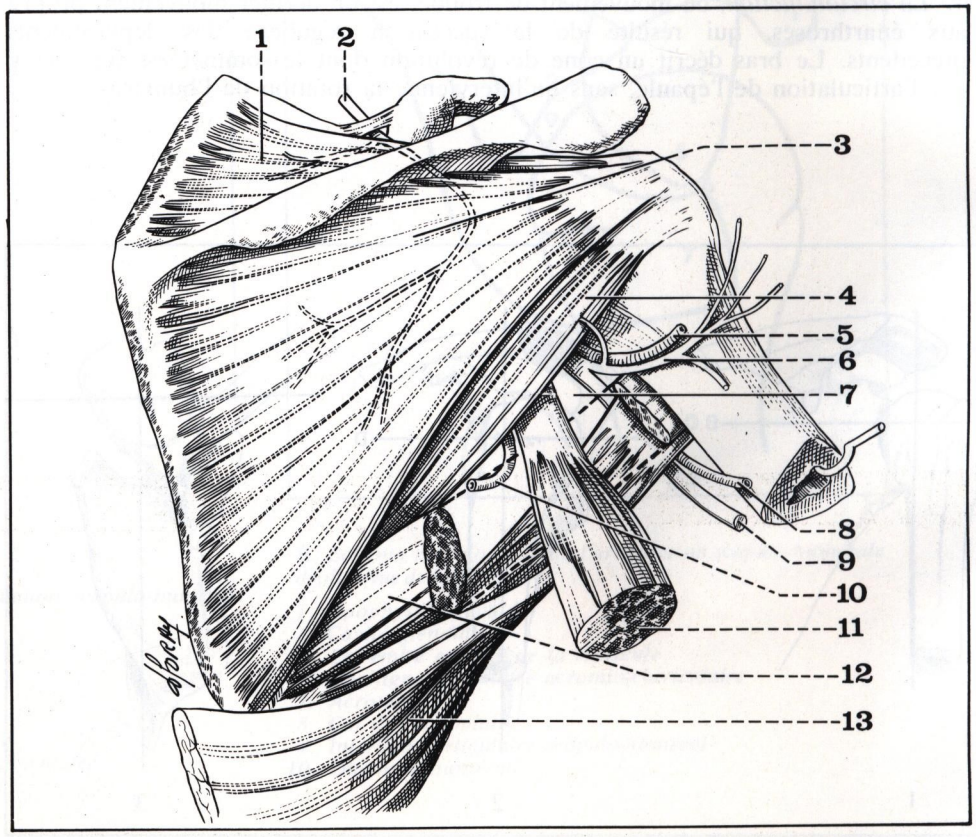

FIGURE 18

Vue postérieure du plan musculaire profond de la région scapulaire droite

1. *Muscle sus-épineux*
2. *Nerf sus-scapulaire*
3. *Muscle sous-épineux*
4. *Muscle petit rond*
5. *Artère circonflexe postérieure*
6. *Nerf circonflexe*
7. *Quadrilatère huméro-tricipital*
8. *Artère humérale profonde*
9. *Nerf radial*
10. *Artère scapulaire inférieure*
11. *Muscle long triceps*
12. *Muscle grand rond (sectionné)*
13. *Muscle grand dorsal*

- *en avant du sous-scapulaire,* le creux axillaire et son paquet vasculo-nerveux, oblique en bas et en avant : artère et veine axillaires, troncs du plexus brachial, complétés par d'importants ganglions lymphatiques.

E. EN HAUT ET EN DEHORS, le deltoïde recouvre comme un manchon toute l'articulation et donne à l'épaule son relief caractéristique. Il est séparé de l'articulation par sa volumineuse bourse séreuse sous-deltoïdienne, parcourue par les vaisseaux et les nerfs circonflexes (Fig. 19).

E. DANS L'ARTICULATION DE L'EPAULE, le tendon du long biceps, issu du pôle supérieur de la glène, s'entoure de synoviale et se dirige vers la gouttière bicipitale, creusée entre le trochiter et le trochin. Il joue un rôle dans le maintien des surfaces articulaires de l'épaule (Fig. 14).

G. EN SURFACE, la région est limitée :
- *en haut,* par l'articulation acromio-claviculaire,
- *en avant,* par le sillon delto-pectoral (où monte la veine céphalique) et par le pli axillaire antérieur,
- *en arrière,* par une verticale descendant de l'acromion et par le pli axillaire postérieur,
- *en dehors et en bas,* par la masse du deltoïde,
- *en dedans et en bas,* par le creux axillaire.

Le seul élément topographique important est la saillie de l'*acromion* qui permet en clinique de rechercher si la tête humérale est en bonne place (« l'épaulette » des luxations de l'épaule) et, en anthropométrie de mesurer la longueur du membre supérieur.

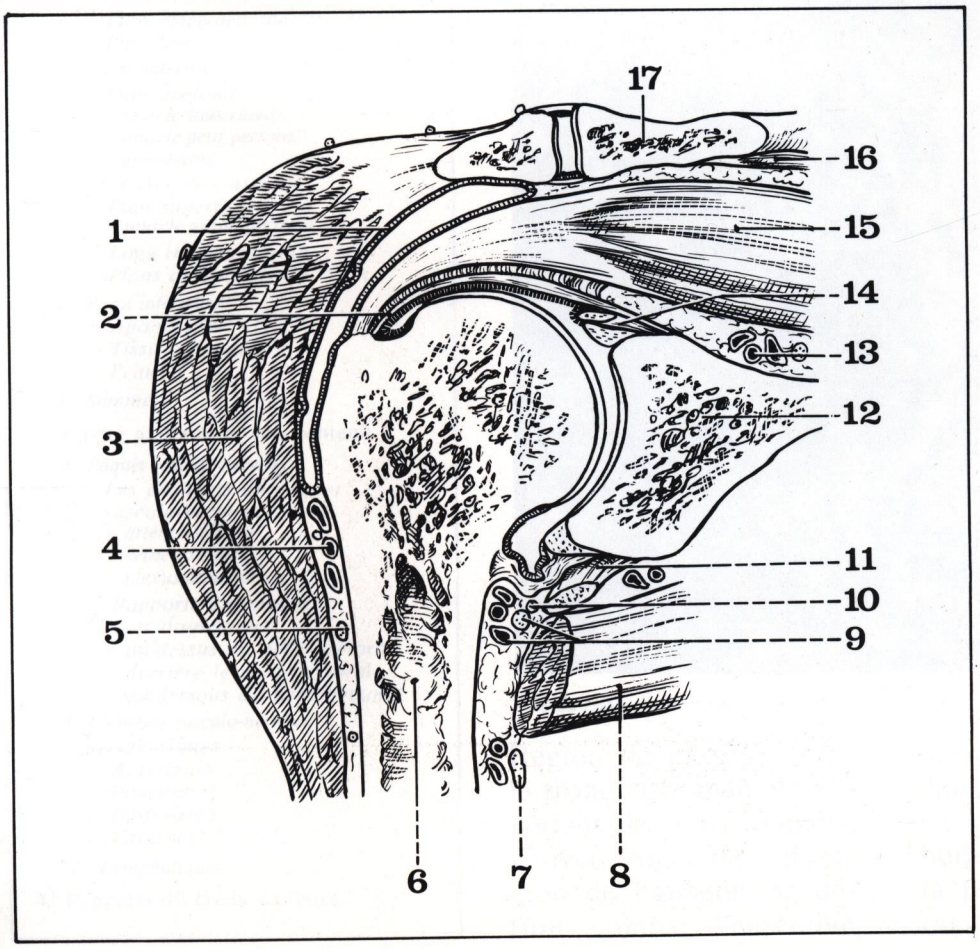

FIGURE 19

Coupe frontale de l'articulation de l'épaule — côté droit, segment postérieur de la coupe (d'après G. Paturet)

1. *Bourse séreuse sous-deltoïdienne*
2. *Capsule articulaire*
3. *Muscle deltoïde*
4. *Cercle artériel des circonflexes*
5. *Nerf circonflexe*
6. *Cavité médullaire de la diaphyse humérale*
7. *Nerf radial*
8. *Muscle grand rond (sectionné)*
9. *Nerf et veine circonflexes*
10. *Nerf du muscle petit rond*
11. *Tendon du triceps brachial (sectionné)*
12. *Omoplate*
13. *Artère scapulaire supérieure*
14. *Longue portion du biceps (sectionnée)*
15. *Muscle sus-épineux*
16. *Muscle sous-clavier*
17. *Section de la clavicule*

2 le creux axillaire

PLAN

1. Généralités
   - *Situation*
   - *Forme*
   - *Limites*
2. Parois
   - *A. Paroi postérieure*
     - *Plan osseux*
     - *Plan musculaire*
       - *muscle sous-scapulaire*
       - *muscle grand rond*
       - *muscle grand dorsal*
       - *orifices de la paroi postérieure*
   - *B. Paroi interne*
     - *Plan costal et inter-costal*
     - *Muscle grand dentelé*
   - *C. Paroi externe*
     - *Plan ostéo-articulaire*
     - *Plan musculaire*
   - *D. Paroi antérieure*
     - *Plan profond*
       - *muscle sous-clavier*
       - *muscle petit pectoral*
       - *aponévrose clavi-coraco-axillaire*
     - *Plan superficiel*
       - *muscle grand pectoral*
     - *Loge inter-pectorale*
     - *Plans de couverture*
   - *E. Paroi inférieure*
     - *Aponévrose*
     - *Tissu cellulaire*
     - *Peau*
   - *F. Sommet*
3. Cavité axillaire et son contenu
   - *A. Paquet vasculo-nerveux*
     - *Les éléments du paquet vasculo-nerveux*
       - *artère axillaire*
       - *veine axillaire*
       - *plexus brachial*
     - *Rapports du paquet vasculo-nerveux*
       - *au-dessus du petit pectoral*
       - *derrière le petit pectoral*
       - *au-dessous du petit pectoral*
   - *B. Éléments vasculo-nerveux périphériques*
     - *Antérieurs*
     - *Internes*
     - *Postérieurs*
     - *Externes*
   - *C. Lymphatiques*
4. Rapports du creux axillaire

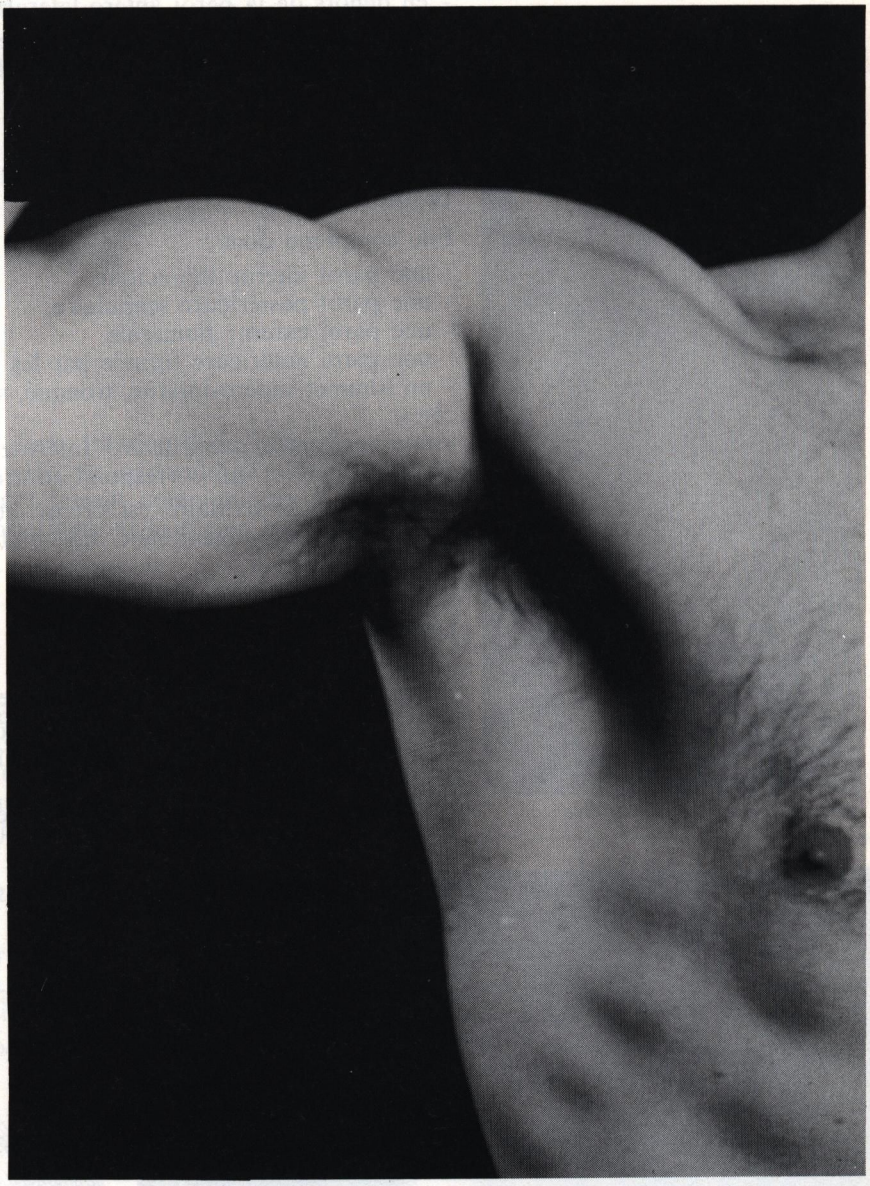

Vue du creux axillaire droit

Région de passage entre le tronc et le membre supérieur, le creux axillaire (Fossa Axillaris) ou région de l'aisselle, se définit comme l'ensemble des parties molles situées dans l'espace compris entre l'articulation scapulo-humérale en dehors, et la paroi externe du thorax en dedans.

1. Généralités

Situation

La région de l'aisselle est située :
- sous la clavicule,
- en avant de l'omoplate et de la région scapulaire,
- en dedans de l'articulation scapulo-humérale et de la région deltoïdienne,
- en dehors de la paroi antéro-latérale du thorax.

Région de transition traversée par des organes vasculo-nerveux importants, elle fait communiquer la région sus-claviculaire et la partie supérieure du bras.

Forme

* *Axillaire : du latin Axilla, l'aisselle*

Le creux axillaire* est une pyramide quadrangulaire qui peut se déformer selon la position du bras :

Elle comprend donc :
- une paroi interne thoracique,
- une paroi postérieure scapulaire,
- une paroi externe humérale,
- une paroi antérieure formée par les muscles pectoraux,
- un sommet supéro-interne, tronqué, situé entre la clavicule et les deux premières côtes,
- une base enfin, quadrilatère, inféro-externe, de constitution purement cutanée et aponévrotique et qui correspond au creux de l'aisselle de l'anatomie de surface.

Cette pyramide axillaire est creuse et sa cavité est traversée par des éléments vasculo-nerveux constituant essentiellement le pédicule vasculo-nerveux du membre supérieur.

Limites

Certaines des limites du creux axillaire sont *profondes* (Fig. 1), osseuses :
- en arrière la face antérieure de l'omoplate,
- en dehors, la face interne de l'articulation de l'épaule et la partie haute de la diaphyse humérale,
- en dedans, les cinq premières côtes et les espaces intercostaux correspondants.

FIGURE 1
Projection osseuse des limites du creux axillaire

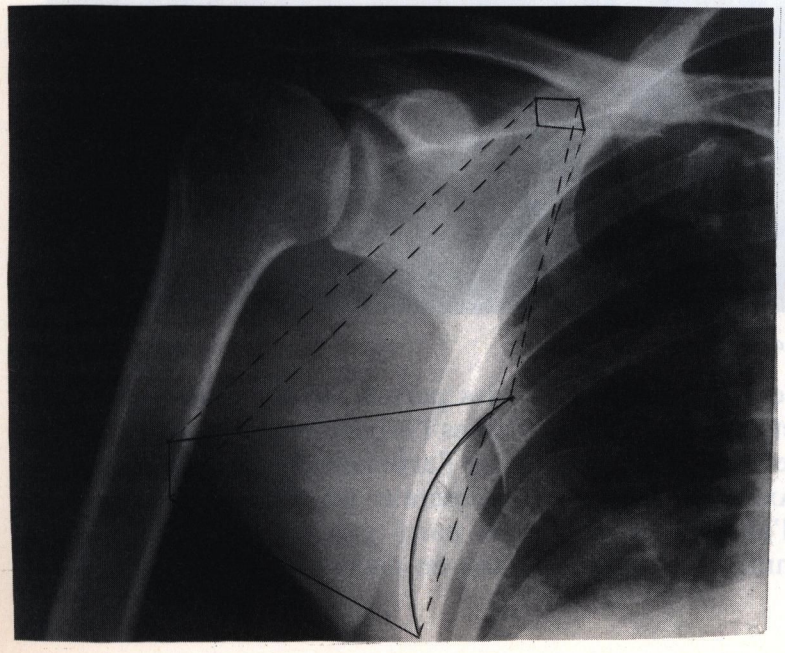

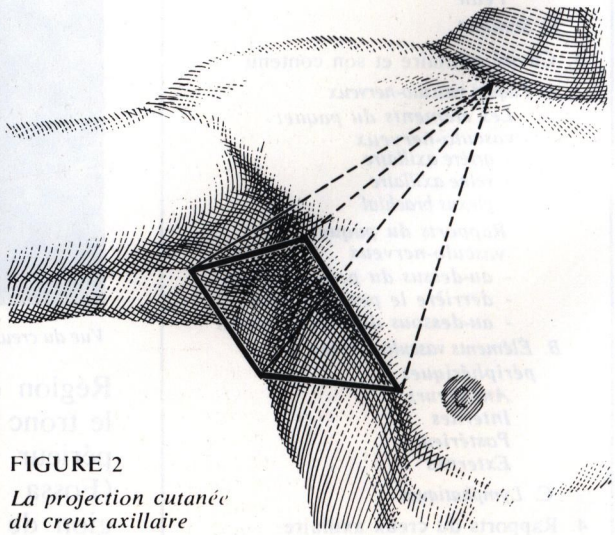

FIGURE 2
La projection cutanée du creux axillaire

Les autres limites sont *superficielles* (Fig. 2) :

- en avant la *projection cutanée* du creux axillaire est limitée :
  - en haut par le relief du bord inférieur de la clavicule,
  - en dehors, par le relief du bord antérieur du deltoïde,
  - en bas, par le relief du bord inférieur du grand pectoral,
  - en dedans, par une ligne abaissée en dehors du mamelon depuis la clavicule jusqu'au bord inférieur du grand pectoral,
- en bas, les limites superficielles du creux axillaire correspondent à celles du creux de l'aisselle de l'anatomie de surface et sont représentées
  - par le relief du grand pectoral, en avant,
  - celui du grand dorsal, en arrière,
  - et par deux lignes horizontales dont l'une en dedans rase le thorax, l'autre, en dehors, le bras.

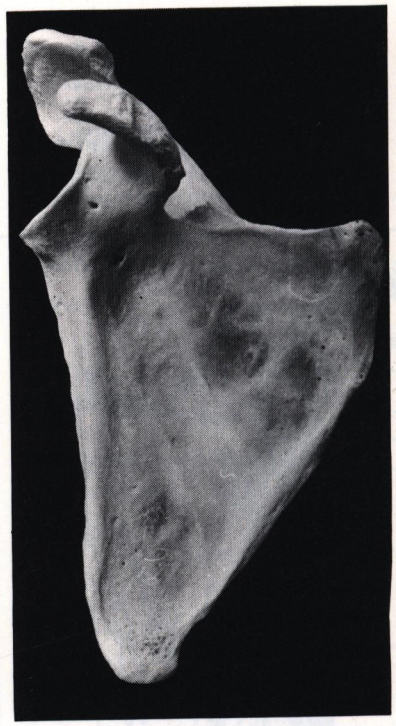

2. Parois

A. LA PAROI POSTERIEURE

Essentiellement scapulaire, formée par la face antérieure de l'omoplate et les muscles qui s'y insèrent, elle offre, en outre, la particularité d'être fenêtrée, présentant à sa partie inférieure des orifices faisant communiquer la cavité du creux axillaire avec la région scapulaire postérieure et la région brachiale.

Cette paroi comprend deux plans :

- un plan osseux,
- et un plan musculaire.

a. Le plan osseux (Fig. 3 et 3 bis)

Il est formé par la face antérieure de l'omoplate, concave de haut en bas et transversalement, formant la fosse sous-scapulaire qui présente dans sa partie inférieure deux ou trois crêtes obliques pour l'insertion du muscle sous-scapulaire ; dans sa partie supérieure cette face présente le trou nourricier surmonté souvent par une gouttière vasculaire qui s'étend jusqu'à l'échancrure coracoïdienne du bord supérieur de l'os.

Près du bord interne, cette face présente encore deux surfaces triangulaires destinées à l'insertion du grand dentelé.

Du côté externe, l'os s'épaissit pour former une crête mousse constituant le pilier de l'omoplate, marquée par la gouttière du bord axillaire où s'insèrent les faisceaux les plus externes du sous-scapulaire.

Ce plan osseux est recouvert entièrement par le plan musculaire.

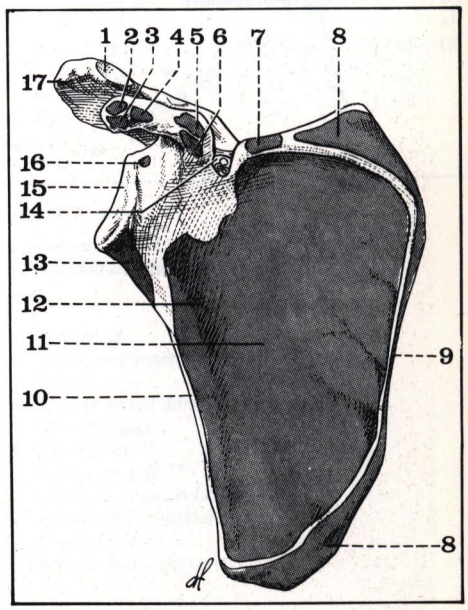

FIGURES 3 et 3 bis.
La face antérieure de l'omoplate droite

1. *Facette articulaire acromiale*
2. *Muscle court biceps*
3. *Muscle coraco-brachial*
4. *Muscle petit pectoral*
5. *Ligament trapézoïde*
6. *Ligament conoïde*
7. *Muscle omo-hyoïdien*
8. *Muscle grand dentelé*
9. *Bord interne (ou spinal)*
10. *Bord externe (ou axillaire)*
11. *Muscle sous-scapulaire*
12. *Pilier de l'omoplate*
13. *Muscle long triceps*
14. *Echancrure coracoïdienne (ou scapulaire)*
15. *Cavité glénoïde*
16. *Tendon du long biceps*
17. *Acromion*

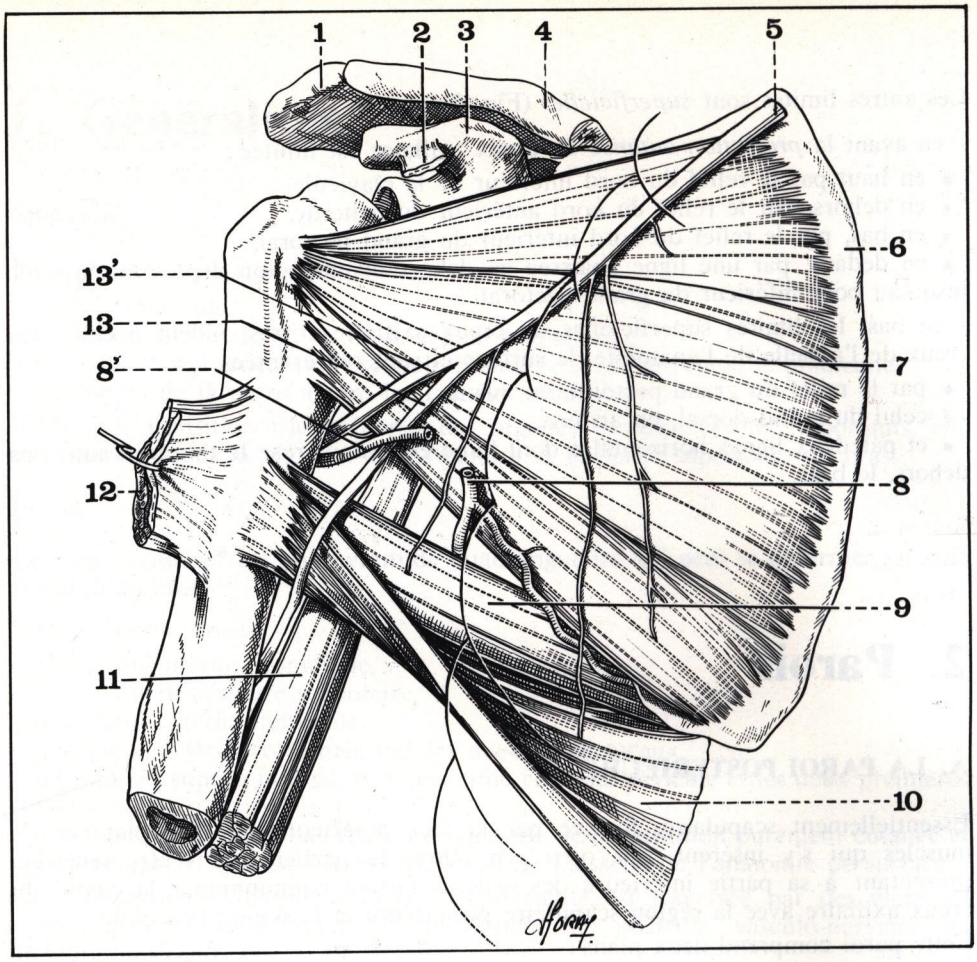

FIGURE 4

Paroi musculaire postérieure du creux axillaire

1. *Acromion*
2. *Tendon du petit pectoral*
3. *Apophyse coracoïde*
4. *Clavicule*
5. *Tronc secondaire postérieur ou radio-circonflexe*
6. *Bord spinal de l'omoplate*
7. *Muscle sous-scapulaire*
8. *Artère scapulaire inférieure dont la branche postérieure passe dans la fente omo-tricipitale*

8'. *Artère circonflexe postérieure s'engageant dans le quadrilatère de Velpeau*

9. *Muscle grand rond*
10. *Muscle grand dorsal*
11. *Muscle long triceps*
12. *Tendon du grand pectoral*
13. *Nerf radial*

13'. *Nerf circonflexe*

En surimpression a été figuré le gril costal.

b. Le plan musculaire (Fig. 4)

Il comprend essentiellement trois muscles, tendus de l'omoplate à l'extrémité supérieure de l'humérus.

Ce sont de haut en bas :

- le sous-scapulaire,
- le grand rond,
- le grand dorsal.

• LE MUSCLE SOUS-SCAPULAIRE (M. Subscapularis*)

Muscle large et épais de forme triangulaire, il s'étend de la fosse sous-scapulaire à la face antérieure du trochin.

Insertions

Il s'insère en dedans sur la lèvre antérieure du bord spinal de l'omoplate, sur les crêtes transversales de la fosse sous-scapulaire et dans les gouttières qui les séparent, sur la lèvre antérieure du bord axillaire.

Ces insertions se font par des lames aponévrotiques qui se fixent sur les crêtes osseuses, et, entre elles, directement par des fibres musculaires sur l'os.

Les fibres musculaires convergent vers le côté interne de l'articulation scapulo-humérale et se jettent sur un tendon aplati qui va se terminer sur la petite tubérosité de l'humérus.

Vascularisation et Innervation

Irrigué par l'artère scapulaire inférieure, le sous-scapulaire est innervé par deux nerfs distincts :

- le nerf supérieur du sous-scapulaire qui naît du tronc primaire supérieur du plexus brachial et innerve les faisceaux supérieurs du muscle ;
- le nerf inférieur du sous-scapulaire provenant du tronc radio-circonflexe et qui innerve les faisceaux moyens et inférieurs du muscle qu'il aborde par sa face antérieure.

* ***Muscle subscapulaire***

Action

Le sous-scapulaire est avant tout rotateur interne de l'humérus, très accessoirement adducteur du bras. Il représente surtout un des principaux ligaments actifs de l'articulation de l'épaule.

• LE MUSCLE GRAND ROND (M. Teres Major) (Fig. 4)

C'est un muscle allongé de forme quadrangulaire, épais, tendu de l'angle inférieur de l'omoplate à la coulisse bicipitale.

Insertions

Il s'insère en dedans sur l'angle inférieur de l'omoplate, et sur la moitié inférieure de la facette que présente la fosse sous-épineuse près du bord axillaire ; il se fixe également sur la face profonde de l'aponévrose sous-épineuse. De là, ses fibres se dirigent obliquement en haut, en dehors et en avant et se jettent sur un tendon aplati qui vient se fixer en arrière du grand dorsal sur la lèvre interne de la coulisse bicipitale.

Vascularisation et innervation

Vascularisé par une branche de la scapulaire inférieure, le grand rond est innervé par une collatérale du plexus brachial, le nerf du grand rond, qui provient du tronc secondaire postérieur et croise la face antérieure du sous-scapulaire avant d'aborder la face antérieure du grand rond.

Action

Lorsqu'il prend son point d'appui sur l'omoplate, le grand rond est adducteur et accessoirement rotateur interne du bras ; sa contraction rapproche le bras de l'omoplate en le portant en arrière dans l'attitude intermédiaire entre la rotation interne et la rotation externe ; lorsqu'il prend son point fixe sur l'humérus, il est élévateur de l'omoplate.

• LE MUSCLE GRAND DORSAL (M. Latissimus Dorsi*)

Insertions

Il n'appartient à la région de l'aisselle que par son tendon terminal. En effet, prenant naissance sur les apophyses épineuses des sept dernières vertèbres dorsales, des cinq lombaires, sur la crête sacrée et sur la partie postérieure de la crête iliaque, ses fibres charnues convergent vers le creux axillaire en suivant une direction horizontale pour les faisceaux supérieurs, une direction verticale pour les faisceaux inférieurs, une direction oblique en haut, en dehors et en avant pour les faisceaux moyens. Au niveau de la paroi postérieure du creux axillaire, les faisceaux musculaires du grand dorsal contournent le grand rond de bas en haut pour passer en avant de lui en dessinant simultanément un mouvement de torsion qui fait que les faisceaux inférieurs deviennent supérieurs et inversement. Le tendon terminal aplati et quadrilatère va finalement se fixer en avant de celui du grand rond sur la lèvre interne de la coulisse bicipitale. Il est enfin à noter que le tendon du grand dorsal forme avec la paroi interne du creux axillaire un angle dièdre ouvert en avant et en dehors : *la gouttière dorsoscapulaire* (Fig. 4 et 4 bis).

Vascularisation et Innervation

Vascularisé par une branche volumineuse de l'artère scapulaire, il est innervé par le nerf du grand dorsal qui tire son origine de la cinquième racine cervicale ou parfois du nerf circonflexe.

Action

Son action physiologique en fait un adducteur du membre supérieur.

• LES ORIFICES DE LA PAROI POSTERIEURE DU CREUX AXILLAIRE

La partie inférieure de la paroi postérieure du creux axillaire est fenêtrée.

En effet, le bord inférieur du sous-scapulaire d'une part, le bord supérieur des tendons du grand rond et du grand dorsal d'autre part, s'écartent l'un de l'autre à angle aigu. Ils délimitent ainsi, avec le col chirurgical de l'humérus un espace triangulaire qui constitue *le triangle des ronds*. Ce triangle des ronds est traversé verticalement par le tendon du long triceps qui le divise en deux orifices distincts (Fig. 4 ter) :

* *Muscle très large du dos*

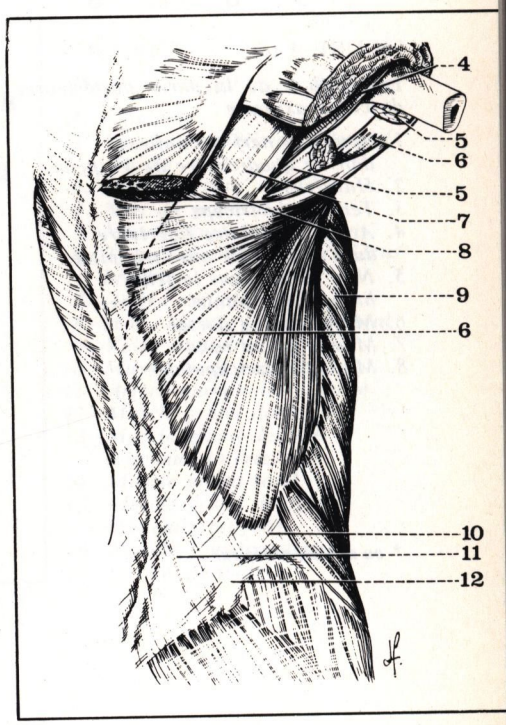

FIGURE 4 bis

Le plan superficiel des muscles de la paroi postéro-latérale du thorax, vue de trois-quart

4. *Petit rond*
5. *Insertion humérale du grand rond. (sectionné)*
6. *Muscle grand dorsal*
7. *Sous-épineux*
8. *Rhomboïde*
9. *Grand dentelé*
10. *Triangle de Jean-Louis Petit*
11. *Aponévrose lombo-dorsale*
12. *Crête iliaque*

(D'après Testut et Latarjet)

* Velpeau Alfred (1795-1867), anatomiste et professeur de clinique chirurgicale à Paris

- *en dehors,* c'est le quadrilatère de Velpeau* ou huméro-tricipital, limité par le col chirurgical de l'humérus en dehors, le bord inférieur du sous-scapulaire et du petit rond en haut, le bord externe du long triceps en dedans, le bord supérieur du grand rond et du grand dorsal en bas ;
- *en dedans,* c'est le triangle omotricipital limité par le bord inférieur du sous-scapulaire en haut, le bord interne du tendon du triceps en dehors, et le bord supérieur du grand rond et du grand dorsal en bas.

Le quadrilatère de Velpeau livre passage à l'artère circonflexe postérieure et au nerf circonflexe et fait communiquer le creux axillaire avec la région deltoïdienne. La fente omotricipitale livre passage à la branche postérieure de l'artère scapulaire inférieure et fait communiquer le creux axillaire avec la région scapulaire postérieure (Fig. 4 ter).

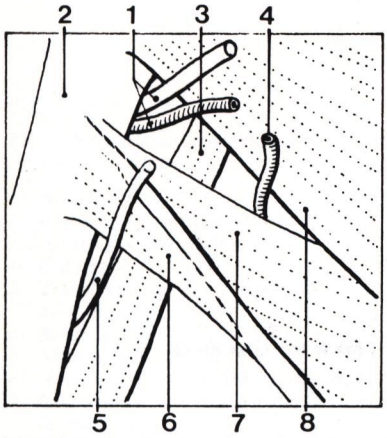

FIGURE 4 ter

Les orifices de la paroi postérieure du creux axillaire

1. *Artère et nerf circonflexe dans le quadrilatère de Velpeau*
2. *Humérus*
3. *Tendon du triceps*
4. *Artère scapulaire inférieure dans le triangle omo-tricipital*
5. *Nerf radial dans la fente huméro-tricipitale*
6. *Muscle grand dorsal*
7. *Muscle grand rond*
8. *Muscle sous-scapulaire*

B. LA PAROI INTERNE (Fig. 5)

Elle est *thoracique*. Fortement convexe en dehors, elle est formée par la partie latérale de la cage thoracique au niveau des cinq premières côtes et des quatre premiers espaces intercostaux entre :

- les insertions antérieures des pectoraux en avant,
- la zone de contact entre omoplate et thorax en arrière,
- l'horizontale passant par le bord inférieur du grand pectoral, en bas.

Cette paroi interne comprend deux plans :

a. Un plan profond costal et intercostal formé par la partie moyenne des cinq premiers arcs costaux de plus en plus obliques en bas et en avant au fur et à mesure que l'on descend.

Entre les arcs costaux, les muscles intercostaux sont perforés à leur partie antérieure par les rameaux des nerfs intercostaux, les branches collatérales de l'artère mammaire interne et des artères intercostales.

Ce plan costo-intercostal sépare le creux axillaire du fascia endothoracique, de la plèvre et du poumon : les plaies de l'aisselle sont presque toujours des plaies thoraciques ; c'est également au niveau du creux de l'aisselle que sont pratiquées les ponctions pleurales.

* *ou dentelé antérieur*

b. Le deuxième plan est un plan musculaire formé par le muscle GRAND DENTELE* (M. Serratus Anterior) revêtu de son aponévrose (Fig. 5).

Muscle large et aplati, le grand dentelé s'étend depuis le bord spinal de l'omoplate jusqu'aux neuf premières côtes en s'enroulant autour de la paroi latérale du thorax.

Insertions

Il est classique de décrire au grand dentelé trois portions :

- *une portion supérieure,* née de l'angle supérieur de l'omoplate par des fibres charnues qui vient se fixer par deux digitations sur la première et la deuxième côte après un trajet oblique de haut en bas et d'arrière en avant ;
- *une portion moyenne,* née de toute la hauteur du bord spinal de l'omoplate et dont les fibres obliques en bas et en avant vont se fixer sur la face externe des deuxième, troisième et quatrième côtes à leur partie moyenne ;
- *une portion inférieure* enfin, qui naît de l'angle inférieur de l'omoplate et forme un large éventail qui vient s'attacher à la partie moyenne des cinquième, sixième, septième, huitième et neuvième côtes au moyen de digitations qui s'entrecroisent avec les digitations correspondantes du muscle grand oblique de l'abdomen. Les digitations les plus hautes sont horizontales, les plus basses sont fortement obliques de haut en bas et d'arrière en avant.

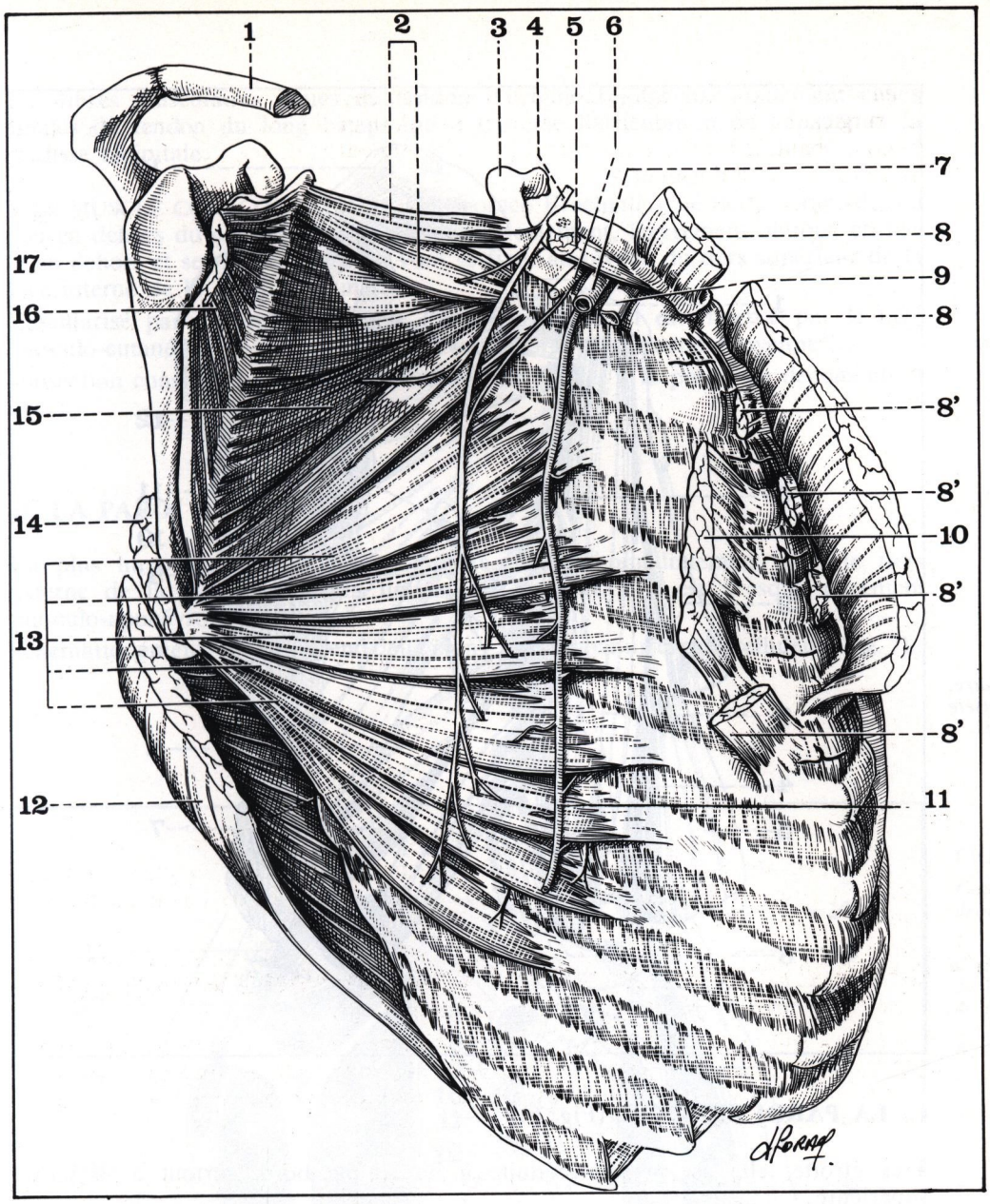

FIGURE 5

Paroi interne du creux axillaire

1. *Clavicule*
2. *Faisceau supérieur du grand dentelé*
3. *Première côte*
4. *Nerf du grand dentelé*
5. *Muscle sous-clavier*
6. *Troncs secondaires du plexus brachial*
7. *Artère axillaire*
8. *et 8'. Muscle grand pectoral*
9. *Veine axillaire*
10. *Muscle petit pectoral*
11. *Artère mammaire externe*
12. *Muscle grand dorsal*
13. *Muscle grand dentelé, faisceaux inférieurs*
14. *Muscle grand rond*
15. *Muscle grand dentelé, faisceaux moyens*
16. *Muscle sous-scapulaire*
17. *Cavité glénoïde*

Sur le plan du grand dentelé, revêtu d'une mince aponévrose descendent un certain nombre d'éléments vasculo-nerveux de direction verticale. Ce sont :

- les artères petites thoraciques,
- le nerf du grand rond,
- le nerf du grand dentelé,
- l'artère mammaire externe.

Vascularisation et Innervation

Vascularisé par les branches de l'artère mammaire externe et la branche antérieure de l'artère scapulaire inférieure, le muscle grand dentelé est innervé par le nerf du grand dentelé, nerf respiratoire accessoire de Charles Bell* qui provient des cinquième, sixième et septième racines cervicales et aborde le muscle par sa face superficielle.

*** Bell Charles (1774-1842), anatomiste et professeur de chirurgie à Édimbourg (Écosse)**

Action

Lorsque le grand dentelé prend son point fixe sur le thorax, il attire l'omoplate en avant ; lorsqu'il prend son point fixe sur l'omoplate, il est dans son ensemble élévateur des côtes, c'est par conséquent un muscle inspirateur.

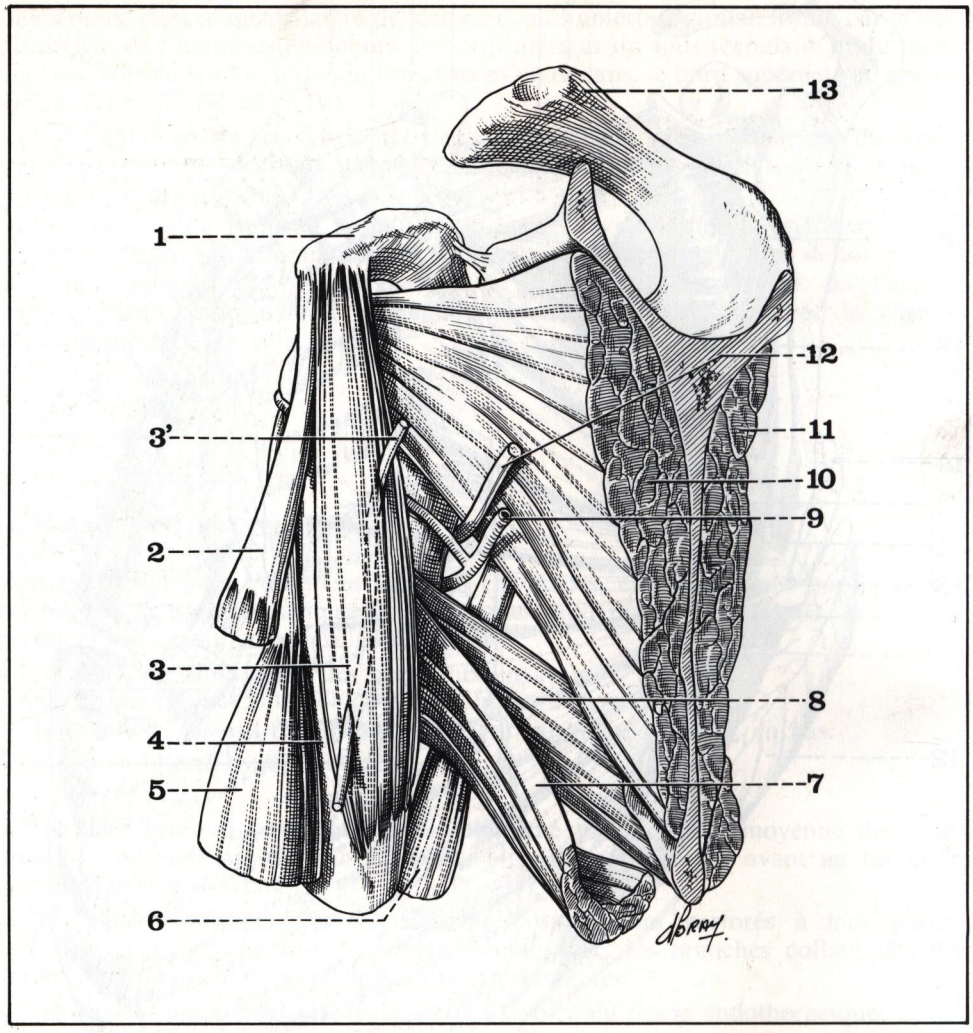

FIGURE 6

La paroi externe du creux axillaire. Vue interne. L'omoplate et le muscle sous-scapulaire ont été sectionnés.

1. *Apophyse coracoïde*
2. *Tendon du court biceps*
3. *Muscle coraco-brachial*
3'. *Nerf musculo-cutané*
4. *Diaphyse humérale*
5. *Muscle long biceps*
6. *Muscle long triceps*
7. *Muscle grand dorsal*
8. *Muscle grand rond*
9. *Artère circonflexe*
10. *Muscle sous-scapulaire*
11. *Muscle sous-épineux*
12. *Nerf circonflexe*
13. *Acromion*

C. LA PAROI EXTERNE (Fig. 6)

Très étroite, elle est presque réduite à un simple bord, surtout à sa partie supérieure.

Très schématiquement, on peut lui décrire deux plans :

a. Un plan ostéo-articulaire

Formé par la face inféro-interne de la tête humérale et du col chirurgical de l'humérus, surplombé par l'apophyse coracoïde de l'omoplate.

Ce plan est revêtu par la capsule de l'articulation scapulo-humérale avec ses ligaments.

b. Un plan musculaire (Fig. 6)

Formé par les deux muscles coraco-brachial et court-biceps, nés de la coracoïde par un tendon commun.

• LE MUSCLE COURT-BICEPS (M. Biceps Brachii Caput Breve*) le plus externe des deux, se dirige à partir de la coracoïde, légèrement obliquement en bas et en dehors vers la coulisse bicipitale passant ainsi entre le grand pectoral en avant qui va se fixer sur la lèvre externe de la gouttière bicipitale, le grand rond et le grand dorsal en arrière qui vont se fixer sur la lèvre interne de la même coulisse bicipitale.

**** ou chef court du biceps brachial***

Les fibres musculaires issues du tendon d'origine rejoignent rapidement celles venues du tendon du long biceps qui a traversé l'articulation de l'épaule et la coulisse bicipitale.

• LE MUSCLE CORACO-BRACHIAL (M. Coraco Brachialis), né de la coracoïde, un peu en dehors du court-biceps se dirige verticalement, légèrement oblique en bas et en dehors et ses fibres charnues vont se fixer au niveau du tiers supérieur de la face interne de la diaphyse humérale.

Vascularisé par des collatérales de l'artère axillaire, il est innervé par le nerf musculo-cutané qui le perfore après l'avoir abordé à sa partie moyenne*.

Son action consiste essentiellement à élever le bras et à le porter en dedans et en avant.

** Muscle « perforé » (de Casserius)*

*** Casserius Julius (1561-1616), professeur d'anatomie à Padoue (Italie)**

D. LA PAROI ANTERIEURE

La plus importante et la plus complexe, située immédiatement sous le tiers externe de la clavicule qui la limite vers le haut, elle est presque purement musculo-aponévrotique.

Schématiquement, elle comprend deux plans, séparés par un espace celluleux (Fig. 7).

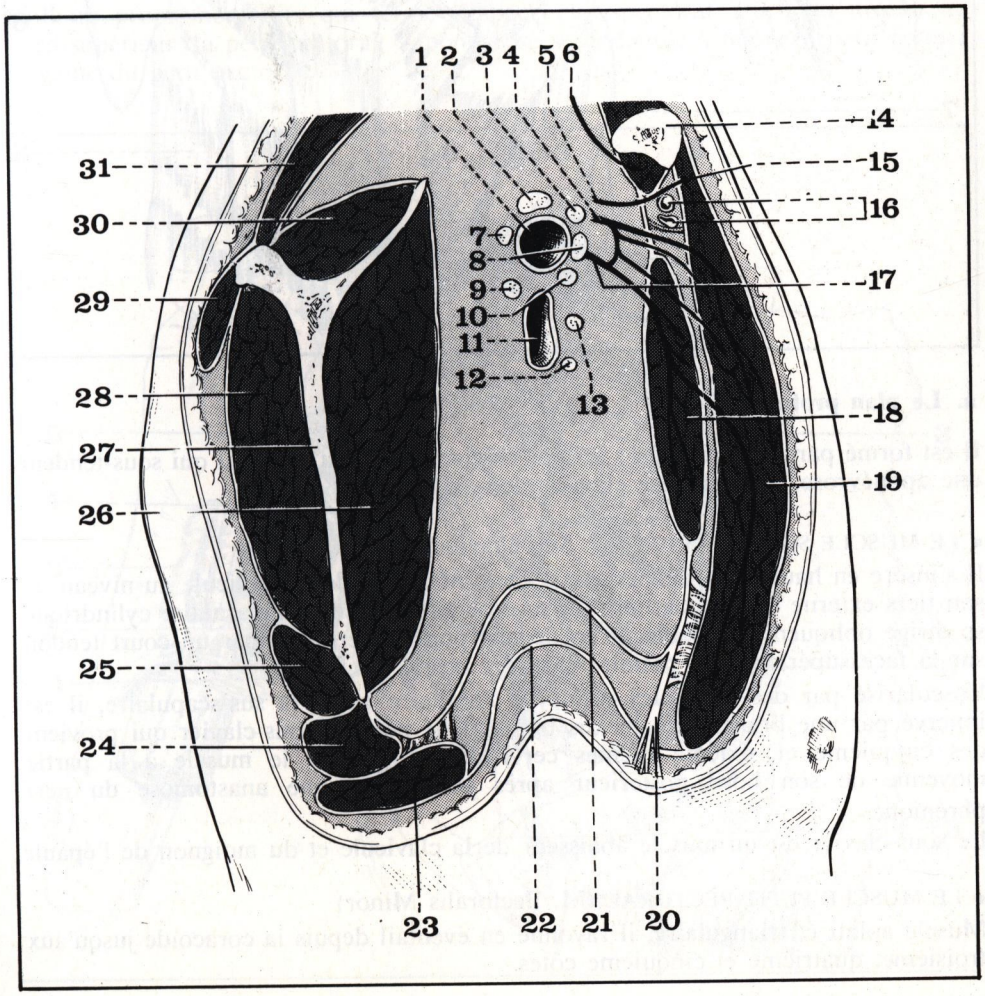

FIGURE 7

Coupe sagittale du creux axillaire droit

1. *Artère axillaire*
2. *Nerf musculo-cutané*
3. *Racine externe du nerf médian*
4. *Nerf inférieur du grand pectoral*
5. *Nerf supérieur du grand pectoral*
6. *Nerf du sous-clavier*
7. *Nerf circonflexe*
8. *Racine interne du nerf médian*
9. *Nerf radial*
10. *Nerf cubital*
11. *Veine axillaire*
12. *Accessoire du brachial cutané interne*
13. *Nerf brachial cutané interne*
14. *Clavicule*
15. *Nerf supérieur du grand pectoral*
16. *Artère acromio-thoracique et veine céphalique*
17. *Nerf du petit pectoral et anse des pectoraux*
18. *Muscle petit pectoral*
19. *Muscle grand pectoral*
20. *Ligament suspenseur de l'aisselle de Gerdy*
21. *Aponévrose profonde de la base de l'aisselle*
22. *Aponévrose superficielle de la base de l'aisselle*
23. *Muscle grand dorsal*
24. *Muscle grand rond*
25. *Muscle petit rond*
26. *Muscle sous-scapulaire*
27. *Omoplate*
28. *Muscle sous-épineux*
29. *Muscle deltoïde*
30. *Muscle sus-épineux*
31. *Muscle trapèze*

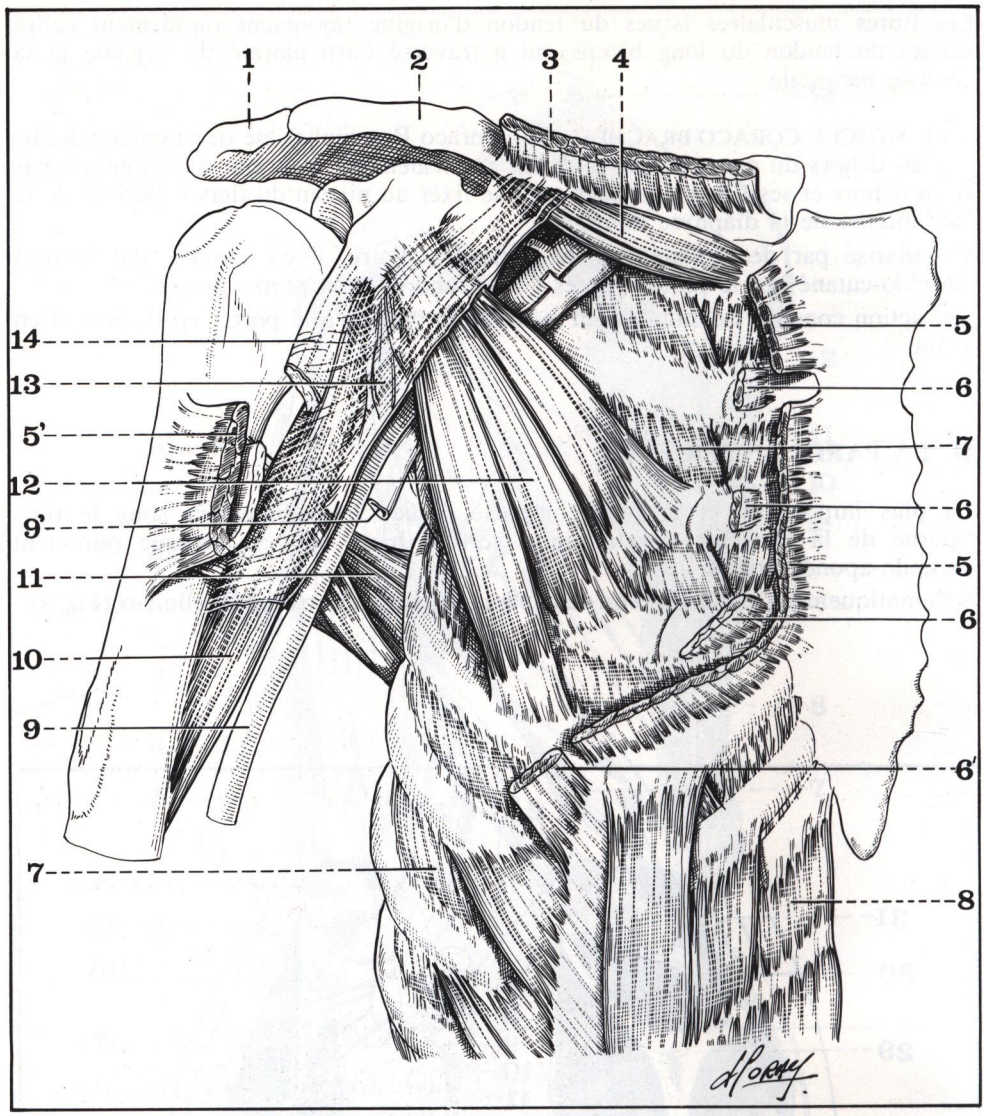

FIGURE 8

Paroi antérieure du creux axillaire, plan musculo-aponévrotique profond

1. *Acromion*
2. *Clavicule*
3. *Muscle grand pectoral, faisceau claviculaire*
4. *Muscle sous-clavier*
5. *Faisceaux sternaux du muscle grand pectoral*
5'. *Tendon du grand pectoral*
6. *Grand pectoral, insertions costales*
6'. *Insertion du muscle grand pectoral sur la gaine du grand droit de l'abdomen*
7. *Muscles intercostaux*
8. *Muscle grand droit de l'abdomen*
9. *Artère axillaire*
9'. *Veine axillaire*
10. *Muscle coraco-brachial*
11. *Muscle grand dorsal*
12. *Muscle petit pectoral*
13. *Aponévrose clavi-coraco-axillaire*
14. *Muscle court biceps*

a. Le plan profond (Fig. 8)

Il est formé par deux muscles : le sous-clavier et le petit pectoral qui sous-tendent une aponévrose, l'aponévrose clavi-coraco-axillaire.

• LE MUSCLE SOUS-CLAVIER (M. Sub-Clavius)

Il s'insère en haut et en dehors sur la face inférieure de la clavicule au niveau de son tiers externe sur la gouttière du sous-clavier. Le corps musculaire cylindrique se dirige obliquement en bas et en dedans pour se terminer par un court tendon sur la face supérieure du premier cartilage costal.

Vascularisé par des artérioles venus de l'axillaire et de la sus-scapulaire, il est innervé par une branche du plexus brachial, le nerf du sous-clavier qui provient des cinquième et sixième racines cervicales et pénètre le muscle à la partie moyenne de son bord postérieur après avoir reçu une anastomose du nerf phrénique.

Le sous-clavier est un muscle abaisseur de la clavicule et du moignon de l'épaule.

• LE MUSCLE PETIT PECTORAL (M. Pectoralis Minor)

Muscle aplati et triangulaire, il rayonne en éventail depuis la coracoïde jusqu'aux troisième, quatrième et cinquième côtes.

Insertions

Il s'insère en haut sur la pointe de la coracoïde par un tendon volumineux plus ou moins fusionné avec celui du muscle coraco-brachial et du muscle court-biceps.

Le corps musculaire aplati dans le sens transversal se porte obliquement en bas, en dedans et en avant presque verticalement et va se terminer par trois digitations sur l'extrémité antérieure des troisième, quatrième et cinquième côtes.

Vascularisation et Innervation

Irrigué par quelques rameaux nés de la face antérieure de l'axillaire, le petit pectoral est innervé par le nerf du petit pectoral qui naît du tronc secondaire antéro-interne, passe en arrière de l'artère axillaire et s'anastomose avec le nerf inférieur du grand pectoral pour former l'anse des pectoraux. Il se distribue à la face profonde du muscle.

Action

Le petit pectoral est abaisseur du moignon de l'épaule.

Petit pectoral et sous-clavier forment en s'écartant l'un de l'autre le *triangle clavi-pectoral.*

• L'APONEVROSE CLAVI-CORACO-AXILLAIRE (Fascia Clavi Pectoralis*) (Fig. 9)

* ***Fascia clavi-pectoral***

Complétant le plan aponévrotique profond, elle est sous-tendue par le sous-clavier et le petit pectoral. En haut, elle forme d'abord la gaine du muscle sous-clavier, s'insère aux deux bords antérieur et postérieur de la face inférieure de la clavicule et s'étend en dehors jusqu'à la coracoïde.

Au bord inférieur du muscle sous-clavier, les deux feuillets de la gaine se réunissent l'un à l'autre, et se prolongent en bas par l'aponévrose clavi-coraco-axillaire proprement dite qui ferme l'espace clavi-pectoral. Puis, au niveau du bord supérieur du petit pectoral, l'aponévrose se dédouble à nouveau pour former la gaine du petit pectoral.

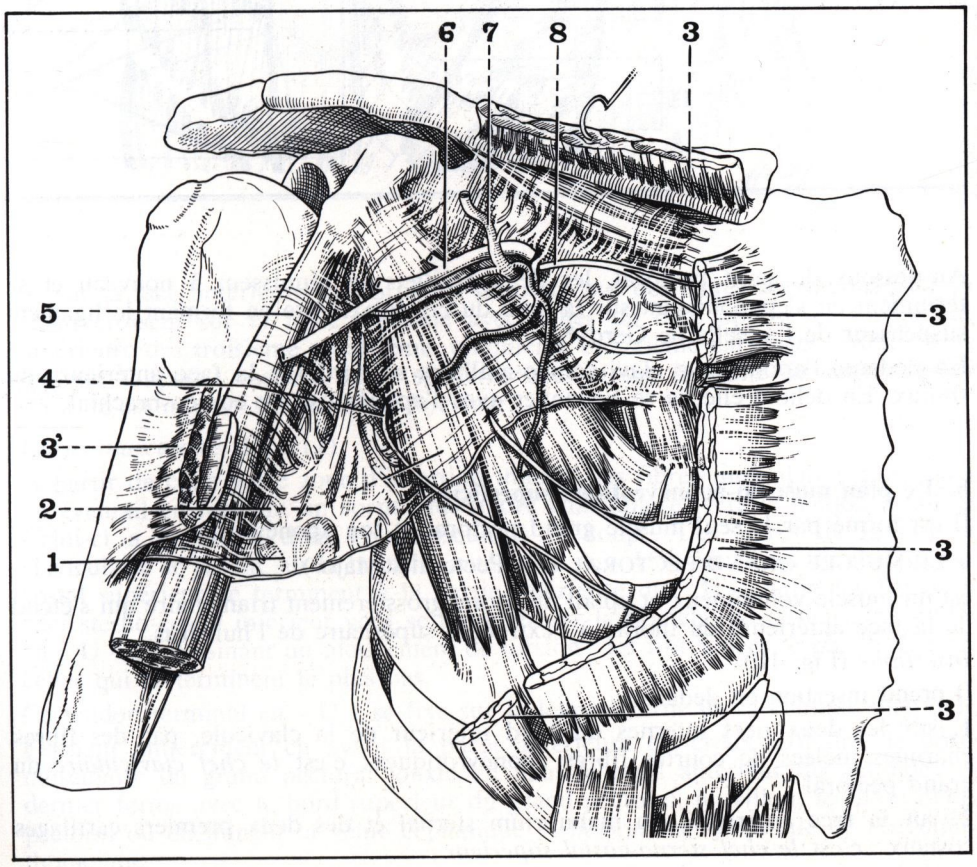

FIGURE 9

L'aponévrose clavi-coraco-axillaire

1. *Aponévrose clavi-coraco-axillaire*
2. *Muscle petit pectoral*
3. *et 3'. Muscle grand pectoral*
4. *Nerf inférieur du grand pectoral*
5. *Muscle coraco-brachial*
6. *Veine céphalique*
7. *Artère acromio-thoracique*
8. *Nerf supérieur du grand pectoral*

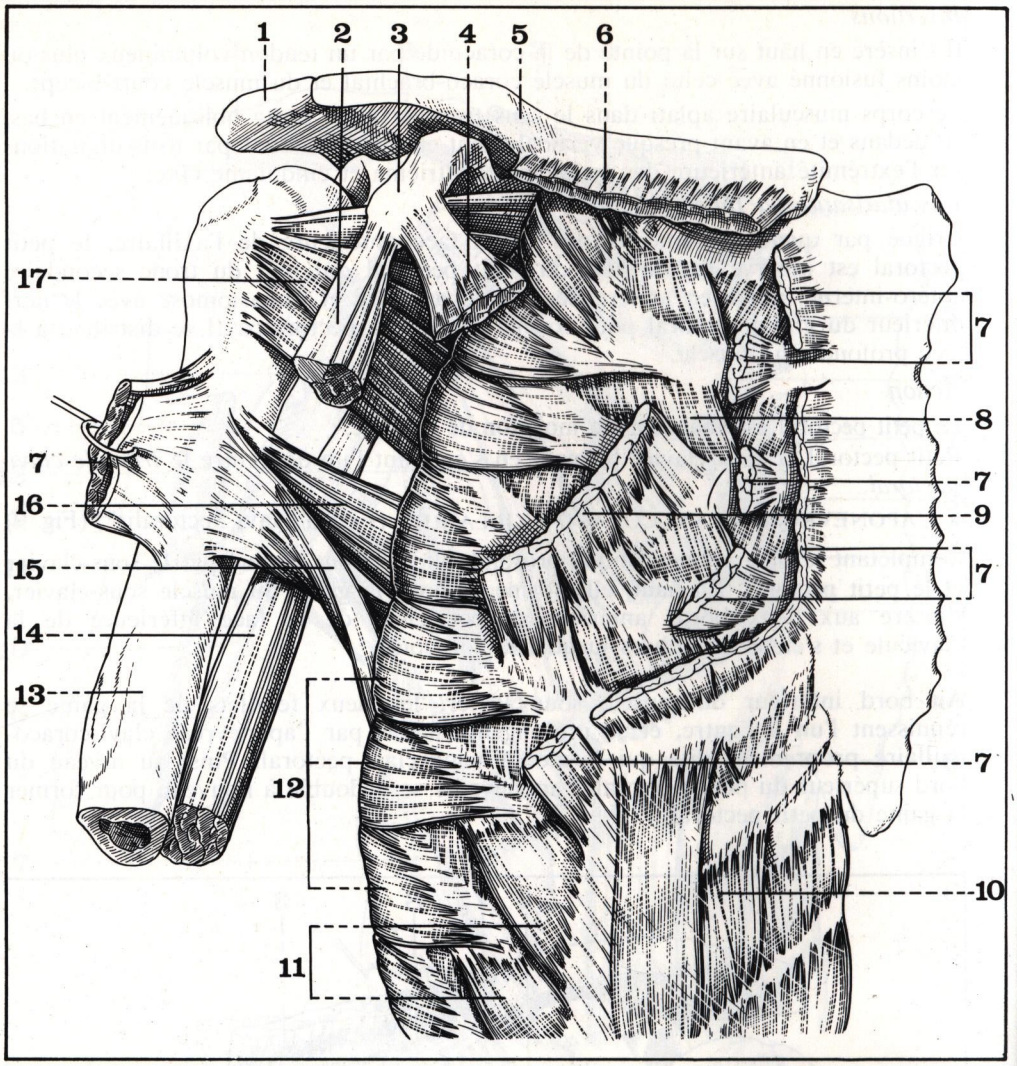

FIGURE 10

Insertions du grand pectoral et du petit pectoral

1. *Acromion*
2. *Tendon du court biceps et du coraco-brachial*
3. *Apophyse coracoïde*
4. *Tendon du petit pectoral*
5. *Clavicule*
6. *Chef claviculaire du grand pectoral*
7. *Chef sterno-costal supérieur du grand pectoral*

7'. *Chef sterno-costal inférieur du grand pectoral*

7" *Tendon du grand pectoral*

8. *Muscles intercostaux*
9. *Insertions costales du petit pectoral*
10. *Muscle grand droit de l'abdomen*
11. *Muscle grand oblique de l'abdomen*
12. *Muscle grand dentelé*
13. *Humérus*
14. *Muscle long triceps*
15. *Muscle grand dorsal*
16. *Muscle grand rond*
17. *Muscle sous-scapulaire*

Au-dessous du petit pectoral, les deux feuillets se réunissent à nouveau et se terminent en s'épanouissant sur la base du creux axillaire en formant le ligament suspenseur de l'aisselle de **Gerdy***.

En dedans, l'aponévrose clavi-coraco-axillaire se perd sur la face antérieure du thorax. En dehors elle va se fusionner avec l'aponévrose du coraco-brachial.

*** Gerdy Pierre-Nicolas (1787-1856), anatomiste et chirurgien, professeur à Paris**

b. Le plan musculo-aponévrotique superficiel

Il est formé par le seul muscle grand pectoral et son aponévrose.

• LE MUSCLE GRAND PECTORAL (M. Pectoralis Major)

est un muscle volumineux et aplati de forme grossièrement triangulaire qui s'étend de la face antérieure du thorax à l'extrémité supérieure de l'humérus.

Insertions (Fig. 10)

Il prend insertion en dedans :

1. sur les deux tiers internes du bord inférieur de la clavicule, par des fibres charnues mêlées de courtes fibres aponévrotiques : c'est *le chef claviculaire* du grand pectoral ;

2. sur la face antérieure du manubrium sternal et des deux premiers cartilages costaux : c'est *le chef sterno-costal supérieur ;*

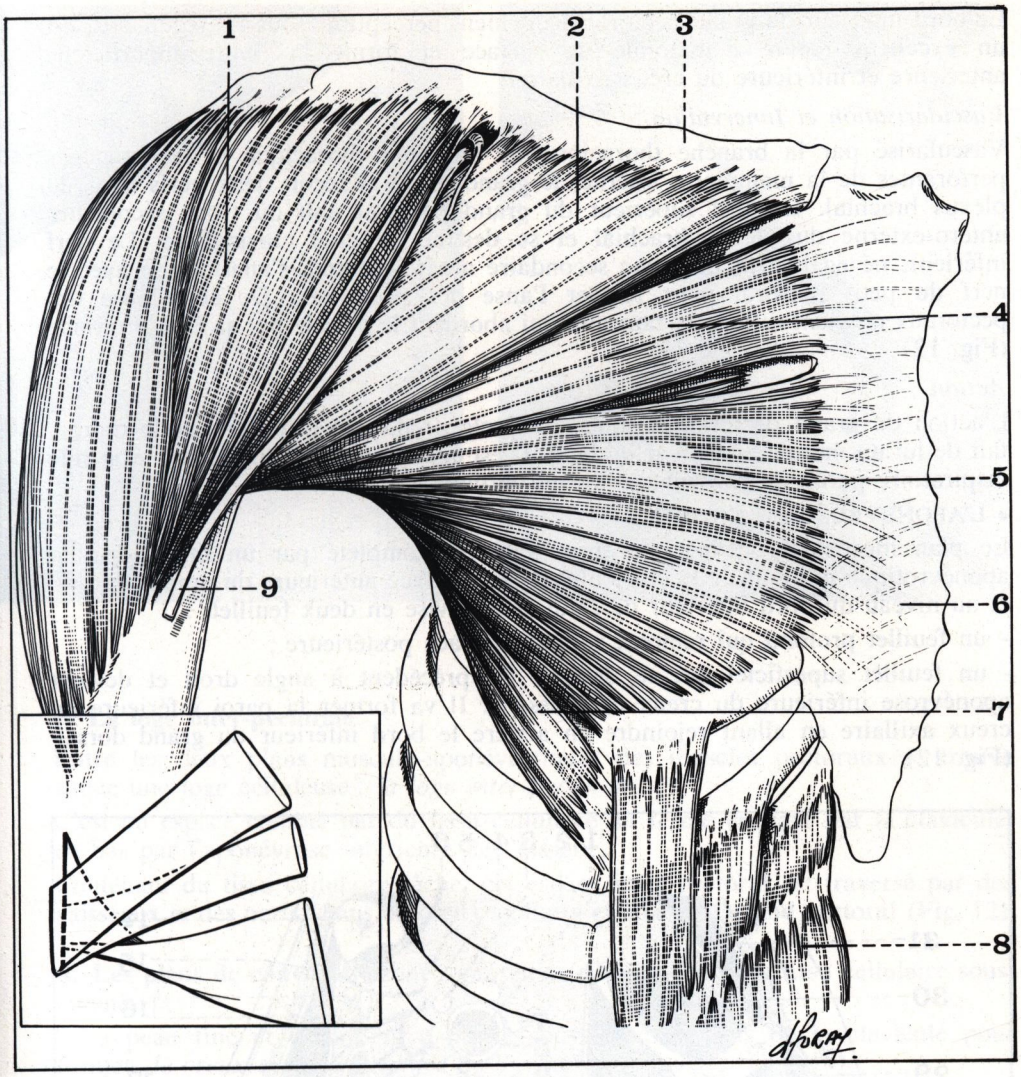

FIGURE 11

Le muscle grand pectoral

1. *Muscle deltoïde*
2. *Faisceau claviculaire du grand pectoral*
3. *Clavicule*
4. *Chef sterno-costal supérieur*
5. *Chef sterno-costal inférieur*
6. *Sternum*
7. *Faisceau abdominal inséré sur la gaine du grand droit*
8. *Grand droit de l'abdomen*
9. *Veine céphalique*

En cartouche, détail du mode de terminaison schématique des fibres musculaires sur le tendon en U du grand pectoral

3. sur la face antérieure du corps du sternum, par des fibres aponévrotiques qui s'entrecroisent sur la ligne médiane avec celles du côté opposé et sur la face antérieure des troisième, quatrième, cinquième et sixième cartilages costaux ainsi que sur la partie osseuse de la septième côte et sur la gaine du muscle grand droit : c'est *le chef sterno-costal inférieur.*

Corps musculaire (Fig. 11)

A partir de cette vaste zone d'insertion interne, les fibres musculaires convergent en éventail en formant un corps musculaire triangulaire, vers le tendon terminal. Celui-ci a la forme d'un U majuscule à la coupe. Les fibres de la portion claviculaire se jettent sur la branche antérieure du « U », les fibres du chef sterno-costal supérieur se terminent à la partie inférieure du « U », enfin les fibres du chef sterno-costal inférieur vont se terminer sur la branche postérieure du tendon en « U » en dessinant un mouvement de torsion : les fibres nées le plus haut étant celles qui se terminent le plus bas.

Ce tendon terminal en « U » se fixe sur la lèvre externe de la coulisse bicipitale.

Fermant entièrement en avant la paroi antérieure du creux axillaire, le corps musculaire du grand pectoral jouxte en haut le bord antérieur du deltoïde : ce dernier forme avec le bord supérieur du grand pectoral, un sillon, le sillon delto-pectoral où cheminent la veine céphalique et la branche acromiale de l'acromio-thoracique.

Le bord inférieur du grand pectoral, facilement perceptible sous les téguments, est un excellent repère d'anatomie de surface et forme la limite superficielle antérieure et inférieure du creux axillaire.

Vascularisation et Innervation

Vascularisé par la branche thoracique de l'acromio-thoracique et les branches perforantes de la mammaire interne, le grand pectoral reçoit deux nerfs issus du plexus brachial. Le nerf supérieur du grand pectoral naît du tronc secondaire antéro-externe du plexus brachial et se destine au chef claviculaire. Le nerf inférieur, né également du tronc secondaire antéro-externe, s'anastomose avec le nerf du petit pectoral pour former l'anse des pectoraux. De cette anse des pectoraux naissent différents rameaux qui abordent le muscle par sa face profonde (Fig. 12).

Action

L'action du grand pectoral, lorsque le muscle prend son insertion sur le thorax, fait de lui un muscle adducteur du bras. Il est également rotateur interne. Son rôle inspiratoire paraît en revanche assez insignifiant.

* *ou fascia pectoral (Fascia pectoralis)*

• L'APONEVROSE DU GRAND PECTORAL*

Le plan musculo-aponévrotique superficiel est complété par un mince feuillet aponévrotique qui naît de la clavicule, tapisse la face antérieure du grand pectoral et au niveau du bord inférieur de celui-ci se divise en deux feuillets :

- un feuillet profond qui remonte tapisser la face postérieure ;
- un feuillet superficiel qui se détache du précédent à angle droit et devient aponévrose inférieure du creux de l'aisselle. Il va former la paroi inférieure du creux axillaire en allant rejoindre en arrière le bord inférieur du grand dorsal (Fig. 12).

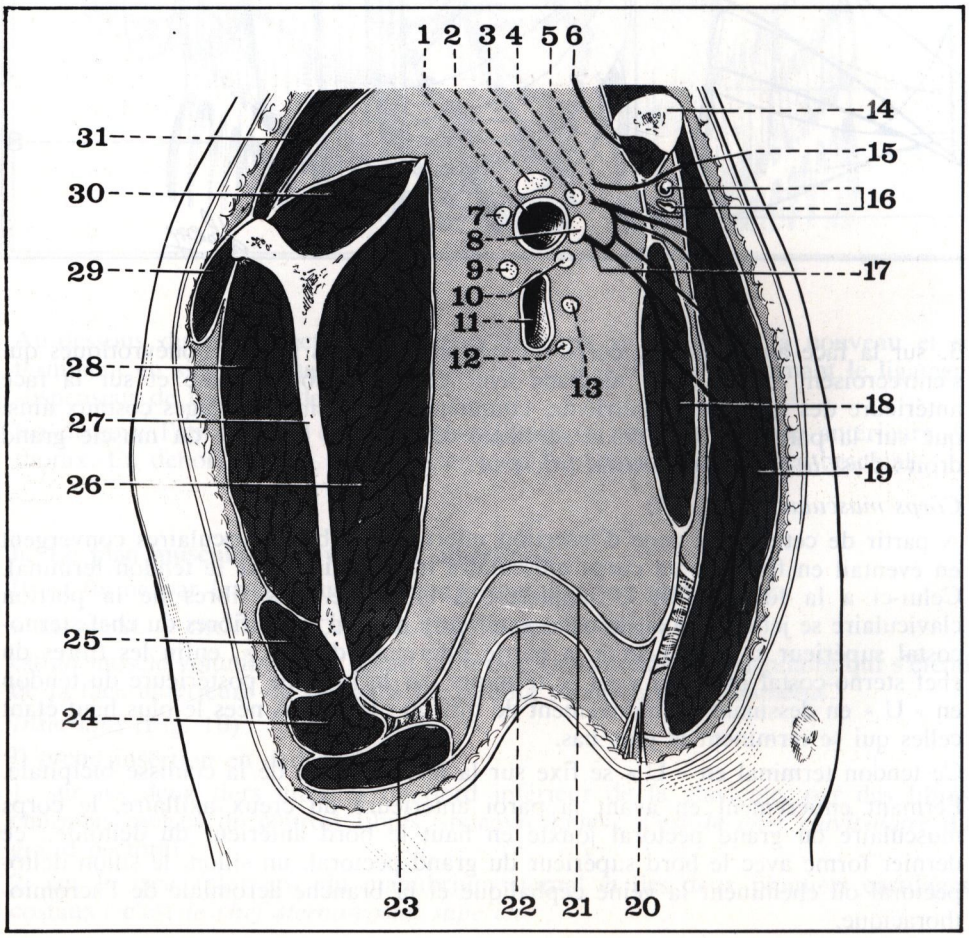

FIGURE 12

Coupe sagittale du creux axillaire droit

1. *Artère axillaire*
2. *Nerf musculo-cutané*
3. *Racine externe du nerf médian*
4. *Nerf inférieur du grand pectoral*
5. *Nerf supérieur du grand pectoral*
6. *Nerf du sous-clavier*
7. *Nerf circonflexe*
8. *Racine interne du nerf médian*
9. *Nerf radial*
10. *Nerf cubital*
11. *Veine axillaire*
12. *Accessoire du brachial cutané interne*
13. *Nerf brachial cutané interne*
14. *Clavicule*
15. *Nerf supérieur du grand pectoral*
16. *Artère acromio-thoracique et veine céphalique*
17. *Nerf du petit pectoral et anse des pectoraux*
18. *Muscle petit pectoral*
19. *Muscle grand pectoral*
20. *Ligament suspenseur de l'aisselle de Gerdy*
21. *Aponévrose profonde de la base de l'aisselle*
22. *Aponévrose superficielle de la base de l'aisselle*
23. *Muscle grand dorsal*
24. *Muscle grand rond*
25. *Muscle petit rond*
26. *Muscle sous-scapulaire*
27. *Omoplate*
28. *Muscle sous-épineux*
29. *Muscle deltoïde*
30. *Muscle sus-épineux*
31. *Muscle trapèze*

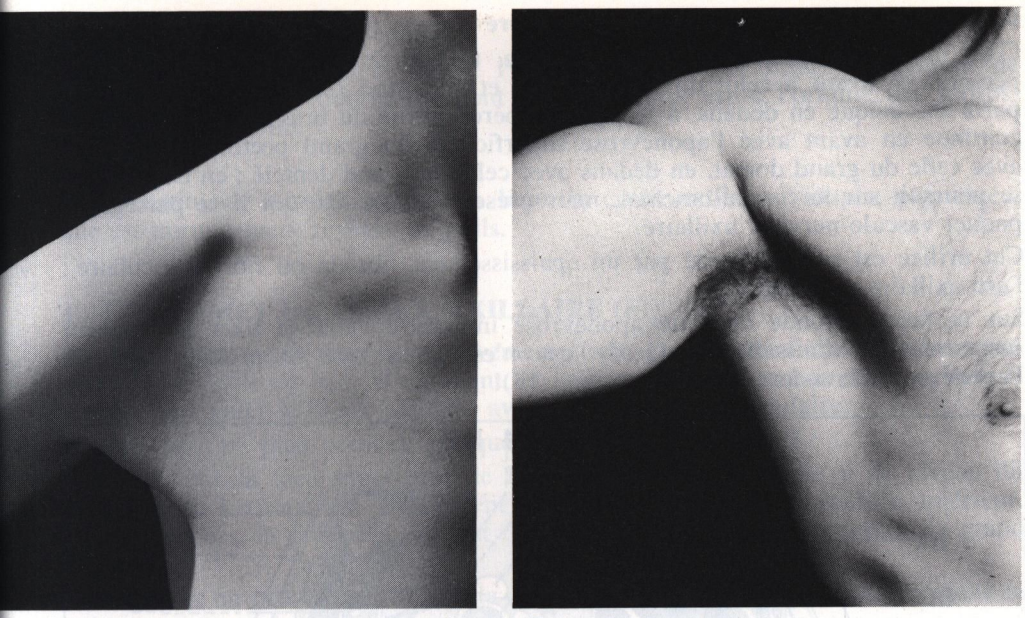

FIGURE 13

Les plans superficiels de la paroi antérieure de l'aisselle:
A gauche, chez la femme, le creux sous-claviculaire est bien marqué
A droite, chez le sujet musclé

c. La loge inter-pectorale

Entre les deux plans musculo-aponévrotiques des muscles pectoraux se trouve située une loge celluleuse : *la loge inter-pectorale.*

C'est un espace comblé par du tissu cellulaire et fermé en haut par la clavicule, en bas par l'aponévrose inférieure de l'aisselle.

Contenant du tissu cellulaire lâche, cet espace inter-pectoral est traversé par des vaisseaux et des nerfs venus du creux axillaire et allant au grand pectoral (Fig. 12).

d. Les plans de couverture sont représentés par la peau et le tissu cellulaire sous-cutané.

- La peau fine et mobile se déprime souvent au-dessous de la clavicule pour former *le creux sous-claviculaire* de l'anatomie de surface (Fig. 13).
- *Le tissu cellulaire sous-cutané* comprend une partie superficielle plus ou moins adipeuse et une partie profonde, plus dense formant un fascia superficialis.

Dans son épaisseur sont situés :

- les fibres les plus inférieures du muscle peaucier du cou,
- quelques vaisseaux superficiels tributaires pour la plupart de l'artère acromio-thoracique,
- quelques filets nerveux issus de la branche sus-claviculaire du plexus cervical superficiel.

E. LA PAROI INFERIEURE (Fig. 14)

Constituant la base du creux axillaire, elle est purement aponévrotique et cutanée. De forme variable avec la position du bras, elle est concave à la fois dans le sens transversal et le sens postéro-antérieur.

Elle correspond en anatomie de surface à la zone cutanée plus ou moins excavée qui forme le creux de l'aisselle.

Elle comprend trois couches successives qui sont de la profondeur à la superficie :

- l'aponévrose de la base du creux axillaire,
- le tissu cellulaire sous-cutané,
- la peau.

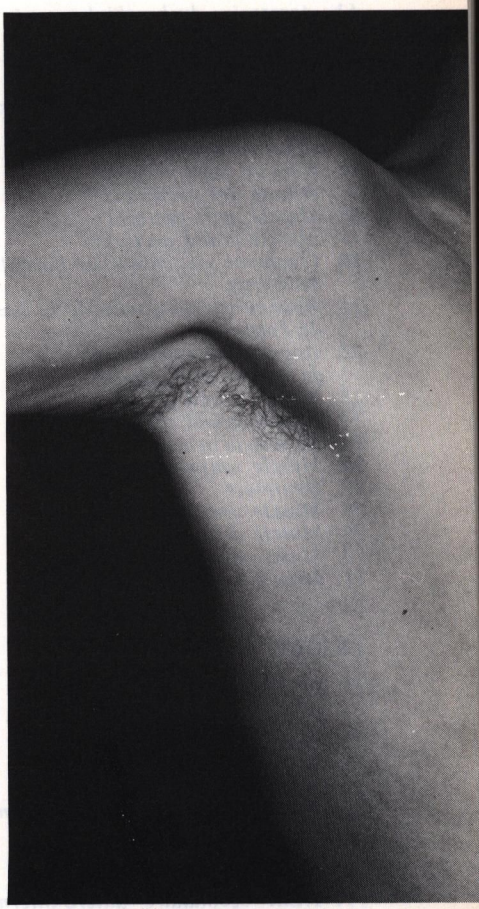

FIGURE 14

La paroi inférieure de l'aisselle (creux de l'aisselle de l'anatomie de surface)

a. L'aponévrose inférieure du creux axillaire (Fascia Axillaris)

C'est une lame aponévrotique quadrilatère, tendue du bord inférieur du grand pectoral en avant à celui du grand dorsal et du grand rond en arrière et de la paroi thoracique en dedans, à la partie supéro-interne du bras en dehors. Elle se continue en avant avec l'aponévrose superficielle du grand pectoral, en arrière avec celle du grand dorsal, en dedans avec celle du grand dentelé ; en dehors, elle se poursuit sur le coraco-brachial, mais présente un orifice qui livre passage au paquet vasculo-nerveux axillaire.

Cet orifice est parfois bordé par un épaississement fibreux ou fibro-musculaire : l'arc axillaire de Langer*.

Sur la face profonde de cette aponévrose inférieure vient se fixer le ligament suspenseur de l'aisselle de Gerdy qui n'est autre que le prolongement de l'aponévrose clavi-coraco-axillaire (Fig. 15).

*** Langer Karl (1819-1887), professeur d'anatomie à Vienne (Autriche)**

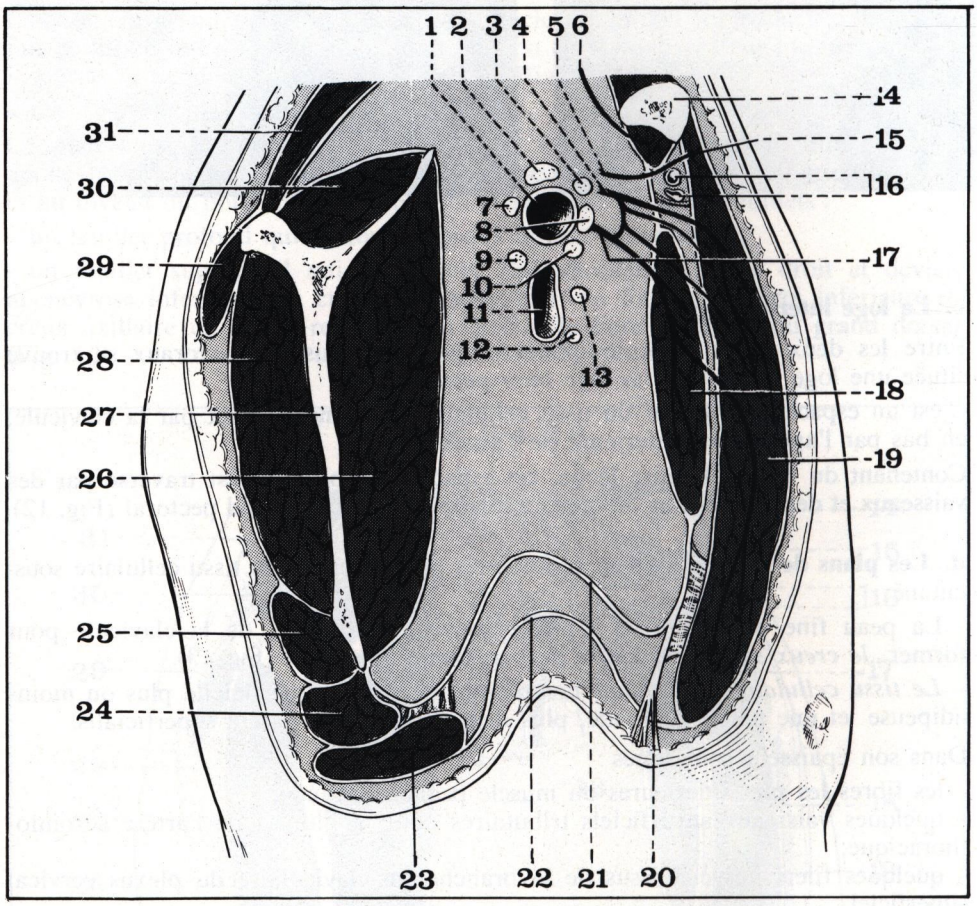

FIGURE 15

Coupe sagittale du creux axillaire droit

1. *Artère axillaire*
2. *Nerf musculo-cutané*
3. *Racine externe du nerf médian*
4. *Nerf inférieur du grand pectoral*
5. *Nerf supérieur du grand pectoral*
6. *Nerf du sous-clavier*
7. *Nerf circonflexe*
8. *Racine interne du nerf médian*
9. *Nerf radial*
10. *Nerf cubital*
11. *Veine axillaire*
12. *Accessoire du brachial cutané interne*
13. *Nerf brachial cutané interne*
14. *Clavicule*
15. *Nerf supérieur du grand pectoral*
16. *Artère acromio-thoracique et veine céphalique*
17. *Nerf du petit pectoral et anse des pectoraux*
18. *Muscle petit pectoral*
19. *Muscle grand pectoral*
20. *Ligament suspenseur de l'aisselle de Gerdy*
21. *Aponévrose profonde de la base de l'aisselle*
22. *Aponévrose superficielle de la base de l'aisselle*
23. *Muscle grand dorsal*
24. *Muscle grand rond*
25. *Muscle petit rond*
26. *Muscle sous-scapulaire*
27. *Omoplate*
28. *Muscle sous-épineux*
29. *Muscle deltoïde*
30. *Muscle sus-épineux*
31. *Muscle trapèze*

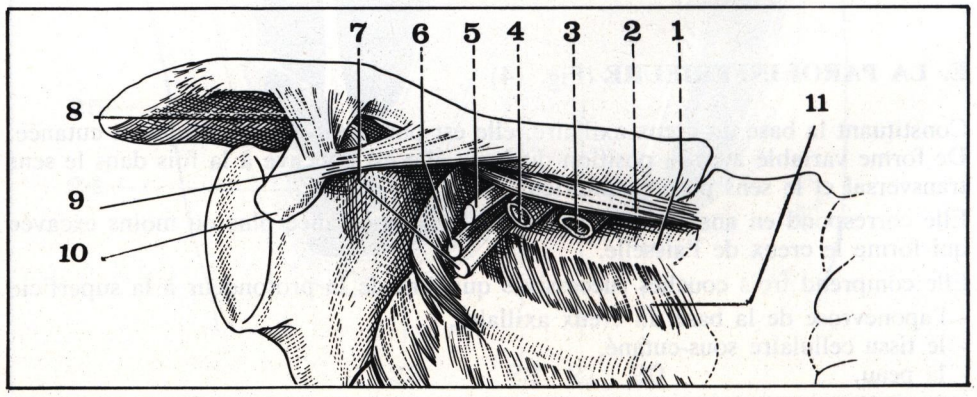

FIGURE 16

Le sommet du creux axillaire

1. *Première côte*
2. *Muscle sous-clavier*
3. *Veine axillaire*
4. *Artère axillaire*
5. *Tronc secondaire antéro-externe du plexus brachial*
6. *Tronc secondaire postérieur du plexus brachial*
7. *Tronc secondaire antéro-interne du plexus brachial*
8. *Ligament trapézoïde*
9. *Ligament conoïde*
10. *Apophyse coracoïde*
11. *Muscle intercostal*

b. Le tissu cellulaire sous-cutané

Très dense, il adhère à la fois à l'aponévrose et à la peau ; il contient de nombreuses glandes sudoripares dont l'inflammation est à l'origine des hidrosadénites de l'aisselle.

c. La peau

Elle constitue le dernier plan de la base du creux axillaire : souple, pigmentée, elle est normalement revêtue de poils.

F. LE SOMMET DU CREUX AXILLAIRE (Fig. 16)

C'est un orifice ostéo-fibreux, relativement étroit, grossièrement quadrilatère, situé entre la clavicule en haut et en avant, et la première côte en bas et en arrière. Il fait communiquer le creux axillaire avec la région sus-claviculaire.

Orienté dans un plan vertical, presque transversal, il est limité :

- en bas, par la face supérieure de la première côte, marquée à ce niveau du tubercule de Lisfranc* sur lequel vient se terminer le tendon du scalène antérieur. Plus en dehors, la première côte est tapissée par la première digitation du grand dentelé;
- en haut et un peu en avant, c'est la clavicule avec le muscle sous-clavier dans sa gaine;
- en dehors, c'est la saillie de l'apophyse coracoïde avec les ligaments coraco-claviculaires : ligaments conoïde et trapézoïde en dehors, ligament coraco-claviculaire interne en dedans qui se dédouble pour engainer le sous-clavier et renforcer sa gaine;
- en dedans, c'est l'angle entre le muscle sous-clavier et la première côte sur laquelle il vient se terminer.

Cet orifice livre passage au paquet vasculo-nerveux axillaire et forme véritablement le hile de la région.

*** Lisfranc de Saint-Martin Jacques (1787-1847), chirurgien, professeur de médecine opératoire à Paris**

3. Cavité axillaire et son contenu

L'espace situé entre les différentes parois du creux axillaire forme la cavité axillaire.

De forme irrégulière, grossièrement pyramidale, cette cavité est normalement comblée par un tissu cellulaire dense, à l'intérieur duquel se trouvent les éléments qui constituent le contenu du creux axillaire :

- paquet vasculo-nerveux axillaire,
- branches périphériques de ce paquet vasculo-nerveux,
- lymphatiques et ganglions axillaires.

A. LE PAQUET VASCULO-NERVEUX AXILLAIRE

Constitué par le groupement de l'artère axillaire, de la veine axillaire, des troncs secondaires du plexus brachial et de leurs branches terminales, le paquet vasculo-nerveux axillaire traverse la région de son sommet à la partie externe de sa base.

Il s'applique d'abord sur la partie supérieure de la paroi interne puis longe la paroi antérieure pour enfin gagner la paroi externe sur laquelle il s'applique avant de se poursuivre en devenant paquet vasculo-nerveux brachial.

Sa direction varie avec la position du bras : horizontal quand le bras est en abduction (position opératoire) il décrit une vaste courbe à concavité inféro-interne quand le bras est pendant le long du corps.

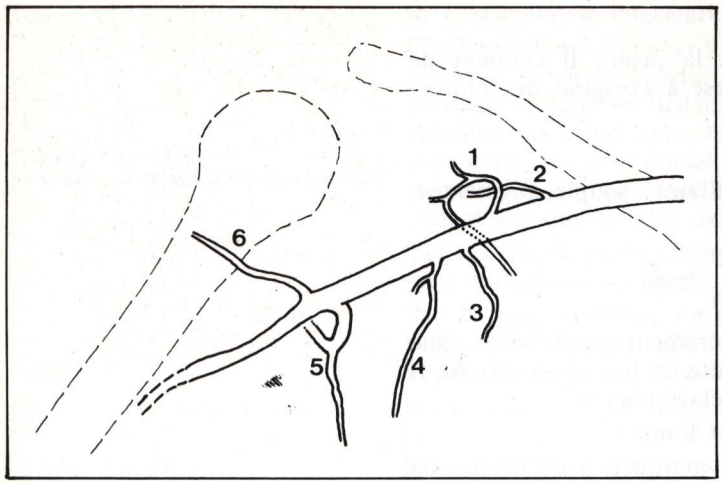

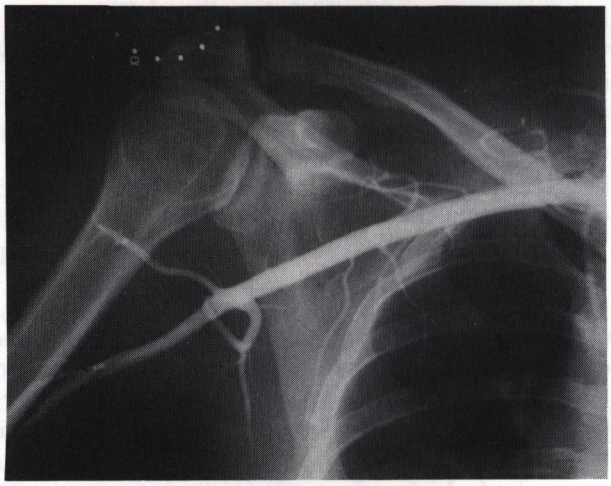

FIGURE 17

Artériographie de l'artère axillaire droite

1. Artère acromio-thoracique
2. Artère thoracique supérieure
3. Artère petite thoracique
4. Artère mammaire externe
5. Artère scapulaire inférieure
6. Tronc des circonflexes

a. Les éléments du paquet vasculo-nerveux axillaire

• L'ARTERE AXILLAIRE (A. Axillaris)

Axe du paquet vasculo-nerveux , elle prend naissance au-dessous du milieu de la clavicule où elle fait suite à l'artère sous-clavière et se termine à hauteur du bord inférieur du grand pectoral où elle devient artère humérale. D'une longueur de 7 à 8 centimètres, d'un calibre de 8 à 10 millimètres, c'est une artère volumineuse à parois épaisses et musculo-élastiques dont le trajet et les collatérales sont visualisables par artériographie (Fig. 17).

Collatérales (Fig. 18)

Au cours de son trajet, elle donne en effet

- *la thoracique supérieure ou suprême* (A. Thoracica Suprema),

Collatérales de l'artère axillaire

- Acromio-thoracique
- Thoracique latérale
- Scapulaire inférieure
- Circonflexe antérieure
- Circonflexe postérieure

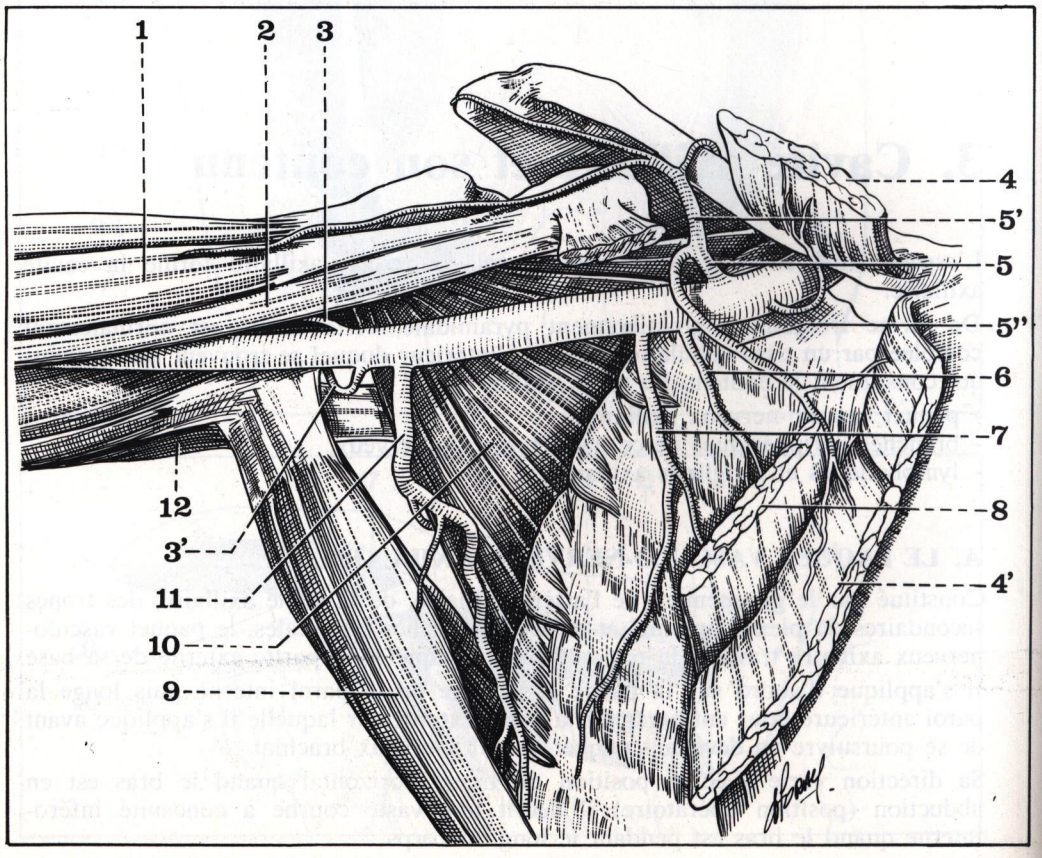

FIGURE 18

L'artère axillaire droite et ses branches

1. Muscle biceps
2. Muscle coraco-brachial
3. Artère circonflexe antérieure
3'. Artère circonflexe postérieure
4. et 4'. Muscle grand pectoral
5. Artère acromio-thoracique avec 5' sa branche acromiale et 5'' sa branche thoracique
6. Artère petite thoracique
7. Artère mammaire externe
8. Muscle petit pectoral
9. Muscle grand dorsal
10. Muscle sous-scapulaire
11. Artère scapulaire inférieure
12. Muscle long triceps

- *l'acromio-thoracique* (A. Thoraco Acromialis) qui perfore la paroi antérieure de l'aisselle au niveau de l'espace clavi-pectoral et se divise en artère acromiale qui chemine dans le sillon delto-pectoral et artère thoracique qui vascularise le grand pectoral,

- *les petites thoraciques,* inconstantes qui se distribuent à la face postérieure des pectoraux et aux intercostaux,

- *la mammaire externe* (A. Thoracica Lateralis) ou thoracique inférieure qui va cheminer sur la paroi interne du creux axillaire,

- *la scapulaire inférieure* (A. Subscapularis), branche volumineuse qui naît au moment où le tronc principal croise le bord inférieur du sous-scapulaire, pénètre dans la gouttière dorso-scapulaire et se divise en une branche thoracique qui suit la paroi interne et une branche scapulaire qui passe dans la fente omo-tricipitale,

- *le tronc des circonflexes** né à la partie basse de l'artère axillaire, va se diviser rapidement en deux branches : la circonflexe antérieure (A. Circumflexa Humeri Anterior) qui contourne la face antérieure du col chirurgical de l'humérus et la circonflexe postérieure (A. Circumflexa Humeri Posterior) qui cravate la face postérieure du col chirurgical en passant dans le trou carré de Velpeau en compagnie du nerf circonflexe.

• LA VEINE AXILLAIRE (V. Axillaris) (Fig. 19)

Située sur le flanc interne de l'artère, parallèle à elle, en principe unique, mais généralement doublée d'un canal veineux collatéral qui s'ouvre à ses deux extrémités, elle naît à hauteur du bord inférieur du grand pectoral, de la confluence des deux veines humérales et de la veine basilique. Elle traverse ensuite en diagonale le creux axillaire en suivant la direction générale du paquet vasculo-nerveux et se termine sous la clavicule en devenant veine sous-clavière.

Plus volumineuse que l'artère, aux parois épaisses, presque artéroïde, restant béante à la coupe (danger d'embolie gazeuse), elle peut être visualisée sur une phlébographie (Fig. 20).

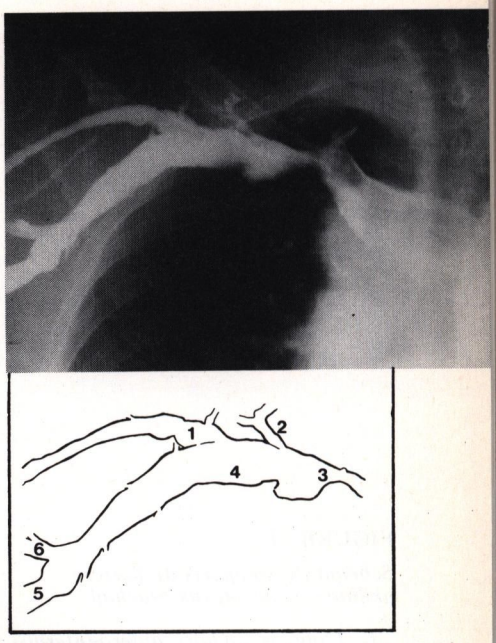

FIGURE 20

Phlébographie de la veine axillaire droite

1. *Veine céphalique*
2. *Veine thoracique supérieure*
3. *Veine sous-clavière*
4. *Veine axillaire*
5. *Veine humérale*
6. *Veine basilique*

* ***Circonflexes : du latin Circumflecto, décrire un trajet autour***

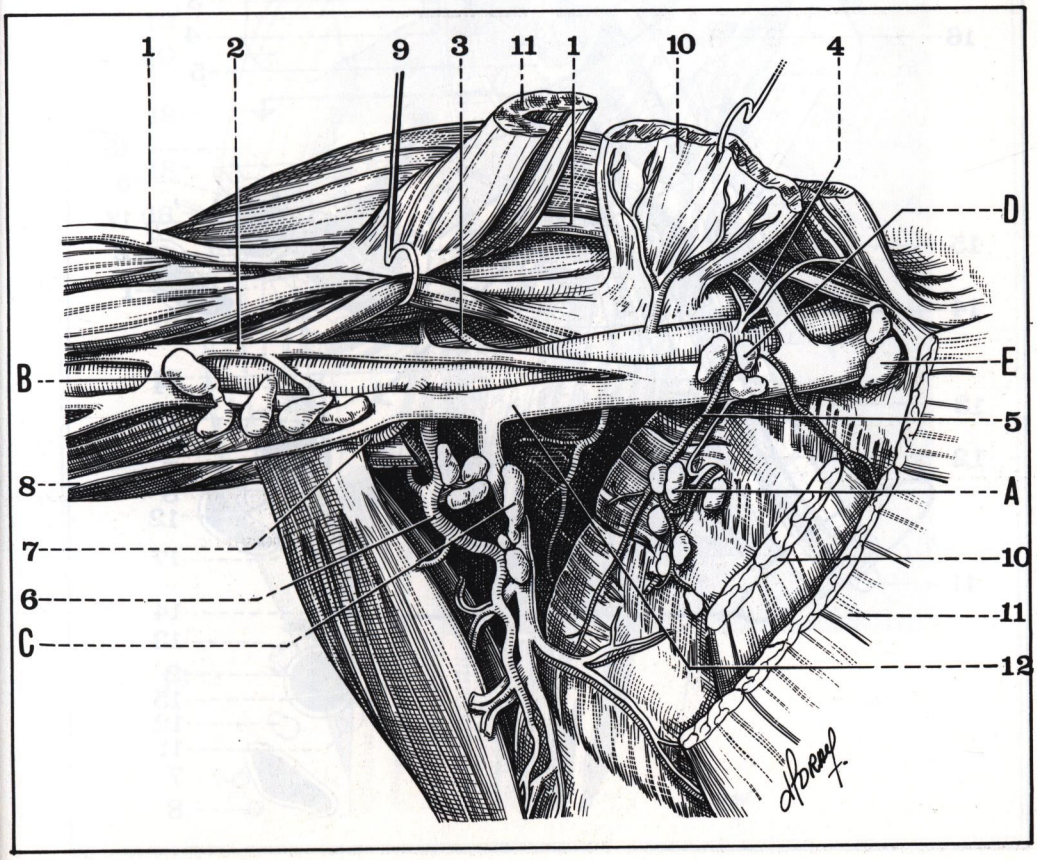

FIGURE 19

La veine et les ganglions axillaires

1. *Veine céphalique*
2. *Canal veineux collatéral*
3. *Artère circonflexe antérieure*
4. *Artère acromio-thoracique*
5. *Artère mammaire externe*
6. *Artère scapulaire inférieure*
7. *Artère circonflexe postérieure*
8. *Veine basilique*
9. *Muscle coraco-brachial*
10. *Muscle petit pectoral*
11. *Muscle grand pectoral*
12. *Veine axillaire*

A. *Groupe mammaire externe*
B. *Groupe ganglionnaire brachial*
C. *Groupe sous-scapulaire*
D. *Groupe intermédiaire*
E. *Groupe sous-claviculaire*

• LE PLEXUS BRACHIAL (Pl. Brachialis) et ses branches terminales (Fig. 21).

Il est ici constitué d'abord par les trois troncs secondaires qui à l'entrée de l'aisselle se placent immédiatement en dehors de l'artère, puis par leurs terminales qui se disposent tout autour de cette dernière.

A son entrée dans le creux axillaire, le plexus brachial est donc représenté par trois troncs nerveux :

- le tronc secondaire antéro-externe ou médio-musculo cutané,
- le tronc secondaire postérieur ou radio-circonflexe,
- le tronc secondaire antéro-interne ou médio-cubito-cutané.

Ces trois troncs nerveux s'étagent de haut en bas dans cet ordre et sont accompagnés ici par quelques collatérales, nées plus haut des racines primaires du plexus : nerfs du grand pectoral et du petit pectoral qui se dirigent en avant, nerf inférieur du sous-scapulaire qui file immédiatement en arrière, nerfs du grand dorsal, du grand rond, du grand dentelé qui cheminent sur la paroi interne du creux axillaire.

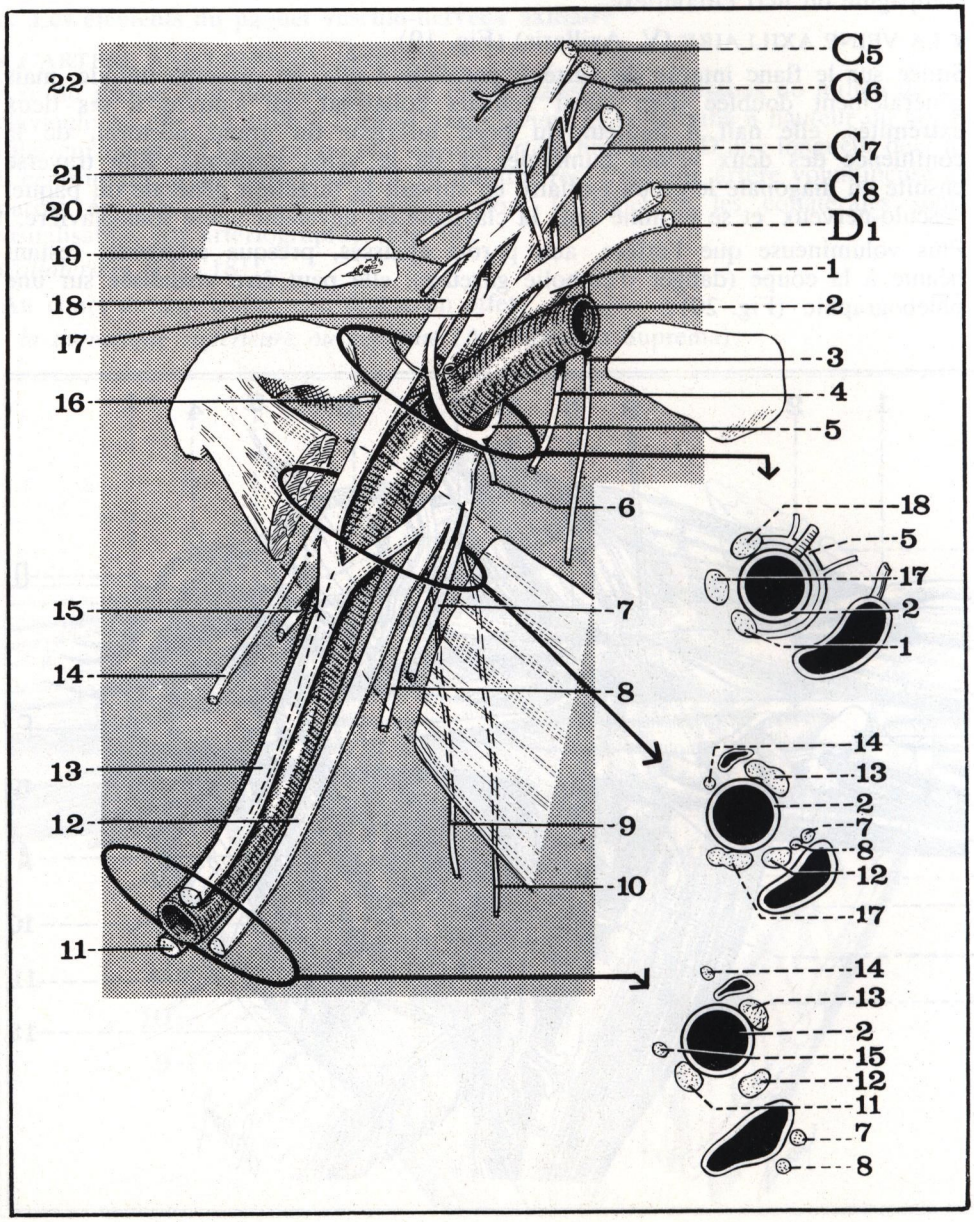

FIGURE 21

Schéma des rapports de l'artère axillaire et du plexus brachial

1. *Tronc secondaire antéro-interne*
2. *Artère axillaire*
3. *Nerf du grand dentelé*
4. *Nerf supérieur du sous-scapulaire*
5. *Anse des pectoraux*
6. *Nerf du petit pectoral*
7. *Accessoire du brachial cutané interne*
8. *Nerf brachial cutané interne*
9. *Nerf du grand dorsal*
10. *Nerf du grand rond*
11. *Nerf radial*
12. *Nerf cubital*
13. *Nerf médian*
14. *Nerf musculo-cutané*
15. *Nerf circonflexe*
16. *Nerf inférieur du sous-scapulaire*
17. *Tronc secondaire postérieur ou radio-circonflexe*
18. *Tronc secondaire antéro-externe*
19. *Nerf supérieur du grand pectoral*
20. *Nerf sus-scapulaire*
21. *Nerf du sous-clavier*
22. *Nerfs de l'angulaire et du rhomboïde*

En cartouche, coupe du paquet vasculo-nerveux axillaire : au-dessus du petit pectoral, derrière le petit pectoral et au-dessous du petit pectoral.

Plus bas la disposition des troncs nerveux se modifie :

- le tronc secondaire antéro-externe se divise rapidement pour donner le nerf *musculo-cutané* qui s'écarte immédiatement en dehors vers le muscle coraco-brachial et la *racine externe du nerf médian* qui se dirige en dedans en croisant la face antérieure de l'artère;
- le tronc secondaire antéro-interne va passer en arrière de l'artère axillaire et se divise en donnant :
  - d'une part la *racine interne du nerf médian* qui se dirige en dehors et en avant et vient rejoindre sur la face antérieure de l'artère la racine externe venue du tronc secondaire antéro-externe pour former le tronc du nerf médian,
  - d'autre part, le *nerf cubital,*
    le *nerf brachial cutané interne,*
    l'*accessoire du brachial cutané interne;*
- enfin, le tronc secondaire postérieur reste postérieur par rapport à l'artère : il va se diviser lui aussi en *nerf radial* qui reste sur le plan postérieur et se dirige vers la fente huméro-tricipitale par laquelle il gagne la loge postérieure du bras, et *nerf circonflexe* qui va quitter la région en arrière et en dehors par le quadrilatère de Velpeau.

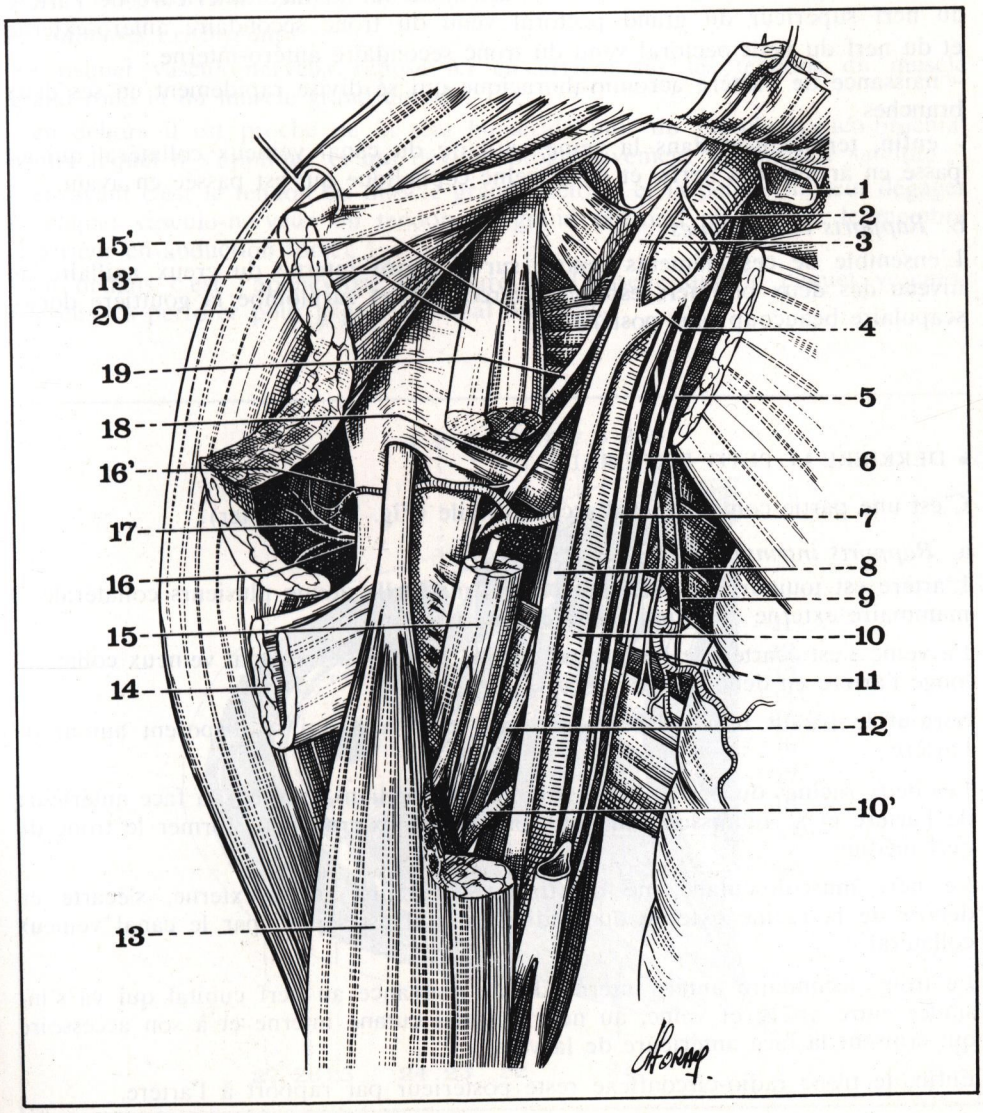

FIGURE 22

Le paquet vasculo-nerveux axillaire

1. *Veine axillaire*
2. *Anse des pectoraux*
3. *Tronc secondaire antéro-externe et racine externe du nerf médian*
4. *Racine interne du nerf médian*
5. *Nerf accessoire du brachial cutané interne*
6. *Nerf brachial cutané interne*
7. *Nerf cubital*
8. *Nerf médian*
9. *Nerf du grand rond*
10. *Artère axillaire*
10'. *Artère humérale profonde*
11. *Nerf du grand dorsal*
12. *Nerf radial*
13. *Muscle biceps*
13'. *Muscle court biceps*
14. *Muscle grand pectoral*
15. *et 15'. Muscle coraco-brachial*
16. *Artère circonflexe postérieure*
16'. *Artère circonflexe antérieure*
17. *et 18. Nerf circonflexe*
19. *Nerf musculo-cutané*
20. *Muscle deltoïde*

b. Les rapports des éléments du creux axillaire

Dans son ensemble la direction du paquet vasculo-nerveux du creux axillaire est presque perpendiculaire à celle du petit pectoral.

Il est ainsi classique de diviser ce paquet vasculo-nerveux axillaire, en trois segments : au-dessus, en arrière et au-dessous du petit pectoral.

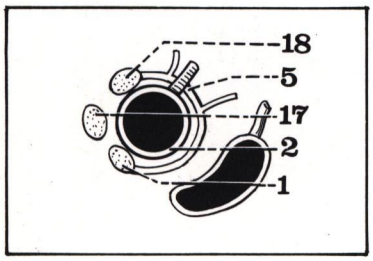

FIGURE 22 bis

Coupe horizontale du paquet vasculo-nerveux axillaire au-dessus du petit pectoral

1. *Tronc secondaire antéro-interne*
2. *Artère axillaire*
5. *Anse des pectoraux*
17. *Tronc secondaire postérieur ou radio-circonflexe*
18. *Tronc secondaire antéro-externe*

• AU-DESSUS DU PETIT PECTORAL

a. Organisation générale du paquet vasculo-nerveux ou *rapports intrinsèques* (Fig. 22 et 22 bis).

Dans la portion située au-dessus du petit pectoral, le paquet vasculo-nerveux est relativement simple. L'artère est l'élément central, les trois racines secondaires du plexus brachial s'étagent sur sa face externe, le tronc secondaire antéro-interne tendant à se glisser en arrière de l'artère ; la veine est située en dedans et en arrière par rapport à l'artère.

Cette disposition schématique n'est compliquée que par la présence d'éléments accessoires :

- anse des pectoraux formée par l'anastomose sur la face antérieure de l'artère du nerf supérieur du grand pectoral venu du tronc secondaire antéro-externe et du nerf du petit pectoral venu du tronc secondaire antéro-interne ;
- naissance de l'artère acromio-thoracique qui se divise rapidement en ses deux branches ;
- enfin, terminaison dans la veine axillaire du canal veineux collatéral qui est passé en arrière des nerfs, et de la veine céphalique qui est passée en avant.

b. *Rapports extrinsèques*

L'ensemble de ces éléments repose sur la paroi interne du creux axillaire au niveau des deux premiers espaces intercostaux et surplombe la gouttière dorso-scapulaire beaucoup plus postérieure.

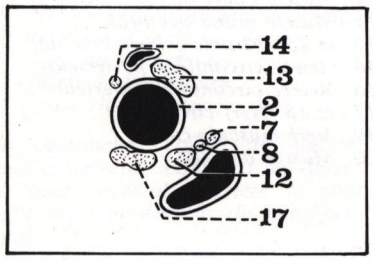

FIGURE 22 ter

Coupe horizontale du paquet vasculo-nerveux axillaire derrière le petit pectoral

2. *Artère axillaire*
7. *Accessoire du brachial cutané interne*
8. *Nerf brachial cutané interne*
12. *Nerf cubital*
13. *Nerf médian*
14. *Nerf musculo-cutané*
17. *Tronc secondaire postérieur*

• DERRIERE LE PETIT PECTORAL

C'est une partie complexe et d'accès difficile (Fig. 22 et 22 ter).

a. *Rapports intrinsèques*

L'artère est toujours ici l'élément central mais elle donne plusieurs collatérales : mammaire externe et scapulaire inférieure notamment.

La veine s'est écartée de l'artère en dedans et en bas. Le canal veineux collatéral longe l'artère en dehors.

Surtout le plexus brachial forme ici ses terminales qui se disposent autour de l'artère.

Les deux racines du nerf médian (fourche du médian), croisent la face antérieure de l'artère et se réunissent sur son bord antéro-externe pour former le tronc du nerf médian.

Le nerf musculo-cutané, né du tronc secondaire antéro-externe, s'écarte en dehors de la racine externe du médian dont il est séparé par le canal veineux collatéral.

Le tronc secondaire antéro-interne donne naissance au nerf cubital qui va s'insinuer entre artère et veine, au nerf brachial cutané interne et à son accessoire qui croisent la face antérieure de la veine.

Enfin, le tronc radio-circonflexe reste postérieur par rapport à l'artère.

b. *Rapports extrinsèques*

L'ensemble de ces éléments s'est écarté de la paroi interne et de la paroi postérieure représentée ici par le muscle sous-scapulaire. Le paquet vasculo-nerveux est en fait plaqué contre la paroi antérieure représentée ici par la face postérieure du muscle petit pectoral engainé par l'aponévrose clavi-coraco-axillaire (Fig. 23 bis)

• AU-DESSOUS DU PETIT PECTORAL

Les rapports redeviennent ici plus simples (Fig. 23).

a. *Rapports intrinsèques*

L'artère qui demeure l'élément central donne ici naissance au tronc des circonflexes qui s'écartent rapidement, l'antérieure vers la paroi externe, la postérieure vers la paroi postérieure.

En avant de l'artère descend le nerf médian.

En dehors, le nerf musculo-cutané perfore le muscle coraco-brachial et quitte la région.

En arrière, le nerf radial que le nerf circonflexe a déjà abandonné en traversant le trou carré de Velpeau, se dirige vers la fente huméro-tricipitale.

En dedans c'est le nerf cubital et la veine axillaire avec sur sa face antérieure le nerf brachial cutané interne et son accessoire.

b. *Rapports extrinsèques*

Le paquet vasculo-nerveux repose ici en arrière sur les tendons du muscle grand rond et du muscle grand dorsal :

- en dehors il est proche de la tête humérale puis du muscle coraco-brachial contre lequel il s'applique et qui devient progressivement son muscle satellite ;
- en avant c'est le tendon du muscle grand pectoral et la peau. On peut dégager le paquet vasculo-nerveux du tendon du grand pectoral en plaçant le membre supérieur en abduction forcée ;
- en dedans c'est l'aponévrose inférieure de l'aisselle que le paquet vasculo-nerveux va perforer pour gagner le canal brachial.

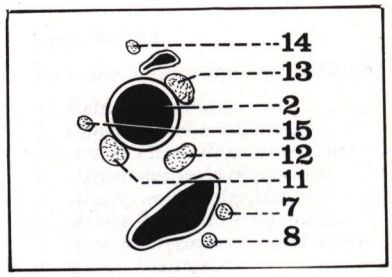

FIGURE 23

Coupe horizontale du paquet vasculo-nerveux axillaire au-dessous du petit pectoral

2. *Artère axillaire*
7. *Accessoire du brachial cutané interne*
8. *Nerf brachial cutané interne*
11. *Nerf radial*
12. *Nerf cubital*
13. *Nerf médian*
14. *Nerf musculo-cutané*
15. *Nerf circonflexe*

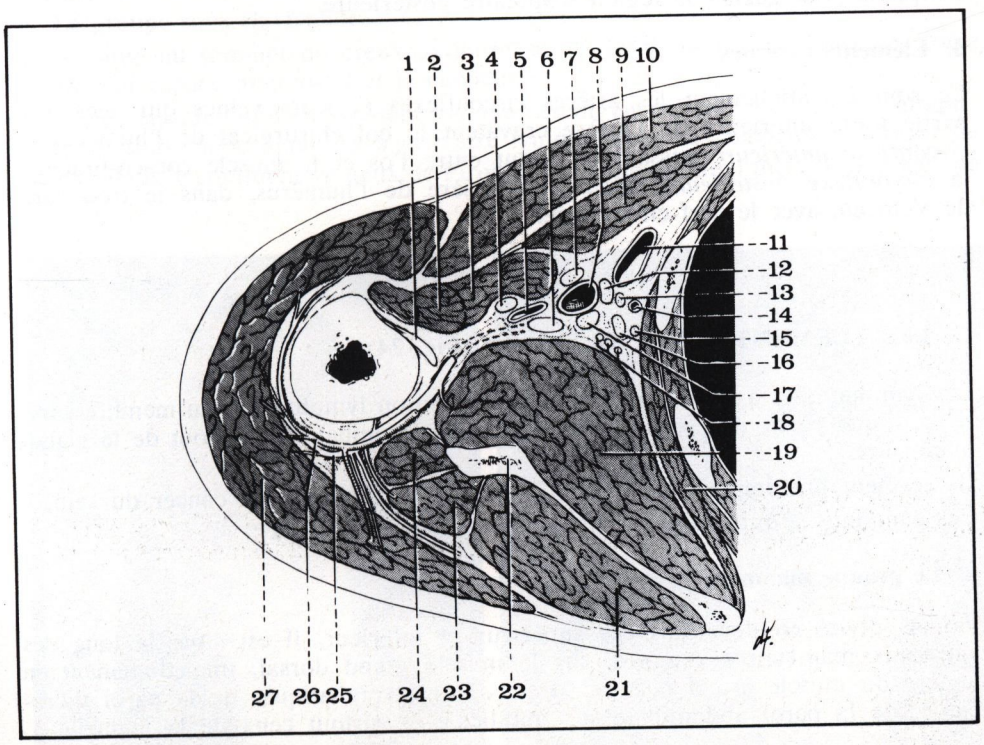

FIGURE 23 bis

Coupe horizontale du creux axillaire droit. Segment supérieur de la coupe

1. *Tendon du grand dorsal*
2. *Muscle court biceps*
3. *Muscle coraco-brachial*
4. *Nerf musculo-cutané*
5. *Canal veineux collatéral*
6. *Nerf radial*
7. *Racine externe du nerf médian*
8. *Artère axillaire*
9. *Muscle petit pectoral*
10. *Muscle grand pectoral*
11. *Veine axillaire*
12. *Racine interne du nerf médian*
13. *Accessoire du nerf brachial cutané interne*
14. *Artère mammaire externe*
15. *Nerf du grand dentelé*
16. *Nerf brachial cutané interne*
17. *Nerf cubital*
18. *Nerfs inférieurs du sous-scapulaire, du grand dorsal et du grand rond*
19. *Muscle sous-scapulaire*
20. *Muscle grand dentelé*
21. *Muscle sous-épineux*
22. *Omoplate*
23. *Muscle petit rond*
24. *Muscle long triceps*
25. *Branches deltoïdiennes du nerf circonflexe*
26. *Artère circonflexe postérieure*
27. *Muscle deltoïde*

B. LES ELEMENTS VASCULO-NERVEUX PERIPHERIQUES

Ce sont les branches collatérales du paquet vasculo-nerveux axillaire. Nous les avons énumérées en cours de route, rappelons seulement ici leur situation.

a. Eléments antérieurs

Ce sont les branches artérielles thoracique supérieure, acromio-thoracique et petite thoracique qui, nées de l'axillaire, se dirigent vers la paroi antérieure pour vasculariser les muscles pectoraux. Chacune de ces artères est accompagnée de deux veines satellites qui se jettent dans la veine axillaire.

Ce sont également les branches nerveuses destinées aux muscles pectoraux : nerf supérieur du grand pectoral, nerf inférieur du grand pectoral et nerf du petit pectoral, ces deux derniers éléments formant l'anse des pectoraux.

b. Eléments internes

Cheminant sur la paroi thoracique, ce sont d'avant en arrière : l'artère mammaire externe et ses deux veines, le nerf du grand dentelé, la branche thoracique de l'artère scapulaire inférieure tout en arrière.

Collatérales postérieures du plexus brachial

- Nerf suprascapulaire (sus et sous-épineux)
- Nerfs supérieur et inférieur du sous-scapulaire
- Nerf du grand dorsal
- Nerf du grand rond
- Nerf du grand dentelé
- Nerf de l'angulaire de l'omoplate
- Nerf du rhomboïde

c. Eléments postérieurs

Sur la paroi postérieure se plaquent :

- les nerfs du sous-scapulaire, nerf *supérieur* né du tronc primaire supérieur, nerf *inférieur* né du tronc secondaire postérieur qui abordent rapidement le muscle par sa face antérieure;
- le nerf circonflexe qui abandonne le bord externe du tronc postérieur et chemine sur la partie basse du sous-scapulaire pour rejoindre l'artère circonflexe postérieure dans le trou carré de Velpeau;
- les nerfs du grand rond et du grand dorsal qui descendent verticalement dans l'angle de la paroi postérieure et de la paroi interne;
- l'artère scapulaire inférieure qui chemine dans la gouttière dorso-scapulaire et se divise en une branche *thoracique* qui se plaque sur la paroi interne et une branche *scapulaire* qui traverse la paroi postérieure dans la fente omo-tricipitale pour gagner la région scapulaire postérieure.

d. Eléments externes

Ce sont essentiellement les artères circonflexes et leurs veines qui nées à la partie toute inférieure de l'artère cravatent le col chirurgical de l'humérus, la *circonflexe antérieure* passant en avant entre l'os et le muscle coraco-brachial, la *circonflexe postérieure* passant en arrière de l'humérus, dans le trou carré de Velpeau, avec le nerf circonflexe.

C. LES ELEMENTS LYMPHATIQUES (Fig. 24)

Les lymphatiques axillaires résument la circulation lymphatique du membre supérieur, d'une partie des parois thoraciques et abdominales et surtout de la glande mammaire.

Ils revêtent une importance particulière dans la chirurgie du cancer du sein.

Les ganglions se répartissent classiquement en cinq groupes :

a. Le groupe mammaire externe*

* *ou thoracique latéral*

Parfois divisé en deux groupes supérieur et inférieur, il est situé le long des vaisseaux mammaires externes, sur le muscle grand dorsal, immédiatement en arrière du muscle grand pectoral. Il reçoit les lymphatiques de la paroi thoracique, de la paroi abdominale sus-ombilicale et surtout ceux de la mamelle.

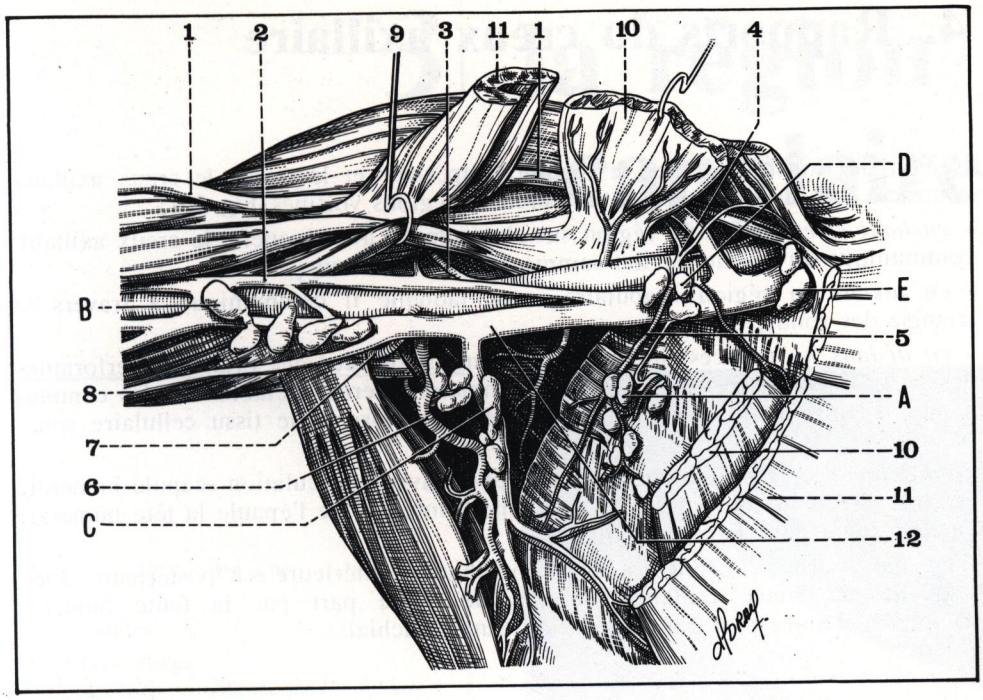

FIGURE 24

La veine et les ganglions axillaires

1. Veine céphalique
2. Canal veineux collatéral
3. Artère circonflexe antérieure
4. Artère acromio-thoracique
5. Artère mammaire externe
6. Artère scapulaire inférieure
7. Artère circonflexe postérieure
8. Veine basilique
9. Coraco-brachial
10. Muscle petit pectoral
11. Muscle grand pectoral
12. Veine axillaire

A. Groupe mammaire externe
B. Groupe ganglionnaire brachial
C. Groupe sous-scapulaire
D. Groupe intermédiaire
E. Groupe sous-claviculaire

b. Le groupe brachial

Il est formé par quelques petits ganglions échelonnés le long de la veine axillaire et recevant les lymphatiques du membre supérieur.

c. Le groupe de la gouttière dorso-scapulaire (ou groupe scapulaire). Il reçoit les lymphatiques de la partie postérieure du tronc.

d. Le groupe intermédiaire

Situé à la partie moyenne des vaisseaux axillaires, il reçoit les efférents des trois groupes précédents et se draine par le groupe sous-claviculaire.

e. Le groupe sous-claviculaire

Il est situé au sommet du creux axillaire sur le bord interne de la veine, entre le premier espace intercostal et la clavicule.

Les lymphatiques qui en naissent, se réunissent en un tronc collecteur unique, le tronc sous-clavier, qui ira s'unir aux lymphatiques sus-claviculaires avant de se jeter dans le confluent veineux de Pirogoff* à droite, le canal thoracique à gauche (Fig. 25).

*** Pirogoff Nicolaï (1810-1881), professeur de chirurgie à Moscou et à Saint-Petersbourg**

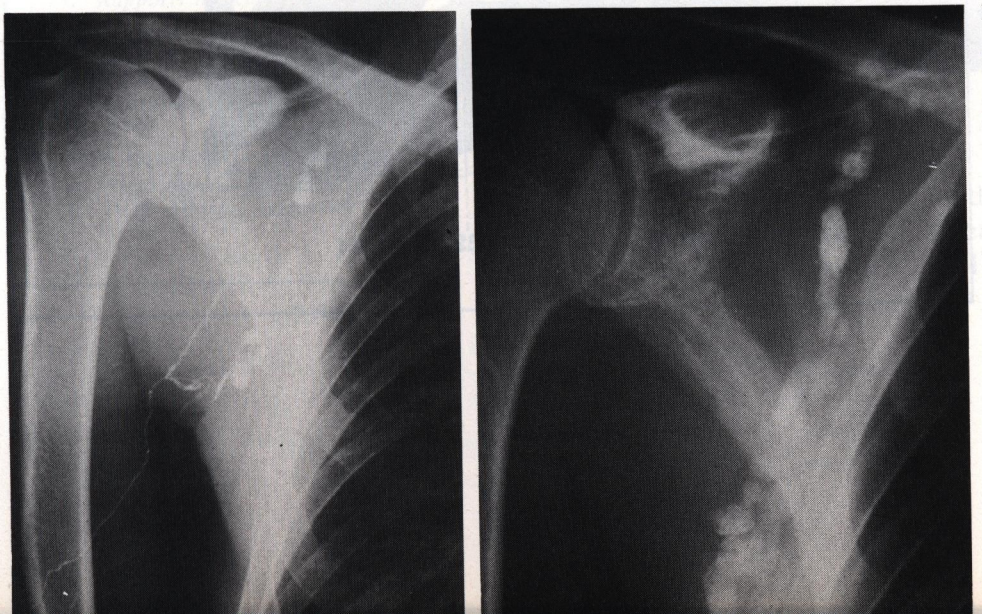

FIGURE 25

Lymphographie axillaire
A gauche : temps précoce
A droite : temps tardif
(Cliché Pr Agr. J.L. CHASSARD)

4. Rapports du creux axillaire

Région de transition, entre le membre supérieur et le tronc, le creux axillaire contracte des rapports avec de nombreuses régions voisines (Fig. 26) :

- *en haut et en dedans* la région sus-claviculaire, avec laquelle le creux axillaire communique au niveau de son sommet, sous la clavicule;
- *en arrière* la région scapulaire, avec laquelle il communique à travers le triangle des ronds;
- *en dedans* les espaces intercostaux : par les orifices des branches perforantes des nerfs intercostaux et de l'artère mammaire interne, s'établissent des communications entre le tissu cellulaire du creux axillaire et le tissu cellulaire sous-pleural;
- *en dehors,* le creux axillaire est en rapport avec l'articulation scapulo-humérale et l'on sait qu'au cours des luxations antéro-internes de l'épaule la tête humérale vient se loger dans le creux axillaire;
- *en bas,* enfin, ce sont les loges brachiales antérieure et postérieure avec lesquelles le creux axillaire communique d'une part par la fente huméro-tricipitale, d'autre part par l'orifice du canal brachial.

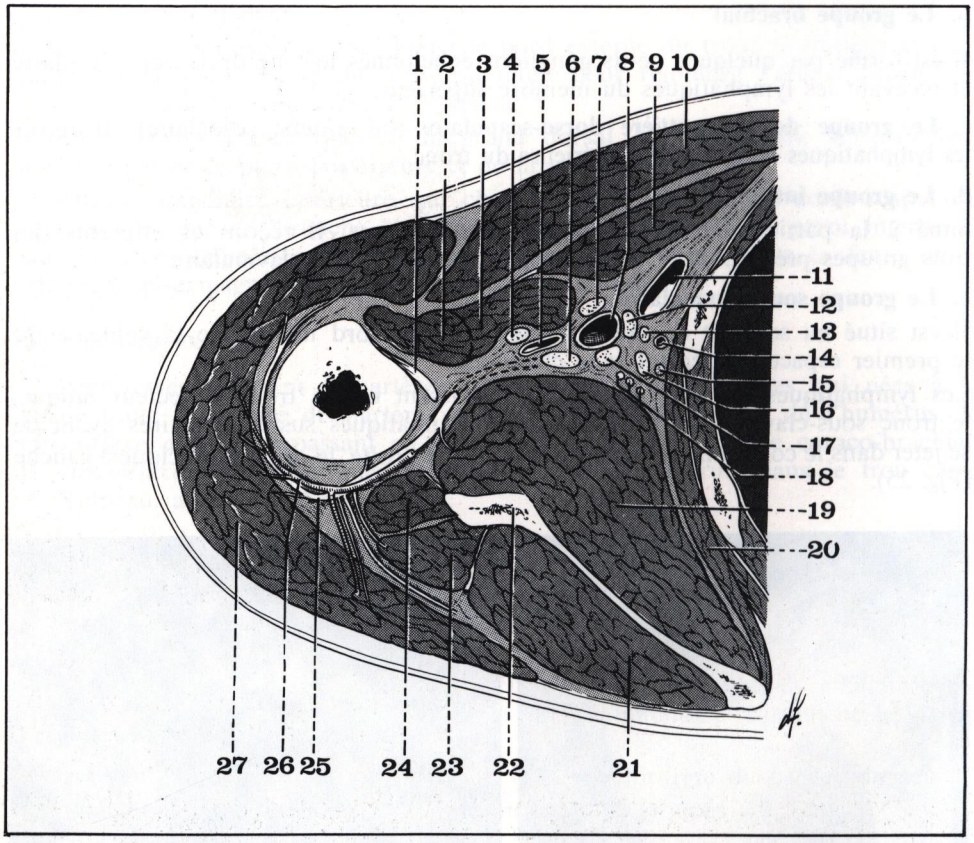

FIGURE 26

Coupe horizontale du creux axillaire droit. Segment supérieur de la coupe

1. *Tendon du muscle grand dorsal*
2. *Muscle court biceps*
3. *Muscle coraco-brachial*
4. *Nerf musculo-cutané*
5. *Canal veineux collatéral*
6. *Nerf radial*
7. *Racine externe du nerf médian*
8. *Artère axillaire*
9. *Muscle petit pectoral*
10. *Muscle grand pectoral*
11. *Veine axillaire*
12. *Racine interne du nerf médian*
13. *Accessoire du nerf brachial cutané interne*
14. *Artère mammaire externe*
15. *Nerf du grand dentelé*
16. *Nerf brachial cutané interne*
17. *Nerf cubital*
18. *Nerfs inférieurs du sous-scapulaire, du grand dorsal et du grand rond*
19. *Muscle sous-scapulaire*
20. *Muscle grand dentelé*
21. *Muscle sous-épineux*
22. *Omoplate*
23. *Muscle petit rond*
24. *Muscle long triceps*
25. *Branches deltoïdiennes du nerf circonflexe*
26. *Artère circonflexe postérieure*
27. *Muscle deltoïde*

3 la région scapulaire

PLAN

1. Limites
2. Plan osseux
   - *A. Face postérieure de l'omoplate*
     - *a. L'épine de l'omoplate*
     - *b. Au-dessus de l'épine*
     - *c. Au-dessous de l'épine*
   - *B. Bord supérieur*
   - *C. Bord interne*
   - *D. Bord externe*
   - *E. Angle supérieur*
   - *F. Angle inférieur*
   - *G. Angle externe*
3. Plan musculaire
   - *A. Muscles profonds*
     - *a. Au-dessus de l'épine*
       - *muscle sus-épineux*
     - *b. Au-dessous de l'épine*
       - *muscle sous-épineux*
       - *muscle petit rond*
       - *muscle grand rond*
   - *B. Muscles superficiels*
     - *a. Au-dessus de l'épine*
       - *muscle trapèze*
     - *b. Au-dessous de l'épine*
       - *muscle deltoïde*
   - *C. Rapports musculaires*
4. Vaisseaux et nerfs profonds
   - *A. Artères*
   - *B. Veines*
   - *C. Lymphatiques*
   - *D. Nerfs*
5. Plans superficiels
   - *A. Tissu cellulaire sous-cutané*
   - *B. Peau et forme extérieure*



Vue postérieure de la région scapulaire droite

La région scapulaire* occupe la partie postérieure de l'épaule ; elle doit son nom à l'omoplate (ou scapula) qui en forme le plan profond, et sur laquelle s'insèrent les muscles rotateurs de l'épaule.

* ***Regio scapularis***

1. Limites

Située immédiatement en arrière de la paroi postérieure de l'aisselle, la région scapulaire a pour limites :
- *en haut,* le bord supérieur de l'omoplate,
- *en dedans,* le bord interne de cet os,
- *en bas,* le bord inférieur du muscle grand rond,
- *en dehors,* une ligne verticale allant du bord postérieur de l'acromion à l'insertion postérieure du muscle deltoïde sur l'humérus.

2. Plan osseux

Il est constitué par la face postérieure ou dorsale de l'omoplate, avec ses trois bords, ses trois angles, et son épine, fortement saillante, depuis le bord interne de l'os, jusqu'à l'acromion en dehors.

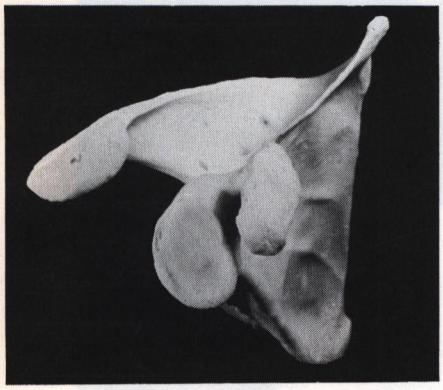

FIGURE 1

Vue supérieure de l'omoplate droite. On voit au milieu la cavité glénoïde encadrée à gauche par l'acromion et à droite par l'apophyse coracoïde

A. LA FACE POSTERIEURE DE L'OMOPLATE est orientée en arrière, en dehors et en haut.

a. L'épine de l'omoplate (Spina Scapulae), située à l'union du 1/4 supérieur et des 3/4 inférieurs de l'os, est une lame triangulaire, perpendiculairement implantée par sa base à la face postérieure de l'omoplate, suivant une ligne oblique en haut, en dehors et en avant (Fig. 1 et 1 bis).

- SES FACES supérieure et inférieure sont planes et lisses.
- SON BORD EXTERNE est mousse et concave.
- SON BORD POSTERIEUR donne insertion à l'aponévrose cervicale superficielle. Epais et rugueux, il présente :

1. *à sa partie moyenne :* un renflement occupé en majeure partie par les insertions du muscle trapèze, et portant ainsi le nom de « tubercule du trapèze ».
2. *à sa partie externe :* une crête en dos d'âne, où s'insèrent le trapèze en haut et le deltoïde en bas.

- SON EXTREMITE INTERNE s'aplatit et s'élargit en une surface triangulaire lisse qui aboutit au bord interne de l'omoplate ; à son contact glissent les faisceaux tendineux du trapèze.
- SON EXTREMITE EXTERNE, à la hauteur de l'angle externe de l'omoplate, s'élargit et change d'orientation pour former une volumineuse apophyse appelée acromion.*

L'acromion déborde largement la verticale de la cavité glénoïde, et présente lui-même deux faces, deux bords et un sommet (Fig. 1 et 1 bis) :

1. *Sa face supérieure,* rugueuse, facile à palper sous la peau, n'est que l'élargissement du bord postérieur de l'épine.
2. *Sa face inférieure,* lisse et concave, prolonge le bord externe de l'épine, et domine l'articulation de l'épaule.
3. *Son bord externe,* épais et rugueux, donne insertion aux faisceaux moyens du deltoïde ; il fait avec le versant inférieur du bord postérieur de l'épine un angle saillant d'environ 100°, l'angle de l'acromion, ou métacromion.
4. *Son bord interne,* possède :
   - *en avant,* une facette articulaire elliptique, orientée en haut et en dedans, et correspondant à l'articulation acromio-claviculaire ;
   - *en arrière,* l'insertion du muscle trapèze.
5. *Son sommet,* dirigé en avant, donne attache aux faisceaux moyens du deltoïde, et au ligament acromio-coracoïdien.

**** Acromion : du grec Acros, le sommet ; Omos, de l'épaule***

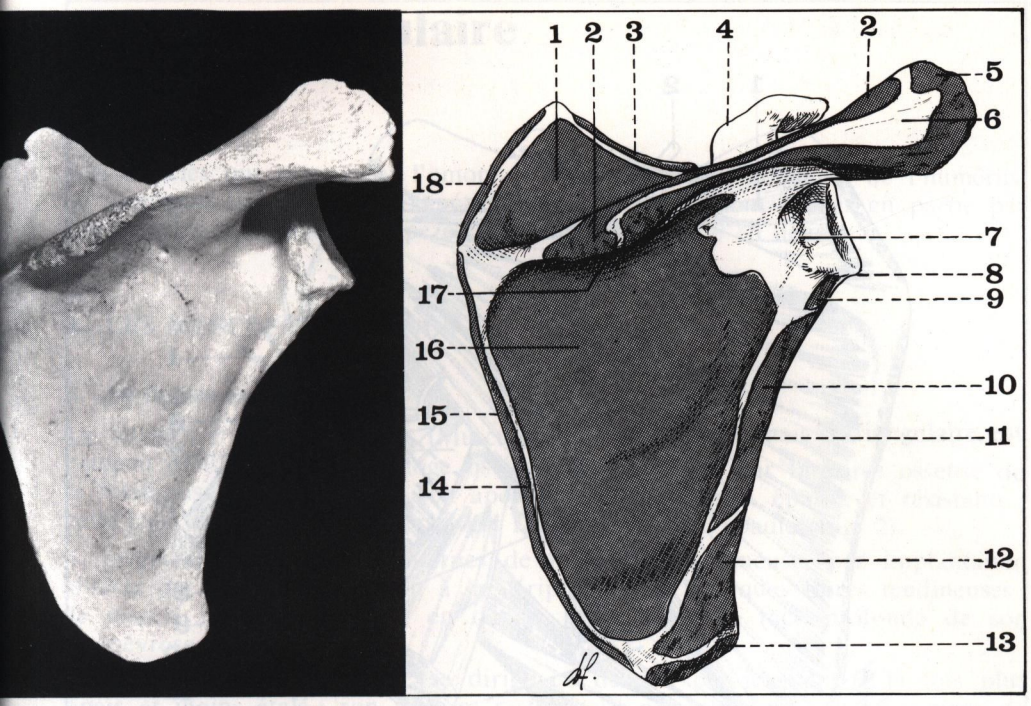

FIGURE 1 bis

Face postérieure de l'omoplate droite

1. *Muscle sus-épineux*
2. *Muscle trapèze*
3. *Muscle omo-hyoïdien*
4. *Apophyse coracoïde*
5. *Muscle deltoïde*
6. *Acromion*
7. *Col chirurgical de l'omoplate*
8. *Tubercule sous-glénoïdien*
9. *Muscle long triceps*
10. *Muscle petit rond*
11. *Bord externe (ou axillaire)*
12. *Muscle grand rond*
13. *Muscle grand dorsal (inconstant)*
14. *Muscle rhomboïde*
15. *Bord interne (ou spinal)*
16. *Muscle sous-épineux*
17. *Epine de l'omoplate*
18. *Muscle angulaire de l'omoplate*

b. Au-dessus de l'épine, la fosse sus-épineuse*, lisse et unie, forme en dehors une véritable gouttière étroite et profonde ; elle donne insertion au muscle sus-épineux (Fig. 1 et 1 bis).

c. Au-dessous de l'épine, on peut décrire deux surfaces d'insertion :

1. *en haut, la fosse sous-épineuse** :* convexe à sa partie moyenne, concave sous la face inférieure de l'épine, creusée en dehors d'une large gouttière verticale parallèle au bord externe de l'omoplate, elle est traversée de crêtes rugueuses sur lesquelles s'insère le muscle sous-épineux.

2. *en bas et en dehors,* la surface d'insertion des muscles ronds, avec :
- *le muscle petit rond,* à la partie supérieure, sur une zone triangulaire étroite ;
- *le muscle grand rond,* à la partie inférieure, sur une surface quadrangulaire, à proximité de l'angle inférieur de l'omoplate.

**** Fossa supraspinata (fosse supra-épineuse)***

***** Fossa infraspinata (fosse infra-épineuse)***

B. LE BORD SUPERIEUR (ou cervical) de l'omoplate, court, mince et tranchant présente

- *à sa partie moyenne,* l'insertion de l'aponévrose cervicale moyenne, et du muscle omo-hyoïdien ;
- *à sa partie externe,* l'échancrure coracoïdienne ou scapulaire (Incisura Scapulae), qui le sépare de la base de l'apophyse coracoïde. Fermée en haut par *le ligament coracoïdien ou ligament transverse du scapulum* (Ligament Transversum Scapulae), elle livre passage de bas en haut aux veines sus-scapulaires et au nerf sus-scapulaire, alors que l'artère scapulaire supérieure (ou sus-scapulaire) est au-dessus du ligament (Fig. 2).

C. LE BORD INTERNE (ou spinal) de l'omoplate, forme un angle obtus ouvert en dehors, dont le sommet répond à l'extrémité interne de l'épine. Il donne insertions aux *muscles rhomboïdes,* avec (Fig. 1 et 1 bis)
- au-dessus de l'épine, le *petit rhomboïde*
- au-dessous de l'épine, le *grand rhomboïde.*

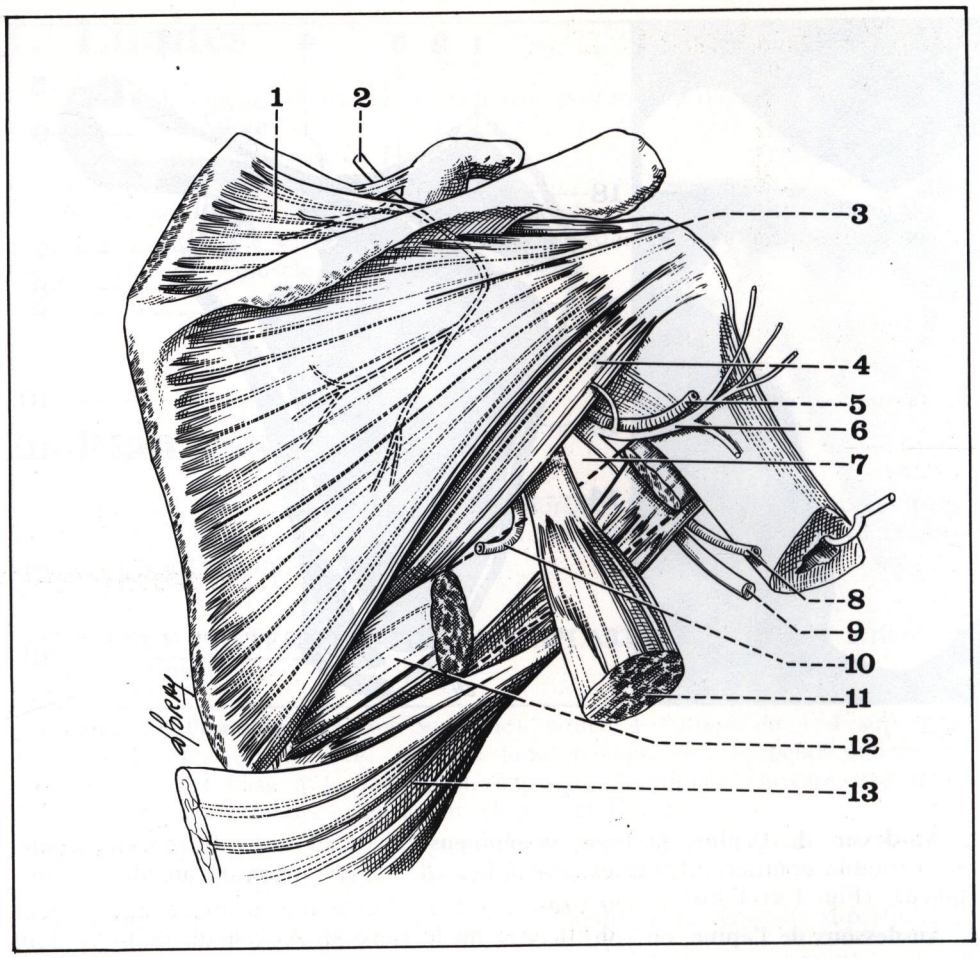

FIGURE 2

Vue postérieure du plan musculaire profond de la région scapulaire droite

1. *Muscle sus-épineux*
2. *Nerf sus-scapulaire*
3. *Muscle sous-épineux*
4. *Muscle petit rond*
5. *Artère circonflexe postérieure*
6. *Nerf circonflexe*
7. *Quadrilatère huméro-tricipital*
8. *Artère humérale profonde*
9. *Nerf radial*
10. *Artère scapulaire inférieure*
11. *Muscle long triceps*
12. *Muscle grand rond (sectionné)*
13. *Muscle grand dorsal*

D. LE BORD EXTERNE (ou axillaire), oblique en haut et en dehors, est une mince crête qui s'élargit en haut pour former le tubercule sous-glénoïdien, où s'insère le tendon du muscle long triceps. Il contribue à former la portion postérieure du pilier externe de l'omoplate.

E. L'ANGLE SUPERIEUR (ou supéro-interne) est légèrement arrondi, avec une angulation moyenne de 80 à 90°. Il donne insertion au muscle angulaire de l'omoplate (ou élévateur du scapulum) (Fig. 1 et 1 bis).

F. L'ANGLE INFERIEUR (ou pointe de l'omoplate) est arrondi, épais, irrégulier, et toujours aigu (55 à 60°).

Il donne parfois insertion au faisceau accessoire du muscle grand dorsal.

G. L'ANGLE EXTERNE est d'une grande importance anatomique, car il supporte une facette articulaire légèrement concave, la *cavité glénoïde* (Cavitas Glenoidalis), qui s'articule avec la tête de l'humérus *(cf.* Os et articulations de l'épaule, page 1160).

Cette cavité est séparée du reste de l'omoplate par une partie rétrécie, lisse et concave en arrière, le *col de l'omoplate,* qui fait communiquer les fosses sus et sous-épineuses, et livre passage aux vaisseaux et nerf sus-scapulaires.

3. Plan musculaire

Les muscles qui recouvrent l'omoplate en arrière, tous rotateurs de l'humérus, se terminent sur l'extrémité supérieure de cet os. Ils sont cachés en partie par des muscles superficiels : trapèze en dedans et deltoïde en dehors.

A. LES MUSCLES PROFONDS

a. Au-dessus de l'épine

LE MUSCLE SUS-EPINEUX (Musculus Supraspinatus*), épais et triangulaire, est contenu dans une véritable loge ostéo-fibreuse formée par la paroi osseuse de la fosse sus-épineuse, et par son aponévrose d'enveloppe, épaisse et résistante ; cette loge est ouverte en dehors, vers l'articulation de l'épaule (Fig. 2).

* *Muscle supra-épineux*

1. *origines :* sur les 2/3 internes de la fosse sus-épineuse, par implantation directe de fibres charnues, et, à la périphérie, par quelques fibres tendineuses ; le muscle se détache aussi, en dedans surtout, de la face profonde de son aponévrose.

2. *corps charnu :* le muscle se dirige en dehors, en devenant à la fois plus épais et moins étalé ; son tendon, resté caché en avant, jusqu'à la hauteur de l'articulation, adhère intimement à la capsule de l'épaule.

3. *terminaison :* sur la facette antéro-supérieure du trochiter (ou grosse tubérosité) de l'humérus.

4. *innervation :* par le nerf sus-scapulaire, qui passe dans l'échancrure coracoïdienne, et donne 1 à 2 rameaux à la face profonde du muscle.

5. *action :* rotateur externe du bras, il est en même temps abducteur, et peut élever le bras jusqu'à l'angle droit, comme le faisceau moyen du deltoïde dont il est l'auxiliaire.

Lorsqu'il est paralysé, on constate, à chaque contraction du deltoïde, une subluxation de la tête humérale vers le haut. Il peut de même suppléer en partie le deltoïde, lorsque ce muscle est paralysé.

D'autre part, il joue un rôle de ligament actif de l'articulation de l'épaule, et maintient, par sa contraction, la tête humérale dans la cavité glénoïde.

En pathologie, l'apparition d'une calcification du tendon du sus-épineux peut être un des signes radiographiques de la péri-arthrite scapulo-humérale.

b. Au-dessous de l'épine

LE MUSCLE SOUS-EPINEUX (Musculus Infraspinatus**), aplati et triangulaire, s'étend de la fosse sous-épineuse au trochiter (Fig. 2).

** *Muscle infra-épineux*

1. *origines :* sur les 3/4 internes de cette fosse, par des fibres charnues, et des lames aponévrotiques attachées sur les crêtes osseuses.

D'autres insertions se font :
à la face inférieure de l'épine,
à la face profonde de l'aponévrose de recouvrement,
sur les cloisons qui le séparent des muscles ronds.

2. *corps charnu :* les fibres charnues convergent sur un tendon épais, à la hauteur de l'angle externe de l'omoplate. Celles qui proviennent de la face inférieure de l'épine passent à la face postérieure du tendon, et le masquent.

3. *terminaison :* sur la facette moyenne du trochiter, avec une adhérence du tendon à la moitié externe de la capsule articulaire.

4. *innervation :* par le nerf sus-scapulaire, qui contourne l'épine, après avoir innervé le sus-épineux, et se termine à la face profonde du muscle.

5. *action :* abducteur et rotateur externe du bras, il joue aussi un rôle de ligament actif de l'épaule, empêchant les déplacements postérieurs de la tête humérale.

LE MUSCLE PETIT ROND (Musculus Teres Minor) est situé au-dessous et en dehors du précédent ; aplati, allongé, souvent confondu avec le sous-épineux, il est le plus court des muscles de l'épaule (Fig. 2).

1. *origines :* sur une surface osseuse étroite de la face postérieure de l'omoplate, le long du bord externe, du tubercule sous-glénoïdien à la zone d'insertion du grand rond. Un sillon vasculaire, marqué par la branche interne de l'artère scapulaire inférieure, divise souvent cette surface en deux champs (supérieur et inférieur).

Les fibres charnues s'insèrent également sur les cloisons fibreuses qui séparent le petit rond du sous-épineux et du grand rond, et à la face profonde de son aponévrose de recouvrement.

2. *corps charnu :* oblique en haut et en dedans, se termine sur la face antérieure et le bord inférieur d'un tendon.

3. *terminaison :* sur la facette inférieure du trochiter, et sur une crête qui descend vers le bord externe de l'humérus, sans adhérence habituelle du tendon à la capsule.

4. *innervation :* par un rameau du nerf circonflexe, qui se détache dans le quadrilatère huméro-tricipital, et aborde la partie inférieure du muscle.

5. *action :* uniquement rotateur externe du bras, il a été appelé « rotateur huméral postérieur », en même temps que le muscle sous-épineux, par Duchenne de Boulogne*.

*** Duchenne dit de Boulogne Guillaume (1806-1875), médecin et physiologiste français**

LE MUSCLE GRAND ROND (Musculus Teres Major), assez volumineux, situé au-dessous du précédent, va de la face postérieure de l'omoplate à la lèvre interne de la coulisse bicipitale (Fig. 2 et 3)

1. *origines :* sur une surface losangique sous-jacente au sous-épineux en dedans, et au petit rond en dehors, et sur les cloisons aponévrotiques qui le séparent de ces muscles.

2. *corps charnu :* oblique en haut, en dehors et en avant, il s'élargit, et se jette sur un fort tendon haut de 6 centimètres.

3. *terminaison :* sur la lèvre interne de la coulisse bicipitale (ou gouttière intertubérositaire) de l'humérus, en arrière du tendon du grand dorsal qui le contourne par son bord inférieur.

4. *innervation :* par le nerf du grand rond, issu du tronc secondaire postérieur du plexus brachial, et abordant la face antérieure du muscle.

5. *action :* puissant adducteur du bras, il le porte un peu en arrière, et le met dans une position intermédiaire entre la rotation interne et la rotation externe.

B. LES MUSCLES SUPERFICIELS

a. Au-dessus de l'épine

LE MUSCLE TRAPEZE (Musculus Trapezius) recouvre le muscle sus-épineux par ses fibres moyennes et inférieures, fixées sur l'épine de l'omoplate (Fig. 3).

a. *Ses fibres moyennes,* issues des apophyses épineuses de C7 à D5, ont un trajet transversal ou faiblement oblique, jusqu'au bord interne et à la face supérieure de l'acromion d'une part, au versant supérieur du bord postérieur de l'épine d'autre part. Elles sont enveloppées par une mince aponévrose, dépendant de l'aponévrose cervicale superficielle.

b. *Ses fibres inférieures,* issues des épineuses de D5 à D12, et des ligaments inter-épineux, ont un trajet oblique en haut et en dehors, les fibres les plus basses étant presque verticales.

Elles se terminent en une aponévrose triangulaire qui s'engage sous le bord inférieur de la portion moyenne, glisse sur la facette triangulaire située en dedans de l'épine, et se fixe sur le versant supérieur du « tubercule du trapèze ».

c. *Innervation*

- *par la branche externe du nerf spinal* (XIe paire) qui atteint la face antérieure du muscle, à 2 centimètres au-dessus de la clavicule ;
- *par une branche externe du plexus cervical profond* issue de C3, qui atteint le bord supéro-externe du muscle, à quelques millimètres au-dessus de la clavicule.

Pour certains, la branche issue du spinal serait motrice, alors que la branche cervicale serait sensitive.

d. *Action*

- *par l'ensemble du muscle :* il attire l'omoplate en haut et en arrière ;
- *par sa portion moyenne,* il rapproche l'omoplate de la ligne médiane, et efface l'épaule ;
- *par sa portion inférieure,* il abaisse l'omoplate et la porte en arrière.

b. Au-dessous de l'épine (Fig. 3)

LE MUSCLE DELTOIDE (Musculus Deltoideus) occupe la partie supérieure et externe de la région, et recouvre les tendons du sous-épineux et du petit rond. Détaché du bord inférieur de l'épine, il se rend à la face externe de l'humérus, en suivant un trajet oblique en bas et en dedans. Situé sur le même plan que le trapèze, il est enveloppé par les deux feuillets minces de son aponévrose (*cf.* **Région deltoïdienne, page 1216).**

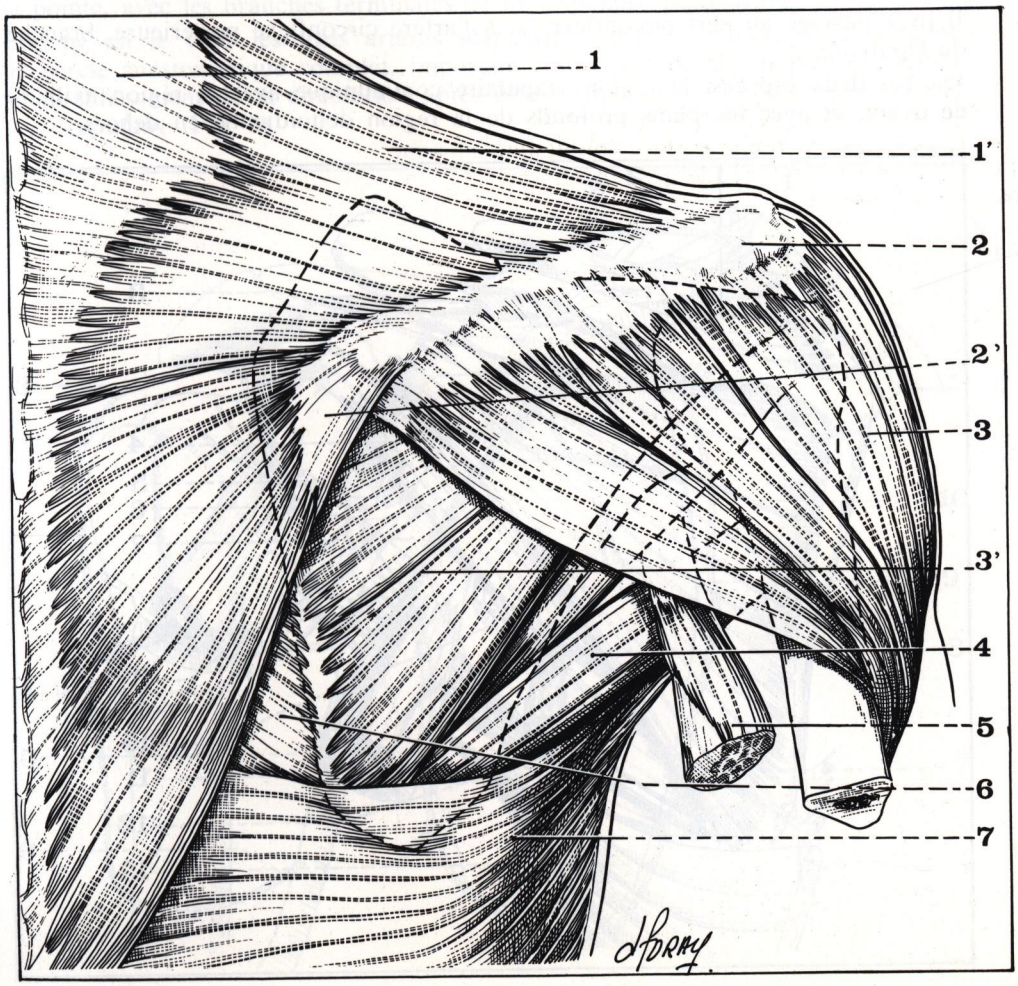

FIGURE 3

Vue postérieure du plan musculaire superficiel de la région scapulaire droite

1. *Lame tendineuse du muscle trapèze*
1'. *Fibres moyennes du muscle trapèze*
2. *Acromion*
2'. *Aponévrose triangulaire du trapèze*
3. *Muscle deltoïde*
3'. *Muscle sous-épineux*
4. *Muscle grand rond*
5. *Muscle long triceps*
6. *Muscle rhomboïde*
7. *Muscle grand dorsal*

C. LES RAPPORTS MUSCULAIRES

a. En arrière (Fig. 3 et 4)

Le *sus-épineux* est isolé dans sa fosse, et entièrement recouvert par le *trapèze* (Fig. 3).

Le *sous-épineux* et le *petit rond* sont superposés, et le premier recouvre en partie le second (Fig. 4).

b. En dehors, les muscles rotateurs de l'épaule forment un manchon à cette articulation, et constituent ses « ligaments actifs ».

Le *deltoïde* les recouvre à son tour, séparé de leur plan et de l'articulation par un espace celluleux dans lequel se développe la bourse séreuse sous-acromio-deltoïdienne (Fig. 6).

c. En bas, le *grand rond* est recouvert par le *grand dorsal* dont le tendon embrasse en gouttière son bord inférieur, pour se placer ensuite en avant de lui.

Le tendon du *long triceps* croise verticalement en arrière le grand rond, et délimite ainsi deux espaces de passage (Fig. 4) :

- *en dedans :* la *fente omo-tricipitale,* triangulaire, entre le petit rond en haut, le grand rond en bas, le triceps en dehors. Parce qu'elle est bordée par les deux muscles ronds, cette fente est inscrite dans le *triangle des ronds.* Elle livre passage à l'artère scapulaire inférieure (ou sous-scapulaire), branche de l'axillaire.

- *en dehors :* le *quadrilatère huméro-tricipital,* ou trou carré de Velpeau*, entre le petit rond en haut, le triceps en dedans, le grand rond en bas, et l'humérus en dehors.

Il livre passage au nerf circonflexe et à l'artère circonflexe postérieure, branche de l'axillaire.

Par ces deux espaces, la région scapulaire communique avec la région axillaire en avant, et avec les plans profonds de la région deltoïdienne en dehors.

*** Velpeau Alfred (*cf.* page 1178)**

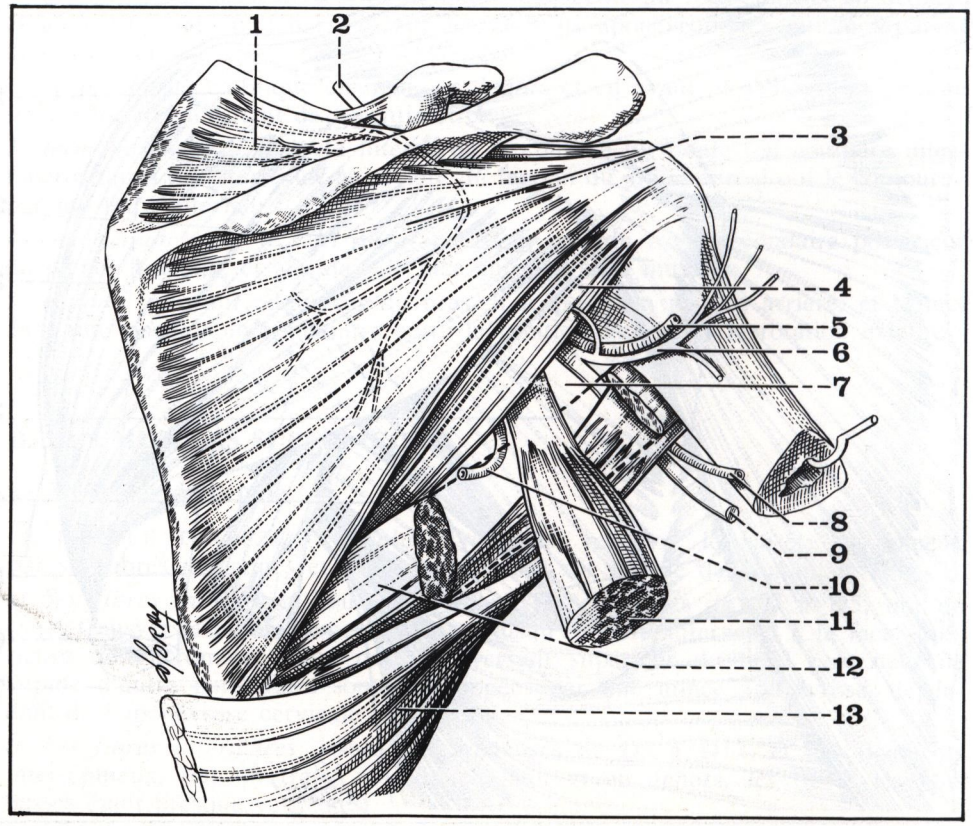

FIGURE 4

Vue postérieure du plan musculaire profond de la région scapulaire droite

1. *Muscle sus-épineux*
2. *Nerf sus-scapulaire*
3. *Muscle sous-épineux*
4. *Muscle petit rond*
5. *Artère circonflexe postérieure*
6. *Nerf circonflexe*
7. *Quadrilatère huméro-tricipital*
8. *Artère humérale profonde*
9. *Nerf radial*
10. *Artère scapulaire inférieure*
11. *Muscle long triceps*
12. *Muscle grand rond (sectionné)*
13. *Muscle grand dorsal*

4. Vaisseaux et nerfs profonds

A. ARTERES

Elles proviennent de trois sources :

a. Artère scapulaire supérieure ou supra-scapulaire (Arteria Suprascapularis) : branche de la sous-clavière, elle passe au-dessus du ligament coracoïdien, abandonne plusieurs rameaux à la face profonde du sus-épineux, contourne le bord externe de l'épine de l'omoplate, et irrigue le sous-épineux en s'anastomosant largement avec les branches des deux autres artères scapulaires (Fig. 5).

b. Artère scapulaire postérieure ou scapulaire descendante (Arteria Scapularis Descendens) : également branche de la sous-clavière, elle apparaît au niveau de l'angle supérieur de l'omoplate, longe son bord interne, et se termine à la pointe de l'omoplate, après avoir envoyé de nombreuses branches aux fosses sus et sous-épineuses (Fig. 5).

c. Artère scapulaire inférieure ou sub-scapulaire (Arteria Subscapularis) : branche de l'axillaire, elle traverse la fente omo-tricipitale, et se divise en deux rameaux :

- *interne ou sous-épineux* (ou branche circonflexe scapulaire) qui contourne le bord externe de l'omoplate (en y laissant parfois un sillon vasculaire) et s'anastomose dans le sous-épineux avec les deux artères précédentes (Fig. 4) ;
- *descendant,* qui longe le bord externe de l'omoplate, et s'unit, au niveau de la pointe, avec les branches terminales de la scapulaire postérieure.

Comme on le voit, les trois artères scapulaires forment autour de l'omoplate un cercle anastomotique complet, important réseau collatéral qui peut participer au rétablissement de la circulation après oblitération axillaire : le *cercle artériel péri-scapulaire* (Fig. 5).

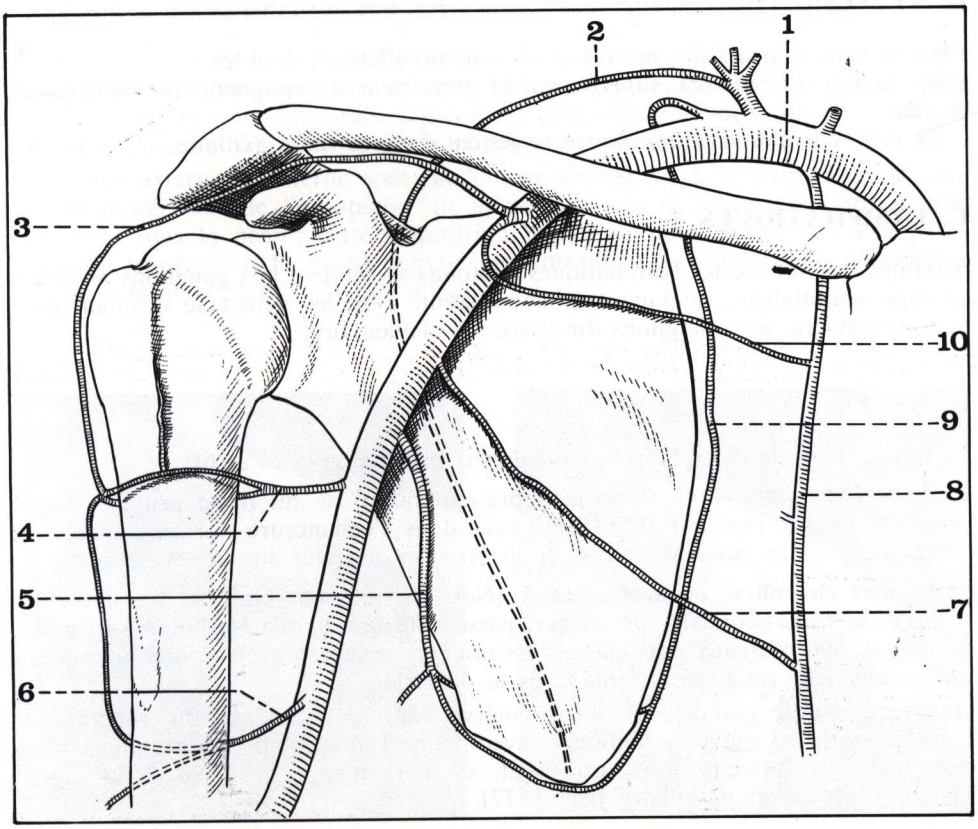

FIGURE 5

Vue antérieure de l'artère axillaire droite montrant la constitution du cercle artériel péri-scapulaire

1. *Artère sous-clavière*
2. *Artère scapulaire supérieure*
3. *Branche acromiale de l'artère acromio-thoracique*
4. *Tronc des artères circonflexes*
5. *Artère scapulaire inférieure*
6. *Artère humérale profonde*
7. *Artère mammaire externe*
8. *Artère mammaire interne*
9. *Artère scapulaire postérieure*
10. *Branche thoracique de l'artère acromio-thoracique*

FIGURE 6

Coupe horizontale du creux axillaire droit
Segment supérieur de la coupe

1. *Tendon du grand dorsal*
2. *Muscle court biceps*
3. *Muscle coraco-brachial*
4. *Nerf musculo-cutané*
5. *Canal veineux collatéral*
6. *Nerf radial*
7. *Racine externe du nerf médian*
8. *Artère axillaire*
9. *Muscle petit pectoral*
10. *Muscle grand pectoral*
11. *Veine axillaire*
12. *Racine interne du nerf médian*
13. *Accessoire du nerf brachial cutané interne*
14. *Artère mammaire externe*
15. *Nerf du grand dentelé*
16. *Nerf brachial cutané interne*
17. *Nerf cubital*
18. *Nerfs inférieurs du sous-scapulaire, du grand dorsal et du grand rond*
19. *Muscle sous-scapulaire*
20. *Muscle grand dentelé*
21. *Muscle sous-épineux*
22. *Omoplate*
23. *Muscle petit rond*
24. *Muscle long triceps*
25. *Branches deltoïdiennes du nerf circonflexe*
26. *Artère circonflexe postérieure*
27. *Muscle deltoïde*

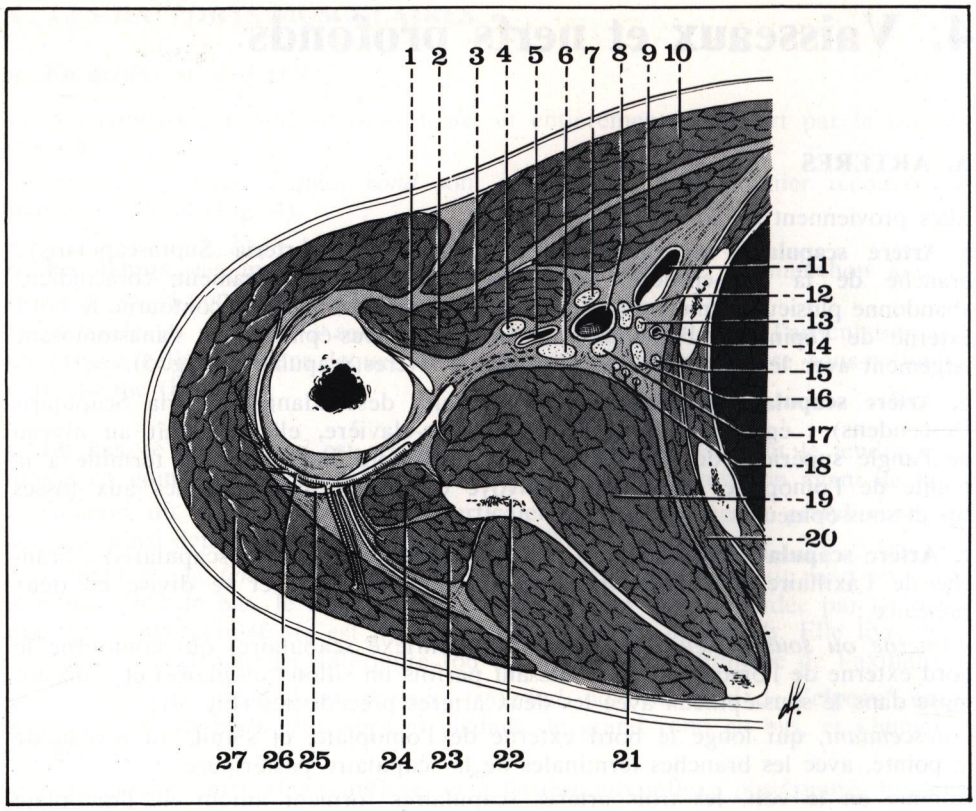

B. VEINES

Elles suivent le trajet des artères et sont habituellement doubles :
- les *veines scapulaires supérieures et postérieures* rejoignent la veine sous-clavière,
- les *veines scapulaires inférieures* se jettent dans la veine axillaire.

C. LYMPHATIQUES

Satellites des veines, les lymphatiques profonds se rendent aux ganglions axillaires (groupe scapulaire) ; quelques-uns aboutissent, avec les veines se drainant dans la sous-clavière, aux ganglions du creux sus-claviculaire.

D. NERFS

Ils proviennent de deux branches du plexus brachial (Fig. 4 et 6).

a. Le nerf sus-scapulaire* (Nervus Suprascapularis), né du tronc primaire supérieur du plexus brachial (C5-C6), passe dans l'échancrure coracoïdienne, au-dessus des veines sus-scapulaires, et innerve les muscles sus et sous-épineux.

b. Le nerf circonflexe ou nerf axillaire (Nervus Axillaris), branche de bifurcation externe du tronc scondaire postérieur, passe dans le quadrilatère huméro-tricipital, au-dessus des vaisseaux circonflexes postérieurs, et, après avoir donné un rameau au muscle petit rond, se termine dans le deltoïde.

Quant au muscle grand rond, il est innervé par une collatérale du tronc secondaire postérieur, souvent commune avec le nerf du grand dorsal ; mais situé dans l'aisselle pendant tout son trajet, ce nerf n'appartient pas à la région scapulaire (*cf.* **Région axillaire, page 1177**).

* ***Nerf supra-scapulaire***

5. Plans superficiels

A. TISSU CELLULAIRE SOUS-CUTANE

Il forme un fascia superficialis, entre les deux lames duquel se développe une couche graisseuse souvent épaisse, parfois remplacée par des bourses séreuses au contact des saillies osseuses, comme l'épine de l'omoplate.

Les artères superficielles qui cheminent dans le tissu cellulaire proviennent des trois artères scapulaires, assez richement anastomosées.

Les lymphatiques superficiels se rendent, comme les profonds, au groupe scapulaire des ganglions de l'aisselle.

Les nerfs superficiels proviennent :
- soit des branches sus-acromiales du plexus cervical superficiel (pour la portion supéro-externe),
- soit du rameau cutané de l'épaule, branche du circonflexe (pour la portion inféro-externe),
- soit des filets postérieurs des nerfs dorsaux (pour la portion interne).

B. PEAU ET FORME EXTERIEURE

Sous la peau mince, mobile et glabre de la région scapulaire la palpation permet l'exploration des reliefs osseux et des masses musculaires superficielles.

a. Chez le sujet peu musclé : la crête oblique de l'épine de l'omoplate limite les fosses sus et sous-épineuses, légèrement concaves. Le bord supérieur de l'os est masqué par les fibres supérieures et moyennes du trapèze (Fig. 7).

Les bords externe et interne sont facilement accessibles à la palpation ; la projection postérieure de l'omoplate fait apparaître très nettement le bord interne qui saille sous la peau ; cette disposition peut être permanente lors des paralysies du trapèze ou du grand dentelé qui entraînent une bascule de l'omoplate appelée « scapula alata » (épaule ailée).

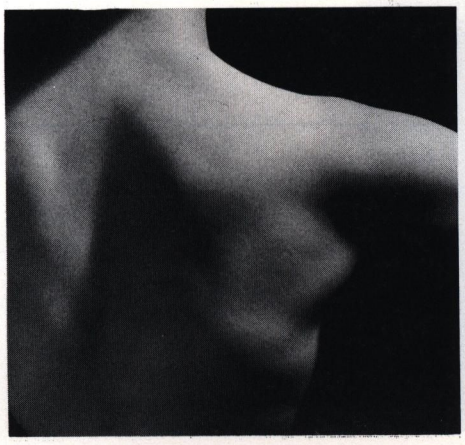

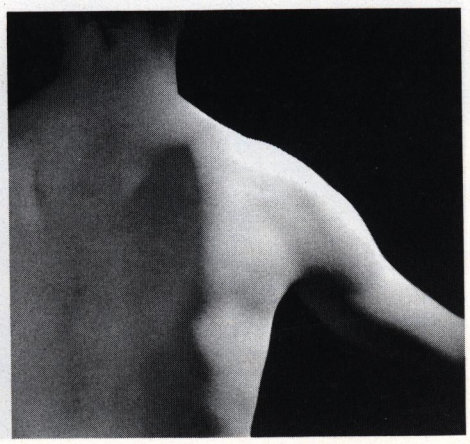

FIGURE 7

La région scapulaire droite
A gauche : l'abduction du bras écarte l'omoplate
A droite : la projection postérieure de l'omoplate fait saillir le bord interne

b. Chez le sujet bien musclé : les masses musculaires forment au contraire des reliefs nets, surtout au-dessous de l'épine, où l'on peut sentir (Fig. 8)
- en dehors : la saillie oblique en bas et en avant du bord postérieur du deltoïde,
- en bas : le relief transversal du bord supérieur du grand dorsal.

c. Les sillons morphologiques sont déterminés par la présence de l'omoplate et de son épine:

- *le sillon scapulaire* correspond au bord interne de l'omoplate ; situé à environ 12 centimètres des épineuses dorsales, il se poursuit en bas par le sillon latéral du dos;
- *le sillon transversal de l'épine* se termine en dedans par une petite *dépression scapulaire,* correspondant au 4e espace intercostal, à la 4e vertèbre dorsale, et à l'apophyse épineuse de la 3e vertèbre;
- *la pointe de l'omoplate* correspond au 7e espace intercostal ou à la 8e côte, et en avant se projette au niveau du mamelon;
- *la dépression sous-scapulaire,* située sous la pointe, est souvent masquée par le bord supérieur du muscle grand dorsal.

FIGURE 8

La région scapulaire droite chez le sujet musclé

On remarque surtout la saillie oblique du bord postérieur du deltoïde et le relief transversal du bord supérieur du grand dorsal

1. *Sillon scapulaire*
2. *Sillon transversal de l'épine*
3. *Pointe de l'omoplate*
4. *Dépression sous-scapulaire*

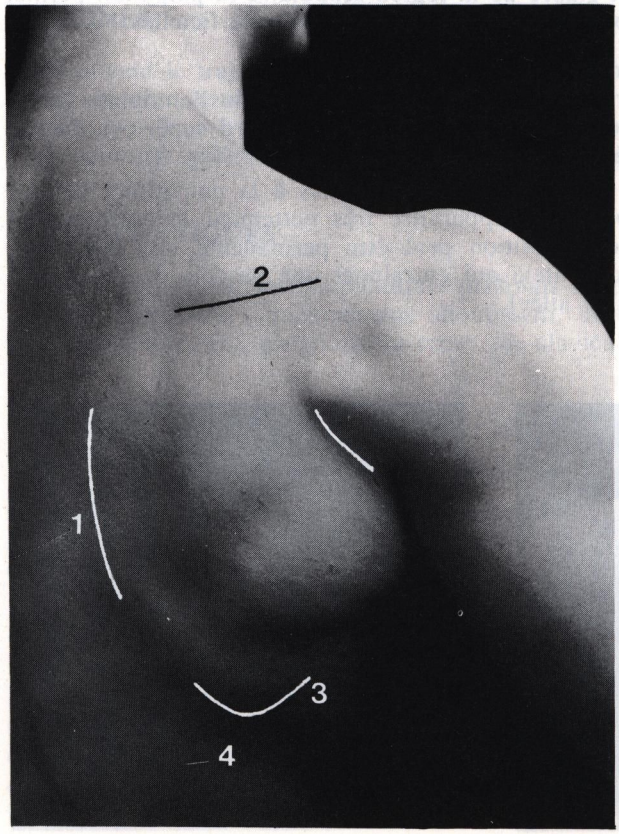

4 la région deltoïdienne

PLAN

1. Généralités
   - *A. Forme et repères*
   - *B. Limites*
2. Constitution anatomique
   - *A. Plan ostéo-articulaire*
     - *a. Voûte acromio-claviculaire*
     - *b. Apophyse coracoïde*
     - *c. Ligaments coraco-claviculaires et acromio-coracoïdiens*
     - *d. Extrémité supérieure de l'humérus*
   - *B. Plan sous-deltoïdien*
   - *C. Plan musculaire : le deltoïde*
   - *D. Plans superficiels*

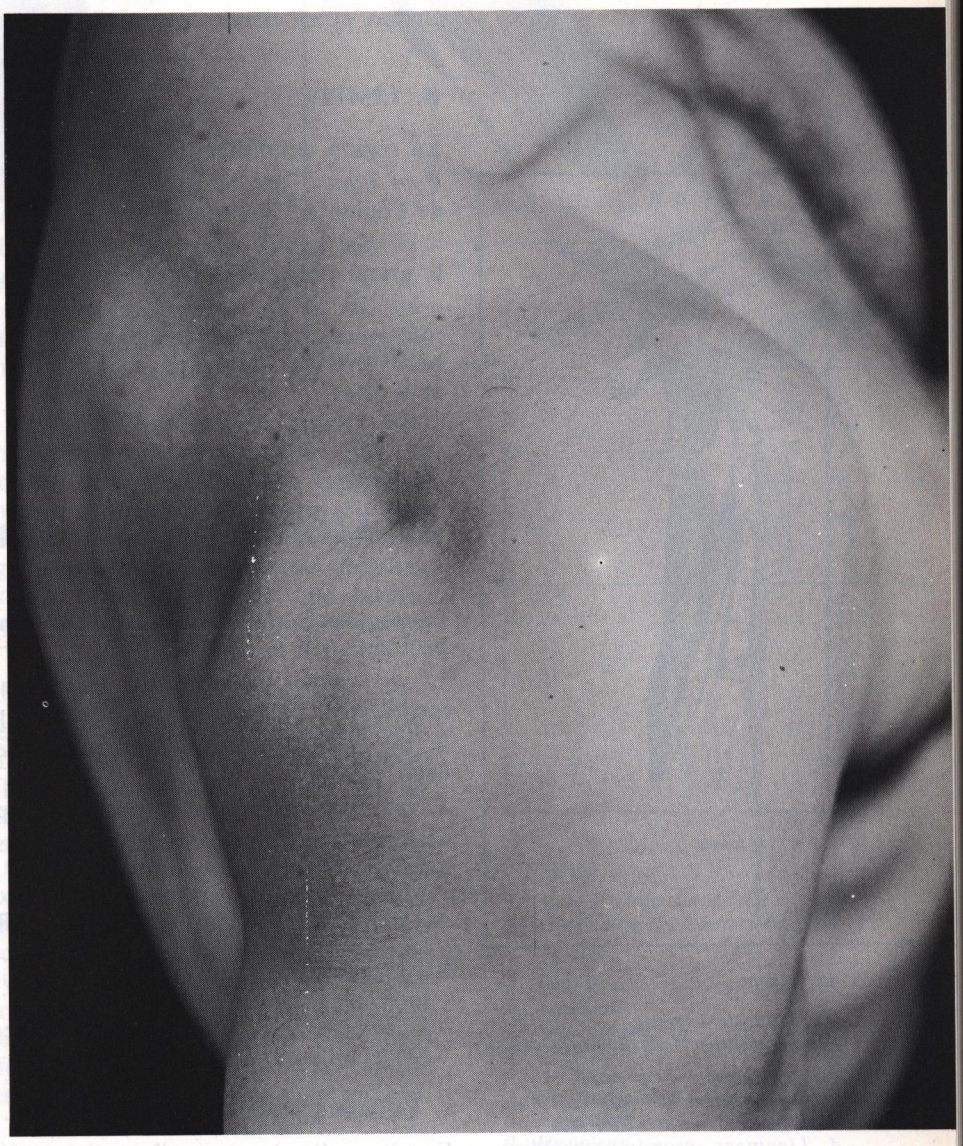

Encore appelée région du moignon de l'épaule, la région deltoïdienne* est située entre la région axillaire en avant et la région scapulaire en arrière.

* ***Regio deltoidea***

1. Généralités

A. FORME ET REPERES

De forme triangulaire, régulièrement convexe à la fois dans le sens transversal et dans le sens vertical, convexité due à la saillie de la tête humérale et qui disparaît dans les luxations de l'épaule, la région deltoïdienne possède des repères osseux représentés par le bord de l'acromion en haut, la coracoïde en avant, l'épine de l'omoplate en arrière et l'extrémité supérieure de l'humérus en bas et en dehors perceptible à travers les fibres musculaires du deltoïde.

B. LIMITES

La région deltoïdienne est limitée :

- *en haut :* par le tiers externe de la clavicule, l'acromion, et le tiers externe de l'épine de l'omoplate en allant d'avant en arrière;
- *en bas et en avant* par le relief du bord antérieur du deltoïde limitant avec le grand pectoral le sillon delto-pectoral;
- *en bas et en arrière* par le relief du bord postérieur du deltoïde. La limite inférieure, pointe du triangle, se situe à hauteur de l'horizontale passant par le bord inférieur du grand pectoral, horizontale qui marque la limite entre l'épaule et le bras.

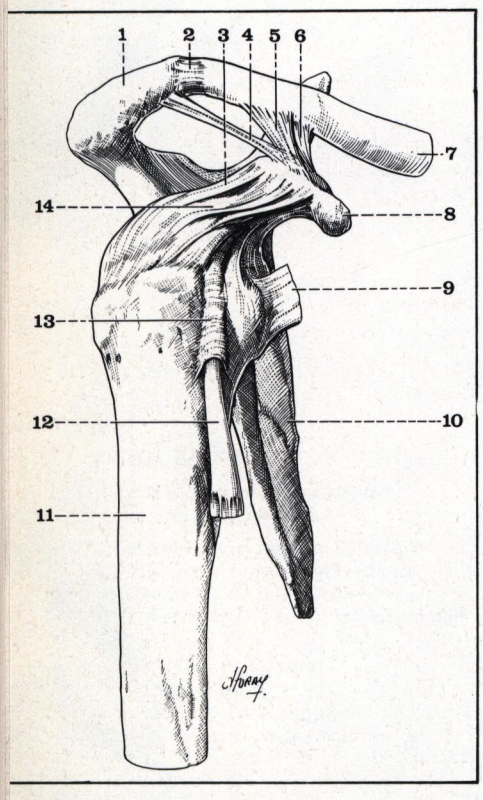

FIGURE 1

Vue latérale externe des articulations de l'épaule droite

1. *Acromion*
2. *Articulation acromio-claviculaire*
3. *Ligament coraco-huméral*
4. *Ligament acromio-coracoïdien*
5. *Ligament trapézoïde*
6. *Ligament conoïde*
7. *Clavicule (sectionnée au tiers moyen)*
8. *Apophyse coracoïde*
9. *Tendon du sous-scapulaire*
10. *Omoplate*
11. *Diaphyse humérale*
12. *Tendon du long biceps*
13. *Ligament huméral transverse*
14. *Ligament gléno-huméral supérieur*

2. Constitution anatomique

La région deltoïdienne comprend schématiquement quatre plans qui sont, de la profondeur à la surface :

1. *un plan ostéo-articulaire* formé par la voûte acromio-claviculaire et ses ligaments, par l'apophyse coracoïde et par l'extrémité supérieure de l'humérus,
2. *un plan de tissu cellulaire sous-deltoïdien* où cheminent les vaisseaux et les nerfs profonds,
3. *un plan musculaire* formé par le seul muscle deltoïde,
4. *des plans de couverture* superficiels.

A. LE PLAN OSTEO-ARTICULAIRE

Il comprend de haut en bas :

- la voûte acromio-claviculaire,
- la coracoïde et les ligaments coraco-claviculaires et acromio-coracoïdien,
- l'extrémité supérieure de l'humérus.

a. La voûte acromio-claviculaire (Fig. 1, 2 et 2 bis)

En allant d'avant en arrière elle est formée par

• LE TIERS EXTERNE DE LA CLAVICULE : fortement aplati de haut en bas s'élargissant dans le sens antéro-postérieur, il décrit ici une courbe à concavité antérieure. Son bord antérieur donne insertion au deltoïde, son bord postérieur au trapèze. Sa face inférieure présente à ce niveau deux tubercules : l'un externe pour le ligament trapézoïde, l'autre plus interne pour le ligament conoïde. Sa face supérieure recouverte seulement par la peau et le tissu cellulaire sous-cutané est facilement perceptible et explorable sous les téguments. Son extrémité externe présente une facette articulaire plane orientée en bas et en dehors destinée à s'articuler avec l'acromion.



FIGURE 2

Vue supérieure de l'omoplate droite. On voit au milieu la cavité glénoïde encadrée à gauche par l'acromion et en haut par l'apophyse coracoïde

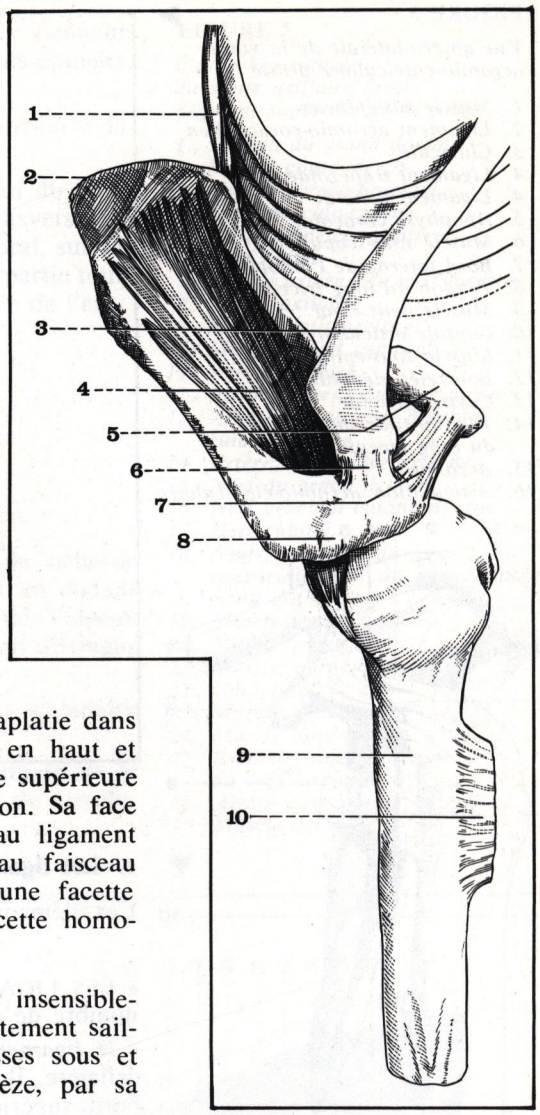

FIGURE 2 bis

La voûte acromio-claviculaire (vue supérieure, le bras en abduction)

1. *Gril costal*
2. *Omoplate*
3. *Clavicule*
4. *Sus-épineux*
5. *Coracoïde*
6. *Articulation acromio-claviculaire*
7. *Ligament acromio-coracoïdien*
8. *Acromion*
9. *Humérus*
10. *Tendon du grand pectoral*

• L'ACROMION (Acromion) : c'est une vaste apophyse quadrilatère aplatie dans le sens vertical détachée de l'épine de l'omoplate qu'elle prolonge en haut et en dehors surplombant ainsi la cavité glénoïde de l'omoplate. Sa face supérieure convexe, immédiatement sous-cutanée est un des repères de la région. Sa face inférieure surplombe l'articulation de l'épaule et donne insertion au ligament acromio-coracoïdien. Son bord externe rugueux donne insertion au faisceau moyen, acromial, du deltoïde. Son bord interne aminci présente une facette articulaire plane orientée en bas et en dedans qui répond à la facette homologue de l'extrémité externe de la clavicule.

• LA PARTIE EXTERNE DE L'EPINE DE L'OMOPLATE se continue insensiblement avec l'acromion. Elle complète en arrière ce cadre osseux. Fortement saillante en arrière, divisant la face postérieure de l'omoplate en fosses sous et sus-épineuses, elle donne insertion par sa face supérieure au trapèze, par sa face inférieure au chef postérieur, épineux, du deltoïde.

• L'ARTICULATION ACROMIO-CLAVICULAIRE (Art. Acromio-Clavicularis) réunit ces éléments. Elle met en présence les deux facettes articulaires planes situées l'une sur l'extrémité externe de la clavicule, l'autre sur le bord interne de l'acromion. Revêtues de cartilage ces surfaces sont en outre souvent séparées par un ménisque intra-articulaire. Les moyens d'union de l'articulation sont représentés par une capsule articulaire à fibres courtes et serrées. Tapissée intérieurement par une synoviale elle est renforcée par deux ligaments : les ligaments acromio-claviculaires supérieur et inférieur. La déchirure de la capsule et de ces ligaments accompagne toujours les disjonctions acromio-claviculaires.

b. L'apophyse coracoïde (Processus Coracoideus)

C'est une volumineuse saillie osseuse que sa forme a fait comparer à un bec de corbeau. Elle s'implante à l'angle supéro-externe de l'omoplate entre l'extrémité supérieure de la cavité glénoïde et l'échancrure coracoïdienne. D'abord dirigée en haut et en avant elle se coude brusquement pour se porter presque horizontalement en dehors. Elle donne insertion :

- par son sommet au tendon commun du coraco-brachial et du court biceps,
- par son bord interne au petit pectoral,
- par sa face supérieure aux ligaments coraco-claviculaires,
- par son bord externe au ligament acromio-coracoïdien.

FIGURE 3

Vue antéro-latérale de la voûte acromio-claviculaire droite

1. *Muscle sus-épineux*
2. *Ligament acromio-coracoïdien*
3. *Clavicule*
4. *Ligament trapézoïde*
4'. *Ligament conoïde*
5. *Apophyse coracoïde*
6. *Muscle sous-scapulaire*
7. *Bord interne de l'omoplate*
8. *Tendon du long triceps*
9. *Muscle petit rond*
10. *Capsule articulaire*
11. *Muscle sous-épineux*
12. *Bourrelet glénoïdien*
13. *Cavité glénoïde*
14. *Tendon (intra-articulaire) du long biceps*
15. *Acromion*
16. *Articulation acromio-claviculaire*

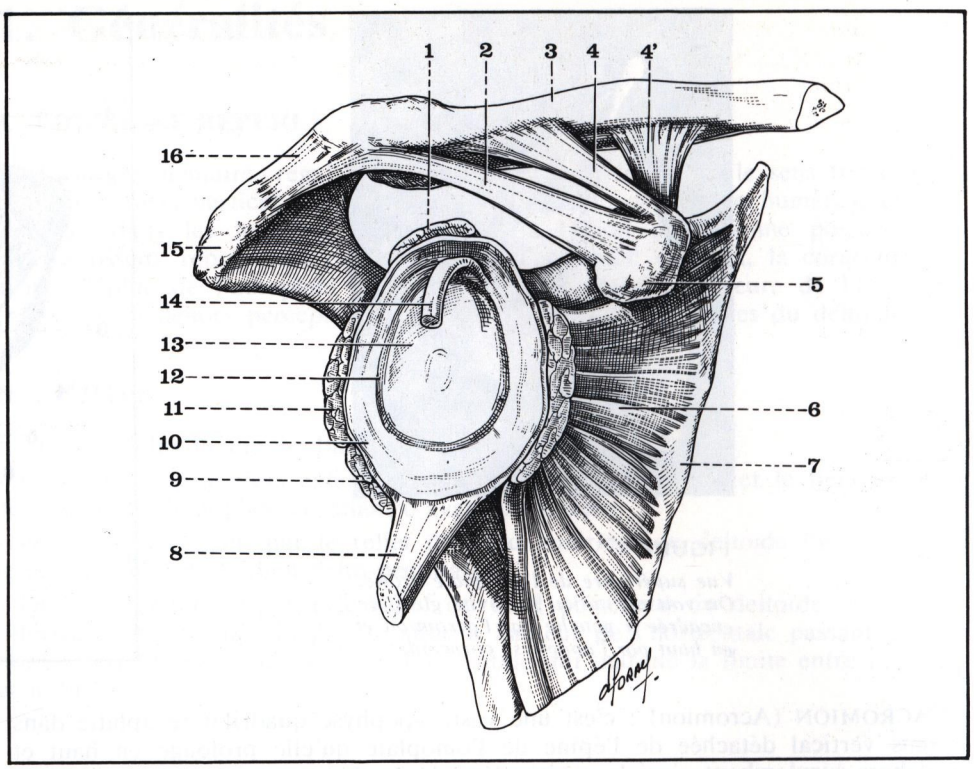

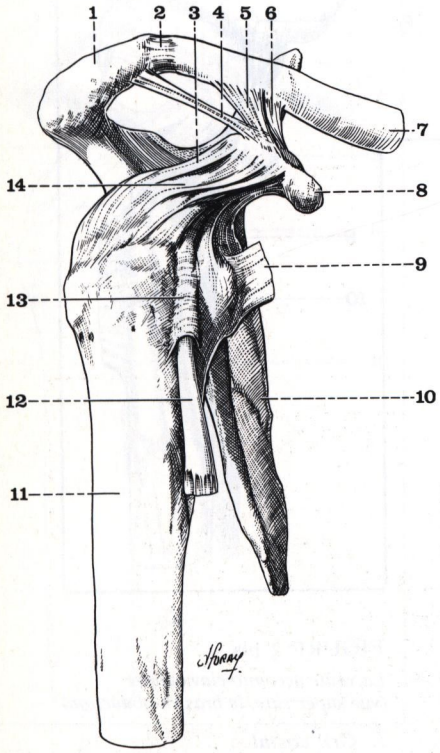

FIGURE 4

Vue latérale externe des articulations de l'épaule droite

1. *Acromion*
2. *Articulation acromio-claviculaire*
3. *Ligament coraco-huméral*
4. *Ligament acromio-coracoïdien*
5. *Ligament trapézoïde*
6. *Ligament conoïde*
7. *Clavicule (sectionnée au tiers moyen)*
8. *Apophyse coracoïde*
9. *Tendon du sous-scapulaire*
10. *Omoplate*
11. *Diaphyse humérale*
12. *Tendon du long biceps*
13. *Ligament huméral transverse*
14. *Ligament gléno-huméral supérieur*

c. Les ligaments coraco-claviculaires et le ligament acromio-coracoïdien (Fig. 3)

Ces éléments fibreux viennent compléter la voûte osseuse.

• LES LIGAMENTS CORACO-CLAVICULAIRES (Lig. Coraco Claviculare) sont au nombre de deux

- *le ligament trapézoïde* est le plus externe et le plus antérieur. De forme quadrilatère, il est situé dans un plan sagittal et s'étend de la partie postérieure du bord supérieur de la coracoïde jusqu'à la partie externe de la face inférieure de la clavicule;

- *le ligament conoïde,* postéro-interne, est orienté dans un plan frontal. Il se fixe en bas sur le bord interne de la base de la coracoïde, s'étale en éventail et se termine en arrière du ligament trapézoïde sur le bord postérieur de la clavicule.

• LE LIGAMENT CORACO-ACROMIAL (Lig. Coraco-Acromiale)

C'est une bandelette fibreuse de forme triangulaire qui s'insère en dedans sur toute l'étendue du bord externe de la coracoïde. De là il s'étale en dehors en surplombant l'articulation scapulo-humérale et se termine sur l'extrémité antérieure de l'acromion immédiatement en avant de l'articulation acromio-claviculaire jusqu'au bord externe de l'acromion. En arrière son bord postérieur va se confondre avec l'aponévrose du muscle sus-épineux.

d. L'extrémité supérieure de l'humérus forme la partie inférieure du plan osseux de la région (Fig. 4). Elle présente essentiellement à décrire :

- la partie supérieure de la tête humérale recouverte par la capsule articulaire qui à ce niveau se fixe sur le col anatomique et qui est renforcée par le ligament coraco-huméral tendu de la base de la coracoïde aux deux tubérosités ;

- le trochiter (Tuberculum Majus) avec ses trois facettes sur lesquelles viennent se fixer de haut en bas et d'avant en arrière le sus-épineux, le sous-épineux et le petit rond ;

- le trochin (Tuberculum Minus) qui est situé en avant et donne insertion à la terminaison du muscle sous-scapulaire ;

- entre trochin et trochiter, la coulisse bicipitale livre passage au tendon du long biceps. Elle est fermée en avant par les fibres du ligament huméral transverse de Brodie . Sur sa berge externe se termine le tendon en U du grand pectoral, sur sa berge interne les tendons du grand dorsal et du grand rond. Plus bas à la partie tout inférieure de la région l'extrémité supérieure de la diaphyse est marquée de l'empreinte du V deltoïdien (Tuberosita Deltoïda).

B. LE PLAN SOUS-DELTOIDIEN (Fig. 5 et 6)

Le plan ostéo-articulaire précédent est séparé de la face profonde du deltoïde par une couche de tissu cellulaire lâche communiquant en arrière et en dedans avec le tissu cellulaire du creux axillaire au niveau du trou carré de Velpeau et en bas avec les espaces celluleux du bras. Dans ce tissu cellulaire on distingue deux bourses séreuses :

- *la bourse sous-coracoïdienne* située en avant du trochin entre le sous-scapulaire et la coracoïde ;

- *la bourse sous-acromiale* ou sous-deltoïdienne située entre le deltoïde et le trochiter. C'est cette dernière bourse qui peut se calcifier au cours de l'évolution des périarthrites scapulo-humérales.

FIGURE 5

Coupe horizontale du creux axillaire droit Segment supérieur de la coupe

1. *Tendon du grand dorsal*
2. *Muscle court biceps*
3. *Muscle coraco-brachial*
4. *Nerf musculo-cutané*
5. *Canal veineux collatéral*
6. *Nerf radial*
7. *Racine externe du nerf médian*
8. *Artère axillaire*
9. *Muscle petit pectoral*
10. *Muscle grand pectoral*
11. *Veine axillaire*
12. *Racine interne du nerf médian*
13. *Accessoire du nerf brachial cutané interne*
14. *Artère mammaire externe*
15. *Nerf du grand dentelé*
16. *Nerf brachial cutané interne*
17. *Nerf cubital*
18. *Nerfs inférieurs du sous-scapulaire, du grand dorsal et du grand rond*
19. *Muscle sous-scapulaire*
20. *Muscle grand dentelé*
21. *Muscle sous-épineux*
22. *Omoplate*
23. *Muscle petit rond*
24. *Muscle long triceps*
25. *Branches deltoïdiennes du nerf circonflexe*
26. *Artère circonflexe postérieure*
27. *Muscle deltoïde*

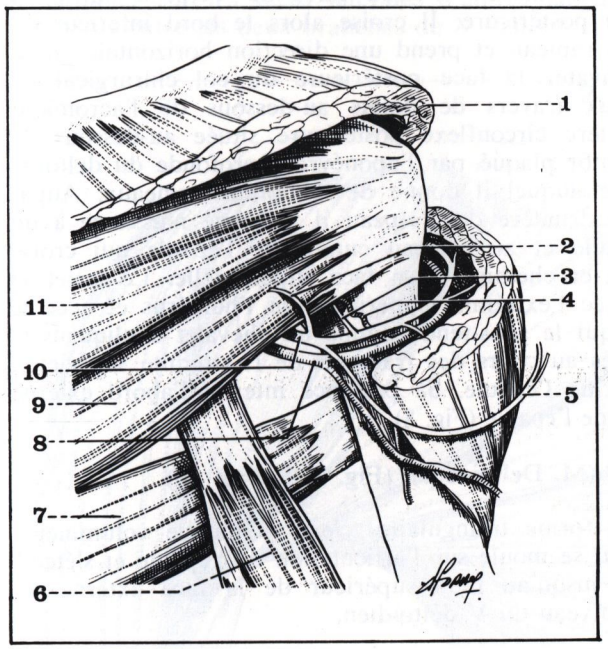

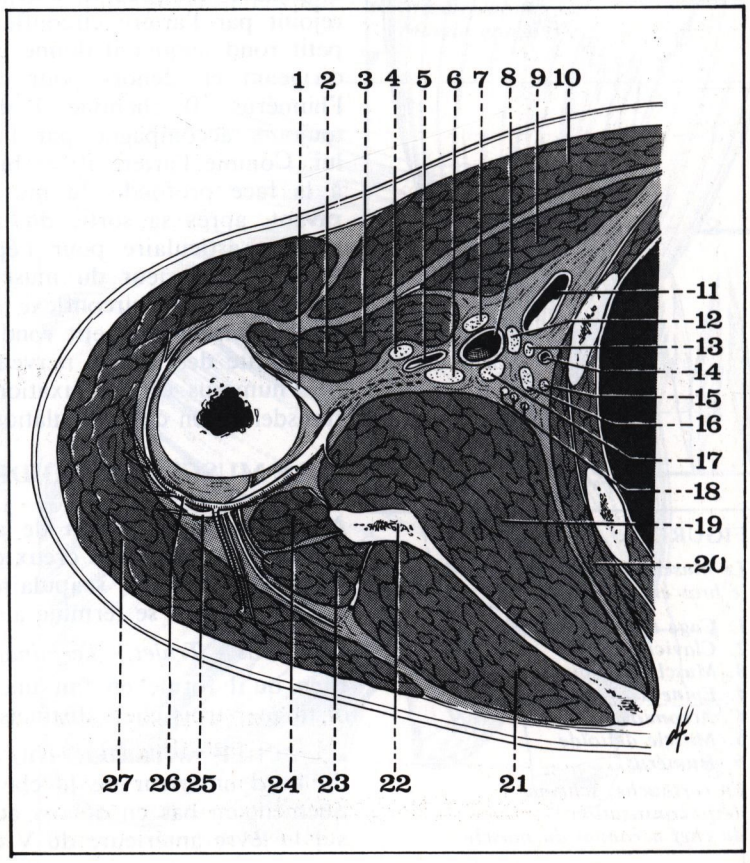

FIGURE 6

Le pédicule circonflexe dans la région deltoïdienne

1. *Deltoïde*
2. *Nerf du petit rond*
3. *Rameau articulaire*
4. *Artère articulaire*
5. *Rameau cutané de l'épaule*
6. *Triceps*
7. *Grand rond*
8. *Artère circonflexe*
9. *Petit rond*
10. *Nerf circonflexe*
11. *Sous-épineux*

Dans cet espace sous-deltoïdien cheminent des vaisseaux et des nerfs (Fig. 8) :

• *Les artères profondes* proviennent de l'acromio-thoracique et des deux circonflexes :

- L'ARTERE ACROMIO-THORACIQUE (A. Thoraco Acromiale) donne un rameau qui suit le bord antérieur du deltoïde et un rameau qui chemine à la face profonde du muscle.

- L'ARTERE CIRCONFLEXE ANTERIEURE (A. Circumflexa Humeri Anterior) née de la partie basse de l'axillaire croise la face antérieure du col chirurgical à la face profonde du coraco-brachial et du court biceps auxquels elle fournit quelques collatérales. Elle se termine en donnant une branche articulaire ascendante qui remonte dans la coulisse bicipitale et une branche externe qui s'enfonce dans le deltoïde en s'anastomosant avec la circonflexe postérieure.

- L'ARTERE CIRCONFLEXE POSTERIEURE (A. Circumflexa Humeri Posterior) naît également de la partie basse de l'axillaire souvent par un tronc commun avec la circonflexe antérieure. Elle se dirige en dehors et en arrière, sort du creux axillaire par le trou carré de Velpeau où elle rejoint le nerf circonflexe et, située au-dessous du nerf cravate avec lui la face postérieure du col chirurgical en pénétrant sous l'aponévrose profonde du deltoïde. Elle se termine en s'anastomosant avec la branche externe de la circonflexe antérieure pour former le cercle artériel de l'épaule (fig. 8).

• *Les veines profondes* accompagnent les artères ci-dessus décrites à raison de deux veines par artère ; elles se jettent dans la veine axillaire.

• *Les lymphatiques,* peu nombreux, se dirigent les uns vers le groupe brachial, les autres vers le groupe sus-scapulaire.

• *Les nerfs* sont représentés par le **nerf circonflexe*** et ses branches. Né à la partie moyenne du creux axillaire par bifurcation du tronc secondaire postérieur en radial et circonflexe, il chemine d'abord sur la face antérieure du sous-scapulaire donc sur la paroi postérieure du creux de l'aisselle. Se dirigeant obliquement en bas, en dehors et en arrière il croise le bord inférieur du sous-scapulaire et traverse d'avant en arrière le trou carré de Velpeau où il est rejoint par l'artère circonflexe postérieure. Il croise alors le bord inférieur du petit rond auquel il donne un rameau et prend une direction horizontale en se dirigeant en dehors pour cravater la face postérieure du col chirurgical de l'humérus. Il chemine à deux travers de doigts au-dessous de l'acromion, toujours accompagné par l'artère circonflexe postérieure située au-dessous de lui. Comme l'artère il est bientôt plaqué par l'aponévrose profonde du deltoïde à la face profonde du muscle auquel il donne de nombreux rameaux. Auparavant, après sa sortie du quadrilatère de Velpeau il a donné naissance à un rameau articulaire pour l'épaule et au rameau cutané de l'épaule qui croise le bord postérieur du muscle et chemine à sa face superficielle. Le trajet et les rapports du circonflexe avec l'extrémité supérieure de l'humérus et avec le bord inférieur du petit rond qui le sous-tend comme un chevalet expliquent la possibilité des lésions nerveuses au cours des fractures de l'extrémité supérieure de l'humérus et des luxations de l'épaule. Sa présence interdit l'abord externe transdeltoïdien de l'articulation de l'épaule (Fig. 8).

** ou nerf axillaire (N. Axillaris)*

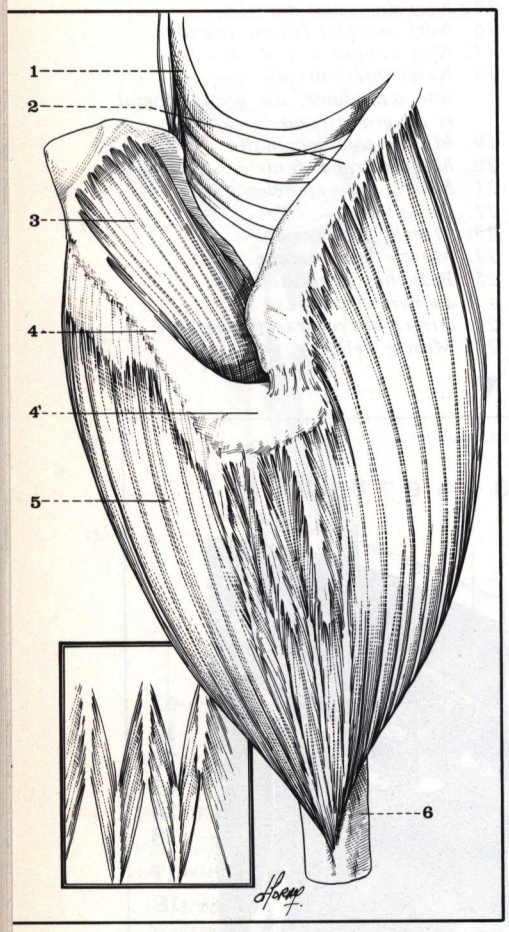

FIGURE 7

Le muscle deltoïde : vue supérieure, le bras en abduction

1. Cage thoracique
2. Clavicule
3. Muscle sus-épineux
4. Epine de l'omoplate
4'. Acromion
5. Muscle deltoïde
6. Humérus

En cartouche, schéma de la constitution du chef acromial du muscle

C. LE MUSCLE DELTOIDE* (M. Deltoideus) (Fig. 7, 8, 9 et 10)

Ainsi appelé en raison de sa forme triangulaire, c'est un muscle volumineux en forme d'hémi-cône creux qui se moule sur l'articulation de l'épaule et s'étend depuis la ceinture scapulaire jusqu'au tiers supérieur de la face externe de l'humérus où il se termine au niveau du V deltoïdien.

Insertions - Trajet - Terminaison

Bien qu'il forme en fait une nappe musculaire continue il est classique de lui distinguer trois chefs distincts :

• LE CHEF ANTERIEUR OU CLAVICULAIRE (Fig. 9) se fixe sur le tiers externe du bord antérieur de la clavicule par des fibres charnues qui descendent obliquement en bas en dehors et un peu en arrière pour se terminer par un tendon sur la lèvre antérieure du V deltoïdien.

** Deltoïde : en forme de delta (4e lettre grecque)*

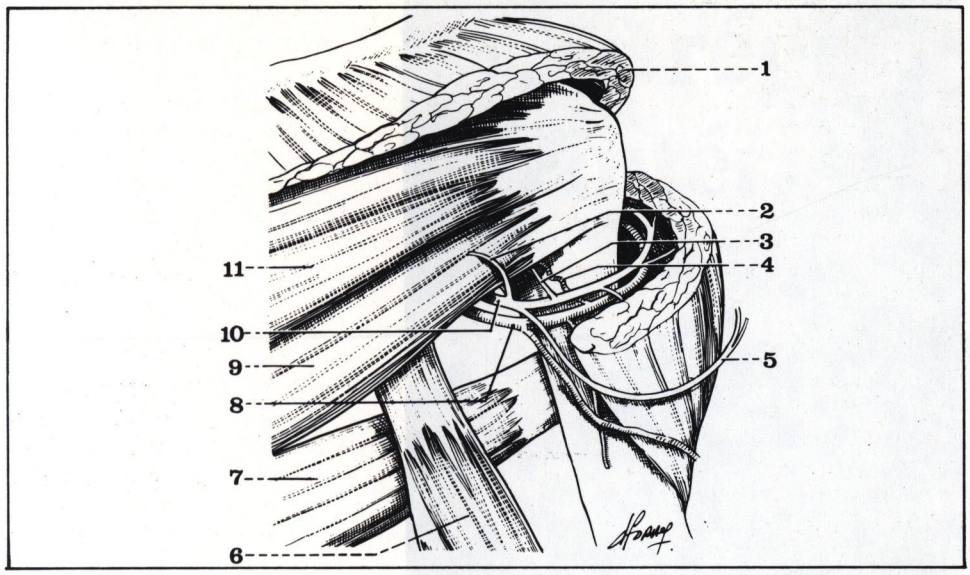

FIGURE 8

Le pédicule circonflexe dans la région deltoïdienne

1. *Muscle deltoïde*
2. *Nerf du petit rond*
3. *Rameau articulaire*
4. *Artère articulaire*
5. *Rameau cutané de l'épaule*
6. *Muscle long triceps*
7. *Muscle grand rond*
8. *Artère circonflexe*
9. *Muscle petit rond*
10. *Nerf circonflexe*
11. *Muscle sous-épineux*

• LE CHEF POSTERIEUR OU EPINEUX (Fig. 10) s'insère sur toute l'étendue du bord inférieur de l'épine de l'omoplate par une forte lame tendineuse. Celle-ci se dédouble en deux feuillets dans l'écartement desquels naissent les fibres charnues qui descendent obliquement en bas, en dehors et un peu en avant pour se terminer par un tendon sur la lèvre postérieure du V deltoïdien.

• LE CHEF MOYEN OU ACROMIAL (Fig. 7) a une disposition penniforme. De direction verticale il s'insère en haut par une série de lames tendineuses verticales dont les faces latérales donnent naissance aux fibres charnues qui viennent se terminer sur les faces latérales d'autres languettes tendineuses insérées sur l'humérus entre les deux branches du V deltoïdien.

FIGURE 9

Vue postérieure du muscle deltoïde

1. *Muscle trapèze*
2. *Acromion*
3. *Muscle deltoïde*
4. *Muscle petit rond*
5. *Muscle long triceps*
6. *Muscle rhomboïde*
7. *Muscle grand dorsal*

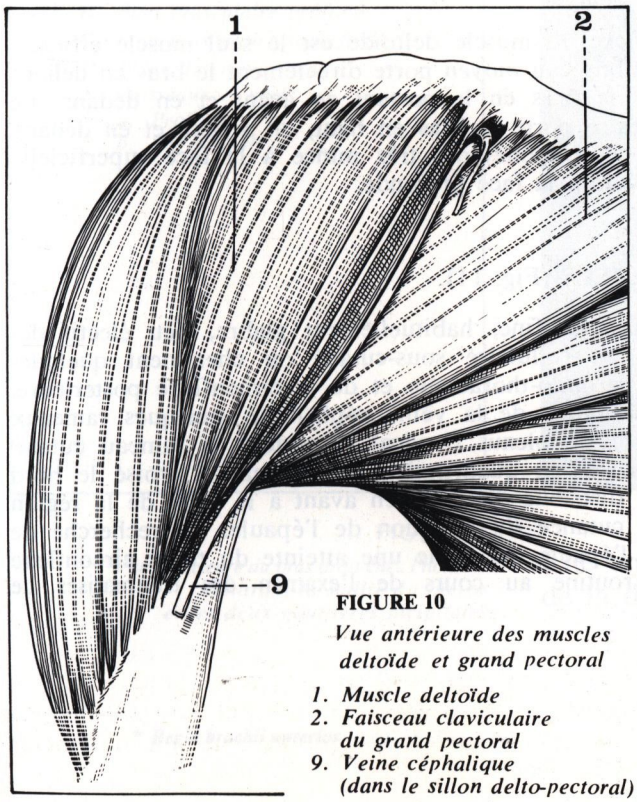

FIGURE 10

Vue antérieure des muscles deltoïde et grand pectoral

1. *Muscle deltoïde*
2. *Faisceau claviculaire du grand pectoral*
9. *Veine céphalique (dans le sillon delto-pectoral)*

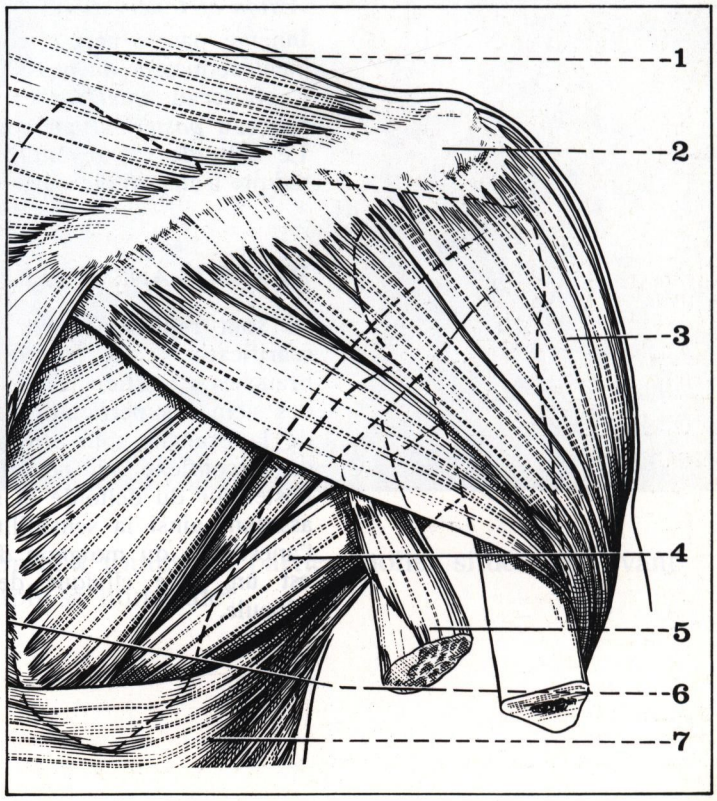

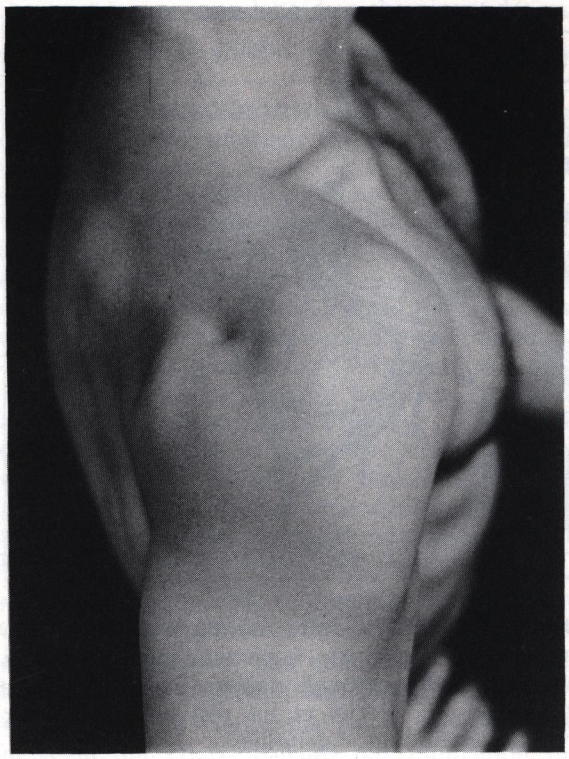

FIGURE 11

Vue photographique des plans superficiells de la région deltoïdienne

Action et Innervation

Innervé par le nerf circonflexe, le muscle deltoïde est le seul muscle efficacement abducteur du bras. Le faisceau *moyen* porte directement le bras en dehors. Le faisceau *antérieur* élève le bras en le portant en avant et en dedans. Le faisceau *postérieur* au contraire porte le bras en haut, en arrière et en dedans. Le deltoïde est revêtu par une aponévrose très mince à la face superficielle, réduite à un simple périmysium à la face profonde.

D. LES PLANS SUPERFICIELS (Fig. 11)

Ils sont représentés par la peau fine, habituellement glabre, lieu électif des scarifications ; et par le tissu cellulaire sous-cutané où cheminent quelques branches superficielles de l'acromio-thoracique et de la circonflexe postérieure, des veines superficielles tributaires de la veine céphalique, quelques rameaux de la branche sous-acromiale du plexus cervical et surtout le rameau cutané du circonflexe qui né au sortir du quadrilatère de Velpeau a croisé le bord postérieur du deltoïde et se distribue d'arrière en avant à la peau de la région assurant ainsi la sensibilité cutanée du moignon de l'épaule. La recherche de l'anesthésie du moignon de l'épaule qui signe une atteinte du tronc circonflexe est un geste clinique de routine au cours de l'examen des traumatisés de l'épaule.

5 la région antérieure du bras

PLAN

1. Généralités
   - *A. Limites*
   - *B. Forme*
2. Constitution anatomique
   - *A. Plan ostéo-aponévrotique*
     - *a. Diaphyse humérale*
     - *b. Cloisons inter-musculaires*
   - *B. Plan musculaire profond*
   - *C. Plan musculaire superficiel*
   - *D. Plans de couverture*
   - *E. Vaisseaux et nerfs*
     - *a. Profonds*
     - *b. Superficiels*

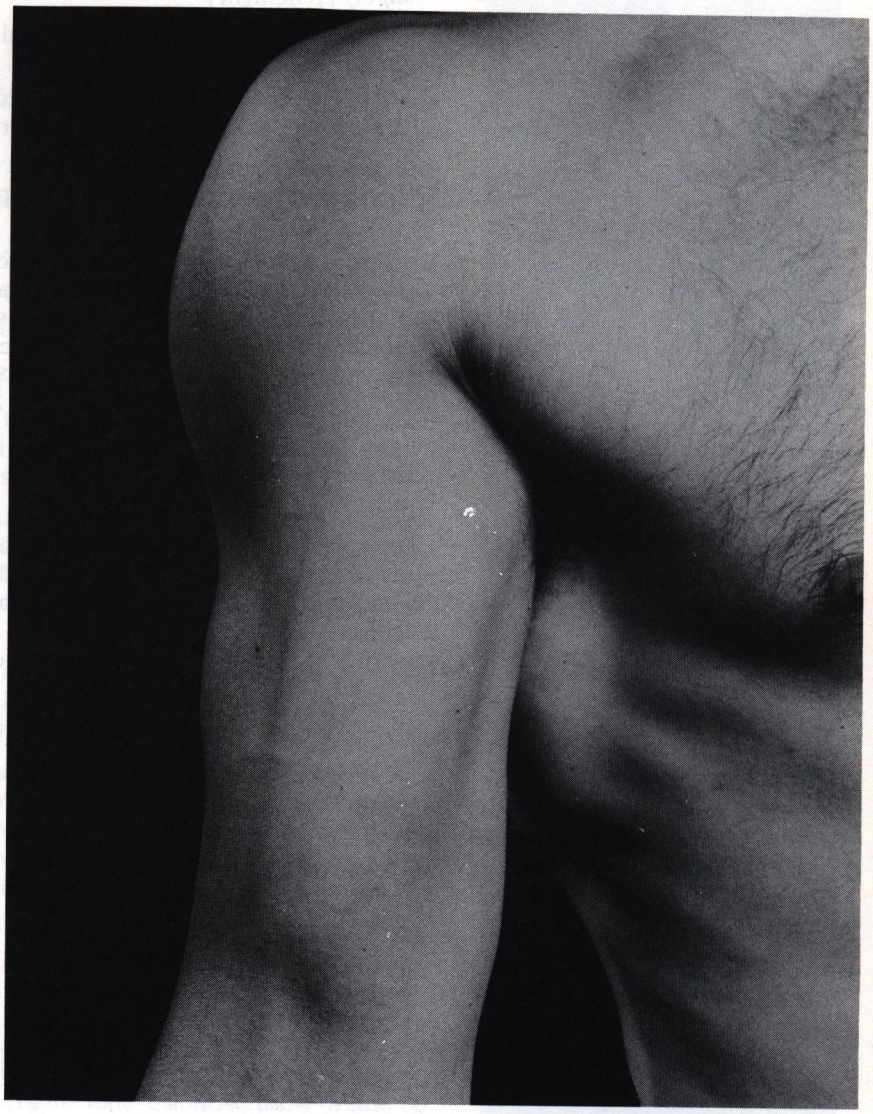

FIGURE 1

Vue antérieure du bras droit chez l'homme montrant la saillie du biceps et les deux gouttières bicipitales

Elle comprend toutes les parties molles situées en avant de la diaphyse humérale*.

* ***Regio brachii anterior***

1. Généralités

A. LES LIMITES

La loge brachiale antérieure est limitée

- *en profondeur* par la diaphyse humérale et les deux cloisons intermusculaires interne et externe,
- *superficiellement :*

• en haut par une ligne horizontale passant au niveau du bord inférieur du grand pectoral,

• en bas par une autre ligne horizontale passant à deux travers de doigts au-dessus de l'épicondyle et de l'épitrochlée.

B. FORME EXTERIEURE ET ASPECT DE LA REGION

La forme extérieure du bras est très variable selon les sujets suivant le développement de la musculature et du pannicule adipeux. Typiquement il existe une saillie médiane et longitudinale fusiforme correspondant au corps musculaire du biceps. De chaque côté de cette saillie bicipitale existent deux gouttières : les gouttières bicipitales interne et externe (Fig. 1).

- La gouttière bicipitale interne s'étend sur toute la hauteur de la région depuis l'aisselle en haut jusqu'au pli du coude en bas ; c'est au niveau de cette gouttière que l'on peut rechercher à la palpation les pulsations de l'artère humérale.

- La gouttière bicipitale externe revêt la forme d'un Y majuscule. Se poursuivant en bas au niveau du pli du coude, elle se bifurque en haut en deux branches qui suivent les deux bords du deltoïde ; la branche antérieure se poursuit par le sillon delto-pectoral, la branche postérieure gagne la région scapulaire en suivant le bord postérieur du deltoïde.

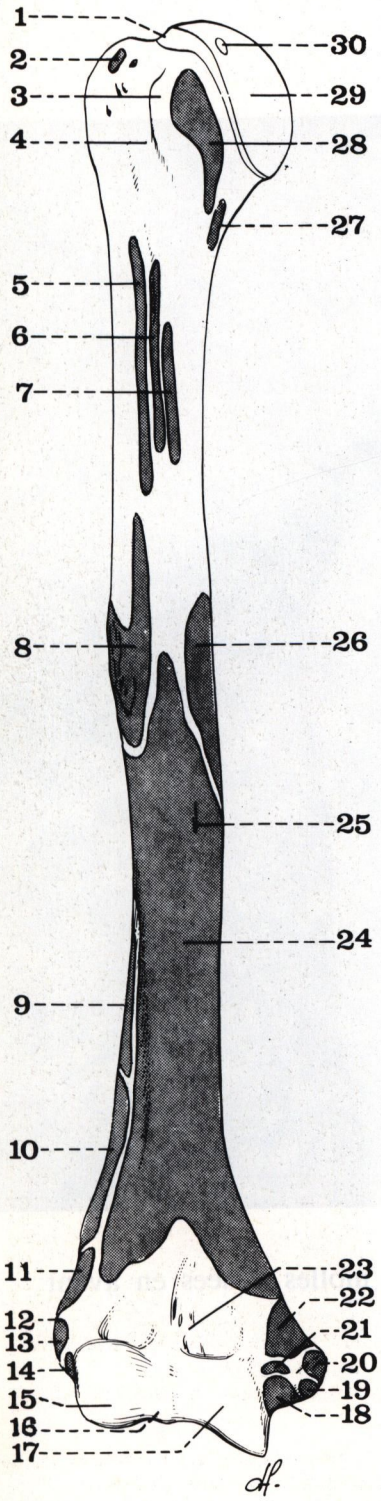

FIGURE 2

Vue antérieure de l'humérus

1. *Col anatomique*
2. *Muscle sus-épineux*
3. *Trochin*
4. *Gouttière bicipitale*
5. *Muscle grand pectoral*
6. *Muscle grand dorsal*
7. *Muscle grand rond*
8. *V deltoïdien et insertion du deltoïde*
9. *Muscle long supinateur*
10. *Muscle premier radial*
11. *Muscle deuxième radial*
12. *Epicondyle*
13. *Muscle extenseur commun*
14. *Muscle court supinateur*
15. *Condyle*
16. *Gouttière condylo-trochléenne*
17. *Trochlée*
18. *Ligament latéral interne*
19. *Muscle cubital antérieur*
20. *Muscles palmaires*
21. *Muscle fléchisseur commun superficiel*
22. *Muscle rond pronateur*
23. *Fossette coronoïdienne*
24. *Muscle brachial antérieur*
25. *Trou nourricier*
26. *Muscle coraco-brachial*
27. *Ligament gléno-huméral inférieur*
28. *Muscle sous-scapulaire*
29. *Tête humérale*
30. *Ligament gléno-huméral supérieur*

2. Constitution anatomique

De la profondeur à la superficie la région brachiale antérieure comprend quatre plans
- un plan ostéo-aponévrotique
- un plan musculaire profond
- un plan musculaire superficiel
- des plans de couverture.

A. LE PLAN OSTEO-APONEVROTIQUE

Il est formé par les deux faces antéro-latérales de la diaphyse humérale et les cloisons intermusculaires insérées sur les bords latéraux de l'humérus.

a. La diaphyse humérale grossièrement cylindrique à sa partie supérieure devient triangulaire à bord antérieur au niveau de sa partie inférieure. On lui distingue classiquement (Fig. 2 et 2 bis)

- *Un bord antérieur* qui en haut se confond avec la lèvre externe de la coulisse bicipitale qu'il prolonge. Rugueux dans sa partie supérieure où il se confond avec le V deltoïdien il devient ensuite mousse avant de se bifurquer sur la palette humérale de part et d'autre de la fossette coronoïdienne.
- *Des bords externe et interne.* Ils sont mousses, peu marqués et ne deviennent vraiment individualisables qu'à la partie inférieure de l'os. Ils donnent insertion aux cloisons intermusculaires externe et interne qui s'étendent des bords de l'humérus à l'aponévrose d'enveloppe du membre séparant ainsi la loge antérieure de la loge postérieure.

- *Une face antéro-externe* marquée à sa partie haute par une empreinte en forme de V : le V deltoïdien, sur lequel se fixent les insertions inférieures du deltoïde et les fibres les plus hautes du brachial antérieur.

- *Une face antéro-interne* marquée en haut par l'empreinte d'insertion du coraco-brachial. C'est au-dessous de cette empreinte que se trouve situé le trou nourricier. Au-dessus la face interne se creuse en une gouttière verticale, la gouttière ou coulisse bicipitale, fermée en avant à sa partie haute par les fibres arciformes du ligament de Brodie ; elle se prolonge sur l'extrémité supérieure de l'os et livre passage au tendon du long biceps.

b. Les cloisons inter-musculaires (Fig. 3)

- *La cloison inter-musculaire interne* épaisse et résistante au-dessous du coraco-brachial devient très mince, simple périmysium, en haut. En bas, elle descend s'attacher à l'épitrochlée. De son bord supérieur naît un faisceau fibreux ou arcade de Struthers* qui passe en arrière du coraco-brachial et va se fixer au trochin.

- *La cloison inter-musculaire externe* plus mince que la précédente s'étend de l'épicondyle en bas, au V deltoïdien, en haut. Elle passe en pont au-dessus de l'extrémité externe de la gouttière radiale formant une arcade fibreuse où passe le nerf ; en haut, elle se dédouble en deux feuillets : l'un antérieur sépare le deltoïde du brachial antérieur et se poursuit ensuite vers l'aponévrose du sillon delto-pectoral ; l'autre, postérieur, sépare le bord postérieur du deltoïde du muscle vaste externe.



FIGURE 2 bis
Vue antérieure de l'humérus droit

*** Struthers John (1823-1899), professeur d'anatomie à Aberdeen (Écosse)**

B. LE PLAN MUSCULAIRE PROFOND

Trois muscles participent à sa constitution :
- le coraco-brachial,
- le brachial antérieur,
- le long supinateur.

• LE MUSCLE CORACO-BRACHIAL (M. Coraco-Brachialis) (Fig. 3)

Il n'appartient à la région que par sa partie inférieure. Tendu de la coracoïde à la face interne de l'humérus, perforé par le musculo-cutané, il a été étudié avec le creux axillaire dont il forme la paroi externe (*cf.* page 1181).

* *ou brachio-radial*

• LE MUSCLE LONG SUPINATEUR* (M. Brachio Radialis) (Fig. 3)

Il n'appartient à la région brachiale antérieure que par ses fibres supérieures qui en occupent la partie inférieure et externe. Il s'insère en effet sur le bord externe de l'humérus et la cloison inter-musculaire externe juste au-dessus de l'épicondyle pour descendre ensuite à l'avant-bras où il se termine en fixant son tendon sur la base de la styloïde radiale. C'est en fait essentiellement un muscle de la loge antérieure de l'avant-bras et c'est avec cette région que nous l'étudierons.

• LE MUSCLE BRACHIAL ANTERIEUR OU BRACHIAL (M. Brachialis) (Fig. 3)

Il forme donc presque à lui seul la totalité du plan musculaire profond de la loge antérieure du bras. Muscle puissant, volumineux et aplati, il s'étend de la face antérieure de l'humérus jusqu'à l'apophyse coronoïde du cubitus : sa partie basse prend une part importante à la constitution de la région du pli du coude (Fig. 3).

Insertions

Il se fixe en haut par des fibres charnues sur la lèvre inférieure du V deltoïdien et sur la moitié inférieure de la diaphyse humérale. Cette insertion osseuse s'étale transversalement du bord externe au bord interne de l'os s'insinuant en haut en fer de lance entre celle du deltoïde en dehors, celle du coraco-brachial en dedans, s'arrêtant en bas un peu en-dessus de la fossette coronoïdienne. Il s'insère également sur les cloisons inter-musculaires externe et interne.

Le corps musculaire

D'aspect fusiforme il s'étale en avant de la diaphyse humérale. Il se rétrécit progressivement en bas et se jette sur un tendon large et aplati qui va se fixer sur la face antérieure de l'apophyse coronoïde du cubitus près de son bord interne.

Vascularisation - Innervation

Vascularisé par des collatérales de l'artère humérale, il est innervé par le nerf musculo-cutané qui lui abandonne quatre ou cinq filets nerveux qui abordent le muscle par sa face antérieure.

Action

Le brachial antérieur est fléchisseur de l'avant-bras sur le bras.

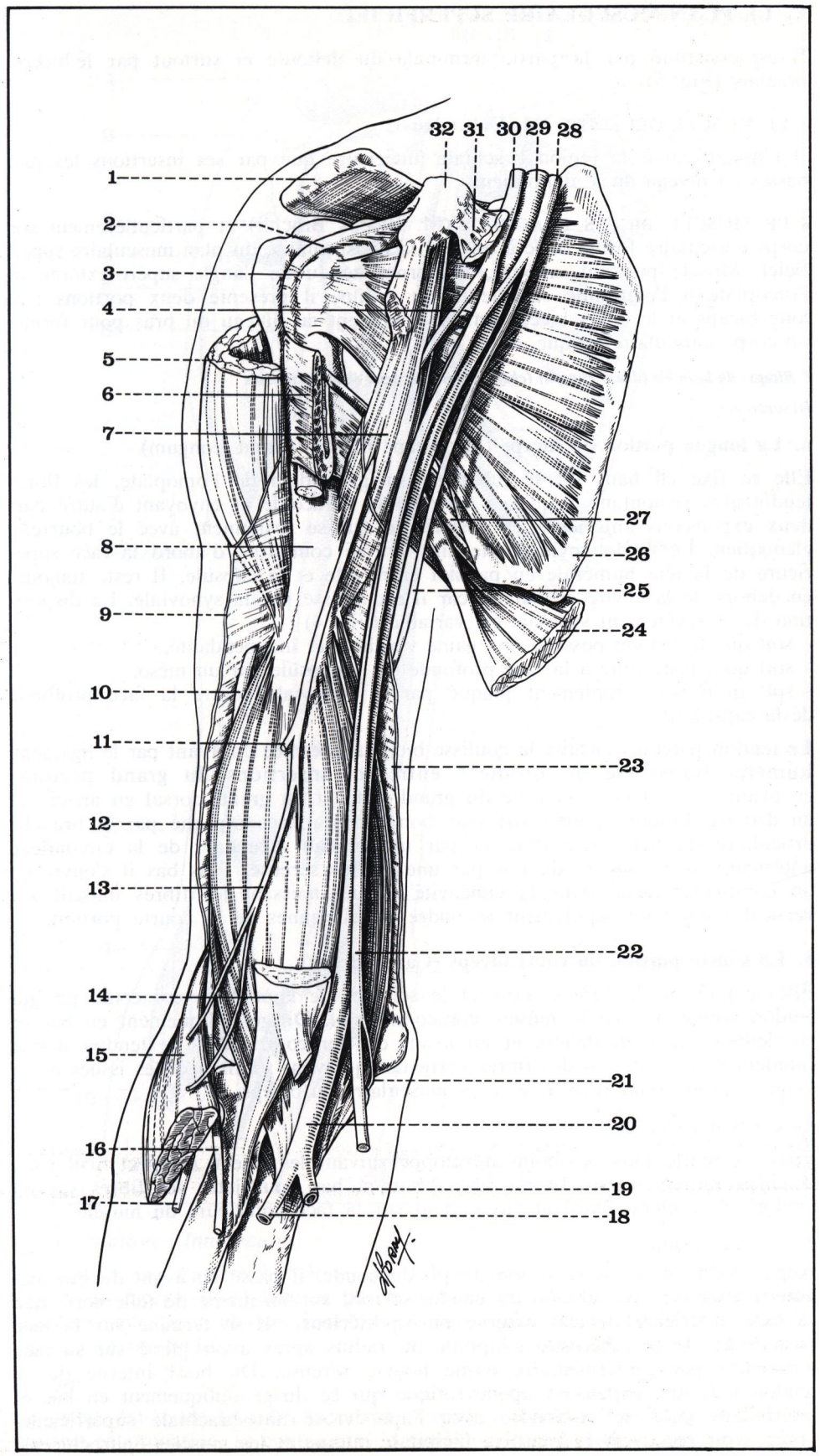

FIGURE 3

Loge brachiale antérieure
Plan musculaire profond
Vaisseaux et nerfs

1. *Acromion*
2. *Tendon du long biceps*
3. *Muscle court biceps*
4. *Nerf musculo-cutané*
5. *Muscle deltoïde*
6. *Muscle grand pectoral*
7. *Muscle coraco-brachial*
8. *Humérus*
9. *Cloison intermusculaire externe*
10. *Nerf radial*
11. *Nerf du biceps*
12. *Muscle brachial antérieur*
13. *Branche cutanée du nerf musculo-cutané*
14. *Tendon du biceps*
15. *Muscle long supinateur*
16. *Branche antérieure du nerf radial*
17. *Branche postérieure du nerf radial*
18. *Artère radiale*
19. *Artère cubitale*
20. *Artère humérale*
21. *Rameau articulaire du nerf médian*
22. *Nerf médian*
23. *Cloison intermusculaire interne*
24. *Muscle grand dorsal*
25. *Nerf cubital*
26. *Omoplate*
27. *Muscle grand rond*
28. *Tronc secondaire antéro-interne*
29. *Artère axillaire*
30. *Tronc secondaire antéro-externe*
31. *Tendon du petit pectoral*
32. *Apophyse coracoïde*

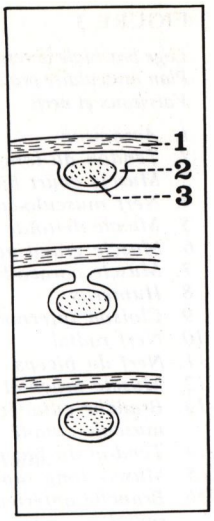

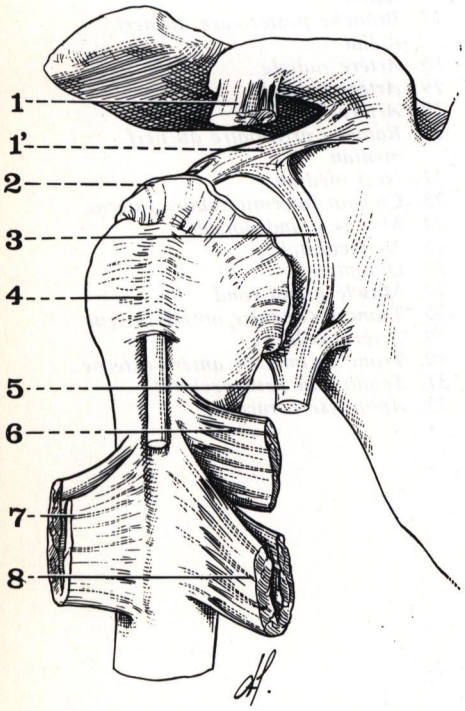

FIGURE 4

Trajet intra-articulaire du tendon du long biceps (vue latérale externe droite)

1. Tendon du court biceps
1'. Tendon du long biceps
2. Section de la capsule articulaire
3. Bourrelet glénoïdien
4. Ligament huméral transverse
5. Tendon du long triceps
6. Tendon du grand rond
7. Tendon du grand pectoral
8. Tendon du grand dorsal

En cartouche, les différentes positions intra-articulaires du tendon du long biceps
1. Capsule
2. Synoviale
3. Tendon du long biceps

C. LE PLAN MUSCULAIRE SUPERFICIEL

Il est constitué par la partie terminale du deltoïde et surtout par le biceps* brachial (Fig. 5)

• LE MUSCLE DELTOIDE (M. Deltoideus)

Il n'appartient à la région brachiale antérieure que par ses insertions les plus basses au niveau du V deltoïdien.

• LE MUSCLE BICEPS BRACHIAL (M. Biceps Brachii) et particulièrement son corps musculaire forme donc à lui seul la quasi-totalité du plan musculaire superficiel. Muscle puissant, allongé, fusiforme, tendu de l'angle supéro-externe de l'omoplate à l'extrémité supérieure du radius, il présente deux portions : le long biceps et le court biceps qui se réunissent au niveau du bras pour former un corps musculaire unique.

**** Biceps : du latin bis (deux) et caput (chef). Formé par deux chefs juxtaposés***

Insertions

a. La longue portion du biceps (M. Biceps Brachii Caput Longum)

Elle se fixe en haut sur le tubercule sus-glénoïdien de l'omoplate, les fibres tendineuses remontant jusqu'à la base de la coracoïde et envoyant d'autre part deux expansions antérieure et postérieure qui se fusionnent avec le bourrelet glénoïdien. Le tendon cylindrique ainsi formé contourne d'abord la face supérieure de la tête humérale en passant entre elle et la capsule. Il reste toujours en dehors de la cavité articulaire car il est tapissé par la synoviale. La disposition de ce revêtement synovial est variable (Fig. 4) :
- soit que le tendon possède une gaine véritable et indépendante,
- soit qu'il reste relié à la face profonde de la capsule par un méso,
- soit qu'il soit simplement plaqué par la synoviale contre la face profonde de la capsule.

Le tendon parcourt ensuite la coulisse bicipitale fermée en avant par le ligament huméral transverse de Brodie** entre les insertions du grand pectoral en avant et en dehors, et celle du grand rond et du grand dorsal en arrière et en dedans. Entouré d'un court manchon synovial, accompagné par la branche articulaire du nerf circonflexe et par un rameau ascendant de la circonflexe antérieure, il est séparé de l'os par une bourse séreuse. Plus bas il s'ouvre en un demi-cône creux dans la concavité duquel naissent les fibres musculaires verticales qui vont rapidement rejoindre celles venues de la courte portion.

b. La courte portion ou court biceps (Caput Breve)

Elle se fixe sur la face externe et le sommet de l'apophyse coracoïde par un tendon commun avec le muscle coraco-brachial. Dirigé obliquement en bas et en dehors, situé en dehors et en avant du coraco-brachial, ce tendon donne rapidement naissance à des fibres verticales qui vont s'unir à celles issues de la longue portion pour former le corps musculaire du biceps.

Le corps musculaire

Epais et renflé plus ou moins développé suivant les sujets, d'aspect fusiforme, le corps musculaire du biceps se rétrécit en bas pour jeter ses fibres sur un tendon qui remonte plus ou moins haut sur la face antérieure du muscle.

Le tendon terminal

Appartenant en fait à la région du pli du coude, il passe en avant du brachial antérieur et de l'articulation du coude, se tord sur lui-même de telle sorte que sa face antérieure devient externe puis postérieure. Il se termine sur la face postérieure de la tubérosité bicipitale du radius après avoir glissé sur sa face antérieure par l'intermédiaire d'une bourse séreuse. Du bord interne de ce tendon naît une expansion aponévrotique qui se dirige obliquement en bas et en dedans pour se confondre avec l'aponévrose ante-brachiale superficielle, après avoir recouvert la gouttière bicipitale interne et les muscles épitrochléens.

**** Brodie Charles-Gordon (*cf.* page 1165).**

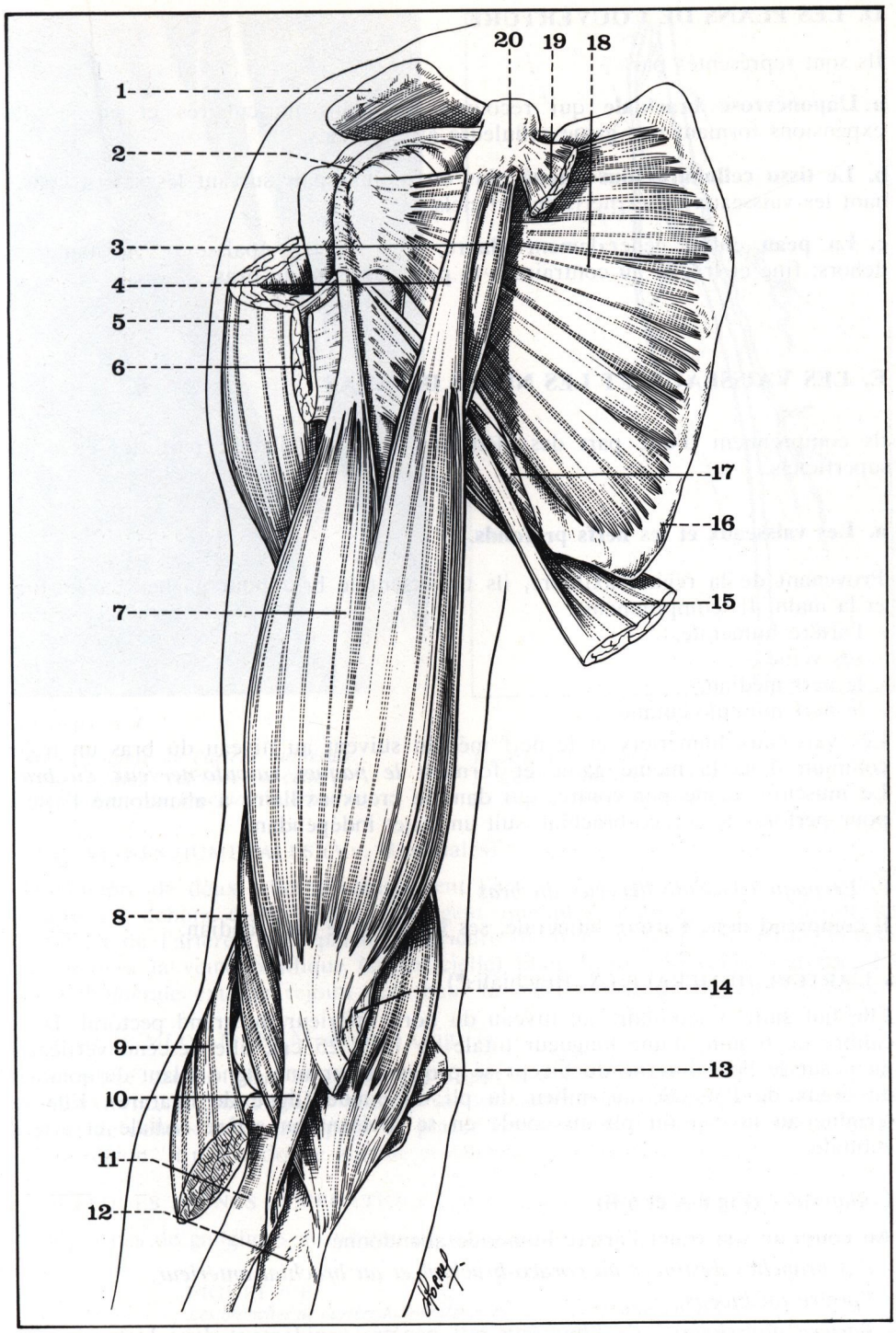

FIGURE 5

Loge brachiale antérieure (plan musculaire superficiel)

1. *Acromion*
2. *Tendon du long biceps*
3. *Muscle coraco-brachial*
4. *Muscle court biceps*
5. *Muscle deltoïde*
6. *Muscle grand pectoral*
7. *Corps musculaire du biceps*
8. *Muscle brachial antérieur*
9. *Muscle long supinateur*
10. *Tendon du biceps*
11. *Radius*
12. *Cubitus*
13. *Epitrochlée*
14. *Expansion aponévrotique du biceps*
15. *Muscle grand dorsal*
16. *Omoplate*
17. *Muscle grand rond*
18. *Muscle sous-scapulaire*
19. *Tendon du petit pectoral*
20. *Apophyse coracoïde*

Vascularisation - Innervation

Vascularisé par l'artère humérale qui lui décoche une collatérale importante, l'artère du biceps, il est innervé par le nerf musculo-cutané qui lui donne deux branches, une pour chaque portion, les rameaux nerveux abordant le muscle par sa face profonde.

Action

Le biceps est avant tout fléchisseur de l'avant-bras sur le bras. Quand l'avant-bras est en pronation, sa contraction le ramène en supination.

D. LES PLANS DE COUVERTURE

Ils sont représentés par

a. L'aponévrose brachiale qui recouvre les plans musculaires et envoie des expansions formant une gaine celluleuse aux muscles.

b. Le tissu cellulaire sous-cutané plus ou moins épais suivant les sujets, contenant les vaisseaux et les nerfs superficiels.

c. La peau enfin, généralement glabre, très mobile, épaisse et résistante en dehors, fine et fragile au contraire à la partie interne du bras.

Palpation de l'artère humérale

E. LES VAISSEAUX ET LES NERFS DU BRAS

Ils comprennent d'une part des éléments profonds, d'autre part des éléments superficiels.

a. Les vaisseaux et les nerfs profonds.

Provenant de la région axillaire, ils traversent le bras pour gagner l'avant-bras et la main. Ils comprennent :
- l'artère humérale,
- ses veines,
- le nerf médian,
- le nerf musculo-cutané.

Les vaisseaux huméraux et le nerf médian suivent au niveau du bras un trajet commun dans la même gaine et forment *le paquet vasculo-nerveux du bras.* Le musculo-cutané par contre, qui dans le creux axillaire a abandonné l'artère pour perforer le coraco-brachial, suit un trajet indépendant.

1. *Le paquet vasculo-nerveux du bras*

Il comprend donc l'artère humérale, ses veines et le nerf médian.

**** ou artère brachiale***

• L'ARTERE HUMERALE (A. Brachialis*)

Elle fait suite à l'axillaire au niveau du bord inférieur du grand pectoral. D'un calibre de 6 mm, d'une longueur totale de 18 à 25 cm, elle descend verticalement sur le bord interne du biceps se projetant sur une ligne allant du sommet du creux de l'aisselle au milieu du pli du coude (ligne de ligature). Elle se termine au niveau du pli du coude en se divisant en artère radiale et artère cubitale.

Collatérales **(Fig 6 A et 6 B)**

Au cours de son trajet l'artère humérale abandonne
- *des branches destinées au coraco-brachial et au brachial antérieur,*
- *l'artère du biceps,*
- *l'artère nourricière de l'humérus* qui pénètre rapidement dans le trou nourricier,

**** ou artère profonde du bras***

- *l'artère humérale profonde**(A. Profunda Brachii) qui naît près de l'origine et passe immédiatement en arrière de la cloison inter-musculaire interne quittant ainsi la région brachiale antérieure pour gagner la loge postérieure,
- *l'artère collatérale interne supérieure,* née un peu plus bas traverse également la cloison inter-musculaire interne pour gagner la loge postérieure,
- *l'artère collatérale interne inférieure,* née à la partie tout inférieure du bras, reste dans la loge antérieure et gagne la gouttière bicipitale interne au niveau du pli du coude.

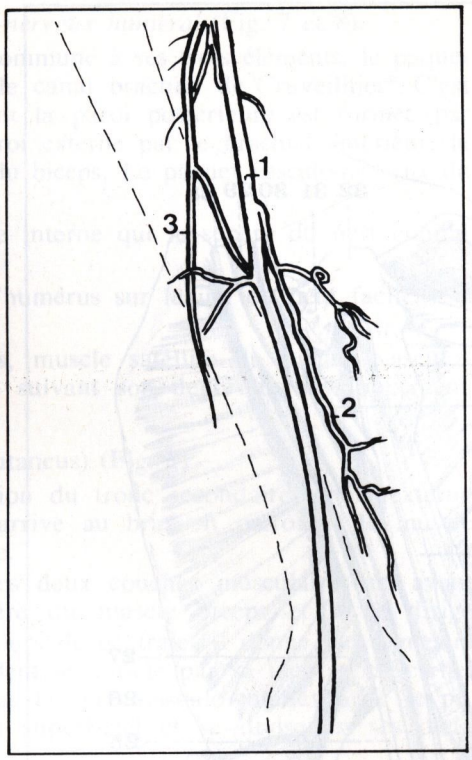

FIGURE 6 A

Artériographie de l'artère humérale droite. L'image calcifiée est celle d'un ostéome du brachial antérieur

1. Artère humérale
2. Collatérale interne supérieure
3. Artère humérale profonde

• LES VEINES HUMERALES (Vv. Brachiales)

Au nombre de deux, elles accompagnent l'artère et se placent l'une en dedans, l'autre en dehors d'elle. Elles échangent quelques anastomoses scalariformes en avant de l'artère. A la partie supérieure du bras, la veine humérale interne se réunit à la veine basilique (superficielle) pour former la veine axillaire. La veine humérale externe rejoint plus haut la partie basse de la veine axillaire.

• LE NERF MEDIAN (N. Medianus) (Fig. 7)

Il se place sur un plan antérieur par rapport à l'artère. D'abord situé sur son bord externe, il croise en X allongé sa face antérieure obliquement de haut en bas et de dehors en dedans pour se placer sur son côté interne à la partie basse de la région. Il n'abandonne aucune collatérale au niveau du bras.

• QUELQUES TRONCS LYMPHATIQUES suivent le paquet vasculo-nerveux.

Il n'y a pas de ganglions au niveau du bras.

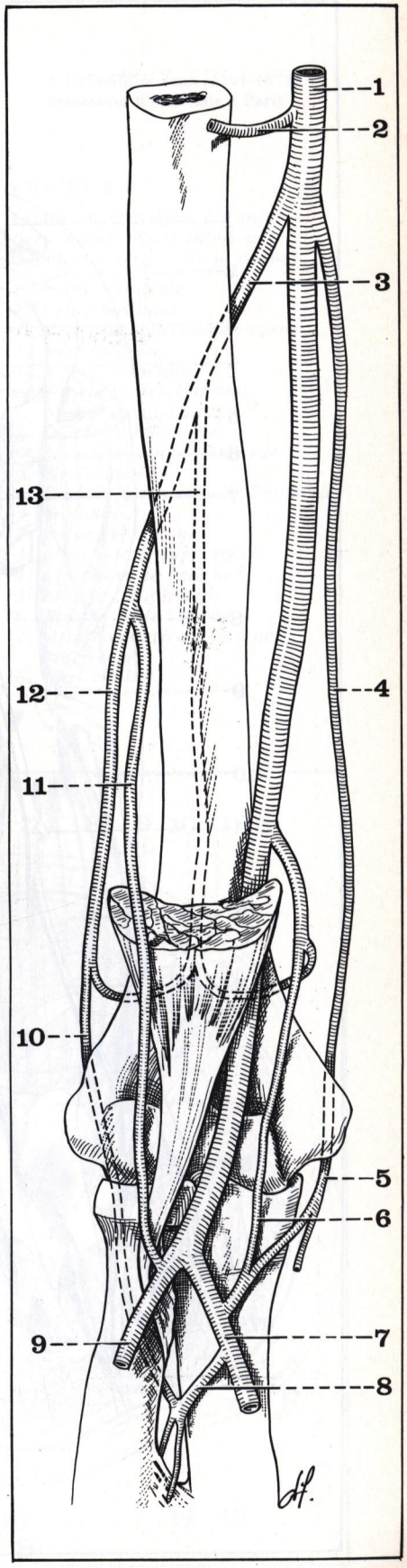

FIGURE 6 B.
Les branches de l'artère humérale droite et les cercles artériels du coude ►

1. Artère humérale
2. Rameau deltoïdien
3. Artère humérale profonde (ou collatérale externe)
4. Artère collatérale interne supérieure
5. Artère récurrente cubitale postérieure
6. Artère récurrente cubitale antérieure (anastomosée avec la collatérale interne inférieure)
7. Artère cubitale
8. Tronc des interosseuses
9. Artère radiale
10. Artère récurrente radiale postérieure
11. Branche antérieure de l'humérale profonde (anastomosée avec la récurrente radiale antérieure)
12. Branche postérieure de l'humérale profonde
13. Artère humérale moyenne (inconstante)

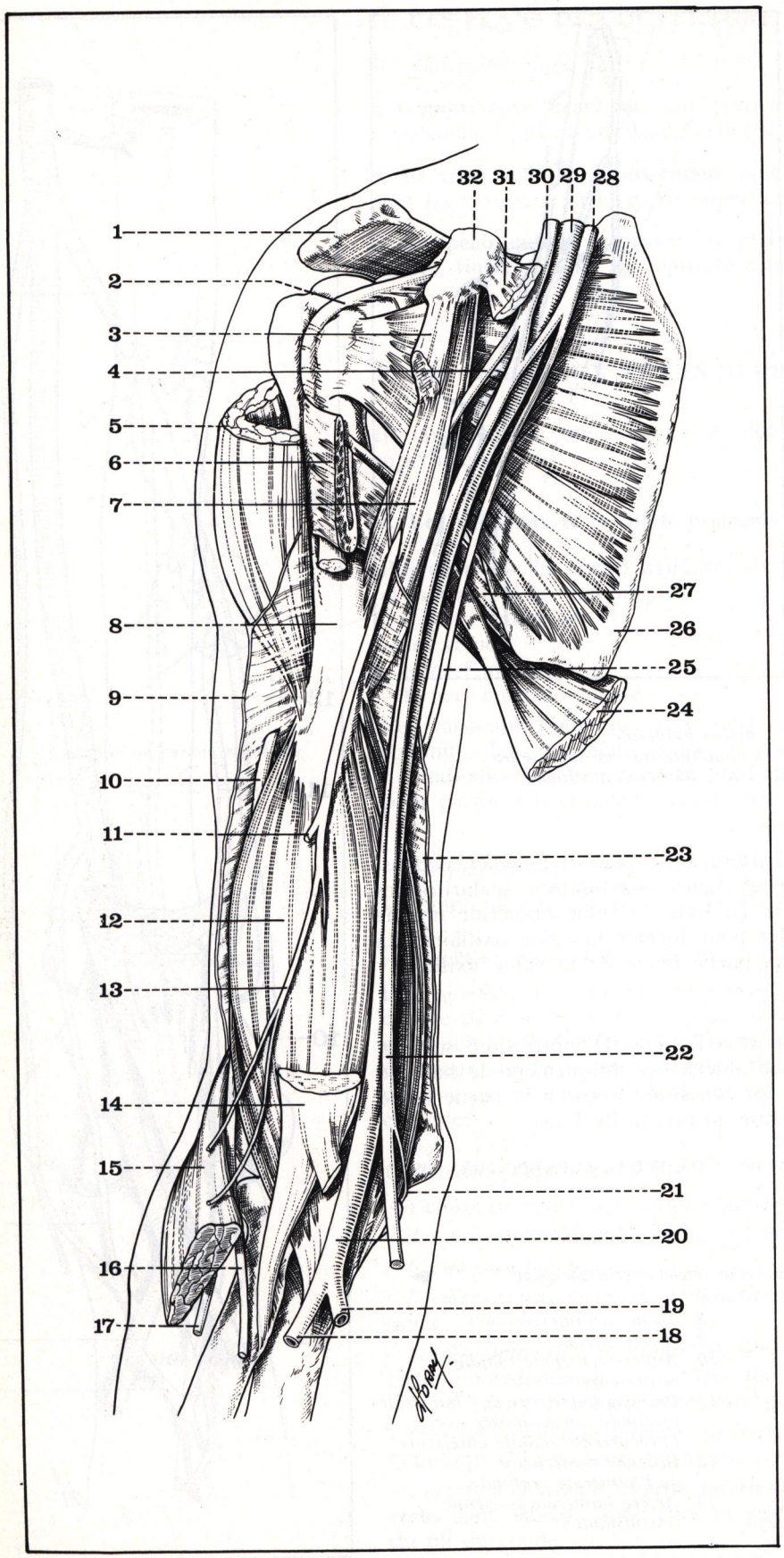

FIGURE 7

Loge brachiale antérieure
Plan musculaire profond
Vaisseaux et nerfs

1. *Acromion*
2. *Tendon du long biceps*
3. *Muscle court biceps*
4. *Nerf musculo-cutané*
5. *Muscle deltoïde*
6. *Muscle grand pectoral*
7. *Muscle coraco-brachial*
8. *Humérus*
9. *Cloison intermusculaire externe*
10. *Nerf radial*
11. *Nerf du biceps*
12. *Muscle brachial antérieur*
13. *Branche cutanée du musculo-cutané*
14. *Tendon du biceps*
15. *Muscle long supinateur*
16. *Branche antérieure du radial*
17. *Branche postérieure du radial*
18. *Artère radiale*
19. *Artère cubitale*
20. *Artère humérale*
21. *Rameau articulaire du médian*
22. *Nerf médian*
23. *Cloison intermusculaire interne*
24. *Muscle grand dorsal*
25. *Nerf cubital*
26. *Omoplate*
27. *Muscle grand rond*
28. *Tronc secondaire antéro-interne*
29. *Artère axillaire*
30. *Tronc secondaire antéro-externe*
31. *Tendon du petit pectoral*
32. *Apophyse coracoïde*

FIGURE 8 A

Coupe du bras droit à l'union tiers supérieur - tiers moyen (segment inférieur de la coupe)

1. *Veine humérale*
2. *Artère humérale*
3. *Veine basilique*
4. *Nerf médian*
5. *Muscle brachial antérieur*
6. *Muscle court biceps*
7. *Diaphyse humérale*
8. *Nerf musculo-cutané*
9. *Muscle long biceps*
10. *Aponévrose profonde du biceps*
11. *Muscle deltoïde*
12. *Veine céphalique*
13. *Muscle vaste externe*
14. *Nerf radial*
15. *Artère humérale profonde*
16. *Aponévrose du bras*
17. *Muscle long triceps*
18. *Muscle vaste interne*
19. *Cloison intermusculaire interne*
20. *Artère collatérale interne supérieure*
21. *Nerf cubital*

- *Situation et rapports du paquet vasculo-nerveux huméral* (Fig. 7 et 8)

Individualisé par une gaine conjonctive commune à ses trois éléments, le paquet vasculo-nerveux du bras est situé dans le canal brachial de Cruveilhier*. C'est un espace grossièrement triangulaire dont la paroi postérieure est formée par la cloison inter-musculaire interne, la paroi externe par le brachial antérieur, la paroi antéro-interne par le bord interne du biceps. Le paquet vasculo-nerveux du bras répond ainsi :

- *en arrière* à la cloison inter-musculaire interne qui le sépare du nerf cubital placé dans la loge postérieure,
- *en dehors* au brachial antérieur et à l'humérus sur lequel on peut facilement comprimer l'artère,
- *en dedans* au bord interne du biceps, muscle satellite du paquet vasculo-nerveux qui le recouvre plus ou moins suivant son degré de développement (Fig. 8 A et 8 B).

2. *Le nerf musculo-cutané* (N. Musculocutaneus) (Fig. 7)

Né dans le creux axillaire par bifurcation du tronc secondaire antéro-externe du plexus brachial, le musculo-cutané arrive au bras en perforant le muscle coraco-brachial qu'il a innervé au passage.

Au niveau du bras il chemine entre les deux couches musculaires en avant du muscle brachial antérieur, en arrière du muscle biceps et il se dirige obliquement en bas et en dehors. Au cours de ce trajet il donne des rameaux pour les deux chefs du biceps qui abordent le muscle par sa face superficielle. A la partie inférieure et externe du bras le nerf musculo-cutané gagne le pli du coude, perfore l'aponévrose, devient superficiel et se divise en ses deux branches terminales.

*** Cruveilhier Jean (1791-1874), professeur d'anatomie à Paris**

FIGURE 8 B

Coupe du bras droit à l'union tiers moyen - tiers inférieur (segment inférieur de la coupe)

1. *Veine humérale*
2. *Veine basilique*
3. *Nerf brachial cutané interne*
4. *Nerf médian*
5. *Artère humérale*
6. *Muscle biceps brachial*
7. *Nerf musculo-cutané*
8. *Diaphyse humérale*
9. *Muscle brachial antérieur*
10. *Nerf radial*
11. *Branche antérieure de l'humérale profonde*
12. *Veine céphalique*
13. *Muscle long supinateur*
14. *Muscle vaste externe*
15. *Muscle long triceps*
16. *Muscle vaste interne*
17. *Artère collatérale interne supérieure*
18. *Nerf cubital*

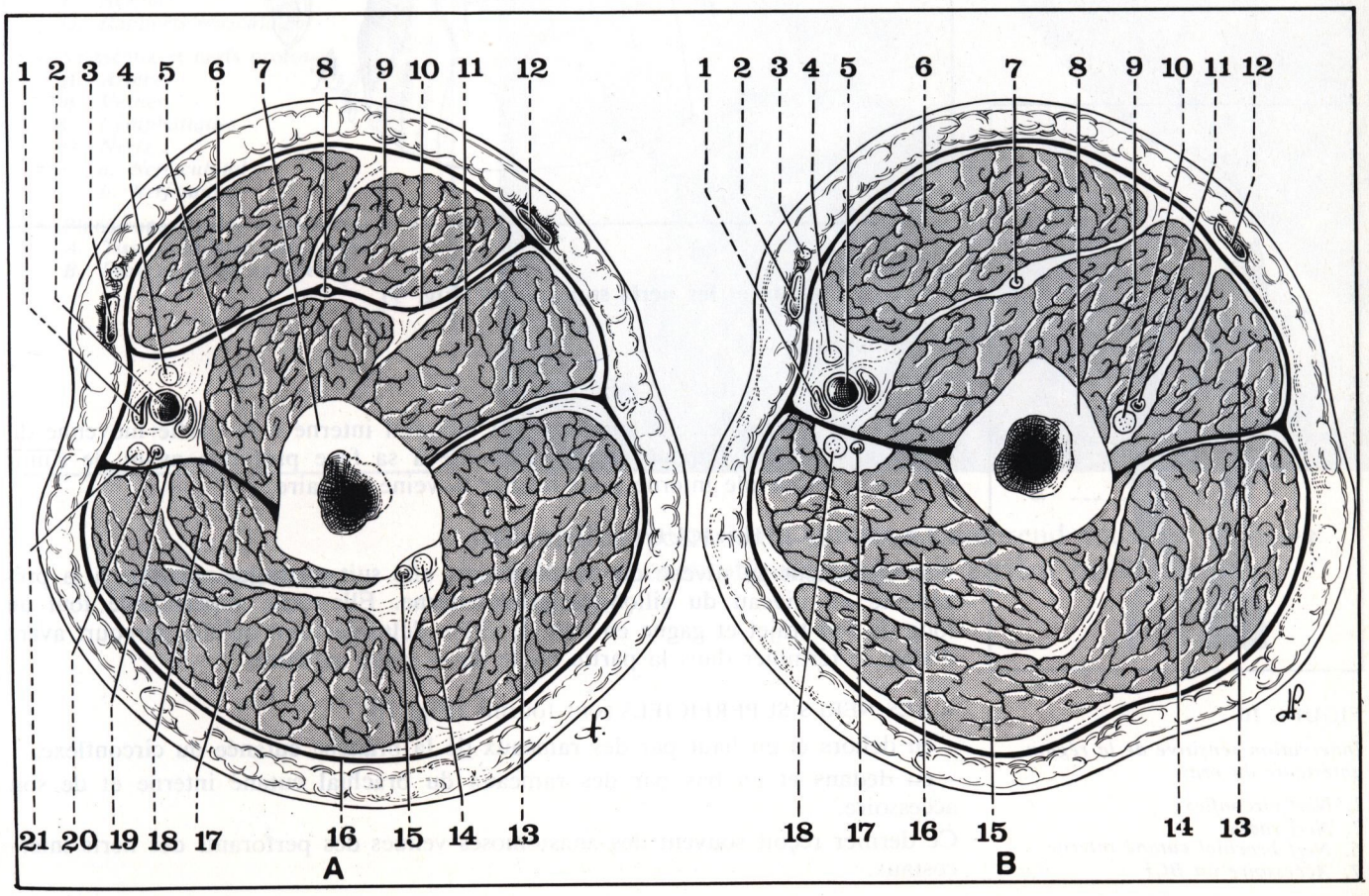

FIGURE 9

Plans superficiels de la région brachiale antérieure (d'après Testut et Jacob)

1. *Veine superficielle collatérale de la céphalique*
2. *Rameau superficiel du nerf radial*
3. *Veine céphalique*
4. *Tissu cellulaire sous-cutané et lambeau cutané récliné en dehors*
5. *Aponévrose superficielle*
6. *Nerf musculo-cutané*
7. *Veine basilique*
8. *Nerf brachial cutané interne*
9. *Accessoire du brachial cutané interne*
10. *Rameau des deuxième et troisième nerfs intercostaux*
11. *Saillie du grand pectoral*
12. *Rameaux sus-claviculaires du plexus cervical*

**** Basilique : du grec Basileus, Le Roi (veine royale). Peut-être aussi de l'Arabe, signifiant « interne »***
**** Céphalique : du grec Kephale, la tête (parce qu'à l'époque de la saignée on croyait que cette veine descendait de la tête)***

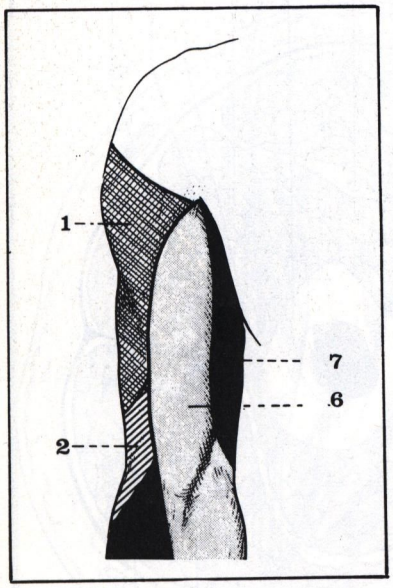

FIGURE 10

Innervation sensitive de la région antérieure du bras

1. *Nerf circonflexe*
2. *Nerf radial*
6. *Nerf brachial cutané interne*
7. *Accessoire du BCI*

b. Les vaisseaux et les nerfs superficiels (Fig. 9)

Ils comprennent

• LA VEINE BASILIQUE* (V. Basilica)

Née au pli du coude, elle suit le sillon bicipital interne à la partie moyenne du bras, puis perfore l'aponévrose et chemine à sa face profonde avant de s'unir à la veine humérale interne pour former la veine axillaire.

• LA VEINE CEPHALIQUE* (V. Cephalica)

Née également au niveau du pli du coude, elle suit un trajet parallèle à la précédente au niveau du sillon bicipital externe. Elle reste superficielle tout au long de son trajet et gagne en haut le sillon delto-pectoral qu'elle parcourt avant d'aller se terminer dans la partie haute de la veine axillaire.

• LES NERFS SUPERFICIELS sont fournis (Fig. 10)

- en dehors et en haut par des rameaux de la branche cutanée du circonflexe,
- en dedans et en bas par des rameaux du brachial cutané interne et de son accessoire.

Ce dernier reçoit souvent des anastomoses venues des perforants des nerfs intercostaux.

6 la région postérieure du bras

PLAN

1. Limites
2. Plan osseux
3. Plan musculaire
   - *A. Longue portion du triceps*
   - *B. Vaste externe*
   - *C. Vaste interne*
   - *D. Tendon du triceps*
   - *E. Innervation*
   - *F. Action*
   - *G. Rapports musculaires*
4. Vaisseaux et nerfs profonds
   - *A. Artères*
   - *B. Veines*
   - *C. Lymphatiques*
   - *D. Nerfs :*
     - *a. Nerf cubital*
     - *b. Nerf radial*
5. Plans superficiels
   - *A. Tissu cellulaire sous-cutané*
   - *B. Peau et forme extérieure*

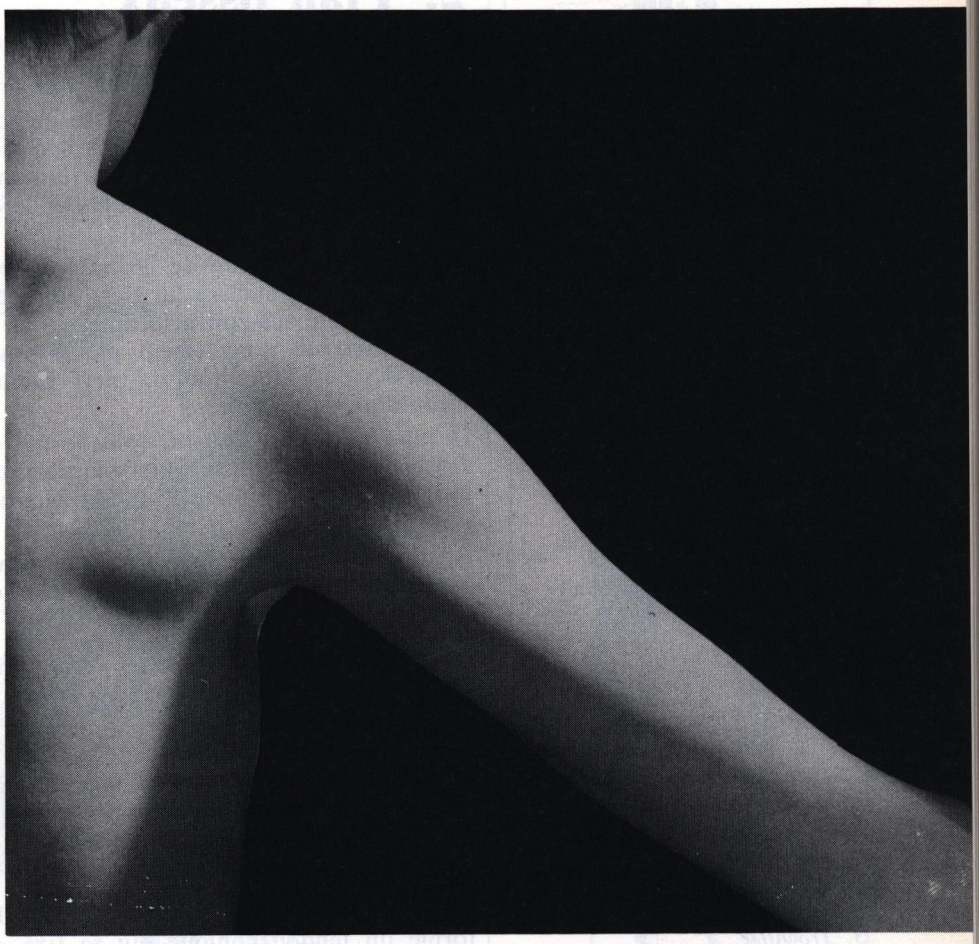

La région postérieure du bras comprend tous les plans musculo-aponévrotiques situés en arrière de la diaphyse humérale*.

* ***Regio brachii posterior***

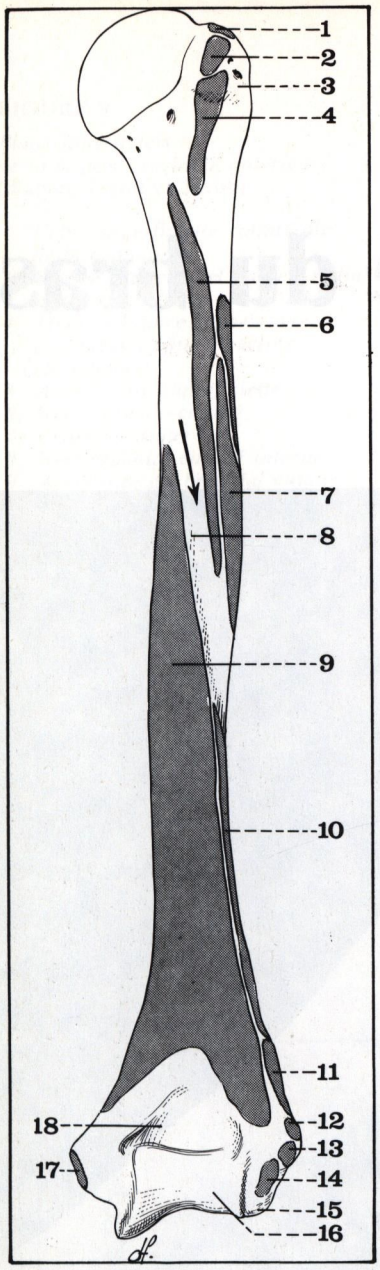

FIGURE 1

Vue postérieure de l'humérus droit

1. *Muscle sus-épineux*
2. *Muscle sous-épineux*
3. *Trochiter*
4. *Muscle petit rond*
5. *Muscle vaste externe*
6. *Muscle deltoïde*
7. *Muscle brachial antérieur*
8. *Gouttière radiale*
9. *Muscle vaste interne*
10. *Muscle long supinateur*
11. *Muscle premier radial*
12. *Muscle extenseur du 5e doigt*
13. *Muscle cubital postérieur*
14. *Muscle anconé*
15. *Condyle*
16. *Trochlée*
17. *Muscle cubital antérieur*
18. *Fossette olécranienne*

La flèche indique le sillon du nerf radial

1. Limites

Identiques à celles de la région antérieure du bras, elles comprennent :
- *en haut,* une ligne horizontale passant par le bord inférieur du muscle grand dorsal,
- *en bas,* une ligne horizontale passant à 4 centimètres au-dessus de l'épitrochlée,
- *en dedans,* une ligne verticale tracée au-dessus de l'épitrochlée,
- *en dehors,* une ligne analogue tracée au-dessus de l'épitrochlée.

2. Plan osseux

Le corps de l'humérus forme le plan antérieur résistant de la région.

La face postérieure de l'os, lisse et convexe transversalement, s'élargit de haut en bas. Elle est traversée dans son tiers moyen, par le sillon du nerf radial, oblique en bas et en dehors, et limitant un champ supérieur d'insertion pour le muscle vaste externe, et un champ inférieur, beaucoup plus développé, pour le muscle vaste interne (Fig. 1).

Cette face postérieure de la diaphyse est limitée latéralement par deux bords :
- *bord interne,* mousse au tiers supérieur, mince et tranchant au-dessous, où il forme la crête sus-épitrochléenne,
- *bord externe :* également mousse au tiers supérieur, il n'est bien apparent qu'au-dessous du sillon du nerf radial qui marque sur lui une encoche, la « gouttière de torsion ».

Devenu mince et saillant, sous forme d'une crête sus-épicondylienne, il permet l'insertion de la cloison inter-musculaire externe, et, de haut en bas, des muscles long supinateur et premier radial externe.

La diaphyse humérale, en raison de sa structure compacte, et de sa forme triangulaire, présente une grande résistance. Mais sa fracture menace à sa partie moyenne le nerf radial, directement au contact de l'os.

3. Plan musculaire

La loge postérieure du bras ne renferme qu'un seul muscle, le triceps brachial, extenseur puissant de l'avant-bras, subdivisé en trois portions, distinctes en haut, et se fusionnant en bas sur un tendon commun (Fig. 5).

A. LA LONGUE PORTION DU TRICEPS (Caput Longum Triceps Brachii) forme un tendon conique qui se fixe en haut sur le tubercule sous-glénoïdien, en dedans du bourrelet glénoïdien.

Ce tendon descend verticalement, sur le bord interne de la région, et s'évase en cône creux, de l'intérieur duquel naissent les fibres charnues. A son origine, le tendon présente une véritable torsion autour de son axe, puis il se divise en deux lames tendineuses, antérieure et postérieure ; le mouvement de torsion reporte la lame antérieure en dedans, et la fait descendre plus bas que la postérieure (Fig. 3).

B. LE MUSCLE VASTE EXTERNE (Caput Laterale Triceps Brachii) s'insère sur la face postérieure de l'humérus, sur une bande étroite qui longe la berge supéro-externe du sillon du nerf radial (Fig. 1).

En haut, cette insertion prend l'aspect d'un tendon cunéiforme, et se prolonge jusqu'au col chirurgical de l'humérus (Fig. 3).

En bas, elle se présente sous la forme d'une bandelette aplatie, et enjambe le sillon radial pour s'attacher au-dessous de l'extrémité externe de ce sillon. Sous cette arcade fibreuse s'engagent le nerf radial et la branche antérieure de l'artère humérale profonde (Fig. 2).

Les fibres charnues qui constituent le corps musculaire sont verticales en haut, et obliques en bas, surtout dans la portion toute inférieure du muscle.

C. LE MUSCLE VASTE INTERNE (Caput Mediale Triceps Brachii) naît directement par des fibres musculaires de la face postérieure de la diaphyse, au-dessous du sillon du nerf radial, de la cloison inter-musculaire interne, et de la partie basse de la cloison inter-musculaire externe (Fig. 2).

Comme au niveau du vaste externe, les fibres charnues sont plus obliques en bas, et convergent vers le tendon terminal.

D. LE TENDON DU TRICEPS est essentiellement formé par les tendons du long triceps et du vaste externe qui se fusionnent en une lame terminale (Fig. 2 et 3).

a. Le tendon du long triceps s'étend sur la face antérieure du muscle, et reçoit ses fibres charnues par en arrière.

FIGURE 3

Vue postérieure du muscle triceps droit

1. *Artère humérale profonde*
2. *Nerf radial*
3. *Longue portion du triceps (soulevée sur une sonde cannelée)*
4. *Muscle vaste externe*
5. *Muscle vaste interne*
6. *Tendon commun du triceps*
7. *Expansion aponévrotique du triceps*

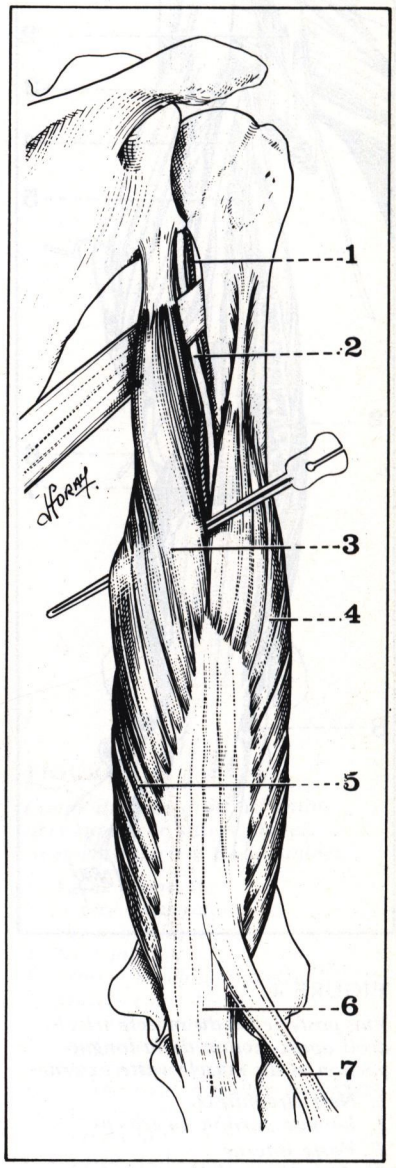

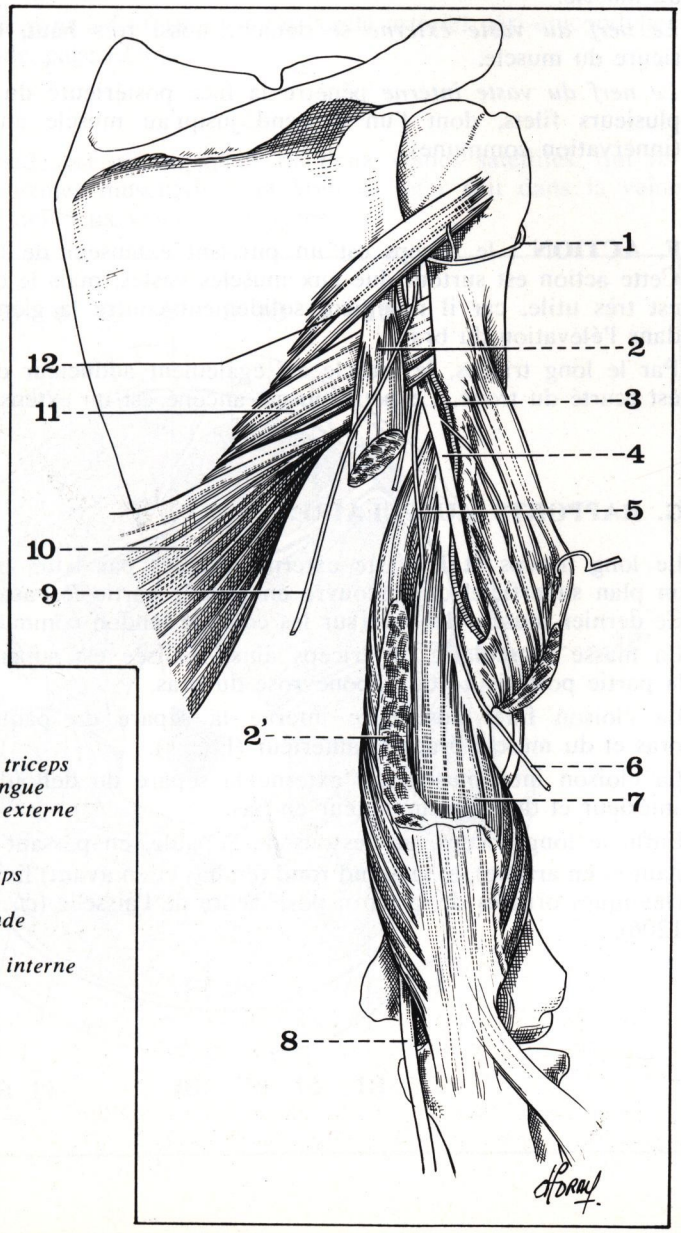

FIGURE 2

Vue postérieure du muscle triceps droit après section de la longue portion et du muscle vaste externe

1. *Nerf circonflexe*
2. *Longue portion du triceps*
2'. *Muscle vaste interne*
3. *Artère humérale profonde*
4. *Nerf radial*
5. *Nerf supérieur du vaste interne*
6. *Nerf du vaste externe*
7. *Muscle vaste interne*
8. *Nerf cubital*
9. *Rameau cutané interne du nerf radial*
10. *Muscle grand dorsal*
11. *Muscle grand rond*
12. *Muscle petit rond*

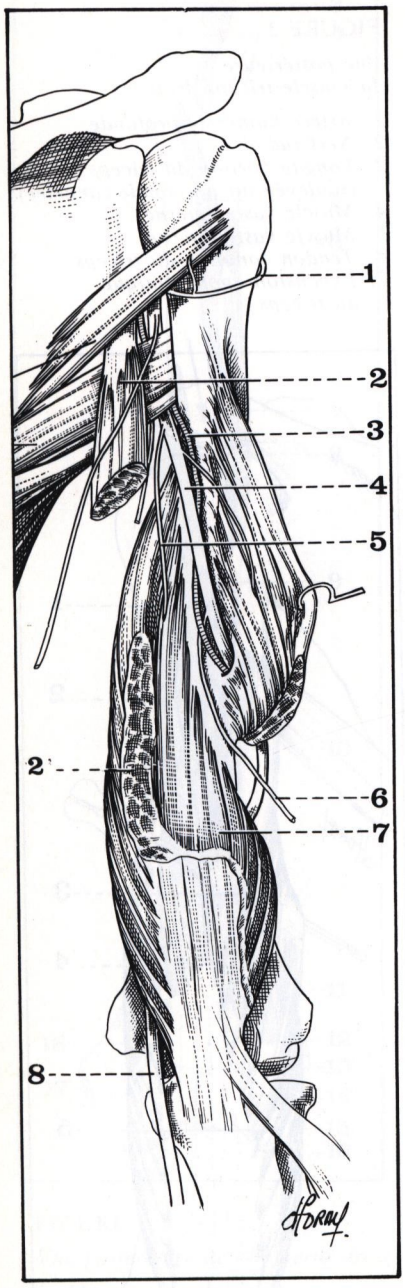

FIGURE 4

Vue postérieure du muscle triceps droit après section de la longue portion et du muscle vaste externe

1. Nerf circonflexe
2. Longue portion du triceps
2'. Vaste interne
3. Artère humérale profonde
4. Nerf radial
5. Nerf supérieur du vaste interne
6. Nerf du vaste externe
7. Muscle vaste interne
8. Nerf cubital

b. Le tendon du vaste externe s'étend au contraire sur la face postérieure du muscle, et reçoit ses fibres charnues par en avant.

Les fibres les plus superficielles des deux muscles rejoignent respectivement le tendon terminal du muscle adjacent, ce qui réalise un véritable échange de fibres.

c. Le vaste interne se fixe directement en dedans et en dehors, par ses fibres charnues, sur le tendon commun au long triceps et au vaste externe. Ses fibres moyennes s'attachent parfois sur une lame tendineuse spéciale qui se termine en arrière du tendon commun.

d. Le tendon commun, très épais, aplati d'avant en arrière, se fixe solidement sur la face supérieure de l'olécrane et, par deux expansions latérales, sur ses bords. Une bourse séreuse le sépare parfois du bord supérieur de l'os.

E. INNERVATION par le nerf radial (N. Radialis) (Fig. 4)

Le nerf du long triceps se détache très haut dans l'aisselle, descend avec le nerf radial, et s'épanouit en quelques rameaux qui abordent la face antérieure du muscle.

Le nerf du vaste externe se détache aussi très haut, et atteint la face antérieure du muscle.

Le nerf du vaste interne pénètre la face postérieure du muscle, sous forme de plusieurs filets, dont l'un descend jusqu'au muscle anconé où il se termine (innervation commune).

F. ACTION : le triceps est un puissant extenseur de l'avant-bras sur le bras. Cette action est surtout due aux muscles vastes, mais le concours du long triceps est très utile, car il maintient solidement contre la glène la tête de l'humérus, dans l'élévation du bras.

Par le long triceps, le muscle est également adducteur du bras, lorsque celui-ci est écarté du tronc. Le petit muscle anconé est un extenseur adjuvant du triceps.

G. RAPPORTS MUSCULAIRES

Le long triceps et le vaste externe, accolés par leurs bords médiaux, forment un plan superficiel qui recouvre en grande partie le vaste interne, plus profond. Ce dernier muscle déborde sur les côtés le tendon commun.

La masse musculaire du triceps ainsi réalisée est superficielle, recouverte par la partie postérieure de l'aponévrose du bras.

La cloison inter-musculaire interne la sépare du paquet vasculo-nerveux du bras et du muscle brachial antérieur (Fig. 5).

La cloison inter-musculaire externe la sépare du deltoïde en haut, du brachial antérieur et du long supinateur en bas.

Enfin le long triceps, au-dessous de l'épaule, en passant entre le petit rond (en haut et en arrière), et le grand rond (en bas et en avant) limite avec ces muscles les classiques orifices de la paroi postérieure de l'aisselle (*cf.* Région scapulaire, page 1206).

4. Vaisseaux et nerfs profonds

A. ARTERES

L'artère humérale profonde, ou artère profonde du bras (Arteria Profunda Brachii) est la véritable artère de la région postérieure du bras. Née de la partie haute de l'humérus, un peu au-dessous du bord inférieur du tendon du grand dorsal, elle s'engage dans *la fente huméro-tricipitale,* entre bord interne de l'humérus, et bord externe du long triceps. Satellite du nerf radial, elle descend en haut et en dehors de lui dans le sillon du nerf radial (ou gouttière de torsion), creusé à la face postérieure de l'humérus (Fig. 4).

Au cours de son trajet, elle abandonne d'abord une grosse collatérale, l'artère du vaste interne, destinée également au long triceps ; puis elle fournit une artère nourricière à l'humérus.

Enfin, quittant la gouttière radiale, elle se divise contre le bord externe de l'os en deux terminales

- l'une *antérieure,* qui franchit la cloison inter-musculaire externe, et glisse dans la gouttière bicipitale externe,
- l'autre *postérieure,* qui vascularise le vaste externe.

Ces deux branches participent à la formation du cercle artériel péri-épicondylien (*cf.* Région du pli du coude, page 1270).

B. VEINES

L'artère humérale profonde est accompagnée de deux veines satellites, qui reçoivent les nombreuses veines musculaires, et vont se jeter soit dans la veine axillaire, soit dans l'une des deux veines humérales.

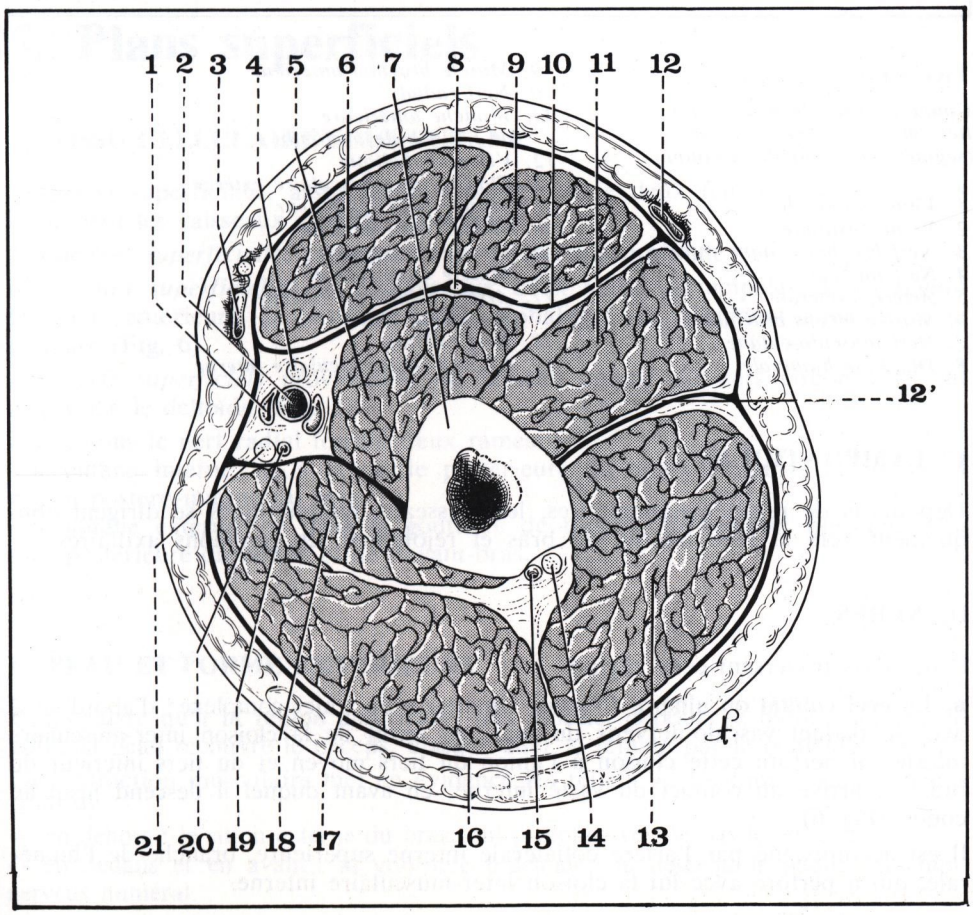

FIGURE 5

Coupe du bras droit à l'union tiers supérieur - tiers moyen (segment inférieur de la coupe)

1. *Veine humérale*
2. *Artère humérale*
3. *Veine basilique*
4. *Nerf médian*
5. *Muscle brachial antérieur*
6. *Muscle court biceps*
7. *Diaphyse humérale*
8. *Nerf musculo-cutané*
9. *Muscle long biceps*
10. *Aponévrose profonde du biceps*
11. *Muscle deltoïde*
12. *Veine céphalique*

12'. *Cloison inter-musculaire externe*

13. *Muscle vaste externe*
14. *Nerf radial*
15. *Artère humérale profonde*
16. *Aponévrose du bras*
17. *Muscle long triceps*
18. *Muscle vaste interne*
19. *Cloison inter-musculaire interne*
20. *Artère collatérale interne supérieure*
21. *Nerf cubital*

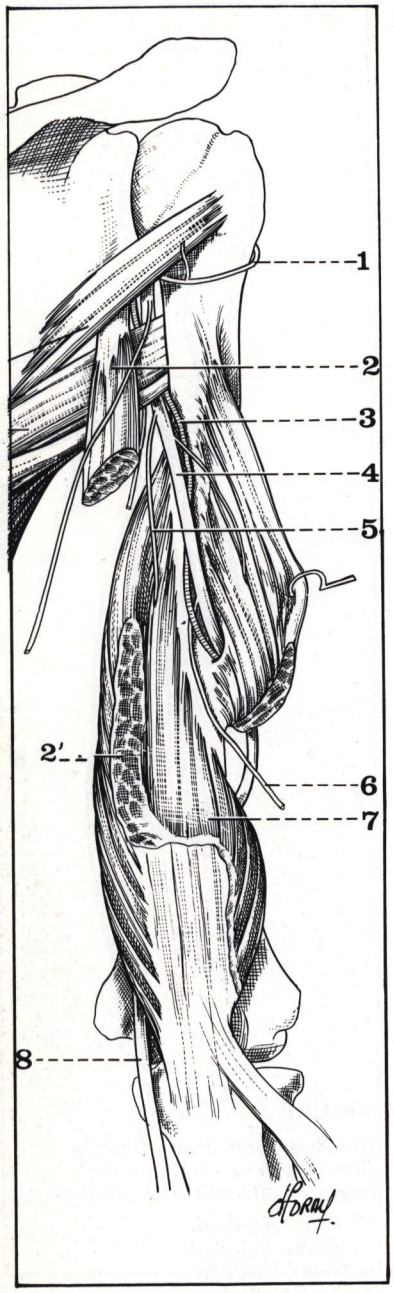

FIGURE 7

Vue postérieure du muscle triceps droit après section de la longue portion et du muscle vaste externe

1. *Nerf circonflexe*
2. *Longue portion du triceps*
2'. *Vaste interne*
3. *Artère humérale profonde*
4. *Nerf radial*
5. *Nerf supérieur du vaste interne*
6. *Nerf du vaste externe*
7. *Muscle vaste interne*
8. *Nerf cubital*

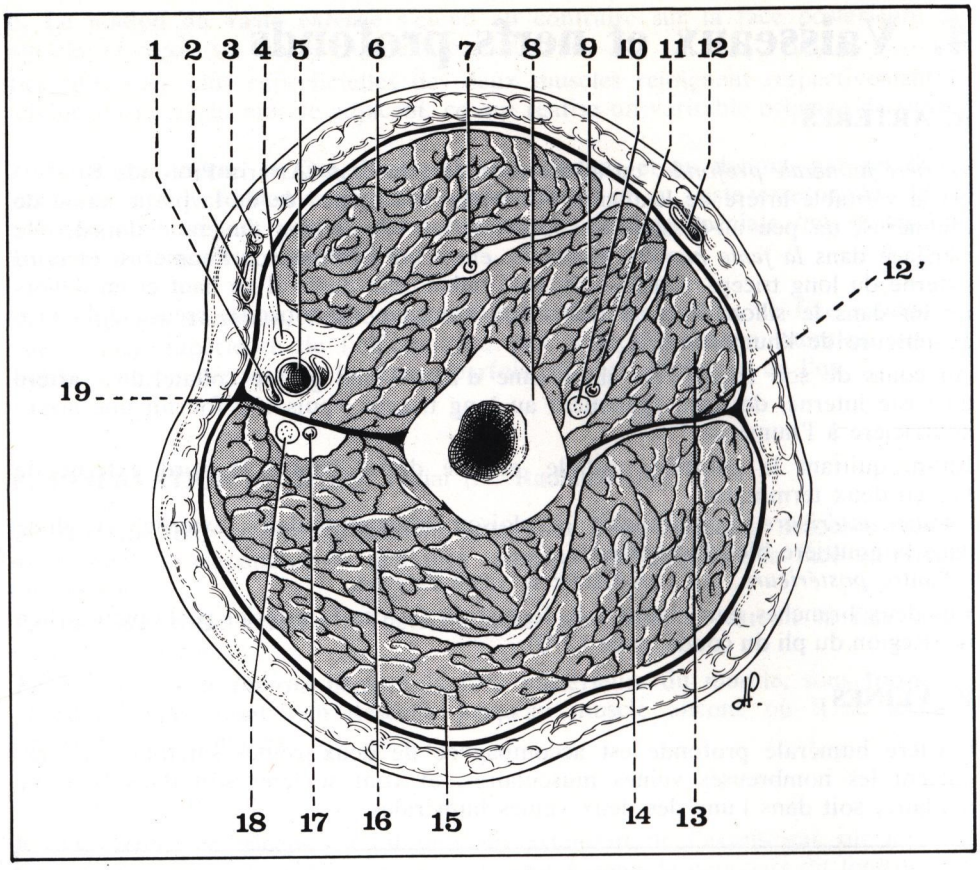

FIGURE 6

Coupe du bras droit à l'union tiers moyen - tiers inférieur (segment inférieur de la coupe)

1. *Veine humérale*
2. *Veine basilique*
3. *Nerf brachial cutané interne*
4. *Nerf médian*
5. *Artère humérale*
6. *Muscle biceps brachial*
7. *Nerf musculo-cutané*
8. *Diaphyse humérale*
9. *Muscle brachial antérieur*
10. *Nerf radial*
11. *Branche antérieure de l'humérale profonde*
12. *Veine céphalique*

12'. *Cloison intermusculaire externe*

13. *Muscle long supinateur*
14. *Muscle vaste externe*
15. *Muscle long triceps*
16. *Muscle vaste interne*
17. *Artère collatérale interne supérieure*
18. *Nerf cubital*
19. *Cloison intermusculaire interne*

C. LYMPHATIQUES

Dépourvus de relais ganglionnaires, les vaisseaux lymphatiques se dirigent obliquement vers la face interne du bras et rejoignent les ganglions axillaires.

D. NERFS

Deux nerfs traversent cette région

a. Le nerf cubital ou ulnaire (Nervus Ulnaris) a un trajet complexe ; d'abord situé avec le paquet vasculo-nerveux du bras, en avant de la cloison inter-musculaire interne, il perfore cette cloison à l'union du tiers moyen et du tiers inférieur du bras, et arrive au contact du vaste interne, en avant duquel il descend jusqu'au coude (Fig. 6).

Il est accompagné par l'artère collatérale interne supérieure, branche de l'humérale, qui a perforé avec lui la cloison inter-musculaire interne.

La direction du nerf cubital dans la région brachiale postérieure est assez exactement repérée par une ligne tracée du sommet de l'aisselle à la face postérieure de l'épitrochlée.

Mais le nerf cubital ne fait qu'emprunter temporairement cette région postérieure du bras, et ne fournit aucune branche à ses muscles.

b. Le nerf radial (Nervus Radialis) pénètre dans la région par la fente humérotricipitale, en compagnie de l'humérale profonde (Fig. 7).

Il s'engage ensuite dans un tunnel ostéo-musculaire, oblique en bas et en dehors, à la face postérieure de l'humérus.

Cette « gouttière radiale », sous-jacente à la « gouttière de torsion » de l'os, est fermée en arrière par les corps accolés du long triceps et du vaste externe.

Le nerf radial est au contact de l'os, particulièrement exposé dans les fractures de la partie moyenne de l'humérus, soit par les fragments osseux, soit par le cal de consolidation tardive.

Il est en rapport
- *en haut,* avec le vaste externe, qui s'insère au-dessus de la gouttière,
- *en bas,* avec le vaste interne en dedans, et l'arcade fibreuse du vaste externe en dehors.

Dans son trajet au sein du triceps, le nerf, nous l'avons vu, fournit des rameaux moteurs aux trois portions du muscle.

A sa sortie de la gouttière radiale, il traverse la cloison inter-musculaire externe, et descend dans la gouttière bicipitale externe (*cf.* Région du pli du coude, page 1262).

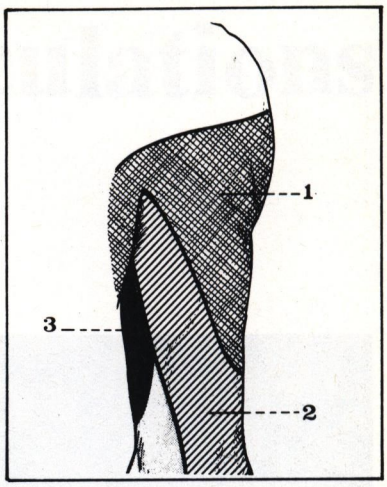

FIGURE 8

Innervation sensitive de la région postérieure du bras

1. Nerf circonflexe
2. Nerf radial
3. Accessoire du BCI

5. Plans superficiels

A. TISSU CELLULAIRE SOUS-CUTANE

Le fascia superficialis, assez facile à isoler, forme deux feuillets entre lesquels cheminent les vaisseaux et nerfs superficiels :

Les artères superficielles proviennent de l'humérale profonde.

Les veines superficielles se rendent aux deux veines principales de la région brachiale antérieure, la basilique et la céphalique, et rejoignent ainsi la veine axillaire (Fig. 6).

Les nerfs superficiels proviennent du rameau cutané du nerf circonflexe, qui a traversé le deltoïde (Fig. 8).

Au-dessous le nerf radial fournit deux rameaux :
- le cutané interne, né à la partie postérieure du creux axillaire, destiné à la région postéro-interne du bras,
- le cutané externe, né dans la gouttière de torsion, descendant plus bas à la face postérieure du coude et de l'avant-bras.

B. PEAU ET FORME EXTERIEURE

Plus épaisse qu'à la région antérieure, très mobile, dépourvue habituellement de poils, la peau recouvre le triceps, masqué chez la femme par le panicule adipeux.

La contraction musculaire met en évidence les reliefs et les limites superficielles (Fig. 9) :
— en dehors : le sillon externe du bras, qui prolonge vers le bas le deltoïde,
— en dedans et en avant : la gouttière brachiale, où descend le paquet vasculo-nerveux huméral.

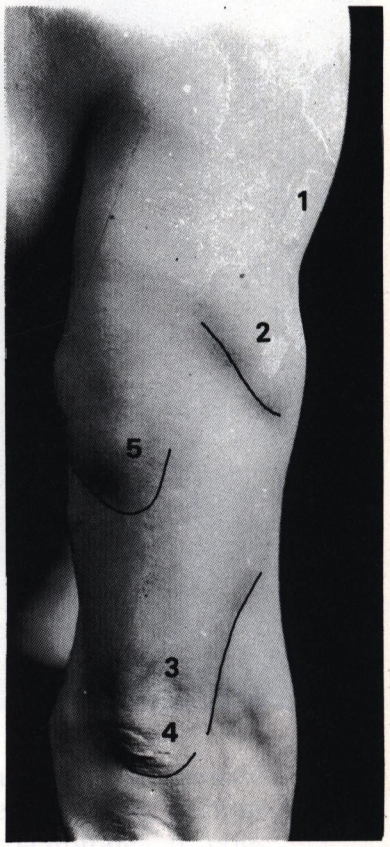

FIGURE 9

La région postérieure du bras

1. Partie inférieure du deltoïde
2. Vaste externe
3. Tendon du triceps
4. Olécrane
5. Vaste interne

7 os et articulations du coude

PLAN

1. Les os
   - *A. L'extrémité inférieure de l'humérus*
   - *B. L'extrémité supérieure du radius*
   - *C. L'extrémité supérieure du cubitus*
2. Les articulations
   - *A. L'articulation du coude*
     - *a. Surfaces articulaires*
     - *b. Capsule*
     - *c. Ligaments*
     - *d. Synoviale*
     - *e. Artères*
     - *f. Nerfs*
     - *g. Mouvements*
       - *1. flexion*
       - *2. extension*
   - *B. L'articulation radio-cubitale supérieure*
     - *a. Surfaces articulaires*
     - *b. Capsule*
     - *c. Ligament annulaire*
     - *d. Synoviale*
     - *e. Artères*
     - *f. Nerfs*
     - *g. Mouvements*
       - *1. pronation*
       - *2. supination*
3. Les rapports
   - *A. En avant*
   - *B. En arrière*
   - *C. En surface*

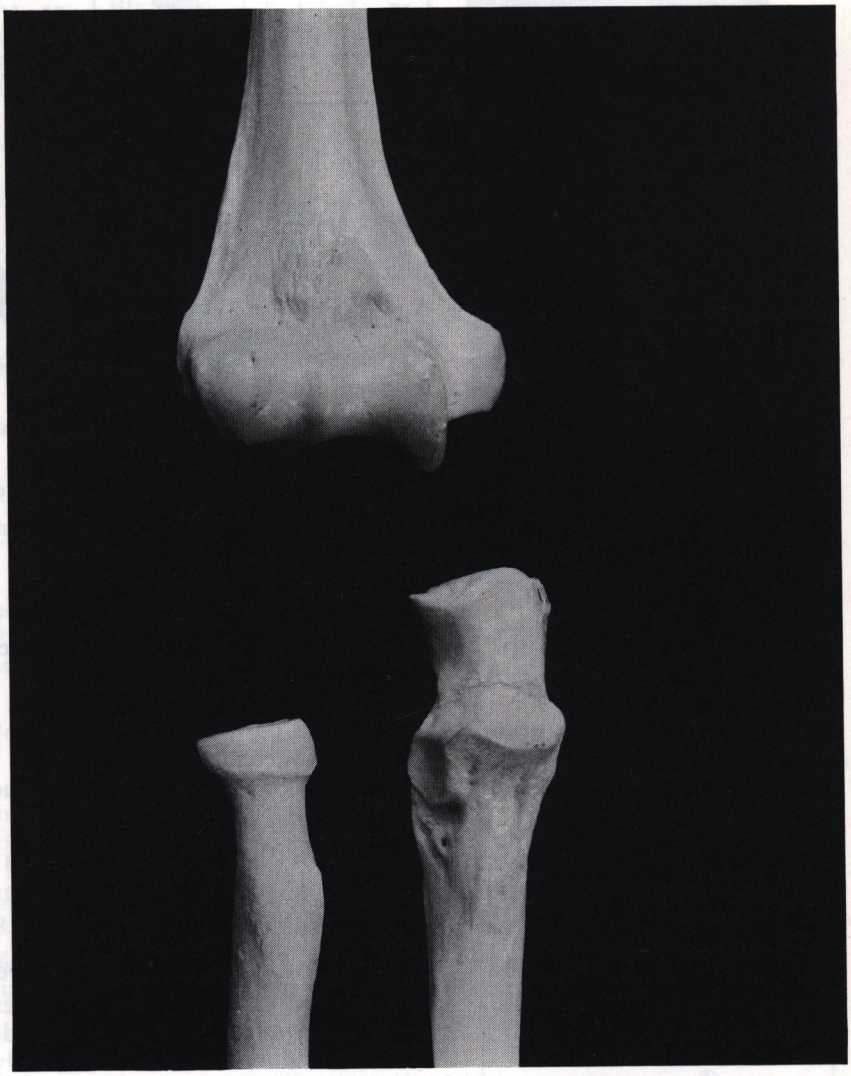

Vue des os de l'articulation du coude droit

Le coude est formé d'une part par l'extrémité inférieure de l'humérus, d'autre part par les extrémités supérieures du radius et du cubitus. A côté de l'articulation du coude proprement dite, surtout huméro-cubitale, il convient de décrire également l'articulation radio-cubitale supérieure.

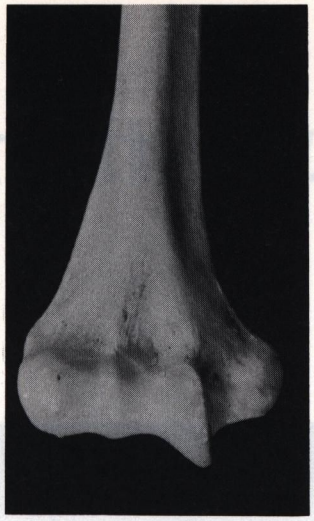

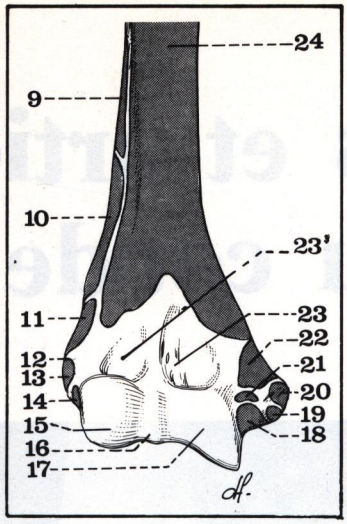

FIGURE 1

Face antérieure de l'extrémité inférieure de l'humérus droit

9. Muscle long supinateur
10. Muscle 1e radial
11. Muscle 2e radial
12. Epicondyle
13. Extenseur commun des doigts
14. Muscle court supinateur
15. Condyle
16. Zone conoïde
17. Trochlée
18. Ligament latéral interne
19. Muscle cubital antérieur
20. Muscles palmaires
21. Muscle fléchisseur commun superficiel
22. Muscle rond pronateur
23. Fossette coronoïdienne
23'. Fossette radiale
24. Muscle brachial antérieur

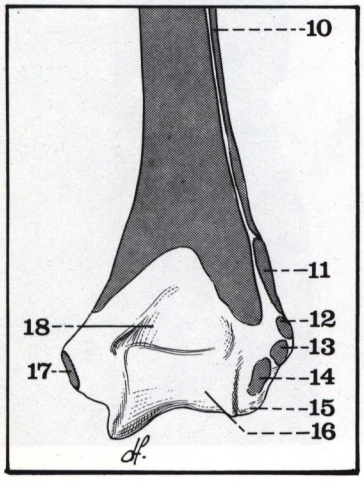

FIGURE 2

Face postérieure de l'extrémité inférieure de l'humérus droit

10. Muscle long supinateur
11. Muscle 1e radial
12. Muscle extenseur du 5e doigt
13. Muscle cubital postérieur
14. Muscle anconé
15. Condyle
16. Trochlée
17. Muscle cubital antérieur
18. Fossette olécranienne

1. Les os

A. L'EXTREMITE INFERIEURE DE L'HUMERUS (Humerus)

Appelée encore « palette humérale » elle est déjetée en avant, presque en entier en avant de l'axe de la diaphyse.

Sa forme est celle d'un cylindre transversal sur lequel s'enroule en spirale une surface articulaire.

On lui décrit deux portions (Fig. 1 et 2)

a. Inférieure, ou articulaire, avec une partie pour le cubitus, la trochlée, et une partie pour le radius, le condyle

1. *La trochlée* (Trochlea Humeri), interne, a la forme d'une poulie, limitée par deux joues, de part et d'autre d'une gorge (du grec, *Trochléa : la poulie) :*
- la joue interne est la plus longue et la plus saillante,
- la joue externe, est deux fois plus large en arrière qu'en avant,
- la gorge est oblique en bas et en dehors à sa partie antérieure, en bas et en dedans à sa partie postérieure ; l'obliquité est plus prononcée en arrière, ce qui réalise un véritable tour de spire, à l'origine du cubitus valgus (déviation de l'avant-bras en dehors), physiologique dans l'extension.

2. *Le condyle* (Condylus Humeri), externe, a la forme d'un tiers de sphère ; orienté en avant, il s'articule avec la cupule radiale dans la flexion.

Il est uni à la trochlée par un segment de cône osseux, *la zone conoïde,* qui répond à la partie interne biseautée de la cupule radiale.

b. Supérieure ou para-articulaire, avec trois fossettes, et deux apophyses

1. *Les fossettes* dominent les surfaces articulaires :
- fossette coronoïdienne, au-dessus de la trochlée, en avant,
- fossette radiale, au-dessus du condyle, en avant,
- fossette olécranienne, au-dessus de la trochlée, en arrière.

2. *Les apophyses* sont des saillies osseuses très importantes comme repères, et sièges d'insertions musculaires :

• L'EPITROCHLEE ou épicondyle médial (Epicondylus Medialis) est située en dedans de la trochlée. Très saillante, elle est facile à sentir sous la peau. Sur elle, s'insèrent les muscles épitrochléens, destinés à la face antérieure de l'avant-bras. En arrière d'elle glisse le nerf cubital.

• L'EPICONDYLE ou épicondyle latéral (Epicondylus Lateralis) est situé au-dessus et en arrière du condyle, peu saillant, irrégulier, sur le prolongement du bord externe de l'os. Sur lui, s'insèrent les muscles épicondyliens destinés à la face postérieure de l'avant-bras.

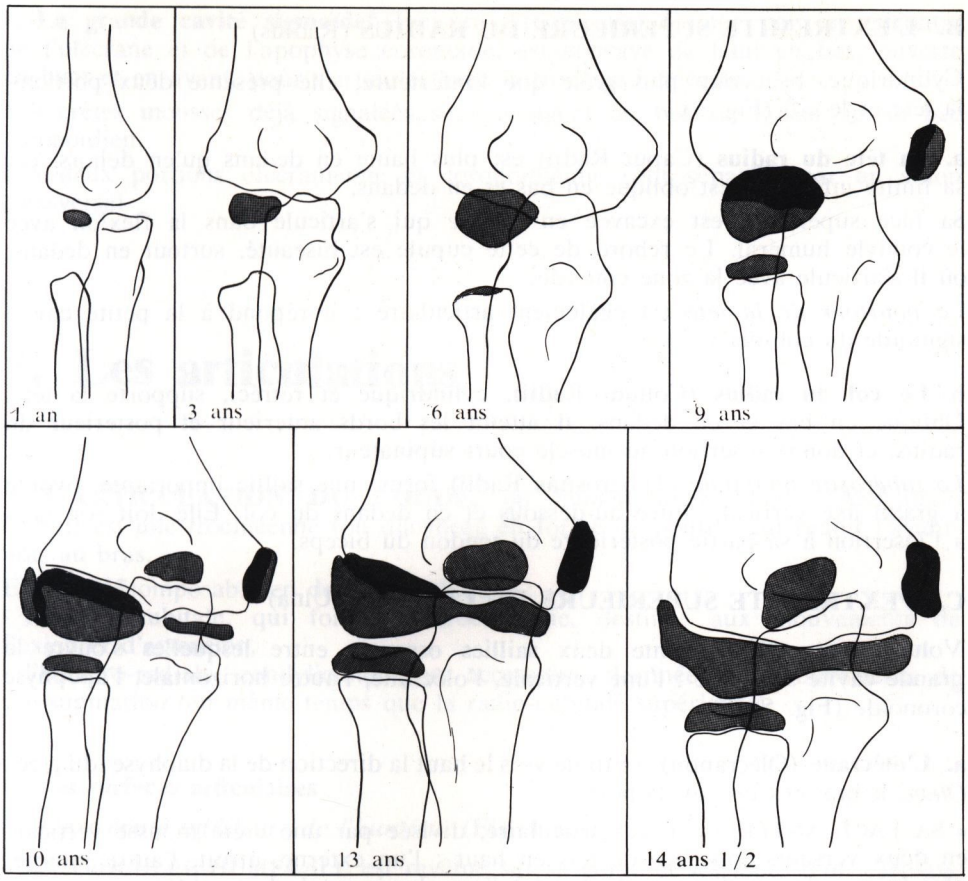

FIGURE 3

Développement osseux de l'extrémité inférieure de l'humérus (vue de face)

1 an et 3 ans : point d'ossification condylien
6 ans : apparition du point céphalique radial
9 ans : apparition du point épitrochléen
10 ans : apparition des points trochléen et épicondylien ; on voit aussi le point olécranien du cubitus
13 et 14 ans 1/2 : fusion des trois points condylien, trochléen et épicondylien

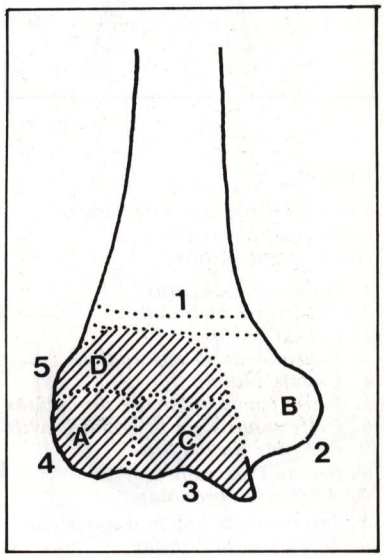

FIGURE 3 bis

Développement osseux de l'extrémité inférieure de l'humérus

1. Cartilage de conjugaison
2. Epitrochlée
3. Trochlée
4. Condyle
5. Epicondyle

A. Point condylien
B. Point épitrochléen
C. Point trochléen
D. Point épicondylien

Le développement osseux doit être connu pour l'appréciation des lésions radiologiques chez l'enfant et l'adolescent : l'extrémité inférieure se développe par quatre points d'ossification (Fig. 3, 3 bis et 4)

- point condylien, de 6 mois à 2 ans (A),
- point épitrochléen, de 5 ans à 9 ans (B),
- point trochléen, de 8 ans à 16 ans (C),
- point épicondylien, de 11 à 18 ans (D).

Le premier, le troisième et le quatrième points se réunissent, formant une pièce unique, qui se trouve séparée de la diaphyse par un cartilage de conjugaison, oblique en bas et en dedans. De 16 à 18 ans, cette pièce osseuse se soude à la diaphyse, qui envoie un prolongement vers la joue interne de la trochlée. Avant cet âge peuvent donc se produire des décollements épiphysaires, à différencier des fractures supra-tubérositaires (Fig. 3 bis).

Le point épitrochléen ne se soude à la diaphyse que tardivement vers 20 à 22 ans, parfois même 25 ans.

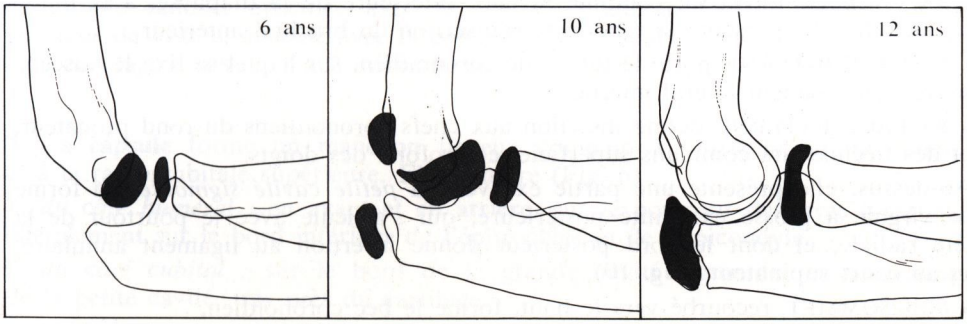

FIGURE 4

Développement osseux du coude droit (vue de profil)

6 ans : points d'ossification condylien et céphalique radial
10 ans : apparition des points épicondylien et olécranien cubital
12 ans : persistance du point céphalique radial et olécranien cubital

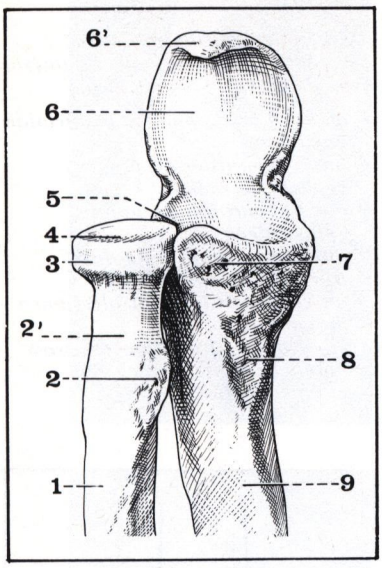

FIGURE 5

Vue antérieure des extrémités supérieures du radius et du cubitus droits

1. *Diaphyse du radius*
2. *Tubérosité bicipitale*
2'. *Col du radius*
3. *Pourtour de la tête radiale*
4. *Cupule radiale*
5. *Petite cavité sigmoïde du cubitus*
6. *Crête mousse de la grande cavité sigmoïde du cubitus*
6'. *Bec de l'olécrane*
7. *Apophyse coronoïde*
8. *Insertion du brachial antérieur*
9. *Diaphyse du cubitus*

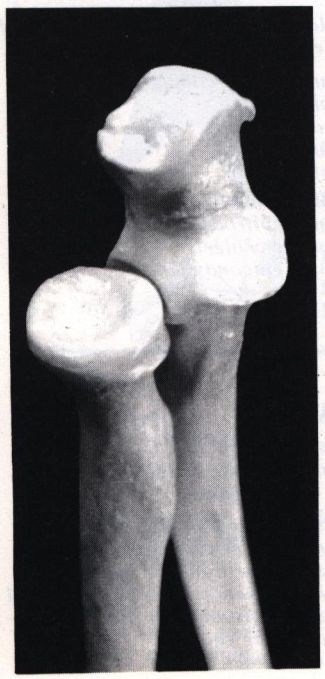

B. L'EXTREMITE SUPERIEURE DU RADIUS (Radius)

Cylindrique, beaucoup plus grêle que l'inférieure, elle présente deux portions, la tête et le col (Fig. 5).

a. La tête du radius (Caput Radii) est plus haute en dedans qu'en dehors, car sa limite inférieure est oblique en bas et en dedans.

Sa face supérieure est excavée en *cupule* qui s'articule dans la flexion avec le condyle huméral. Le rebord de cette cupule est biseauté, surtout en dedans, où il s'articule avec la zone conoïde.

Le *pourtour de la tête* est également articulaire : il répond à la petite cavité sigmoïde du cubitus.

b. Le col du radius (Collum Radii), cylindrique et rétréci, supporte la tête. Oblique en bas et en dedans, il atteint les bords antérieur et postérieur du radius, et donne insertion au muscle court supinateur.

La tubérosité bicipitale (Tuberositas Radii) forme une saillie importante, ovoïde à grand axe vertical, située au-dessous et en dedans du col. Elle doit son nom à l'insertion à sa partie postérieure du tendon du biceps.

C. L'EXTREMITE SUPERIEURE DU CUBITUS (Ulna)

Volumineuse, elle présente deux saillies osseuses entre lesquelles s'ouvre la grande cavité sigmoïde : l'une verticale, l'olécrane, l'autre horizontale, l'apophyse coronoïde (Fig. 5).

a. L'olécrane (Olecranon) continue vers le haut la direction de la diaphyse (du grec : *Olene*, le bras et *Carenon*, la pointe).

- SA FACE ANTERIEURE est articulaire, divisée par une crête mousse verticale en deux versants concaves de bas en haut : l'un externe, étroit, l'autre interne, plus large ; chacun d'eux correspond à l'une des joues de la trochlée.
- SA FACE POSTERIEURE, très superficielle, triangulaire à sommet inférieur, se continue avec le bord postérieur ou crête du cubitus.
- SA BASE se continue avec la diaphyse cubitale.
- SA FACE SUPERIEURE, ou sommet, la plus large, se recourbe en avant, libre d'insertion, et forme le bec de l'olécrane, qui surplombe la grande cavité sigmoïde ; en arrière, elle présente la crête rugueuse transversale de l'insertion du tendon du triceps.
- SA FACE INTERNE donne insertion au chef olécranien du cubital antérieur, et à la partie haute du fléchisseur profond des doigts.
- SA FACE EXTERNE, plus large, donne attache à l'anconé.

b. L'apophyse coronoïde (Processus Coronoideus) se détache en avant de la grande cavité sigmoïde, à la façon d'une console en forme de pyramide quadrangulaire (du grec : *Corone*, la corneille, en forme de bec de corneille).

- SA FACE SUPERIEURE, articulaire, est divisée, comme l'olécrane, par une crête mousse, dont la direction est ici sagittale.
- SA FACE INFERIEURE continue la face antérieure de la diaphyse, à la limite de laquelle elle présente la tubérosité d'insertion du brachial antérieur.
- SA FACE INTERNE porte le tubercule coronoïdien, sur lequel se fixe le faisceau moyen du ligament latéral interne.
- SA FACE EXTERNE donne insertion aux chefs coronoïdiens du rond pronateur, et des fléchisseurs communs superficiel et profond des doigts.

Au-dessus, elle présente une partie excavée, la *petite cavité sigmoïde*, en forme de virgule à grosse extrémité postérieure, qui s'articule avec le pourtour de la tête radiale, et dont le bord postérieur donne insertion au ligament annulaire, et au court supinateur (Fig. 10).

- SON SOMMET, recourbé vers le haut, forme le bec coronoïdien.

c. La grande cavité sigmoïde* (Incisura Trochlearis) formée par la rencontre de l'olécrane et de l'apophyse coronoïde, est concave de haut en bas, ouverte en haut et en avant, pour s'articuler avec la trochlée humérale.

Les crêtes mousses déjà signalées se prolongent du bec de l'olécrane au bec coronoïdien.

Les deux portions olécranienne et coronoïdienne sont séparées par un sillon transversal.

**** ou incisure trochléaire***
Sigmoïde : en forme de lettre grecque sigma ;
Trochlée : en forme de poulie

2. Les articulations

A. L'ARTICULATION DU COUDE, ou huméro-antebrachiale (Articulatio Cubiti) est une trochléenne (ou diarthose en forme de poulie) qui réunit l'avant-bras au bras.

Elle est décomposable en deux articulations :
- l'huméro-cubitale, qui forme la trochléenne, destinée aux mouvements de flexion et d'extension,
- l'huméro-radiale, condylienne, plus accessoire, destinée aux mouvements de pro-supination (en même temps que la radio-cubitale supérieure).

a. Les surfaces articulaires

1. *L'extrémité inférieure de l'humérus* (Fig. 1 et 2)

• LA TROCHLEE HUMERALE est revêtue sur sa gorge et ses joues d'un cartilage épais de deux millimètres qui se termine à faible distance des fossettes coronoïdienne et olécranienne.

• LE CONDYLE HUMERAL, également recouvert de cartilage, est réuni à la trochlée par la zone conoïde, véritable surface articulaire de raccordement. La fossette radiale (ou sus-condylienne) loge le bord antérieur de la cupule radiale dans la flexion de l'avant-bras.

2. *L'extrémité supérieure du cubitus* (Fig. 5)

• LA GRANDE CAVITE SIGMOIDE répond par ses deux facettes recouvertes de cartilage hyalin aux deux joues de la trochlée ; au niveau du sillon de la crête médiane de subdivision ce cartilage est plus épais.

Le sillon transversal, situé entre les portions olécranienne et coronoïdienne, est dépourvu de cartilage et répond à des franges graisseuses chassées de l'articulation pendant l'extension.

• LA PETITE CAVITE SIGMOIDE, concave d'avant en arrière, est séparée de la grande cavité par un fibro-cartilage très souple (Fig. 10).

3. *L'extrémité supérieure du radius* (Fig. 5)

La cupule radiale, articulée avec le condyle huméral dans la flexion, et le pourtour de la tête, articulé avec la petite cavité sigmoïde, sont tous deux revêtus d'un cartilage épais de 1 à 2 millimètres.

b. La capsule forme un manchon fibreux commun à l'articulation du coude, et à la radio-cubitale supérieure. Elle s'insère (Fig. 6)

1. *du côté huméral :* en avant et en arrière, sur le pourtour des trois fossettes, latéralement sur le bord inférieur de l'épitrochlée et de l'épicondyle.

2. *du côté cubital :* sur le bord de la grande cavité sigmoïde, et au-dessous de la petite cavité, très près du cartilage.

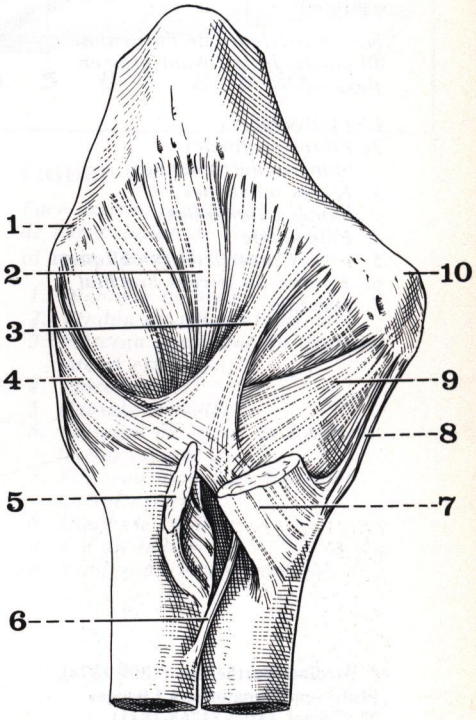

FIGURE 6

Face antérieure de l'articulation du coude droit

1. *Epicondyle*
2. *Capsule articulaire*
3. *Faisceau oblique interne (du ligament antérieur)*
4. *Faisceau antérieur du ligament latéral externe*
5. *Tendon du biceps brachial*
6. *Corde ligamentaire de Weitbrecht*
7. *Tendon du brachial antérieur*
8. *Faisceau moyen du ligament latéral interne*
9. *Faisceau antérieur du ligament latéral interne*
10. *Epitrochlée*

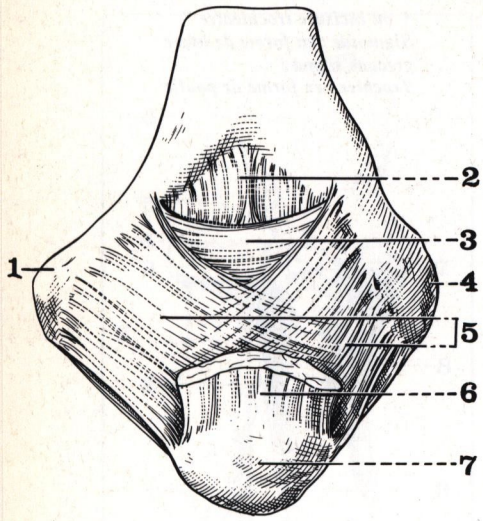

FIGURE 7

Face postérieure de l'articulation du coude droit (avant-bras en flexion)

1. *Epitrochlée*
2. *Fibres profondes huméro-olécraniennes*
3. *Fibres moyennes huméro-humérales*
4. *Epicondyle*
5. *Fibres superficielles obliques*
6. *Tendon du triceps brachial*
7. *Olécrane*

3. *du côté radial,* autour du col, à quelques millimètres au-dessous de la tête.

Cette capsule est interrompue par le ligament annulaire sur les bords duquel elle se fixe. Elle est mince au niveau de la fossette olécranienne, point faible où se font les ruptures dans les arthrites suppurées.

c. Les ligaments sont plus importants en dedans et en dehors, cas habituel des articulations de flexion et d'extension.

1. *Le ligament antérieur,* en forme d'éventail, est étendu des fossettes antérieures, et des faces antérieures de l'épitrochlée et de l'épicondyle, au bord externe de l'apophyse coronoïde, en avant de la petite cavité sigmoïde, où quelques fibres se perdent sur le ligament annulaire (Fig. 6).

Souvent est isolable un *faisceau oblique interne,* plus apparent, tendu de la face antérieure de l'épitrochlée à la coque fibreuse de la tête radiale.

2. *Le ligament postérieur,* mince, souvent mal individualisé, comprend trois sortes de fibres (Fig. 7)

- PROFONDES, verticales, huméro-olécraniennes...
- MOYENNES, transversales, huméro-humérales, formant un pont fibreux à la fossette olécranienne.
- SUPERFICIELLES, obliques, huméro-olécraniennes, en dedans et en dehors.

3. *Le ligament latéral interne ou collatéral médial* (Lig. Collaterale Mediale) en éventail fibreux, est divisé en trois faisceaux (Fig. 8)

- FAISCEAU ANTERIEUR, du bord antérieur de l'épitrochlée au bord antéro-interne de l'apophyse coronoïde, se continuant avec le faisceau oblique interne du ligament antérieur.
- FAISCEAU MOYEN, plus large et plus résistant, tendu du bord inférieur de l'épitrochlée au tubercule coronoïdien.

Il limite l'abduction de l'avant-bras et peut être déchiré si le mouvement est trop intense (ligament de l'entorse du coude).

- FAISCEAU POSTERIEUR (ou de Bardinet*), large et solide, de la partie postérieure de l'épitrochlée au bord interne de l'olécrane. On lui attribue un rôle de contention dans les fractures transversales de l'olécrane.
- LIGAMENT DE COOPER**, complétant le ligament latéral interne, tendu du bord interne de l'olécrane à la face interne de l'apophyse coronoïde. Il passe en pont au-dessus de l'extrémité interne du sillon transversal sigmoïdien, et forme ainsi un orifice par où sort un peloton adipeux dans la flexion du coude.

4. *Le ligament latéral externe ou collatéral latéral* (Lig. Collaterale Laterale) forme également un éventail à trois faisceaux (Fig. 9)

- FAISCEAU ANTERIEUR, de la partie antéro-inférieure de l'épicondyle au rebord antérieur de la petite cavité sigmoïde, cravatant ainsi la tête du radius.
- FAISCEAU MOYEN, du bord inférieur de l'épicondyle au rebord postérieur de la petite cavité sigmoïde, passant derrière la tête radiale, et réalisant avec le faisceau antérieur une sorte de boutonnière qui renforce le ligament annulaire.
- FAISCEAU POSTERIEUR, quadrilatère, tendu de la face postérieure de l'épicondyle au bord externe de l'olécrane.

d. La synoviale revêt la face profonde de la capsule, et se réfléchit au niveau de ses insertions. Aux endroits où la capsule est lâche, elle présente des prolongements, ou culs-de-sac synoviaux :

- ANTERIEUR, bilobé, répondant aux fossettes coronoïdienne et radiale.
- POSTERIEUR, sous-jacent au tendon du triceps, en partie cloisonné par les fibres profondes du ligament postérieur.

*** Bardinet Barthélémy (1809-1874), professeur d'anatomie à Limoges**
**** Cooper Astley (1768-1841), anatomiste et chirurgien à Londres**

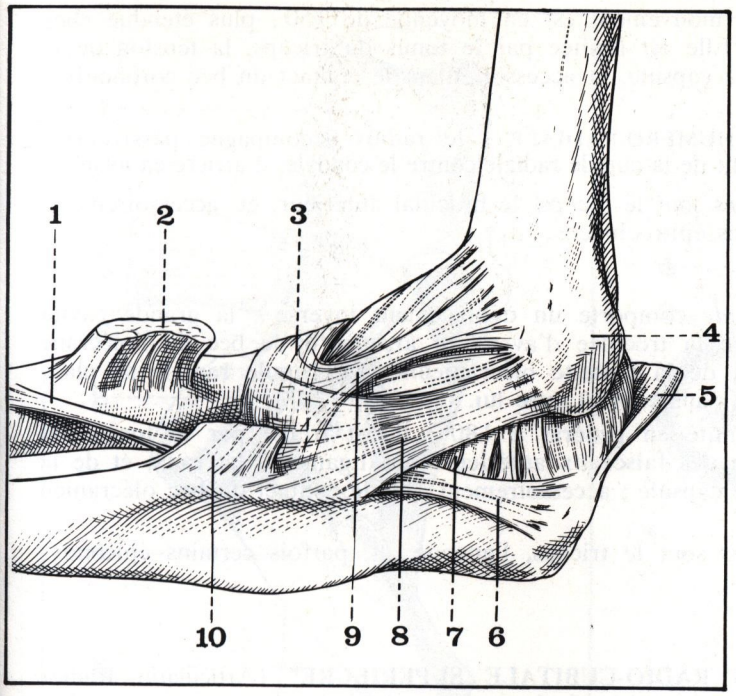

FIGURE 8

Face interne (ou médiale) de l'articulation du coude droit (d'après Testut et Latarjet)

1. *Corde ligamentaire de Weitbrecht*
2. *Tendon du biceps brachial*
3. *Ligament annulaire*
4. *Epitrochlée*
5. *Tendon du triceps brachial*
6. *Ligament de Cooper*
7. *Faisceau postérieur du ligament latéral interne*
8. *Faisceau moyen du ligament latéral interne*
9. *Faisceau antérieur du ligament latéral interne*
10. *Tendon du brachial antérieur*

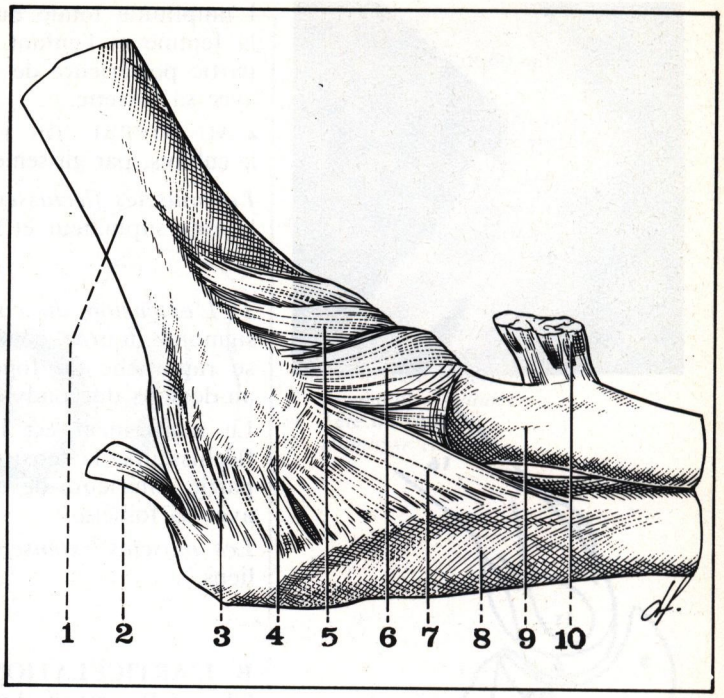

FIGURE 9

Face externe (ou latérale) de l'articulation du coude droit (d'après Testut et Latarjet)

1. *Diaphyse humérale*
2. *Tendon du triceps brachial*
3. *Faisceau postérieur du ligament latéral externe*
4. *Epicondyle*
5. *Capsule articulaire*
6. *Faisceau antérieur du ligament latéral externe*
7. *Faisceau moyen du ligament latéral externe*
8. *Diaphyse cubitale*
9. *Col du radius*
10. *Tendon du biceps brachial*

• INFERIEUR ou annulaire, autour du col du radius.

La synoviale est en outre soulevée par des pelotons adipeux, ou *franges,* en particulier aux extrémités du sillon transversal de la grande cavité sigmoïde.

e. Les artères proviennent des cercles anastomotiques péri-épitrochléen et péri-épicondylien.

f. Les nerfs articulaires sont issus
- en avant, du nerf médian,
- en arrière, du nerf cubital, et du nerf radial.

g. Les mouvements de cette articulation sont limités à la flexion et à l'extension ; l'axe de rotation, oblique en bas et en dedans, dans un plan frontal, passe par le condyle et la trochlée. Du fait de la disposition en pas de vis de la gorge de la trochlée, il se modifie lors des mouvements du coude :

1. *La flexion du coude* rapproche l'avant-bras du bras

• AU NIVEAU DE L'HUMERO-CUBITALE : la grande cavité sigmoïde se déplace d'arrière en avant, autour de la trochlée ; le bec coronoïdien se rapproche du fond de la fossette coronoïdienne. La disposition des surfaces articulaires empêche théoriquement les mouvements de latéralité, mais quelques déplacements transversaux sont possibles. Lors de la flexion le cubitus valgus de 165° disparaît à mesure que s'exécute le mouvement, du fait du trajet hélicoïdal de la gorge de la trochlée ; il en résulte que dans la flexion complète, la main vient se placer en dehors de l'épaule.

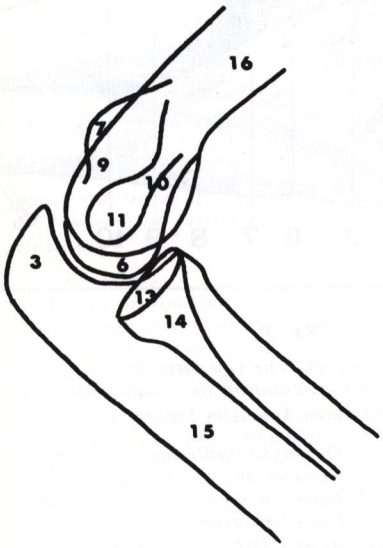

FIGURE 11 bis

Schéma radiologique des articulations du coude droit (vue de profil)

3. Olécrane
6. Trochlée humérale
7. Epitrochlée
9. Fossette olécranienne
10. Fossette coronoïdienne
11. Epicondyle
13. Cupule radiale
14. Tête du radius
15. Diaphyse cubitale
16. Diaphyse humérale

L'amplitude totale du mouvement est en moyenne de 150°, plus étendue chez la femme et l'enfant. Elle est limitée par le tonus du triceps, la tension de la partie postérieure de la capsule, et accessoirement le contact du bec coronoïdien avec sa fossette.

• AU NIVEAU DE L'HUMERO-RADIALE : le radius accompagne passivement le cubitus, par glissement de la cupule radiale contre le condyle, d'arrière en avant.

Les muscles fléchisseurs sont le biceps, le brachial antérieur, et, accessoirement, le long supinateur et les épitrochléens.

2. *L'extension du coude* comporte un déplacement inverse : la grande cavité sigmoïde tourne contre la trochlée d'avant en arrière, et le bec de l'olécrane se rapproche du fond de la fossette olécranienne. La cupule radiale se place au-dessous du condyle, sans contact avec lui.

Le mouvement est limité en général à 180° ; il est freiné par le tonus des fléchisseurs, la tension des faisceaux antérieurs des ligaments latéraux, et de la partie antérieure de la capsule ; accessoirement, par le contact du bec olécranien avec sa fossette.

Les muscles extenseurs sont le triceps, l'anconé, et, parfois certains épicondyliens.

B. L'ARTICULATION RADIO-CUBITALE SUPERIEURE* (Articulatio Radio-Ulnaris Proximalis) est une trochoïde (articulation à pivot ne permettant que les mouvements de rotation) qui unit la tête du radius au cubitus (Fig. 10, 11 et 11 bis).

a. Les surfaces articulaires sont des segments de cylindre, l'un convexe, l'autre concave :

1. *sur le radius,* le pourtour de la tête est plus élevé en dedans (10 mm) qu'en dehors (5 mm). Le cartilage qui le recouvre se continue avec celui de la cupule radiale. La circonférence présente un aspect ovalaire, à grand axe oblique en dedans et en avant.

2. *sur le cubitus,* la petite cavité sigmoïde (Incisura Radialis), également revêtue de cartilage, est plane dans le sens vertical, et concave dans le sens sagittal.

Elle est beaucoup moins étendue que la facette radiale et correspond à un arc de cercle de 60° (contre 120° pour le pourtour de la tête radiale).

b. La capsule articulaire, commune avec celle de l'articulation du coude, est renforcée à sa partie interne par le **ligament carré** de Dénucé* (Ligamentum Quadratum) tendu du bord inférieur de la petite cavité sigmoïde, à la face interne du col du radius, au-dessous des insertions de la capsule (Fig. 10).

Il est formé de trois sortes de fibres

• RADIO-CUBITALES, verticales.

• ANNULAIRES, transversales, sous-jacentes à la petite cavité sigmoïde, et se poursuivant vers le bord inférieur du ligament annulaire.

• RADIO-ANNULAIRES, d'abord verticales, aux bords antérieur et postérieur du ligament carré, puis obliques, vers le bord supérieur du ligament annulaire.

Détendu lorsque l'avant-bras est en position intermédiaire, le ligament carré s'enroule autour du radius lors des mouvements, et tend son bord antérieur dans la pronation, son bord postérieur dans la supination.

c. Le ligament annulaire** complète la petite cavité sigmoïde, et maintient contre elle la tête du radius, en l'entourant comme un véritable anneau.

Il présente des *fibres circulaires* propres, s'étendant d'un bord à l'autre de la petite cavité sigmoïde, et se prolongeant jusqu'au bord supérieur du ligament carré.

** ou radio-ulnaire proximale*

*** du radius (Lig. Anulare Radii)*

*** Dénucé Jean-Louis (1824-1889), professeur de clinique chirurgicale à Bordeaux**

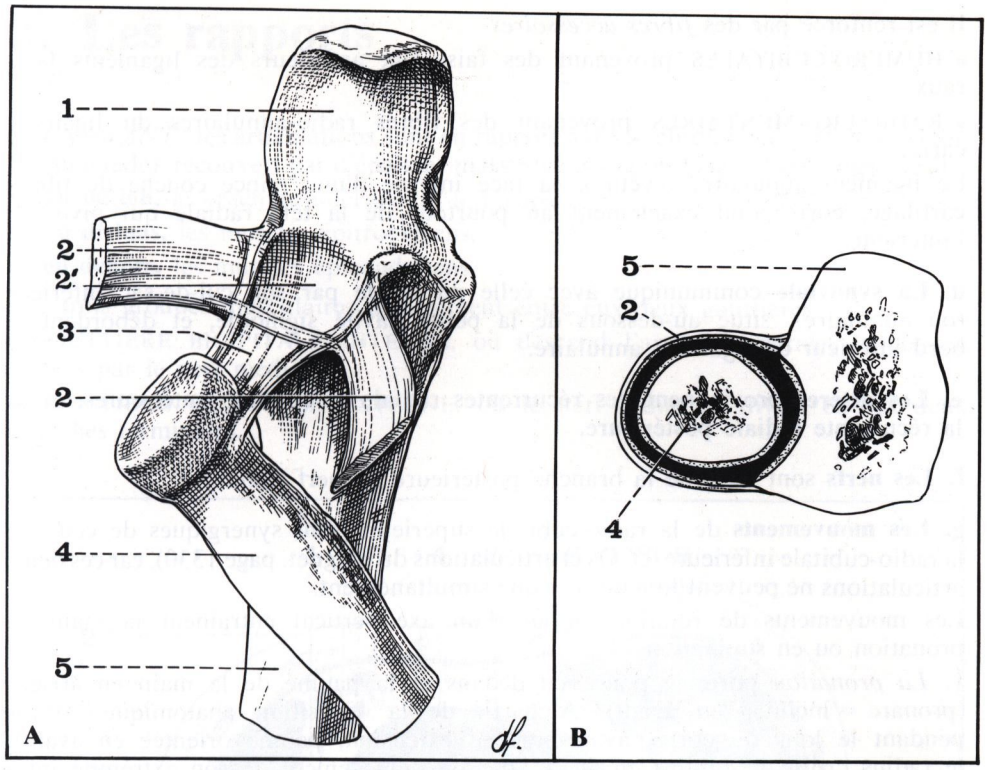

FIGURE 10

L'articulation radio-cubitale supérieure

A. *A gauche : Mise en évidence du ligament carré par section du ligament annulaire*
1. Grande cavité sigmoïde du cubitus
2. Ligament annulaire (sectionné)
2'. Petite cavité sigmoïde
3. Ligament carré de Dénucé
4. Col du radius
5. Diaphyse cubitale

B. *A droite : Section horizontale passant par l'articulation radio-cubitale supérieure*
2. Ligament annulaire
4. Tête du radius
5. Diaphyse cubitale

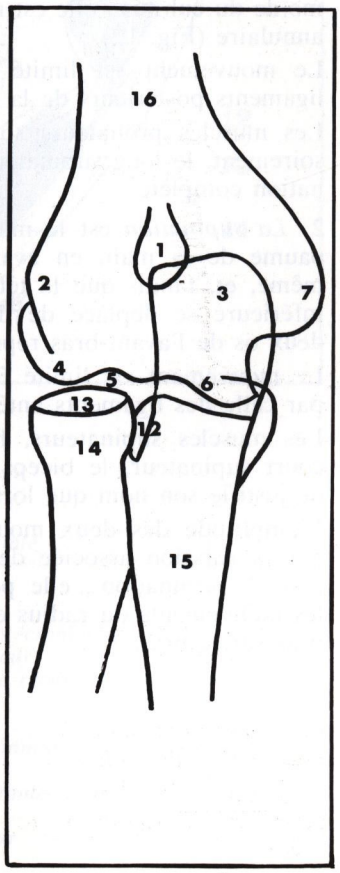

FIGURE 11

Schéma radiologique des articulations du coude droit (vue de face)

1. Fossettes olécranienne et coronoïdienne
2. Epicondyle
3. Olécrane
4. Condyle huméral
5. Zone conoïde
6. Trochlée humérale
7. Epitrochlée
12. Petite cavité sigmoïde du cubitus
13. Cupule radiale
14. Tête du radius
15. Diaphyse cubitale
16. Diaphyse humérale

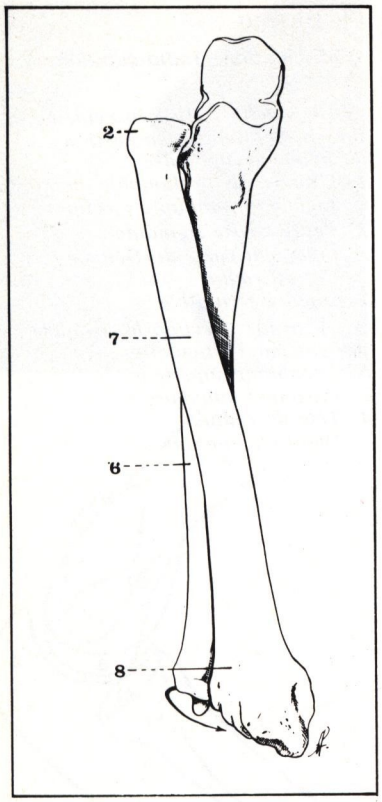

FIGURE 12

Le mouvement de pronation

2. Tête du radius
6. Diaphyse du cubitus
7. Diaphyse du radius
8. Extrémité inférieure du radius

Il est renforcé par des *fibres accessoires*

• HUMERO-CUBITALES provenant des faisceaux antérieurs des ligaments latéraux.

• RADIO-LIGAMENTAIRES provenant des fibres radio-annulaires du ligament carré.

Le ligament annulaire, revêtu à sa face interne d'une mince couche de fibrocartilage, correspond exactement au pourtour de la tête radiale qui pivote à l'intérieur.

d. La synoviale communique avec celle du coude par son cul-de-sac inférieur (ou annulaire), situé au-dessous de la petite cavité sigmoïde, et débordant le bord inférieur du ligament annulaire.

e. Les artères proviennent des récurrentes radiale et cubitale antérieures, et de la récurrente radiale postérieure.

f. Les nerfs sont issus de la branche postérieure du nerf radial.

g. Les mouvements de la radio-cubitale supérieure sont synergiques de ceux de la radio-cubitale inférieure (*cf.* Os et articulations du poignet, page 1330), car ces deux articulations ne peuvent fonctionner que simultanément.

Les mouvements de rotation autour d'un axe vertical entraînent la main en pronation ou en supination.

1. *La pronation* porte le pouce en dedans et la paume de la main en arrière (pronare = incliner en avant). A partir de la « position anatomique » (bras pendant le long du corps, avant-bras en extension, paume orientée en avant), le radius croise le cubitus en avant, par un déplacement de son extrémité inférieure de 140° à 150° autour de la tête du cubitus. L'axe de rotation du mouvement passe en haut par le centre de la cupule radiale, en bas par la tête du cubitus. La tête du radius pivote autour de son axe dans la petite cavité sigmoïde du cubitus ; elle est maintenue par la bague fibreuse que forme le ligament annulaire (Fig. 12).

Le mouvement est limité par la tension du ligament carré, en haut, et des ligaments postérieurs de la radio-cubitale inférieure, en bas.

Les muscles pronateurs sont le rond pronateur, le carré pronateur, et, accessoirement, le long supinateur, qui devient pronateur lorsque la main est en supination complète.

2. *La supination* est le mouvement inverse qui porte le pouce en dehors, et la paume de la main en avant (supinare = retourner). L'axe de rotation reste le même, et, tandis que la tête du radius subit une rotation externe, son extrémité inférieure se déplace de dedans en dehors autour de la tête du cubitus. Les deux os de l'avant-bras reprennent leur parallélisme.

Le mouvement est limité également par la tension du ligament carré, ainsi que par celle des ligaments antérieurs de la radio-cubitale inférieure.

Les muscles supinateurs, beaucoup plus puissants que les pronateurs, sont le court supinateur, le biceps brachial, et, accessoirement, le long supinateur, qui ne justifie son nom que lorsque la main est en pronation complète.

L'amplitude des deux mouvements peut être augmentée de façon considérable par la rotation associée de l'humérus, en dedans pour la pronation, en dehors pour la supination ; elle peut atteindre ainsi 360°. Mais, pour n'apprécier que les mouvements du radius et du cubitus, il faut au préalable faire fléchir l'avant-bras sur le bras.

3. Les rapports

A. EN AVANT : les articulations sont en rapport avec le pli du coude (*cf.* Région du pli du coude), recouvert par d'épaisses masses musculaires (Fig. 12 bis, page 1253) :

a. au milieu, le brachial antérieur et le biceps,

b. en dedans, les muscles épitrochléens,

c. en dehors, les muscles épicondyliens.

Ces trois groupes musculaires déterminent entre eux deux gouttières

• GOUTTIERE BICIPITALE INTERNE, où descend l'artère humérale, longée en dedans par le nerf médian.

• GOUTTIERE BICIPITALE EXTERNE, où le nerf radial se divise en ses deux branches terminales.

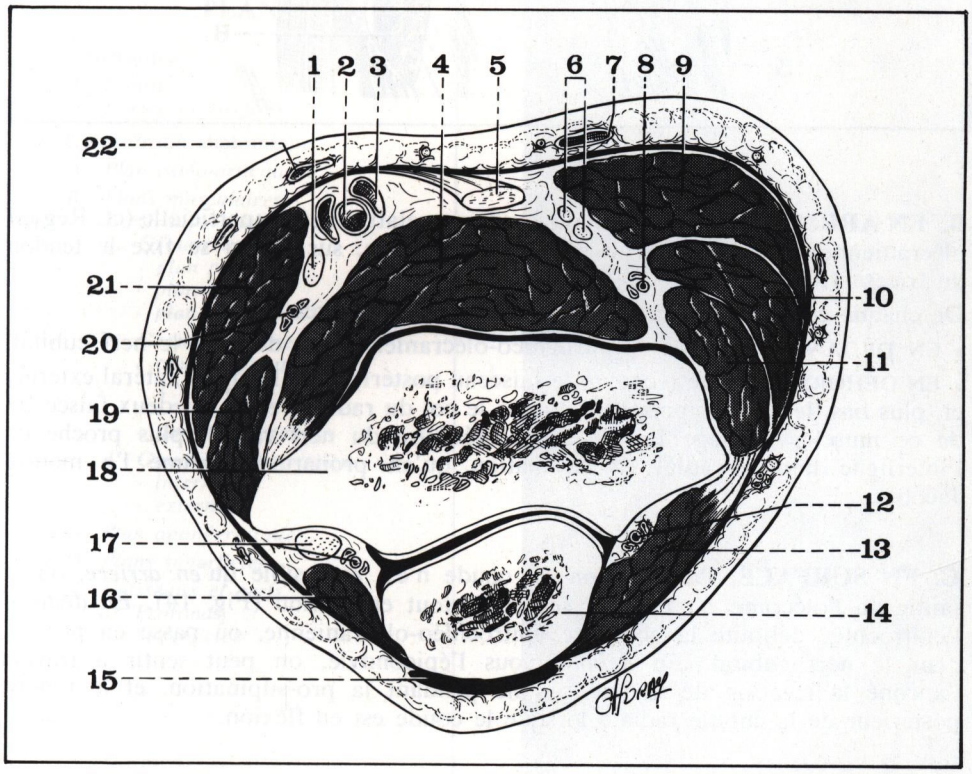

FIGURE 12 bis

Coupe du coude droit passant par la palette humérale (segment inférieur de la coupe)

1. *Nerf médian*
2. *Artère humérale*
3. *Veine humérale*
4. *Muscle brachial antérieur*
5. *Tendon du biceps (avec son expansion aponévrotique)*
6. *Branches antérieure et postérieure du nerf radial*
7. *Veine céphalique*
8. *Artère récurrente radiale antérieure*
9. *Muscle long supinateur*
10. *Muscle 1e radial*
11. *Muscle 2e radial*
12. *Artère récurrente radiale postérieure*
13. *Muscle anconé*
14. *Olécrane*
15. *Bourse séreuse rétro-olécranienne*
16. *Muscle cubital antérieur*
17. *Nerf cubital et artère récurrente cubitale postérieure*
18. *Epitrochlée*
19. *Muscle fléchisseur commun superficiel*
20. *Artère récurrente cubitale antérieure*
21. *Muscle rond pronateur*
22. *Veine basilique*

FIGURE 13

Vue postérieure
de la région olécranienne droite
(après section du tendon du triceps)
(D'après Testut et Jacob)

1. *Nerf cubital*
2. *Tendon commun du triceps*
3. *Bandelette épitrochléo-olécranienne*
4. *Artère récurrente cubitale postérieure*
5. *Nerf supérieur du muscle cubital antérieur*
6. *Muscle court supinateur*
7. *Artère récurrente radiale postérieure*
8. *Muscle anconé (sectionné)*
9. *Nerf de l'anconé*

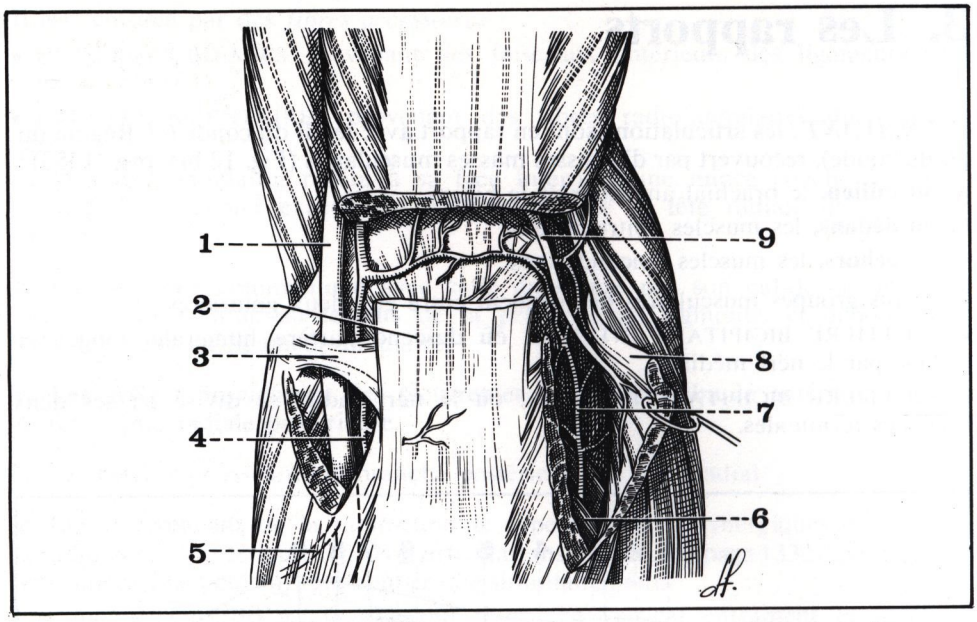

B. EN ARRIERE, l'articulation du coude est relativement superficielle (cf. Région olécranienne) ; elle répond au milieu à l'olécrane, sur lequel se fixe le tendon du triceps (Fig. 13).

De chaque côté de l'olécrane se creusent deux gouttières :

- EN DEDANS, la gouttière épitrochléo-olécranienne, où descend le nerf cubital.
- EN DEHORS, l'anconé recouvre le faisceau postérieur du ligament latéral externe, et, plus bas, le court supinateur engaine le col du radius ; entre les deux faisceaux de ce muscle, s'engage la branche postérieure du nerf radial, plus proche de l'interligne huméro-radial en supination qu'en pronation, comme l'a montré Jacob.

C. EN SURFACE, l'articulation du coude n'est accessible qu'*en arrière,* où la saillie de l'olécrane est facile à sentir, surtout en flexion (Fig. 14). *En dedans,* l'épitrochlée délimite la gouttière épitrochléo-olécranienne, où passe en profondeur le nerf cubital. *En dehors,* sous l'épicondyle, on peut sentir à travers l'anconé la rotation de la tête radiale pendant la pro-supination, et le rebord postérieur de la cupule radiale lorsque le coude est en flexion.

FIGURE 14

Les repères osseux du coude droit
Vue postérieure

A gauche : coude en extension
A droite : coude en flexion

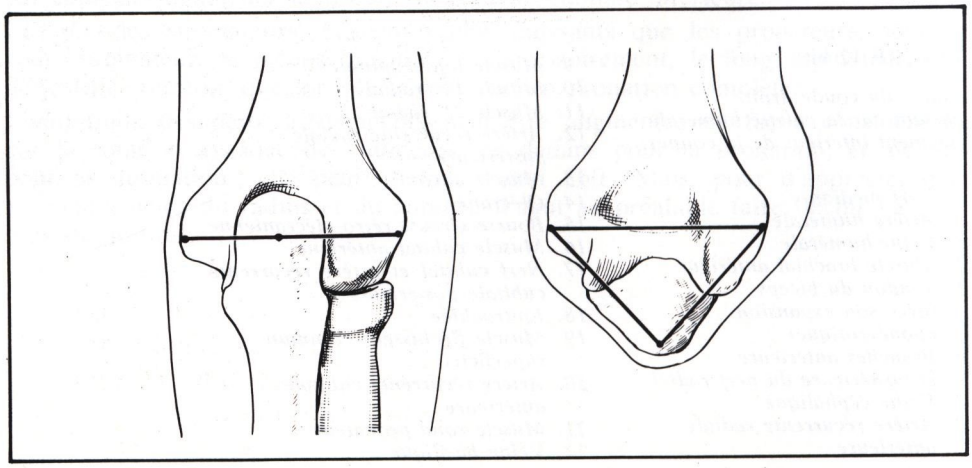

8 la région du pli du coude

PLAN

1. Généralités
   - *A. Limites*
   - *B. Forme extérieure*
2. Constitution anatomique
   - *A. Plan ostéo-articulaire*
   - *B. Plans musculaires*
     - *a. Groupe moyen*
     - *b. Groupe interne*
       - *plan profond*
       - *plan moyen*
       - *plan superficiel*
     - *c. Groupe externe*
       - *court supinateur*
       - *2e radial*
       - *1er radial*
       - *long supinateur*
     - *d. Gouttières bicipitales*
       - *interne*
       - *externe*
   - *C. Plan aponévrotique*
   - *D. Plans superficiels*
   - *E. Vaisseaux et nerfs*
     - *a. Profonds*
     - *b. Superficiels*

Vue du pli du coude droit

C'est l'ensemble des parties molles situées en avant de l'articulation du coude : c'est la région antérieure du coude (Regio Cubiti Anterior).

Elle fait transition entre les loges antérieures du bras et de l'avant-bras.

1. Généralités

A. LES LIMITES

a. En profondeur, le pli du coude s'étend jusqu'au plan de la capsule articulaire.

b. Superficiellement le pli du coude est limité
- en haut, par une horizontale passant à deux travers de doigts au-dessus de l'épitrochlée (limite inférieure du bras),
- en bas, une horizontale passant à deux travers de doigts au-dessous de l'épitrochlée (limite supérieure de l'avant-bras).
- Latéralement, les limites sont représentées par deux lignes verticales conventionnelles passant par l'épicondyle en dehors et l'épitrochlée en dedans.

B. FORME EXTERIEURE

Elle varie suivant la position de l'avant-bras.

En demi-flexion (position d'exploration clinique) la portion brachiale et la portion anté-brachiale du pli du coude forment un angle dièdre ouvert en avant dont le sommet est marqué par un pli cutané transversal. (Fig. 1 A et B).

En extension complète (position opératoire) ce pli cutané s'efface et la région est caractérisée par la présence de trois saillies volumineuses :
- une saillie médiane en forme de V ou saillie bicipitale. Elle a la forme d'un fer de lance dont la pointe s'enfonce vers l'avant-bras tandis que sa base se poursuit en haut avec la saillie médiane du bras ;

FIGURE 1

Vue photographique de la région du pli du coude

A. Coude en extension
B. Coude en flexion

1. Saillie bicipitale
2. Saillie épitrochléenne
3. Saillie épicondylienne

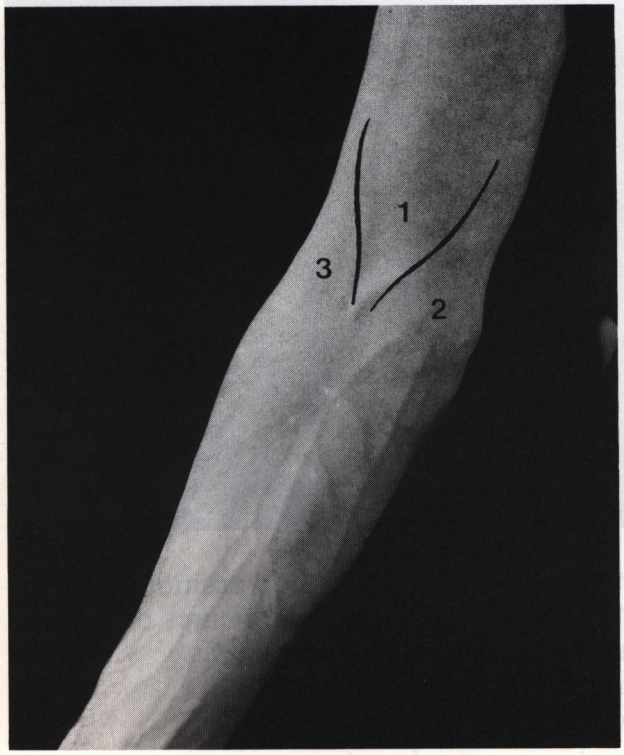

A

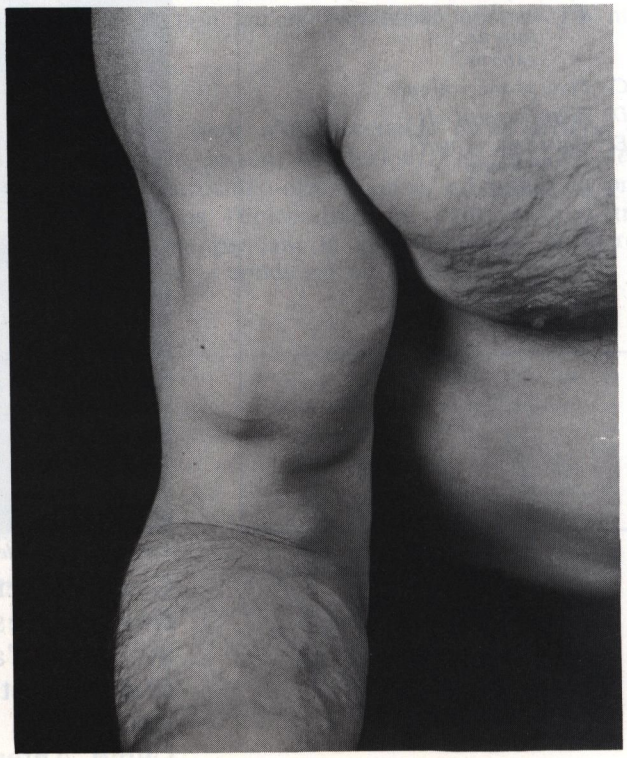

B

- deux saillies latérales : l'une interne ou épitrochléenne, l'autre externe ou épicondylienne toutes deux de forme triangulaire à base inférieure, confondues avec les saillies musculaires de l'avant-bras. C'est entre ces deux saillies latérales que s'enfonce le coin de la saillie bicipitale ou médiane.

Entre ces trois saillies, deux gouttières convergent vers le bas : ce sont les gouttières bicipitales, externe et interne.

Notons en outre que la surface cutanée de la région laisse souvent transparaître un réseau veineux superficiel important sur la disposition duquel nous reviendrons.

Enfin les repères essentiels du pli du coude sont représentés par l'épitrochlée en dedans, l'épicondyle en dehors, ces éléments osseux étant les seuls repères fixes qui puissent servir à délimiter la région.

2. Constitution anatomique

Schématiquement le pli du coude comprend trois plans successifs de la profondeur à la superficie :
- un plan ostéo-articulaire,
- un plan musculaire,
- des plans superficiels.

B. LE PLAN OSTEO-ARTICULAIRE formé par la face antérieure de l'articulation du coude a été étudié précédemment.

B. LES PLANS MUSCULAIRES

Immédiatement en avant de ce plan articulaire se disposent trois groupes musculaires moyen, interne et externe correspondant aux trois saillies de l'anatomie de surface :

a. Le groupe musculaire moyen comprend deux muscles importants superposés en deux plans :
- un plan profond formé par le brachial antérieur,
- un plan superficiel formé par le biceps.

1. *Le muscle brachial antérieur* (Fig. 2)

Il n'appartient au pli du coude que par la partie inférieure de son corps musculaire et son tendon inférieur épais et large qui vient se fixer à la base de l'apophyse coronoïde du cubitus.

2. *Le muscle biceps* n'appartient également à la région que par son tendon terminal. D'abord aplati et situé en avant du brachial antérieur, puis cylindrique, ce tendon décrit un mouvement de torsion pour se glisser entre le bord externe du brachial antérieur et le court supinateur en glissant sur la face antérieure de la tubérosité bicipitale du radius, sur la face postérieure de laquelle il s'insère. Son bord interne émet une expansion aponévrotique plus ou moins épaisse qui se dirige en bas et en dedans recouvrant la face antérieure du groupe musculaire interne en se confondant progressivement avec l'aponévrose de l'avant-bras.

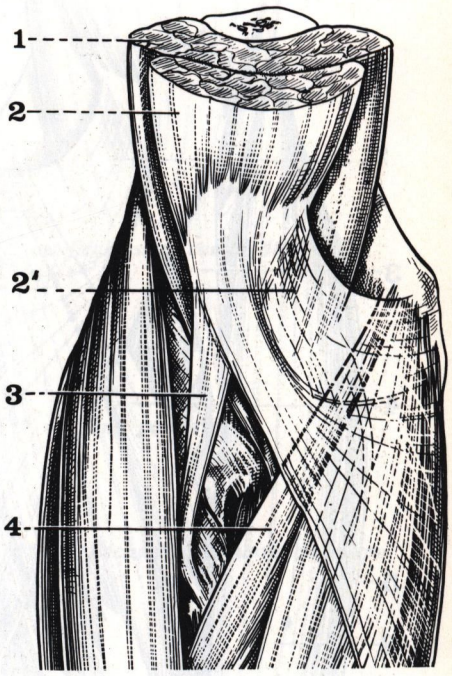

FIGURE 2

Pli du coude
Plan musculaire superficiel

1. Muscle brachial antérieur
2. Muscle biceps
2'. Expansion aponévrotique du muscle biceps
3. Tendon du biceps
4. Muscle rond pronateur

FIGURE 3

Pli du coude
Plan musculaire moyen

1. *Muscle brachial antérieur*
2. *Muscle biceps*
3. *Muscle long supinateur*
4. *Muscles premier et deuxième radial*
5. *Tendon du biceps*
6. *Tendon terminal du rond pronateur*
7. *Muscle fléchisseur commun profond*
8. *Muscle fléchisseur propre du pouce*
9. *Muscle fléchisseur commun superficiel*
10. *Muscle cubital antérieur*
11. *Artère cubitale*
12. *Nerf médian*
13. *Chef coronoïdien du ron pronateur*
14. *Chef épitrochléen du rond pronateur*

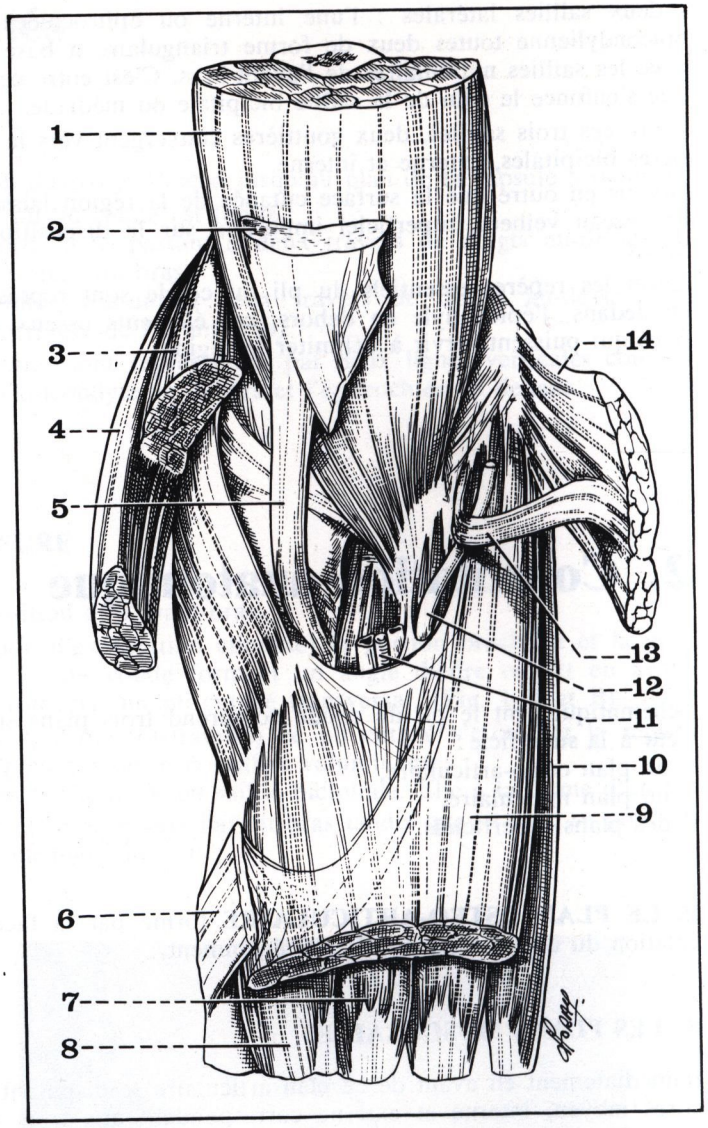

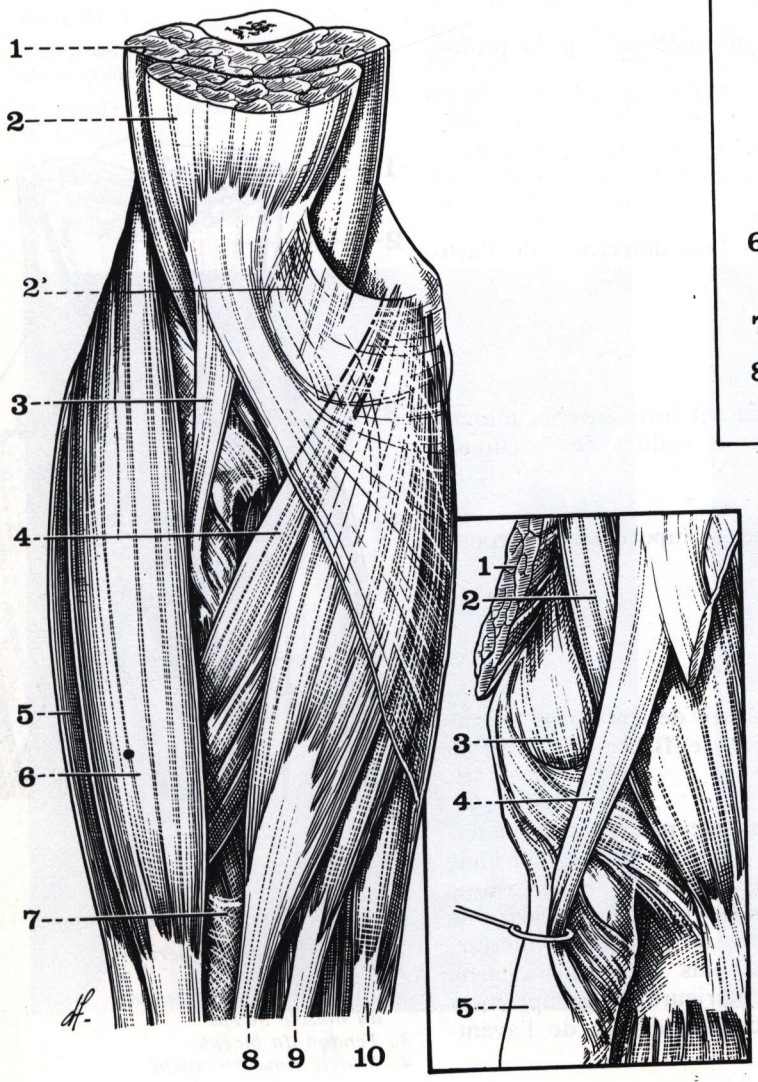

FIGURE 4

Pli du coude,
Plan musculaire superficiel

1. *Muscle brachial antérieur*
2. *Muscle biceps*
2'. *Expansion aponévrotique du muscle biceps*
3. *Tendon du biceps*
4. *Muscle rond pronateur*
5. *Muscle premier radial externe*
6. *Muscle long supinateur*
7. *Muscle fléchisseur commun superficiel*
8. *Muscle grand palmaire*
9. *Muscle petit palmaire*
10. *Muscle cubital antérieur*

En cartouche, détail de la terminaison du biceps :

1. *Muscle court supinateur*
2. *Muscle brachial antérieur*
3. *Capsule de l'articulation du coude*
4. *Tendon du biceps*
5. *Col du radius*

b. Le groupe musculaire interne ou épitrochléen est formé par la partie supérieure de six muscles tous destinés à l'avant-bras et à la main et qui seront étudiés avec ces régions. Ces muscles se disposent en trois plans :

• LE PLAN PROFOND est représenté par les fibres les plus hautes du *fléchisseur commun profond des doigts* qui se fixent sur la face antérieure du cubitus.

• LE PLAN MOYEN est formé par le plus profond des muscles épitrochléens, le *fléchisseur commun superficiel*. Celui-ci s'insère en effet en haut par deux chefs :

- un chef principal ou huméro-cubital fixé par un tendon sur la face antérieure de l'épitrochlée juste au-dessus du ligament latéral interne du coude auquel il adhère et sur le bord interne de l'apophyse coronoïde du cubitus ;
- un chef radial accessoire fixé sur la moitié supérieure du bord antérieur du radius.

Une arcade fibreuse concave en haut réunit les deux chefs et donne naissance par son bord inférieur aux fibres musculaires. Sous cette arcade passent le nerf médian et l'artère cubitale.

• LE PLAN SUPERFICIEL est formé de quatre muscles épitrochléens qui sont de dehors en dedans : le rond pronateur, le grand palmaire, le petit palmaire et le cubital antérieur (Fig. 4).

Le muscle rond pronateur (M. Pronator Teres) (Fig. 3 et 4)

Il décrit la plus grande partie de son trajet au niveau du pli du coude. Il se fixe en haut par deux chefs, l'un huméral, l'autre cubital, réunis par une arcade musculaire. Le chef épitrochléen se fixe sur la face antérieure de l'épitrochlée par le tendon commun des épitrochléens, le chef coronoïdien sur la face antérieure de la coronoïde près de son bord interne. Les deux chefs en se réunissant forment une boutonnière où passe le nerf médian (Fig. 3). Le corps musculaire cylindrique, légèrement aplati, surcroise par en avant le fléchisseur commun superficiel et le brachial antérieur pour aller se fixer par un tendon aplati et épais sur la partie moyenne de la face externe du radius. Le bord externe du corps musculaire du rond pronateur forme la berge interne du sillon bicipital interne.

*Le muscle grand palmaire** (M. Flexor Carpi Radialis) (Fig. 4)

Situé immédiatement en dedans du précédent, il naît lui aussi du tendon commun des épitrochléens.

Son corps musculaire fusiforme et aplati descend vers l'avant-bras en dedans du bord interne du rond pronateur.

*Le muscle petit palmaire*** (M. Palmaris Longus) (Fig. 4)

Grêle et inconstant, né de l'épitrochlée immédiatement en dedans du précédent, il descend à l'avant-bras en longeant le bord interne du grand palmaire.

*Le muscle cubital antérieur**** (M. Flexor Carpi Ulnaris) (Fig. 4)

Le plus interne des épitrochléens, tendu de l'épitrochlée et du cubitus jusqu'au pisiforme, il s'insère sur la face antérieure de l'épitrochlée et les cloisons fibreuses qui le séparent des autres épitrochléens, sur les deux tiers supérieurs de la lèvre interne du bord postérieur du cubitus remontant jusque sur la face interne de l'olécrane, enfin sur une arcade fibreuse tendue de l'olécrane à l'épitrochlée, et sous laquelle passe le nerf cubital.

Le corps musculaire descend ensuite à l'avant-bras le long de la face postéro-interne du cubitus.

Innervation

Tous les muscles épitrochléens sont innervés par le nerf médian, à l'exception du cubital antérieur innervé par le nerf cubital.

**** ou fléchisseur radial du carpe***

***** ou long palmaire***

****** ou fléchisseur ulnaire du carpe***

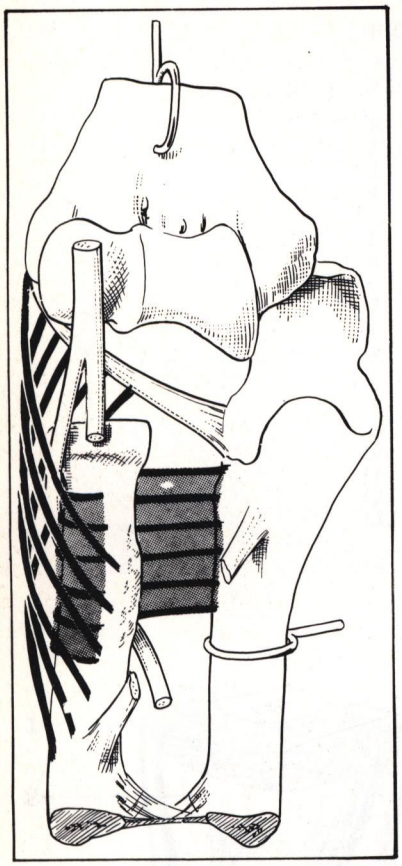

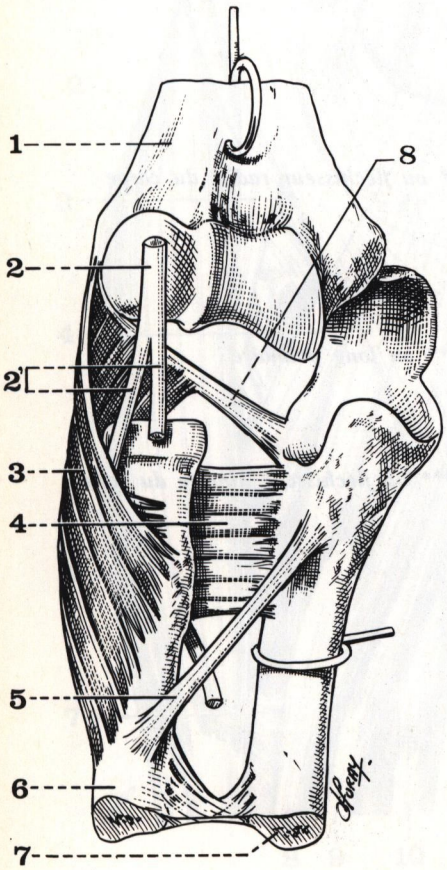

c. Le groupe musculaire externe ou épicondylien

Il comprend quatre muscles qui sont de la profondeur à la superficie : le court supinateur, le deuxième radial externe, le premier radial externe et le long supinateur.

• LE MUSCLE COURT SUPINATEUR (M. Supinator)

Enroulé autour de l'extrémité supérieure du radius, il s'étend depuis l'épicondyle et le cubitus d'une part, jusqu'au radius d'autre part (Fig. 5).

Il comprend en fait deux faisceaux

- le faisceau profond transversal, s'insère sur le cubitus immédiatement au-dessous de la petite cavité sigmoïde. Ses fibres dirigées horizontalement s'enroulent autour du col du radius et viennent se terminer sur les faces externe et antérieure du col du radius.

- Le faisceau superficiel, oblique, presque vertical, s'insère en haut sur la face antérieure de l'épicondyle, sur le faisceau moyen du ligament latéral externe du coude et sur la partie postérieure de la fosse bicipitale du cubitus au-dessous de la petite cavité sigmoïde. De là les fibres musculaires, d'autant plus verticales qu'elles naissent plus bas, forment un corps charnu aplati qui va se terminer sur la face antérieure du col du radius en dehors de la tubérosité bicipitale, descendant en bas le long du bord antérieur jusqu'au niveau de l'insertion du rond pronateur. Entre les deux couches musculaires profonde et superficielle se faufile la branche profonde du nerf radial.

Innervation

Elle est assurée par la branche postérieure du radial.

Action

Comme son nom l'indique, le court supinateur est supinateur ; il agit en synergie avec le biceps qui est à la fois fléchisseur et supinateur.

• LES TROIS AUTRES MUSCLES, *le long supinateur et les radiaux externes* n'appartiennent à la région du pli du coude que par leurs insertions supérieures. Ils seront étudiés en détail avec la loge antérieure de l'avant-bras.

Le muscle deuxième radial naît en haut sur l'épicondyle, le faisceau moyen du ligament latéral externe du coude et l'aponévrose postérieure. Ses fibres verticales se dirigent vers l'avant-bras en recouvrant le court supinateur, puis la terminaison du rond pronateur sur le radius.

Le muscle premier radial naît immédiatement au-dessus du précédent, sur la partie toute inférieure du bord externe de la diaphyse humérale et sur la cloison inter-musculaire externe du bras, par des fibres charnues qui descendent, elles aussi, vers l'avant-bras en recouvrant celles du deuxième radial.

Le muscle long supinateur enfin, inséré juste au-dessus du premier radial sur le bord externe de l'humérus et la cloison inter-musculaire externe, recouvre à son tour le premier radial. Son bord interne forme la berge externe de la gouttière bicipitale externe (Fig. 7).

d. Les gouttières bicipitales

Les trois groupes musculaires du pli du coude délimitent entre eux, de part et d'autre du groupe central, deux gouttières : les gouttières bicipitales où cheminent les vaisseaux et les nerfs profonds de la région (Fig. 6 et 7).

FIGURE 5

Le muscle court supinateur
(d'après Testut et Latarjet)

1. Extrémité inférieure de l'humérus
2. Nerf radial
2'. Branches antérieure et postérieure du nerf radial
3. Faisceau superficiel du court supinateur
4. Faisceau profond du court supinateur
5. Corde de Weitbrecht
6. Radius
7. Cubitus
8. Faisceau moyen du ligament latéral externe

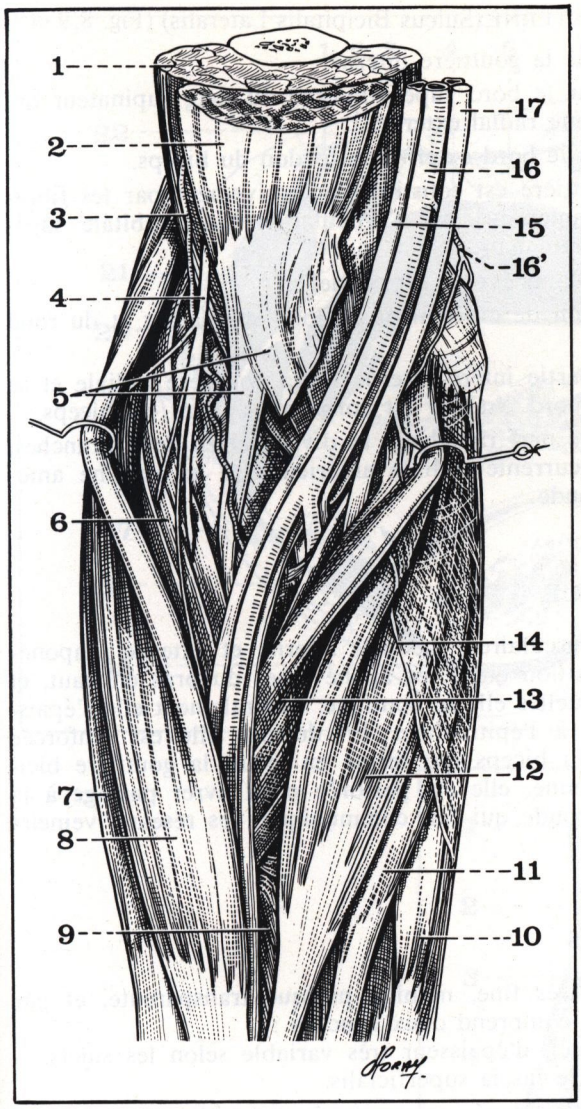

FIGURE 7

Pli du coude, plan musculaire profond, les gouttières bicipitales

1. *Brachial antérieur*
2. *Biceps*
3. *Anastomose récurrente radiale antérieure - branche antérieure de l'humérale profonde*
4. *Nerf radial*
5. *Tendon du biceps et son expansion aponévrotique*
6. *Court supinateur*
7. *Premier radial*
8. *Long supinateur*
9. *Fléchisseur commun superficiel*
10. *Cubital antérieur*
11. *Petit palmaire*
12. *Grand palmaire*
13. *Rond pronateur*
14. *Aponévrose antébrachiale*
15. *Veine humérale*
16. *Artère humérale*

16'. *Collatérale interne inférieure*

17. *Nerf médian*

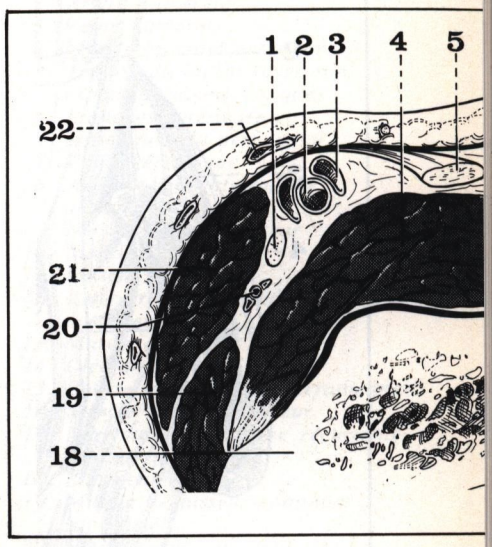

FIGURE 6

Coupe transversale du pli du coude (côté droit, segment inférieur)

1. *Nerf médian*
2. *Artère humérale*
3. *Veine humérale*
4. *Muscle brachial antérieur*
5. *Tendon du biceps (avec son expansion aponévrotique*

18. *Epitrochlée*
19. *Muscle fléchisseur commun superficiel*
20. *Artère récurrente cubitale antérieure*
21. *Muscle rond pronateur*
22. *Veine basilique*

• LA GOUTTIERE BICIPITALE INTERNE (Sulcus Bicipitalis Medialis) (Fig. 6 et 7)

Elle est limitée :

- En dehors par la partie inférieure du corps musculaire et par le tendon du biceps.
- En dedans, la berge interne est formée par le bord supéro-externe du rond pronateur.
- En arrière, le plancher de la gouttière est constitué en haut par les fibres musculaires et le tendon du brachial antérieur recouvrant l'articulation du coude, à la partie toute inférieure de la région par l'arcade du fléchisseur commun superficiel et les insertions toutes supérieures du fléchisseur commun profond.
- En avant, la gouttière bicipitale est fermée par l'aponévrose superficielle du pli du coude, renforcée ici par l'expansion aponévrotique du biceps.
- En bas, la gouttière interne se termine en pointe au niveau du croisement du tendon du biceps par le rond pronateur.
- En haut, elle se continue insensiblement avec le canal brachial de Cruveilhier*.

Dans cette gouttière cheminent, de dehors en dedans, l'artère humérale entourée par les deux veines humérales, le nerf médian, et l'anastomose entre la récurrente cubitale antérieure et la branche antérieure de la collatérale interne inférieure de l'humérale.

*** Cruveilhier Jean (*cf.* page 1229)**

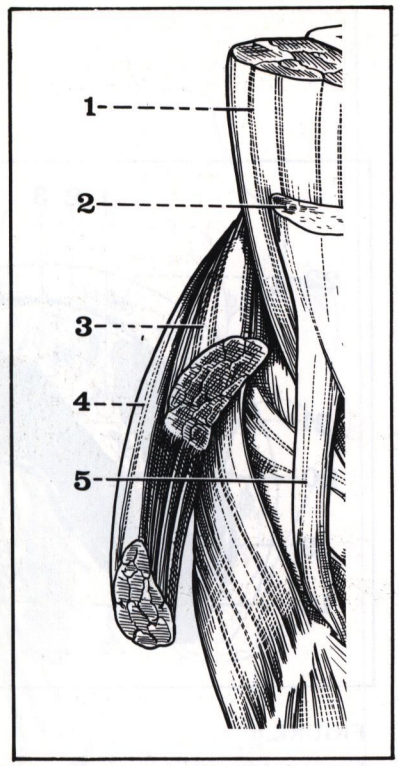

FIGURE 8

Gouttière bicipitale externe

1. *Muscle brachial antérieur*
2. *Muscle biceps*
3. *Muscle long supinateur*
4. *Muscles premier et deuxième radial*
5. *Tendon du biceps*

• LA GOUTTIERE BICIPITALE EXTERNE (Sulcus Bicipitalis Lateralis) (Fig. 8, 9 et 10)

Elle est à peu près symétrique de la gouttière interne.

- En dehors, elle est limitée par le bord supéro-interne du long supinateur qui recouvre le premier et le deuxième radial externe.
- En dedans, elle est bordée par le bord externe du tendon du biceps.
- En arrière, le fond de la gouttière est constitué successivement par les fibres les plus externes du brachial antérieur, par l'articulation radio-cubitale supérieure, puis enfin par le court supinateur.
- En avant, elle est fermée par l'aponévrose superficielle.
- En bas, elle se termine au point de croisement du long supinateur et du rond pronateur.
- En haut, elle s'ouvre sur la partie inféro-externe de la gouttière radiale et se prolonge insensiblement sur le bord externe du corps musculaire du biceps.

Son contenu est représenté par le nerf radial qui se divise ici en deux branches, et par l'anastomose entre la récurrente radiale antérieure et la branche antérieure de l'artère humérale profonde.

C. LE PLAN APONEVROTIQUE

Recouvrant les trois groupes musculaires, médian, interne et externe, l'aponévrose du pli du coude fait transition entre les aponévroses du bras en haut, et de l'avant-bras en bas, avec lesquelles elle se continue. Latéralement elle s'épaissit et adhère à l'épicondyle et à l'épitrochlée. En dedans, elle est renforcée par l'expansion aponévrotique du biceps qui ferme en avant la gouttière bicipitale interne. A la partie moyenne, elle est perforée pour livrer passage à la veine communicante du pli du coude qui fait communiquer les réseaux veineux profond et superficiel.

D. LES PLANS SUPERFICIELS

Ils sont constitués par la peau très fine, mobile, presque transparente, et par le tissu cellulaire sous-cutané qui comprend deux couches :

- un pannicule adipeux, superficiel, d'épaisseur très variable selon les sujets,
- une couche profonde, fibreuse, le fascia superficialis.

C'est dans ce tissu cellulaire sous-cutané, entre ses deux feuillets, que cheminent les vaisseaux et les nerfs superficiels.

E. LES VAISSEAUX ET LES NERFS DU PLI DU COUDE

Ils se répartissent en deux groupes : un groupe profond et un groupe superficiel.

a. Les vaisseaux et les nerfs profonds (Fig. 9 et 10)

Ils cheminent dans les deux gouttières bicipitales internes et externes.

• LES ARTERES

Elles proviennent de trois sources : l'humérale, ses branches terminales : radiale et cubitale, l'humérale profonde.

1. *Le tronc de l'humérale* (A. Brachialis)

Il appartient au pli du coude par sa partie terminale. L'humérale ici chemine dans la gouttière bicipitale interne dont elle suit la direction oblique en bas et en dehors, se rapprochant ainsi peu à peu de l'axe du membre. Deux centimètres au-dessous de l'interligne articulaire, elle se divise en ses deux terminales :

- radiale, qui continue sa direction oblique en bas et en dehors,

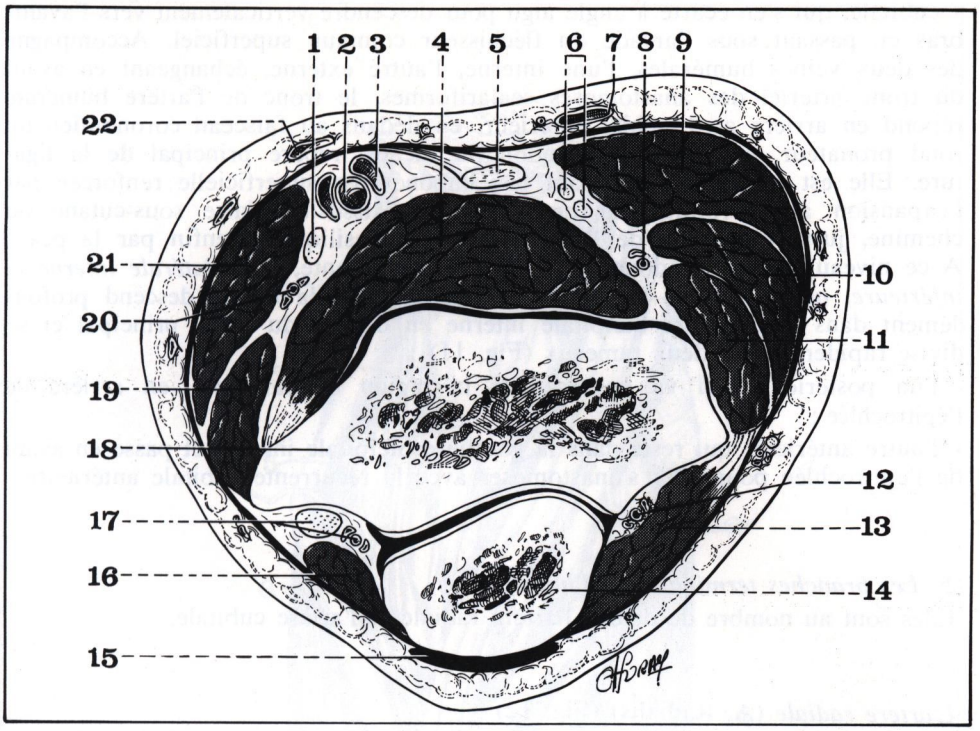

FIGURE 9

Coupe horizontale du coude droit (segment inférieur de la coupe)

1. *Nerf médian*
2. *Artère humérale*
3. *Veine humérale*
4. *Muscle brachial antérieur*
5. *Tendon du biceps (avec son expansion aponévrotique)*
6. *Branches antérieure et postérieure du nerf radial*
7. *Veine céphalique*
8. *Artère récurrente radiale antérieure*
9. *Muscle long supinateur*
10. *Muscle 1er radial*
11. *Muscle 2e radial*
12. *Artère récurrente radiale postérieure*
13. *Muscle anconé*
14. *Olécrane*
15. *Bourse séreuse rétro-olécranienne*
16. *Muscle cubital antérieur*
17. *Nerf cubital et artère récurrente cubitale postérieure*
18. *Epitrochlée*
19. *Muscle fléchisseur commun superficiel*
20. *Artère récurrente cubitale antérieure*
21. *Muscle rond pronateur*
22. *Veine basilique*

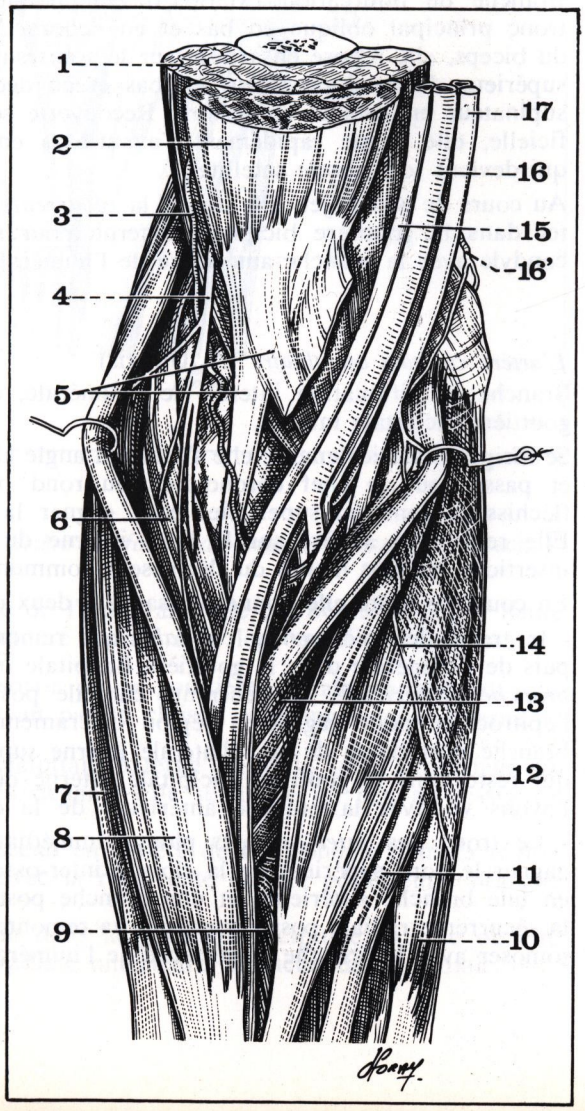

FIGURE 10

Pli du coude, plan musculaire profond, les gouttières bicipitales

1. *Muscle brachial antérieur*
2. *Muscle biceps*
3. *Anastomose récurrente radiale antérieure - branche antérieure de l'humérale profonde*
4. *Nerf radial*
5. *Tendon du biceps et son expansion aponévrotique*
6. *Muscle court supinateur*
7. *Muscle premier radial*
8. *Muscle long supinateur*
9. *Muscle fléchisseur commun superficiel*
10. *Muscle cubital antérieur*
11. *Muscle petit palmaire*
12. *Muscle grand palmaire*
13. *Muscle rond pronateur*
14. *Aponévrose antebrachiale*
15. *Veine humérale*
16. *Artère humérale*

16'. *Collatérale interne inférieure*

17. *Nerf médian*

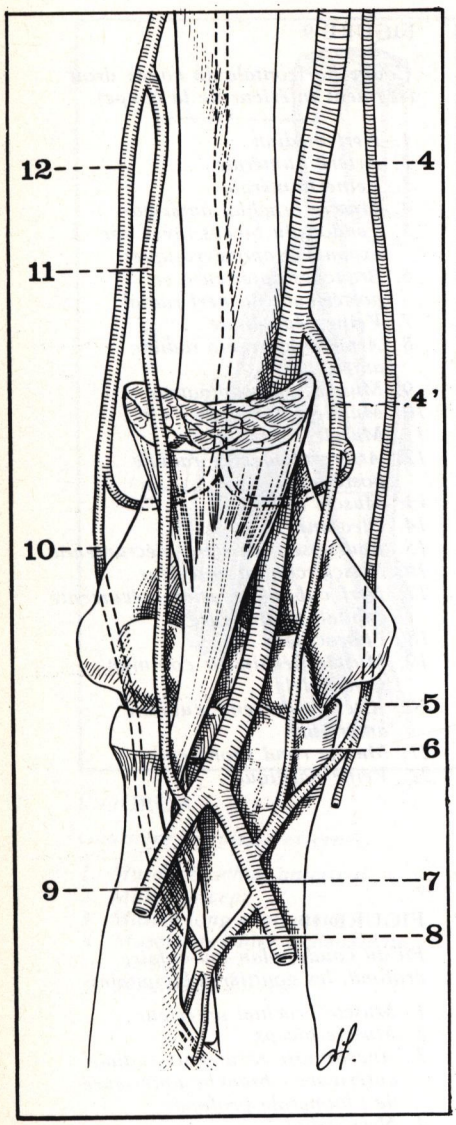

FIGURE 11

Les branches de l'artère humérale droite et les cercles artériels du coude

4. *Artère collatérale interne supérieure*
4'. *Artère collatérale interne inférieure*
5. *Artère récurrente cubitale postérieure*
6. *Artère récurrente cubitale antérieure (anastomosée avec la collatérale interne inférieure)*
7. *Artère cubitale*
8. *Tronc des interosseuses*
9. *Artère radiale*
10. *Artère récurrente radiale postérieure*
11. *Branche antérieure de l'humérale profonde (anastomosée avec la récurrente radiale antérieure)*
12. *Branche postérieure de l'humérale profonde*

- cubitale, qui s'en écarte à angle aigu pour descendre verticalement vers l'avant-bras en passant sous l'arcade du fléchisseur commun superficiel. Accompagné des deux veines humérales, l'une interne, l'autre externe, échangeant en avant du tronc artériel des anastomoses scalariformes, le tronc de l'artère humérale répond en arrière au brachial antérieur, en dedans au faisceau coronoïdien du rond pronateur, en dehors au tendon du biceps, repère principal de la ligature. Elle est recouverte en avant par l'aponévrose superficielle renforcée par l'expansion aponévrotique du biceps, par le tissu cellulaire sous-cutané où chemine, juste en regard de l'artère, la veine basilique et enfin par la peau. A ce niveau l'humérale donne une branche importante, la *collatérale interne et inférieure,* qui, née à la partie toute supérieure de la région descend profondément dans la gouttière bicipitale interne en dedans du tronc principal et se divise rapidement en deux rameaux (Fig. 11) :

- l'un postérieur, qui va passer dans la région olécranienne, en arrière de l'épitrochlée ;
- l'autre antérieur, qui reste dans la gouttière bicipitale interne et passe en avant de l'épitrochlée pour aller s'anastomoser avec la récurrente cubitale antérieure.

2. *Les branches terminales de l'humérale*

Elles sont au nombre de deux : l'artère radiale et l'artère cubitale.

L'artère radiale (A. Radialis) (Fig. 12)

Branche de bifurcation externe de l'humérale, elle continue la direction du tronc principal oblique en bas et en dehors. Née au niveau de la terminaison du biceps, elle repose en arrière sur le court supinateur et chemine entre le bord supérieur du rond pronateur en bas et en dedans, et le bord interne du long supinateur en haut et en dehors. Recouverte seulement par l'aponévrose superficielle, elle gagne rapidement l'avant-bras en compagnie du long supinateur qui devient son muscle satellite.

Au cours de son trajet, elle donne la *récurrente radiale antérieure* qui va remonter dans la gouttière bicipitale externe pour s'anastomoser en avant de l'épicondyle avec la branche antérieure de l'humérale profonde.

L'artère cubitale ou ulnaire (A. Ulnaris)

Branche de bifurcation interne de l'humérale, elle naît à la partie basse de la gouttière bicipitale interne.

Se dirigeant verticalement, elle s'écarte à angle aigu de l'humérale et de la radiale, et passe sous le chef coronoïdien du rond pronateur, puis sous l'arcade du fléchisseur commun superficiel pour gagner la loge antérieure de l'avant-bras. Elle repose en arrière sur le bord interne du brachial antérieur, puis sur les insertions les plus hautes du fléchisseur commun profond.

En cours de route elle donne naissance à deux collatérales :

- le tronc des *récurrentes cubitales* qui remonte en dedans du tronc cubital, puis de l'humérale dans la gouttière bicipitale interne avant de se diviser en une *branche postérieure,* la récurrente cubitale postérieure qui passe en arrière de l'épitrochlée pour gagner la région olécranienne où elle s'anastomose avec la branche postérieure de la collatérale interne supérieure et une *branche antérieure* qui reste dans la gouttière bicipitale interne où elle s'anastomose comme nous l'avons vu avec la branche antérieure de la collatérale interne inférieure.
- Le tronc des *inter-osseuses* plonge immédiatement dans la profondeur pour gagner le bord supérieur de la cloison inter-osseuse de l'avant-bras, et se diviser en une branche antérieure et une branche postérieure. De cette dernière naîtra la récurrente radiale postérieure, qui va remonter derrière l'épicondyle, et s'anastomoser avec la branche postérieure de l'humérale profonde.

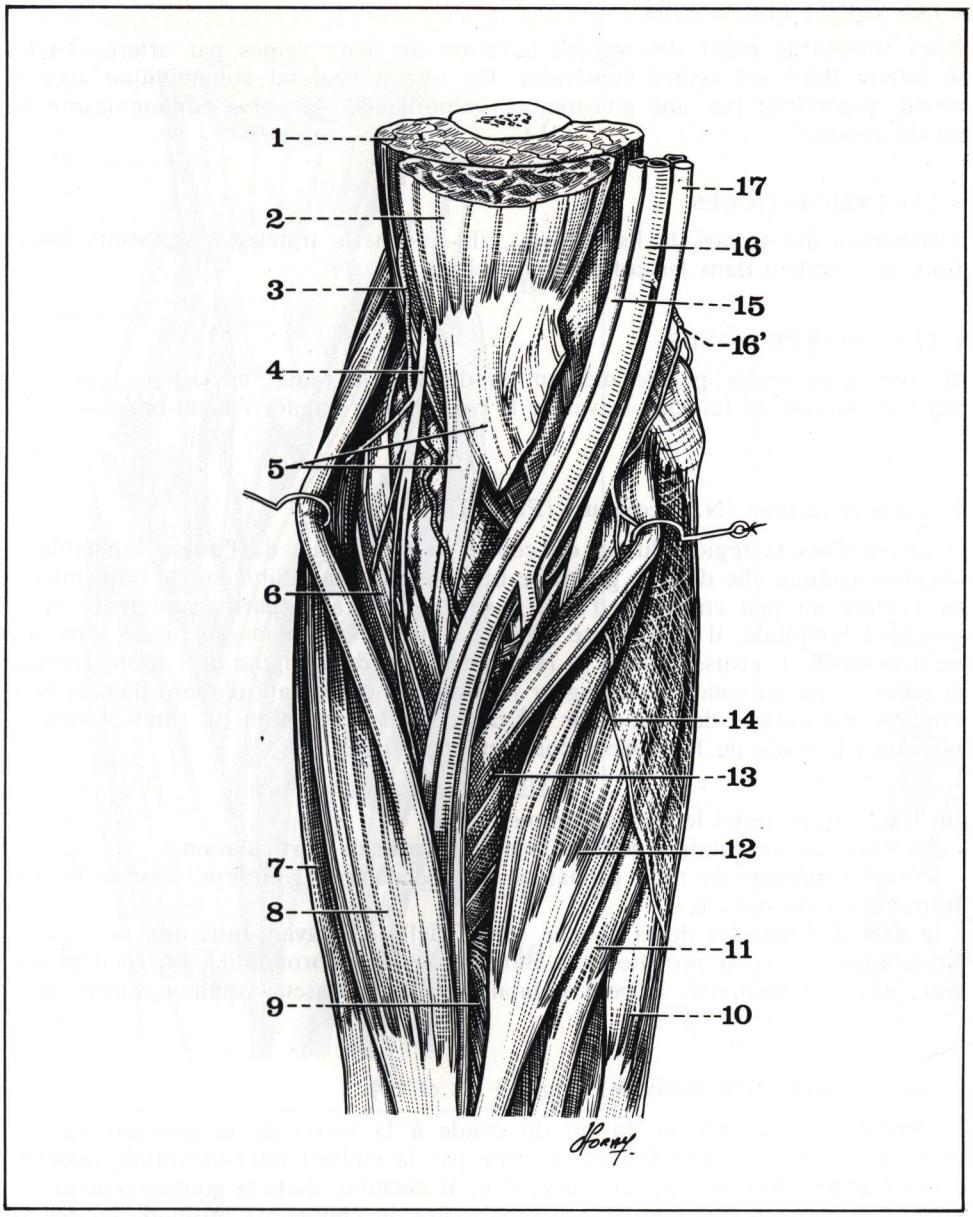

FIGURE 12

Pli du coude, plan profond, les gouttières bicipitales

1. *Brachial antérieur*
2. *Biceps*
3. *Anastomose récurrente radiale antérieure - branche antérieure de l'humérale profonde*
4. *Nerf radial*
5. *Tendon du biceps et son expansion aponévrotique*
6. *Court supinateur*
7. *Premier radial*
8. *Long supinateur*
9. *Fléchisseur commun superficiel*
10. *Cubital antérieur*
11. *Petit palmaire*
12. *Grand palmaire*
13. *Rond pronateur*

15. *Veine humérale*
16. *Artère humérale*
16'. *Collatérale interne inférieure*
17. *Nerf médian*

3. *L'artère humérale profonde ou artère profonde du bras* (A. Profunda Brachii) (Fig. 11 et 12).

Encore appelée collatérale externe de l'humérale, elle est née à la partie haute du bras et a cheminé dans la gouttière radiale à la loge postérieure du bras.

Elle gagne le pli du coude au sortir de la gouttière radiale en passant sous l'arcade fibreuse formée à ce niveau par la cloison inter-musculaire externe.

Elle descend dans la gouttière bicipitale externe entre le long supinateur en dehors, et le brachial antérieur en dedans. Elle se divise un peu au-dessus de l'épicondyle en deux branches :
- une branche postérieure qui descend en arrière de l'épicondyle dans la région olécranienne pour s'anastomoser avec la récurrente radiale postérieure, branche de l'interosseuse postérieure,
- une branche antérieure qui reste dans la gouttière bicipitale externe où elle s'anastomose avec la récurrente radiale antérieure, branche de la radiale.

• LES VEINES PROFONDES

Elles suivent le trajet des artères à raison de deux veines par artère. Toutes se jettent dans les veines humérales. Ce réseau profond communique avec le réseau superficiel par une anastomose volumineuse, la veine communicante du pli du coude.

• LES LYMPHATIQUES

Collecteurs des troncs de l'avant-bras, ils suivent le trajet des vaisseaux huméraux et se jettent dans les collecteurs du bras.

• LES NERFS PROFONDS

Ils sont représentés par le médian en dedans, le radial en dehors, ces deux nerfs ne faisant en fait que traverser la région pour gagner l'avant-bras.

1. *Le nerf médian* (N. Medianus) (Fig. 13 et 13 bis)

Il arrive dans la région du pli du coude en compagnie de l'artère humérale et chemine comme elle dans la gouttière bicipitale interne. Situé sur le bord interne de l'artère un peu en avant d'elle, à son contact à la partie supérieure de la gouttière bicipitale, il s'en écarte progressivement en dedans au fur et à mesure qu'il descend. Il croise ensuite la face antérieure de l'origine de l'artère cubitale et quitte le pli du coude pour gagner l'avant-bras en passant d'abord dans la boutonnière musculaire délimitée par les deux chefs d'insertion du rond pronateur, puis sous l'arcade du fléchisseur commun superficiel.

Au cours de ce trajet le médian donne :
- des rameaux articulaires pour la face antérieure de l'articulation,
- le nerf supérieur du rond pronateur qui, né dans la gouttière, innerve le chef épitrochléen du muscle,
- le nerf des muscles de la couche superficielle de l'avant-bras qui, né dans la boutonnière du rond pronateur va innerver le chef coronoïdien du rond pronateur, le grand palmaire, le petit palmaire et le fléchisseur commun superficiel.

FIGURE 13

Trajet du nerf médian entre les deux chefs d'insertion du rond pronateur

1. Chef épitrochléen du rond pronateur
2. Chef coronoïdien du rond pronateur
3. Nerf médian
4. Artère cubitale
5. Muscle cubital antérieur

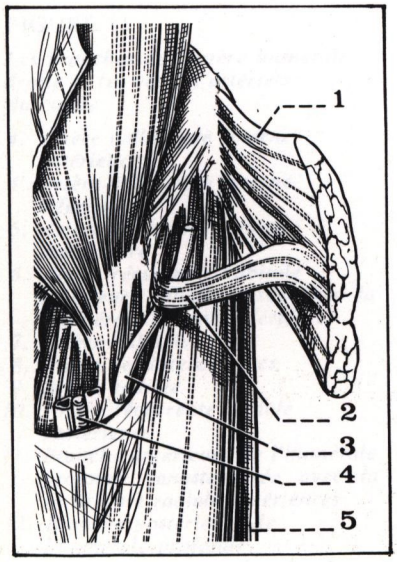

2. *Le nerf radial* (N. Radialis) (Fig. 13 bis et 14)

Il pénètre dans la région du pli du coude à la sortie de la gouttière radiale en passant sous l'arcade fibreuse formée par la cloison inter-musculaire externe à l'extrémité inférieure de cette gouttière. Il chemine dans la gouttière bicipitale externe, accompagné par la branche antérieure de l'humérale profonde en dehors de lui, entre le long supinateur et le premier radial en dehors, et le brachial antérieur en dedans. En chemin il donne des rameaux pour le long supinateur et les radiaux. Un peu au-dessus de l'interligne articulaire, il se divise en deux branches :
- l'une antérieure, sensitive, destinée à l'innervation cutanée de la face dorsale de l'avant-bras et de la main ;
- l'autre postérieure, motrice, plus volumineuse, destinée aux muscles de la loge postérieure de l'avant-bras.

La branche antérieure reste dans la gouttière bicipitale externe et suit le bord interne du long supinateur. Elle rejoint ainsi l'artère radiale dont elle devient satellite et qu'elle accompagne à l'avant-bras.

La branche postérieure se dirige rapidement en bas, en dehors et en arrière s'enroulant autour de l'extrémité supérieure du radius. Elle plonge dans la profondeur en s'insinuant entre les deux chefs superficiel et profond du court supinateur qu'elle innerve au passage. Elle perfore ensuite la face postérieure du court supinateur, quittant ainsi le pli du coude pour gagner la loge postérieure de l'avant-bras.

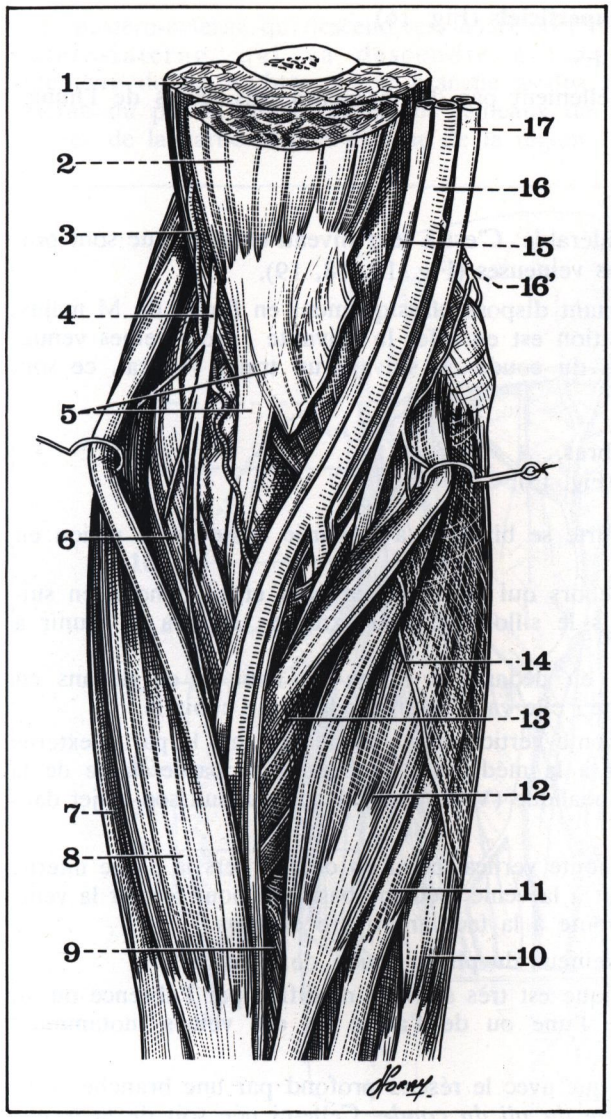

FIGURE 13 bis

Pli du coude, plan musculaire profond, les gouttières bicipitales

1. *Muscle brachial antérieur*
2. *Muscle biceps*
3. *Anastomose récurrente radiale antérieure - branche antérieure de l'humérale profonde*
4. *Nerf radial*
5. *Tendon du biceps et son expansion aponévrotique*
6. *Muscle court supinateur*
7. *Muscle premier radial*
8. *Muscle long supinateur*
9. *Muscle fléchisseur commun superficiel*
10. *Muscle cubital antérieur*
11. *Muscle petit palmaire*
12. *Muscle grand palmaire*
13. *Muscle rond pronateur*
14. *Aponévrose antebrachiale*
15. *Veine humérale*
16. *Artère humérale*

16'. *Collatérale interne inférieure*

17. *Nerf médian*

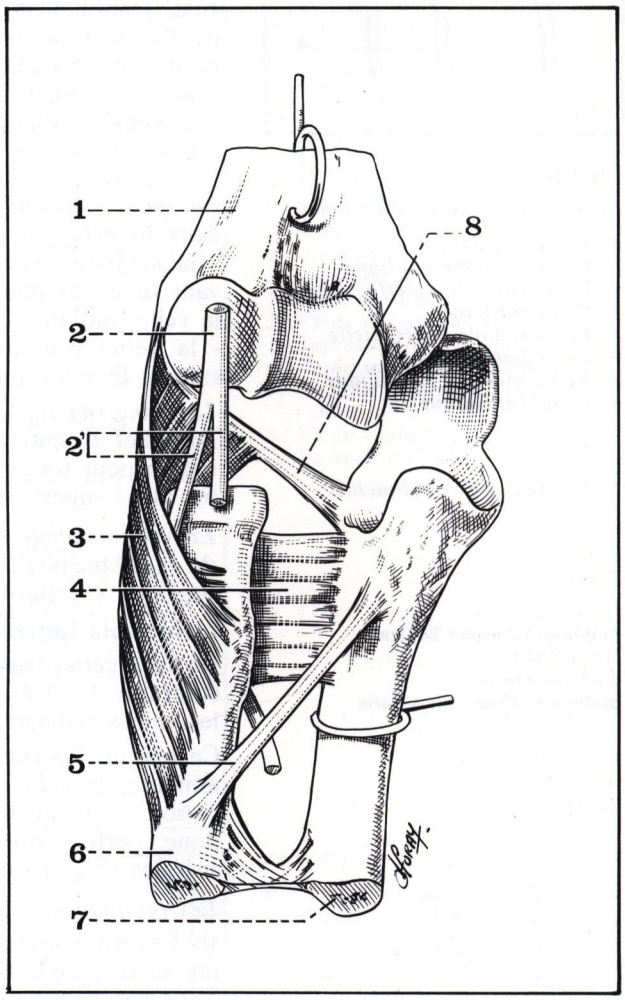

FIGURE 14

La division du nerf radial

(d'après Testut et Latarjet)

1. *Extrémité inférieure de l'humérus*
2. *Nerf radial*

2'. *Branches antérieure et postérieure du nerf radial*

3. *Faisceau superficiel du court supinateur*
4. *Faisceau profond du court supinateur*
5. *Corde de Weitbrecht*
6. *Radius*
7. *Cubitus*
8. *Faisceau moyen du ligament latéral externe*

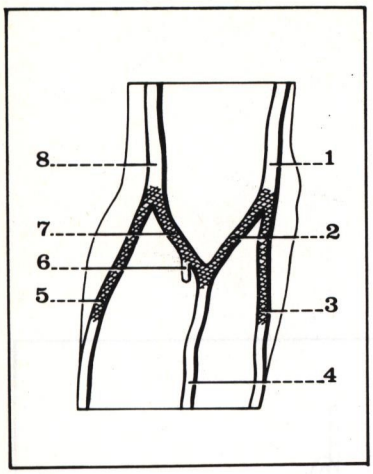

FIGURE 15

Le M veineux du pli du coude

1. Veine basilique
2. Veine médiane basilique
3. Veine cubitale superficielle
4. Veine médiane
5. Veine radiale superficielle
6. Veine communicante
7. Veine médiane céphalique
8. Veine céphalique

b. Les vaisseaux et les nerfs superficiels (Fig. 16)

• LES ARTERES SUPERFICIELLES

Elles sont représentées habituellement par des branches très grêles de l'humérale et de ses deux terminales.

• LES VEINES SUPERFICIELLES

Elles ont une importance considérable. C'est à leur niveau en effet que sont pratiquées la plupart des ponctions veineuses (Fig. 17, 18, 19).

Elles forment un réseau important disposé classiquement en forme de M majuscule. Habituellement la disposition est en effet la suivante : trois veines venues de l'avant-bras arrivent au pli du coude en suivant un trajet vertical, ce sont de dehors en dedans :
- la veine radiale superficielle,
- la veine médiane de l'avant-bras,
- la veine cubitale superficielle (Fig. 15).

*La veine médiane**, la plus courte se bifurque à la partie basse de la région en deux branches divergentes
- la médiane céphalique en dehors qui se dirige en haut et en dehors, en suivant dans les plans superficiels le sillon bicipital externe ; elle va se réunir à la veine radiale ;
- la veine médiane basilique, en dedans se dirige en haut et en dedans en suivant le sillon bicipital interne ; elle va se réunir à la veine cubitale.

La veine radiale superficielle monte verticalement en dehors vers la partie externe du relief bicipital et se réunit à la médiane céphalique à la partie haute de la région pour former la veine céphalique (V. Cephalica) qui poursuit son trajet dans les plans superficiels du bras.

La veine cubitale superficielle monte verticalement en dedans vers la partie interne du relief bicipital. Elle se réunit à la veine médiane basilique pour former la veine basilique (V. Basilica) qui remonte à la face antérieure du bras.

L'ensemble forme ainsi le M veineux du pli du coude, de Winslow*.

En fait, cette disposition classique est très souvent modifiée par l'absence ou au contraire le dédoublement de l'une ou de l'autre de ces veines, notamment les veines radiales et cubitales.

Ce réseau superficiel communique avec le réseau profond par une branche volumineuse, *la veine communicante du pli du coude.* Celle-ci née soit de la terminaison de la médiane, soit de la médiane basilique, soit de la médiane céphalique, perfore rapidement l'aponévrose pour se jeter dans l'une des veines humérales (Fig. 15 et 16).

Les lymphatiques superficiels.

Ils forment un réseau très riche. Les plus internes d'entre eux présentent parfois un relai ganglionnaire au niveau de l'épitrochlée, ganglion sus-épitrochléen. Tous ces lymphatiques superficiels se poursuivent au niveau du bras et vont se jeter dans les ganglions du groupe brachial du creux axillaire.

• LES NERFS SUPERFICIELS (Fig. 16)

Ils proviennent de deux sources
- le brachial cutané interne et son accessoire,
- le musculo-cutané.

*Le nerf brachial cutané interne*** et son accessoire sont ici ramifiés en un réseau de branches nerveuses qui passent en avant des veines et assurent l'innervation cutanée de la moitié interne du pli du coude.

*Le nerf musculo-cutané**** qui, au niveau du bras cheminait entre les deux couches musculaires, a perforé l'aponévrose superficielle au niveau du bord externe du biceps à la limite du bras et du pli du coude. Il se divise ici en deux branches :

* *(V. Mediana Antebrachii)*

* **Winslow Jacques Bénigne (1669-1760), d'origine danoise, professeur d'anatomie à Paris**

** *ou cutané médial de l'avant-bras (N. Cutaneus Antebrachii Medialis)*

*** *(N. Musculocutaneus)*

l'une postéro-externe, qui descend vers la face postéro-externe de l'avant-bras ; l'autre antéro-interne, qui va descendre à la partie externe de la face antérieure de l'avant-bras. Cette branche assure ainsi l'innervation de la moitié externe du pli du coude. Quelques rameaux du radial complètent l'innervation cutanée de la partie la plus externe de la région.

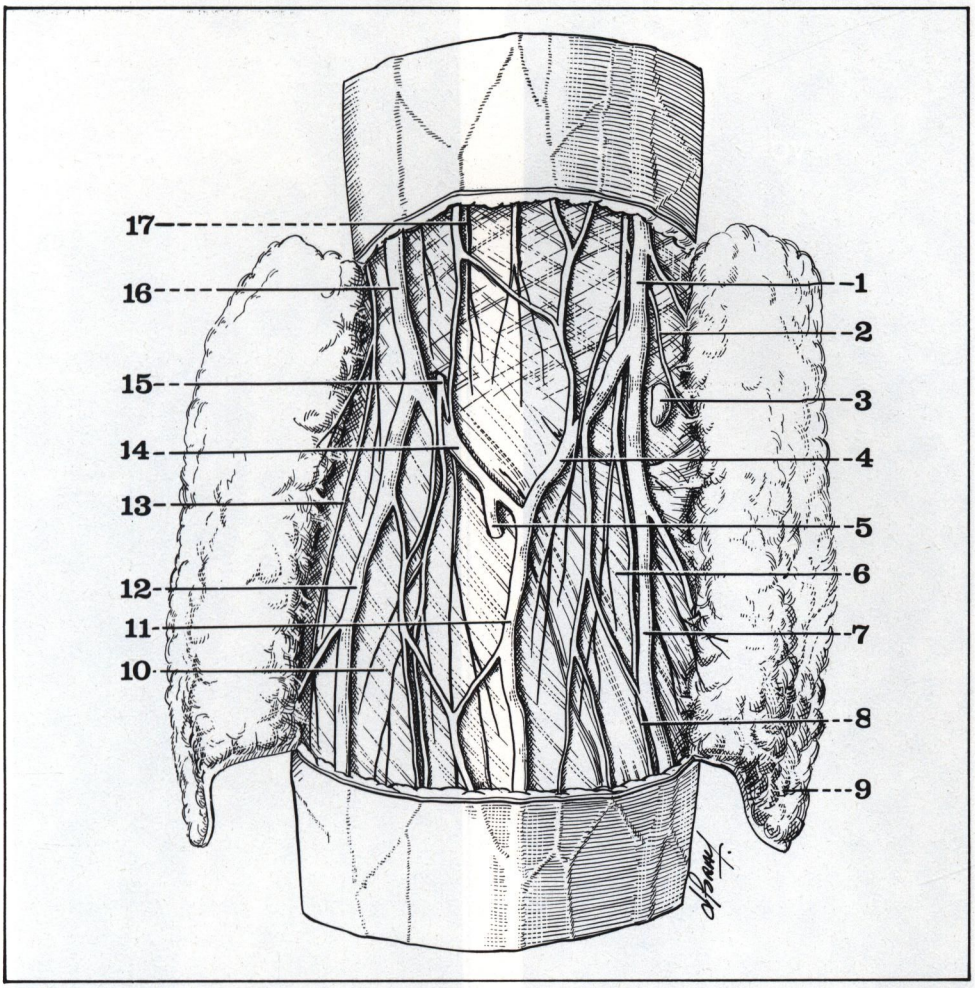

FIGURE 16

Plans superficiels du pli du coude (d'après Testut et Jacob)

1. *Veine basilique*
2. *Rameau du brachial cutané interne*
3. *Ganglion épitrochléen*
4. *Veine médiane basilique*
5. *Veine communicante du pli du coude*
6. *Expansion aponévrotique du biceps*
7. *Veine cubitale superficielle*
8. *Nerf brachial cutané interne*
9. *Lambeau cutané récliné en dedans*
10. *Aponévrose antebrachiale superficielle*
11. *Veine médiane*
12. *Veine radiale superficielle*
13. *Rameaux du nerf radial*
14. *Veine médiane céphalique*
15. *Branche cutanée du musculo-cutané*
16. *Veine céphalique*
17. *Rameau du radial*

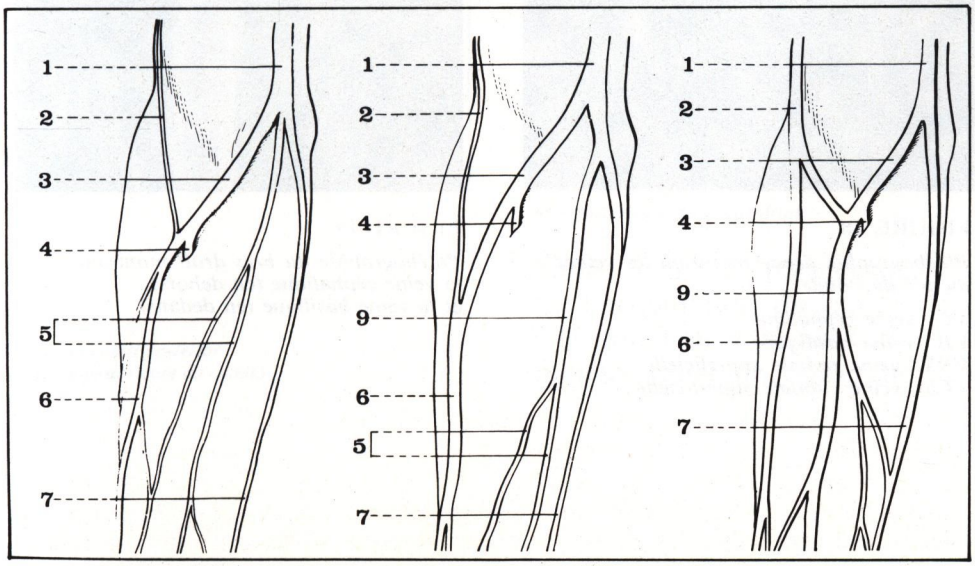

FIGURE 17

Les veines superficielles de l'avant-bras et du pli du coude. Trois modalités différentes

1. *Veine basilique*
2. *Veine céphalique*
3. *Veine médiane basilique*
4. *Veine communicante du pli du coude*
5. *Veine médiane dédoublée*
6. *Veine radiale superficielle*
7. *Veine cubitale superficielle*
9. *Veine médiane de l'avant-bras*

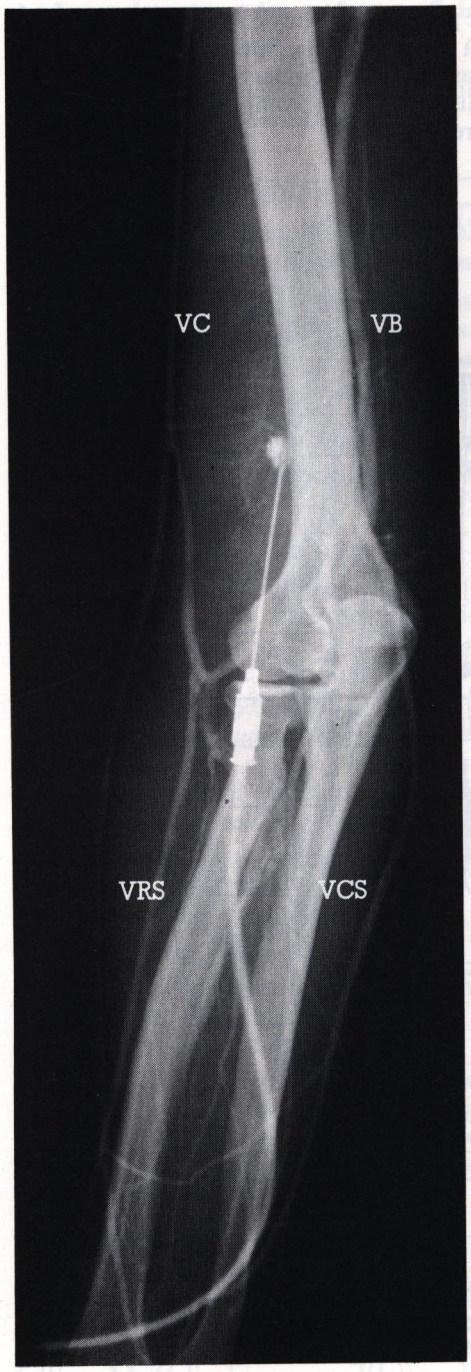

FIGURE 18

Phlébographie droite montrant les veines du pli du coude

VC : veine céphalique
VB : veine basilique
VRS : veine radiale superficielle
VCS : veine cubitale superficielle

FIGURE 19

Phlébographie du bras droit montrant la veine céphalique (en dehors) et la veine basilique (en dedans)

9 la région olécranienne

PLAN

1. Limites
2. Plan osseux
3. Plan musculaire
   - *A. Tendon du triceps brachial*
   - *B. Gouttière olécranienne externe*
     - *a. Anconé*
     - *b. Cubital postérieur*
     - *c. Extenseur propre du 5e doigt*
     - *d. Extenseur commun des doigts*
   - *C. Gouttière olécranienne interne*
   - *D. Aponévrose postérieure du coude*
4. Vaisseaux et nerfs profonds
   - *A. Dans la gouttière olécranienne externe*
   - *B. Dans la gouttière olécranienne interne*
5. Plans superficiels
   - *A. Tissu cellulaire sous-cutané*
   - *B. Peau et forme extérieure*

Vue postérieure du coude droit

Située à la face postérieure de l'articulation du coude, elle doit non nom au volumineux relief de l'olécrane du cubitus, et comprend les plans musculo - aponévrotiques placés en arrière de l'articulation*.

*** Regio cubiti posterior (région postérieure du coude)**

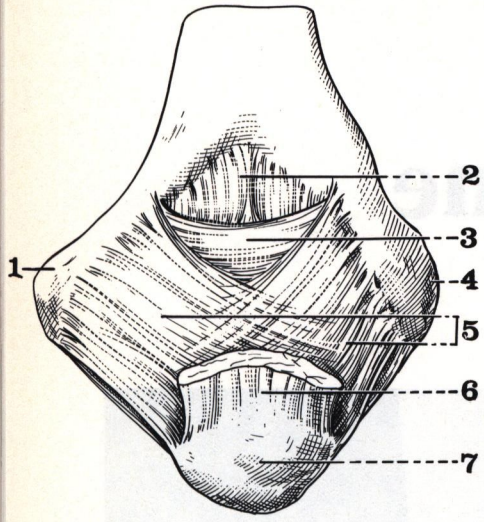

FIGURE 1

Face postérieure de l'articulation du coude droit (coude fléchi)

1. Epitrochlée
2. Fibres profondes huméro-olécraniennes
3. Fibres moyennes huméro-humérales
4. Epicondyle
5. Fibres superficielles obliques
6. Tendon du triceps brachial
7. Olécrane

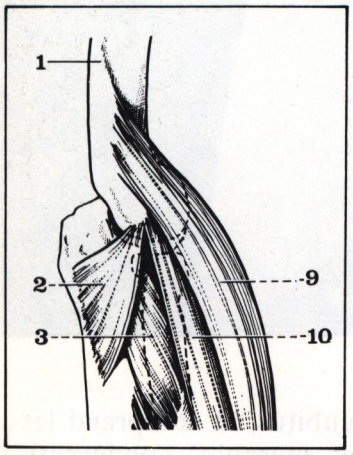

FIGURE 2

Loge externe de l'avant-bras (l'humérus est vu de profil la main en pronation)

1. Humérus
2. Anconé
3. Court supinateur
9. 1e radial
10. 2e radial

1. Limites

Identiques à celles du pli du coude, elles comprennent
- *en haut,* une ligne horizontale à 4 centimètres au-dessus de l'épitrochlée,
- *en bas,* une ligne parallèle, à 4 centimètres au-dessous de l'épitrochlée,
- *en dedans,* une ligne verticale passant par l'épitrochlée,
- *en dehors,* une ligne identique passant par l'épicondyle.

2. Plan osseux

Il correspond à la partie postérieure de l'articulation du coude (Fig. 1), et des trois os qui la constituent (*cf.* Os et articulation du coude, page 1244).

- *en haut et en avant,* l'extrémité inférieure de l'humérus, avec ses deux saillies latérales, épitrochlée et épicondyle,
- *en bas et en dedans,* l'extrémité supérieure du cubitus, surmontée par l'apophyse olécranienne,
- *en bas et en dehors,* l'extrémité supérieure du radius.

3. Plan musculaire

De chaque côté du volumineux tendon tricipital descendent les deux gouttières latéro-olécraniennes (Fig. 3).

A. AU MILIEU, LE TENDON DU TRICEPS BRACHIAL, formé par le long triceps et le vaste externe, et complété par le vaste interne, forme l'axe médian de la région. Il se fixe à la face postérieure de l'olécrane, en laissant libre le bord supérieur (ou bec) de cette apophyse (*cf.* Région postérieure du bras, page 1234).
Une expansion tendineuse prolonge souvent le bord externe du tendon et vient recouvrir l'insertion cubitale du muscle anconé, en adhérant à son aponévrose.

B. EN DEHORS, LA GOUTTIERE OLECRANIENNE EXTERNE, creusée entre le tendon du triceps et l'épicondyle, est comblée par les insertions supérieures des muscles épicondyliens, avec, de dedans en dehors, l'anconé, le cubital postérieur, l'extenseur propre du 5e doigt, et l'extenseur commun des doigts :

a. Le muscle anconé (Musculus Anconeus) appartient entièrement à la région (du grec : *Agcon :* coude)

1. *origine :* sur le sommet et la partie postérieure de l'épicondyle, par un tendon distinct de ceux des autres muscles épicondyliens (Fig. 2).

2. *corps charnu :* les fibres musculaires se dirigent obliquement en bas et en dedans, en formant un petit corps charnu en forme de pyramide triangulaire.

3. *terminaison :* au-dessous de l'olécrane, sur le bord postéro-supérieur du cubitus, au niveau d'une ligne rugueuse située en dehors des insertions du cubital antérieur, et sur une surface triangulaire qui rejoint en haut la partie postérieure de la petite cavité sigmoïde.

4. *innervation :* par une branche du nerf radial, commune avec le muscle vaste interne.

5. *action :* il renforce l'action du triceps brachial et représente, à lui seul, le cinquième de la force d'extension de l'avant-bras sur le bras.

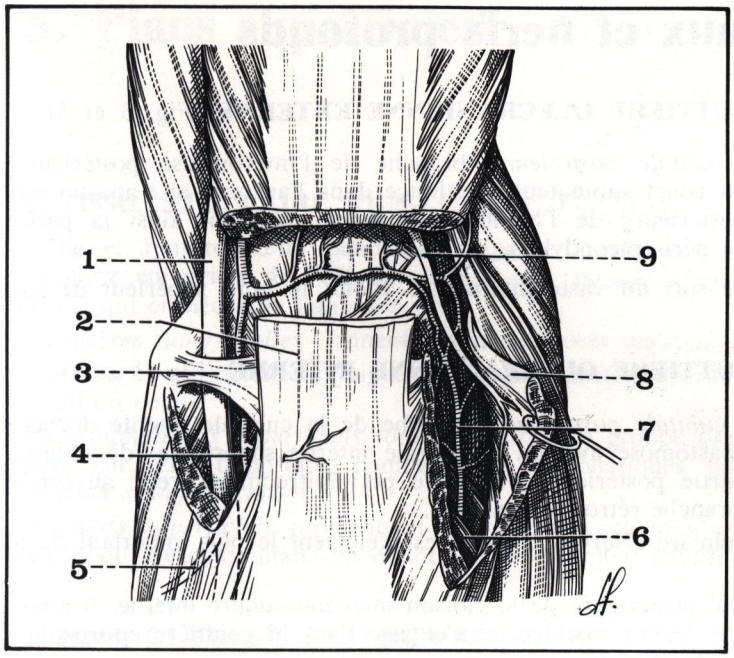

FIGURE 3

Vue postérieure de la région olécranienne droite (après section du tendon du triceps)

1. *Nerf cubital*
2. *Tendon commun du triceps*
3. *Bandelette épitrochléo-olécranienne*
4. *Artère récurrente cubitale postérieure*
5. *Nerf supérieur du muscle cubital antérieur*
6. *Muscle court supinateur*
7. *Artère récurrente radiale postérieure*
8. *Muscle anconé (sectionné)*
9. *Nerf de l'anconé*

b. Le muscle cubital postérieur ou extenseur ulnarien du carpe (Musculus Extensor Carpi Ulnaris) se fixe en dehors de l'anconé, d'une part sur le sommet et la partie postéro-inférieure de l'épicondyle, d'autre part sur le bord postérieur du cubitus, depuis le bord inférieur de l'insertion de l'anconé, jusqu'au tiers inférieur de l'os. Il descend verticalement à la partie postérieure de l'avant-bras.

c. Le muscle extenseur propre du 5e doigt (Musculus Extensor Digiti Minimi) s'insère sur l'épicondyle, entre le cubital postérieur et l'extenseur commun ; son tendon est difficile à isoler des muscles adjacents, reliés par des cloisons fibreuses. Il longe ensuite le bord externe du cubital postérieur (Fig. 4).

c. Le muscle extenseur commun des doigts (Musculus Extensor Digitorum Communis) se fixe en dehors du précédent, sur la face postéro-inférieure de l'épicondyle. Il entre en rapport en avant avec le court supinateur et le deuxième radial externe. Son insertion se fait par un solide tendon en forme de pyramide quadrangulaire (Fig. 4).

C. EN DEDANS, LA GOUTTIERE OLECRANIENNE INTERNE, beaucoup plus étroite, est occupée par les insertions hautes du *muscle cubital antérieur* ou fléchisseur ulnarien du carpe (Musculus Flexor Carpi Ulnaris), sous forme de deux faisceaux

- *l'un épitrochléen,* sur le bord inférieur et sur le sommet de l'épitrochlée, ainsi que sur son bord antérieur, où il se confond avec les autres muscles épitrochléens,
- *l'autre olécranien* sur le bord interne de l'olécrane, et la partie haute du bord postérieur du cubitus,
- *entre les deux,* une arcade fibreuse transforme la gouttière en un tunnel ostéo-fibreux dans lequel s'engage le nerf cubital.

D. L'APONEVROSE POSTERIEURE DU COUDE recouvre ces insertions musculaires. Mince et transparente en haut, elle s'épaissit en dehors, du fait de la présence de l'expansion tendineuse du triceps. Sa face profonde donne insertion aux muscles épicondyliens, et adhère intimement aux reliefs osseux. En dedans, elle prolonge vers le haut l'arcade fibreuse du cubital antérieur sous forme d'une bandelette épitrochléo-olécranienne (Fig. 3).

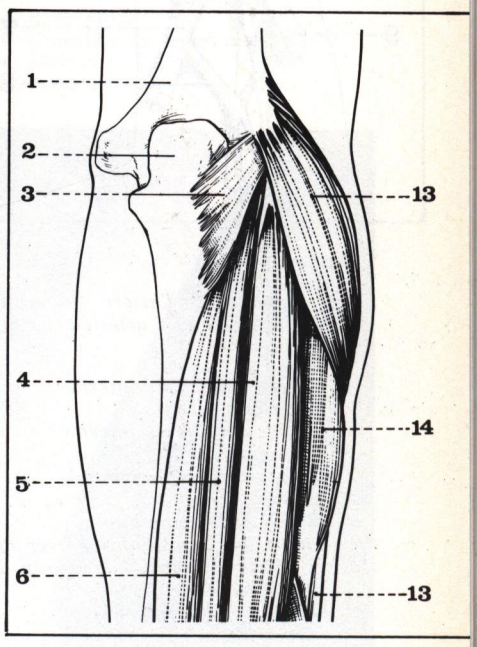

FIGURE 4

Loge postérieure de l'avant-bras
Plan musculaire superficiel

1. *Humérus*
2. *Olécrane*
3. *Anconé*
4. *Extenseur commun*
5. *Extenseur propre du 5e doigt*
6. *Cubital postérieur*
13. *Premier radial*
14. *Deuxième radial*

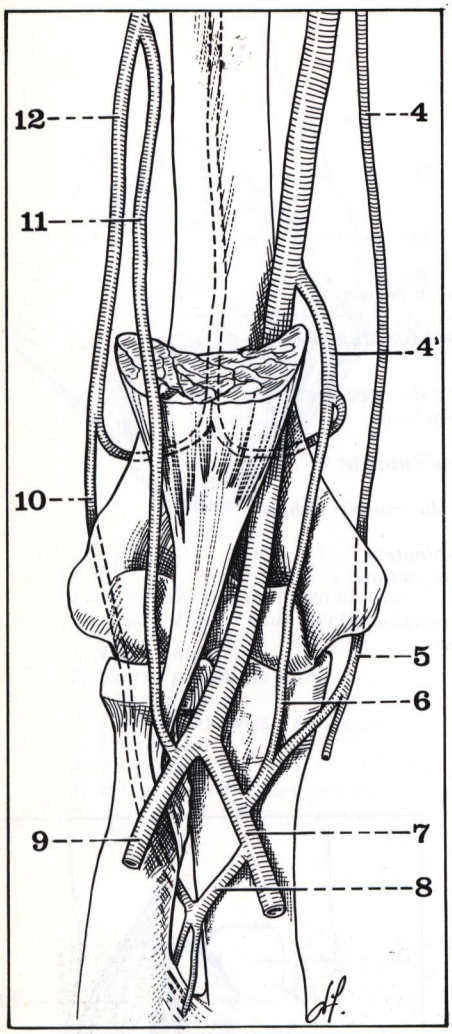

FIGURE 5

Les branches de l'artère humérale droite et les cercles artériels du coude

4. *Artère collatérale interne supérieure*
4'. *Artère collatérale interne inférieure*
5. *Artère récurrente cubitale postérieure*
6. *Artère récurrente cubitale antérieure (anastomosée avec la collatérale interne inférieure)*
7. *Artère cubitale*
8. *Tronc des interosseuses*
9. *Artère radiale*
10. *Artère récurrente radiale postérieure*
11. *Branche antérieure de l'humérale profonde (anastomosée avec la récurrente radiale antérieure)*
12. *Branche postérieure de l'humérale profonde*

4. Vaisseaux et nerfs profonds

A. DANS LA GOUTTIERE OLECRANIENNE EXTERNE (Fig. 3 et 5)

L'artère récurrente radiale postérieure, branche de l'interosseuse postérieure, monte en arrière du court supinateur, s'enfonce dans l'anconé, et s'anastomose avec la branche postérieure de l'humérale profonde, formant ainsi la partie postérieure du cercle péri-épicondylien.

Le nerf de l'anconé sort du vaste interne, et atteint le bord supérieur de son muscle.

B. DANS LA GOUTTIERE OLECRANIENNE INTERNE (Fig. 3 et 5)

L'artère récurrente cubitale postérieure, branche de la cubitale, monte derrière l'épitrochlée, et s'anastomose avec la collatérale interne supérieure (de l'humérale), formant la partie postérieure du cercle péri-épitrochléen, relié au cercle précédent par une branche rétro-olécranienne.

Le nerf cubital ou ulnaire (Nervus Ulnaris) est l'élément le plus important de la région olécranienne.

Ayant longé la partie postérieure de la cloison inter-musculaire interne, il arrive à la face postérieure de l'épitrochlée, et s'engage dans la gouttière épitrochléo-olécranienne, canal ostéo-fibreux formé :
- en dehors, par la face interne de l'olécrane,
- en avant, par la face postérieure de l'épitrochlée,
- en arrière, par la bandelette épitrochléo-olécranienne en haut, et l'arcade fibreuse du cubital antérieur en bas.

Le nerf est accompagné par l'anastomose artérielle rétro-épitrochléenne. A sa sortie de la gouttière, il traverse la fourche musculo-tendineuse formée par les deux faisceaux du cubital antérieur, et gagne ainsi la loge antérieure de l'avant-bras.

Malgré la protection du canal ostéo-fibreux, le nerf est vulnérable dans cette région ; particulièrement superficiel, il est exposé aux traumatismes, et doit être disséqué avec soin lors des interventions chirurgicales ; pour le protéger, il est parfois indiqué de le transposer en avant de l'épitrochlée.

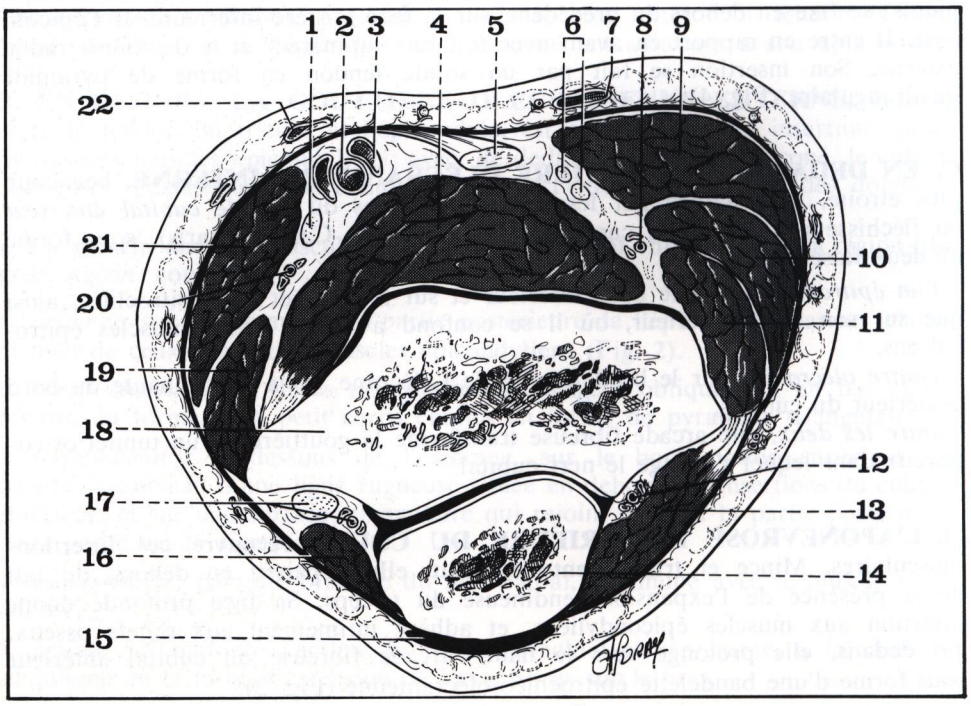

5. Plans superficiels

A. TISSU CELLULAIRE SOUS-CUTANE (Fig. 6)

Lâche et renforcé d'un pannicule adipeux de chaque côté de l'olécrane, il comporte en arrière de l'olécrane une *bourse séreuse,* siège fréquent d'hygroma infecté qui en nécessite l'ablation.

Les artères superficielles viennent des anastomoses latéro-olécraniennes.

Les veines superficielles rejoignent la région postérieure du bras, ou les veines du pli du coude.

Les lymphatiques superficiels sont tributaires du groupe brachial du creux axillaire. Un relai important, commun aux lymphatiques profonds, constitue le *ganglion sus-épitrochléen.*

Les nerfs superficiels proviennent des rameaux cutanés externe et interne du radial, du musculo-cutané en dehors, et du brachial cutané interne en dedans.

B. PEAU ET FORME EXTERIEURE (Fig. 7)

La peau rétro-olécranienne est toujours épaisse et rugueuse, voire écailleuse, du fait des frottements permanents qu'elle subit. Fortement tendue lors de la flexion, elle se relâche dans l'extension de l'avant-bras.

La palpation de la région permet d'en sentir très facilement les reliefs osseux.

FIGURE 7

La région olécranienne droite

1. *Tendon du triceps*
2. *Epicondyle*
3. *Gouttière olécranienne externe*
4. *Olécrane*
5. *Epitrochlée*

◀ FIGURE 6

Coupe du coude droit passant par la palette humérale (segment inférieur de la coupe)

1. *Nerf médian*
2. *Artère humérale*
3. *Veine humérale*
4. *Muscle brachial antérieur*
5. *Tendon du biceps (avec son expansion aponévrotique)*
6. *Branches antérieure et postérieure du nerf radial*
7. *Veine céphalique*
8. *Artère récurrente radiale antérieure*
9. *Muscle long supinateur*
10. *Muscle 1e radial*
11. *Muscle 2e radial*
12. *Artère récurrente radiale postérieure*
13. *Muscle anconé*
14. *Olécrane*
15. *Bourse séreuse rétro-olécranienne*
16. *Muscle cubital antérieur*
17. *Nerf cubital et artère récurrente cubitale postérieure*
18. *Epitrochlée*
19. *Muscle fléchisseur commun superficiel*
20. *Artère récurrente cubitale antérieure*
21. *Muscle rond pronateur*
22. *Veine basilique*

Au milieu, la saillie de l'olécrane est prolongée en haut par l'insertion du tendon du triceps.

En dehors, la saillie de l'épicondyle surplombe la gouttière olécranienne externe, au bas de laquelle on peut sentir la cupule radiale, lors des mouvements de pro-supination.

En dedans, la saillie de l'épitrochlée surplombe la gouttière olécranienne interne, dans laquelle on peut facilement percevoir le cordon mobile et sensible du nerf cubital.

Les saillies osseuses ont des rapports modifiés suivant les mouvements du coude (Fig. 8) :

- *en extension,* l'épitrochlée, l'olécrane et l'épicondyle sont sensiblement sur une même ligne horizontale ;
- *en flexion,* l'olécrane s'abaisse, et son bec détermine avec les saillies latérales un triangle isocèle à sommet olécranien.

Ces rapports sont évidemment modifiés lors des traumatismes du coude (surtout dans les luxations en arrière).

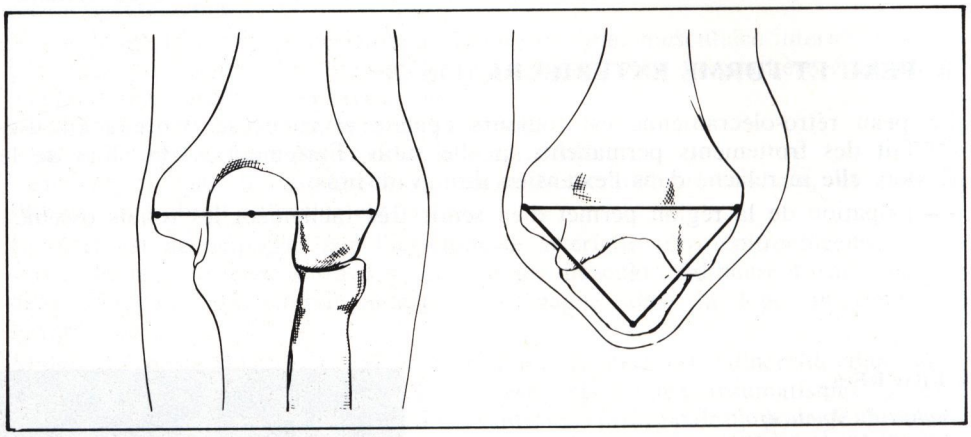

FIGURE 8

Les repères osseux du coude droit :
Vue postérieure
A gauche : coude en extension
A droite : coude en flexion

10 la région antérieure de l'avant-bras

PLAN

1. Limites
2. Plan osseux
   - *A. Diaphyse du radius*
   - *B. Espace interosseux*
   - *C. Diaphyse du cubitus*
3. Plan musculaire
   - *A. Carré pronateur*
   - *B. Plan musculaire profond*
     - *court supinateur*
     - *long fléchisseur propre du pouce*
     - *fléchisseur commun profond*
   - *C. Plan musculaire moyen*
     - *premier radial*
     - *deuxième radial*
     - *fléchisseur commun superficiel*
   - *D. Plan musculaire superficiel*
     - *long supinateur*
     - *rond pronateur*
     - *grand palmaire*
     - *petit palmaire*
     - *cubital antérieur*
4. Vaisseaux et nerfs profonds
   - *A. Artères*
   - *B. Veines*
   - *C. Lymphatiques*
   - *D. Nerfs*
5. Rapports généraux
6. Vaisseaux et nerfs superficiels
7. Plans cutanés et forme extérieure

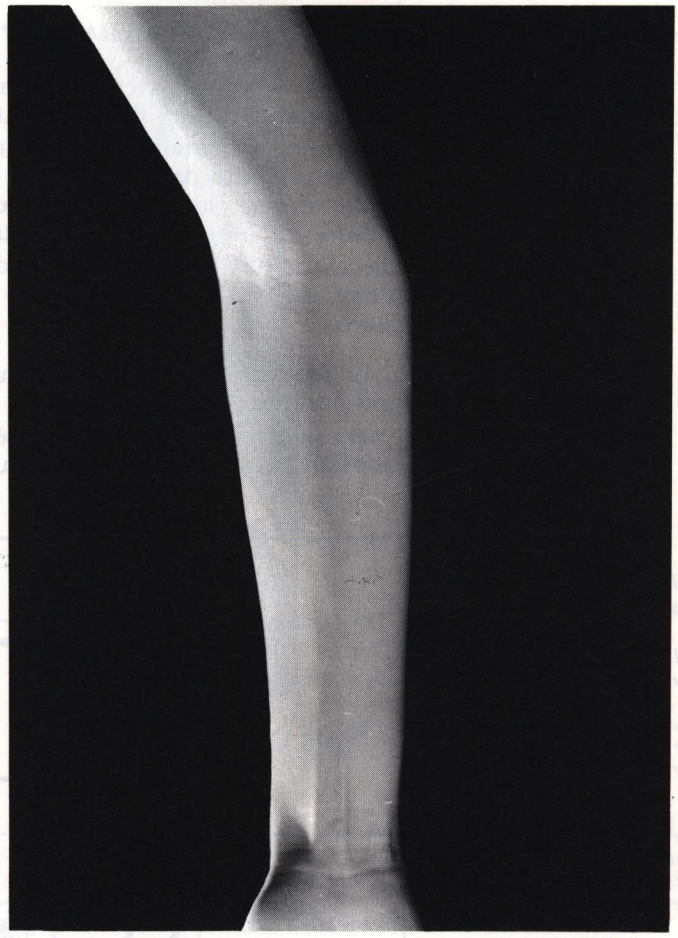

Vue antérieure de l'avant-bras droit

La région anté-brachiale antérieure (Regio Antebrachii Anterior) comprend toutes les parties molles situées en avant du radius et du cubitus. Elle englobe les deux loges antérieure et extérieure de l'anatomie descriptive.

1. Limites

- *en haut :* une ligne horizontale passant à 4 centimètres au-dessous de l'épitrochlée,
- *en bas :* une ligne parallèle, passant au-dessus de la tête du cubitus,
- *en dehors :* une ligne oblique allant de l'épicondyle à l'apophyse styloïde du radius,
- *en dedans :* une ligne oblique allant de l'épitrochlée à l'apophyse styloïde du cubitus.

2. Plan osseux

Formé par le radius et le cubitus, réunis l'un à l'autre par la membrane interosseuse, il sépare la région antérieure de la région postérieure.

**** Radius : du latin : le rayon***

A. LA DIAPHYSE DU RADIUS* (Radius) (Fig. 1 et 2)

Située à la partie externe de l'avant-bras en position de supination, elle devient antérieure lors de la pronation.

De forme prismatique triangulaire, elle s'élargit progressivement de haut en bas, et présente deux courbures :
- *l'une interne,* la plus prononcée, appelée courbure pronatrice,
- *l'autre antérieure,* moins marquée, correspondant à la face antérieure.

Elle est nettement limitée en dedans par le bord interne, ou interosseux ; par contre, le bord antérieur sépare moins bien la face externe de la face antérieure.

a. La face externe, concave de haut en bas et convexe transversalement, présente trois portions distinctes :

- *tiers supérieur :* quelques rugosités en dehors de la tubérosité bicipitale donnent insertion aux deux faisceaux du court supinateur ;

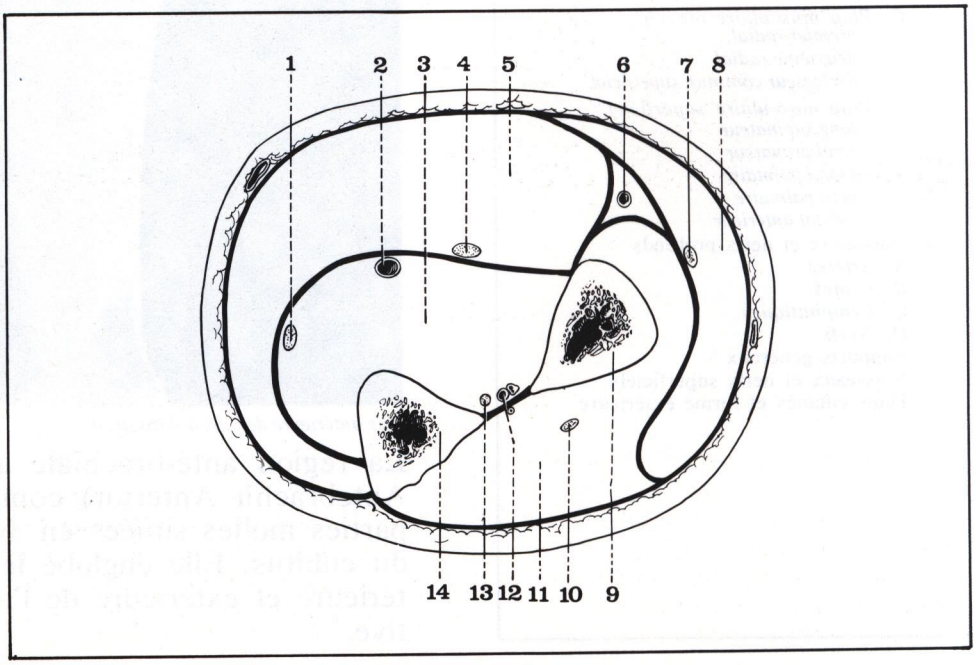

FIGURE 1

Coupe transversale des différentes loges de l'avant-bras

1. *Nerf cubital*
2. *Artère cubitale*
3. *Loge antérieure, plan profond*
4. *Nerf médian*
5. *Loge antérieure, plan superficiel*
6. *Artère radiale*
7. *Branche antérieure du nerf radial*
8. *Loge externe*
9. *Radius*
10. *Branche postérieure du nerf radial*
11. *Loge postérieure*
12. *Artère interosseuse antérieure*
13. *Nerf interosseux antérieur*
14. *Cubitus*

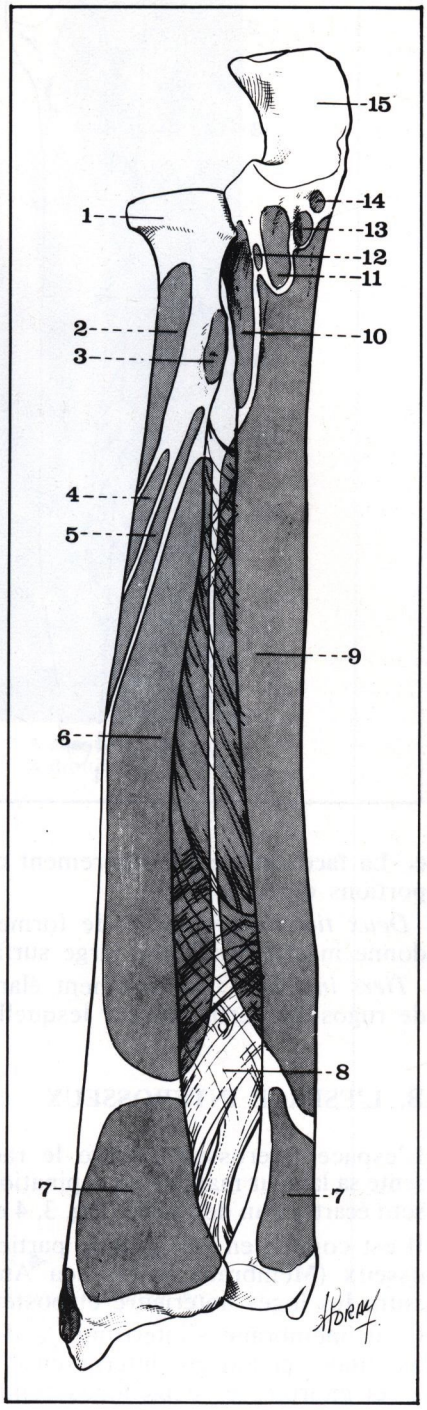

FIGURE 2

Vue antérieure des deux os de l'avant-bras

1. *Tête du radius*
2. *Insertion du court supinateur (faisceau profond)*
3. *Tubérosité bicipitale et insertion du biceps brachial*
4. *Insertion du rond pronateur*
5. *Insertion du fléchisseur commun superficiel*
6. *Insertion du fléchisseur propre du pouce*
7. *Insertions du carré pronateur*
8. *Membrane interosseuse*
9. *Insertion du fléchisseur commun profond*
10. *Insertion du court supinateur*
11. *Insertion du brachial antérieur*
12. *Insertion de la corde de Weitbrecht*
13. *Insertion du faisceau coronoïdien du rond pronateur*
14. *Insertion du fléchisseur commun superficiel*
15. *Grande cavité sigmoïde*

- *tiers moyen :* sur une large empreinte ovalaire, rugueuse et bien limitée, s'insère le rond pronateur ;
- *tiers inférieur :* sans insertion musculaire, il est croisé par les tendons des muscles radiaux.

b. Le bord antérieur, légèrement convexe en dehors, naît de la tubérosité bicipitale, et se porte obliquement en dehors et en bas. Très net à sa partie haute, il donne insertion au fléchisseur commun superficiel ; puis il s'émousse à sa partie moyenne, et empiète sur la face externe ; enfin, il devient à nouveau plus marqué à sa partie basse.

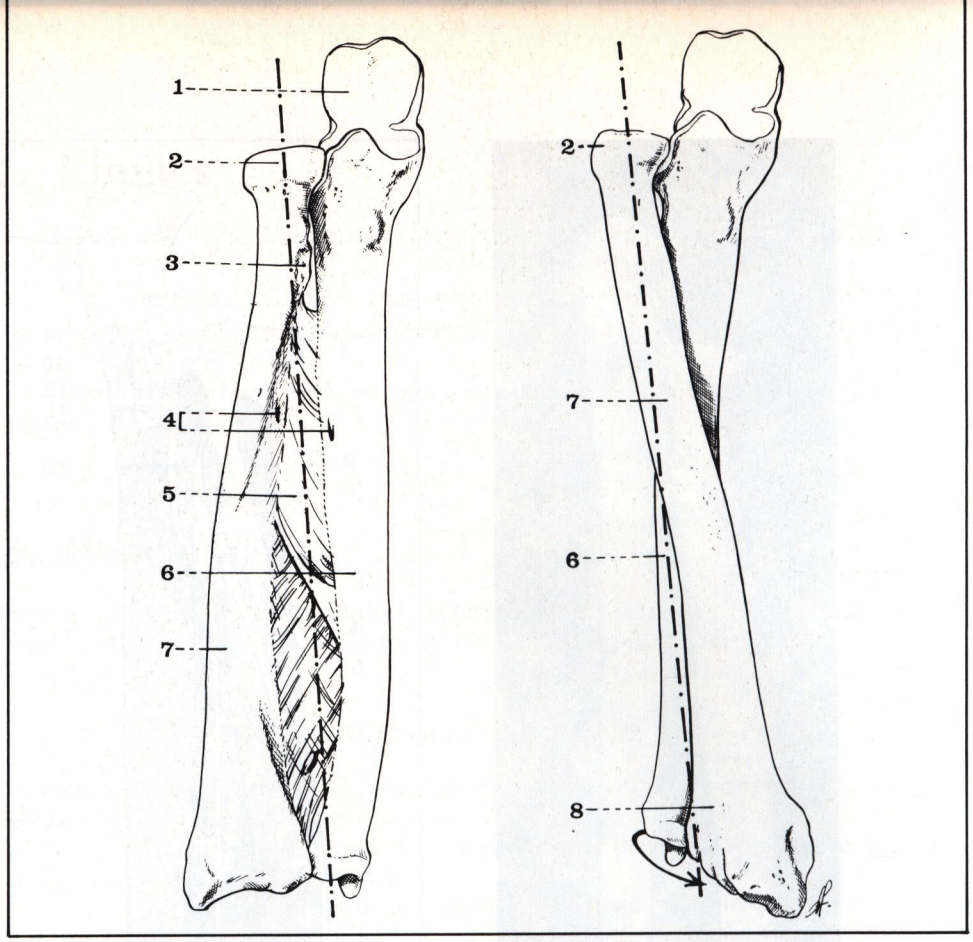

FIGURE 3

Les mouvements de pro-supination
A gauche : supination
A droite : pronation

L'axe de rotation passe par le centre de la cupule radiale et de l'extrémité inférieure du cubitus

1. *Grande cavité sigmoïde*
2. *Tête du radius*
3. *Tubérosité bicipitale*
4. *Trous nourriciers*
5. *Membrane interosseuse*
6. *Diaphyse du cubitus*
7. *Diaphyse du radius*
8. *Extrémité inférieure du radius*

c. La face antérieure, légèrement concave à sa partie moyenne, présente deux portions distinctes :

- *Deux tiers supérieurs :* de forme triangulaire à sommet supéro-interne, elle donne insertion sur une large surface au muscle fléchisseur propre du pouce.
- *Tiers inférieur :* notablement élargie, la face antérieure présente deux séries de rugosités verticales sur lesquelles s'insère le carré pronateur.

B. L'ESPACE INTEROSSEUX

L'espace interosseux, entre le radius et le cubitus, de forme ovalaire, présente sa largeur maxima en supination complète, lorsque les deux os de l'avant-bras sont écartés l'un de l'autre (Fig. 3, 4 et 5).

Il est comblé en très grande partie par *la membrane interosseuse,* ou ligament osseux (Membrana Interossea Antebrachii) qui forme une barrière véritable entre les loges antérieure et postérieure.

Cette membrane s'interrompt à deux centimètres au-dessous de la tubérosité bicipitale, et l'artère interosseuse postérieure chevauche son bord supérieur ; à cet endroit, les deux loges communiquent donc directement.

Les faisceaux fibreux qui constituent la membrane interosseuse sont dirigés obliquement en bas et en dedans, du radius au cubitus ; peu épais en bas, ils se renforcent dans les trois-quarts supérieurs, et se prolongent sous la forme d'une bandelette fibreuse, tendue de la base de l'apophyse coronoïde, à la face antérieure du radius, sous la tubérosité bicipitale ; cette bandelette porte le nom de ligament de Weibrecht* (Fig. 5) ou corde oblique (Chorda Oblique).

C. LA DIAPHYSE DU CUBITUS (Ulna)*

Située à la partie interne de l'avant-bras, elle présente une légère concavité antérieure, et paraît tordue sur son axe. Prismatique triangulaire et volumineuse en haut, elle devient arrondie en bas, et beaucoup plus grêle.

*** Weitbrecht Josias (*cf.* page 1166)**

**** Cubitus : du grec Cubiton : avec des angles (Cubos : le cube)***
**** Ulna : du latin l'Aune (L'aulne : mesure ancienne utilisée par les drapiers au moyen de l'avant-bras)***

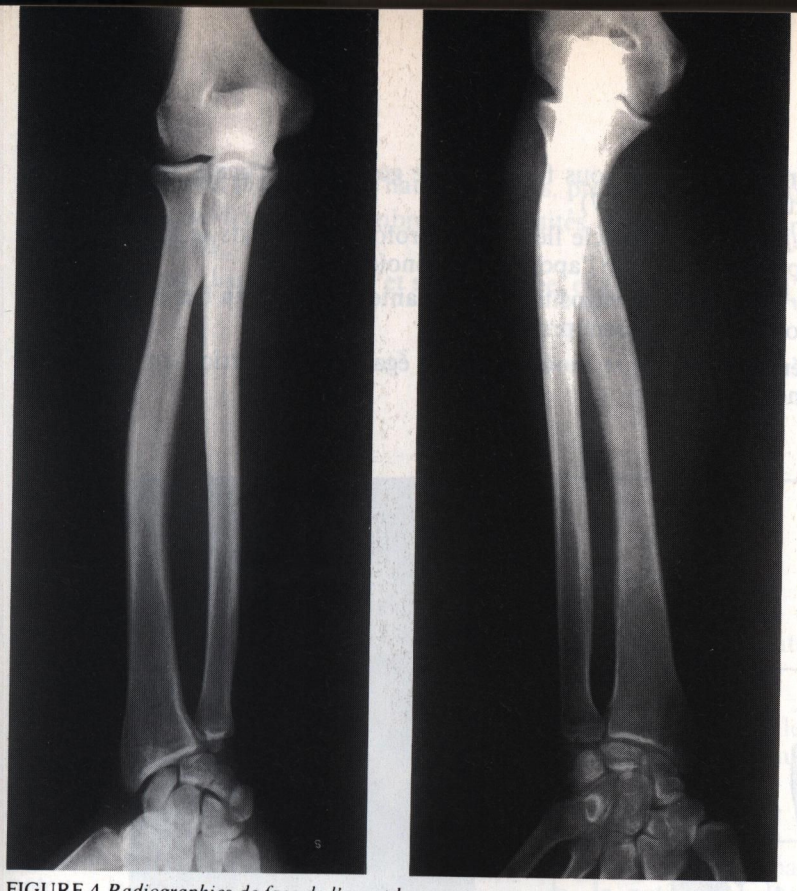

FIGURE 4 *Radiographies de face de l'avant-bras*

A gauche : *supination*
A droite : *pronation*

FIGURE 4 bis
Radiographie de profil de l'avant-bras.

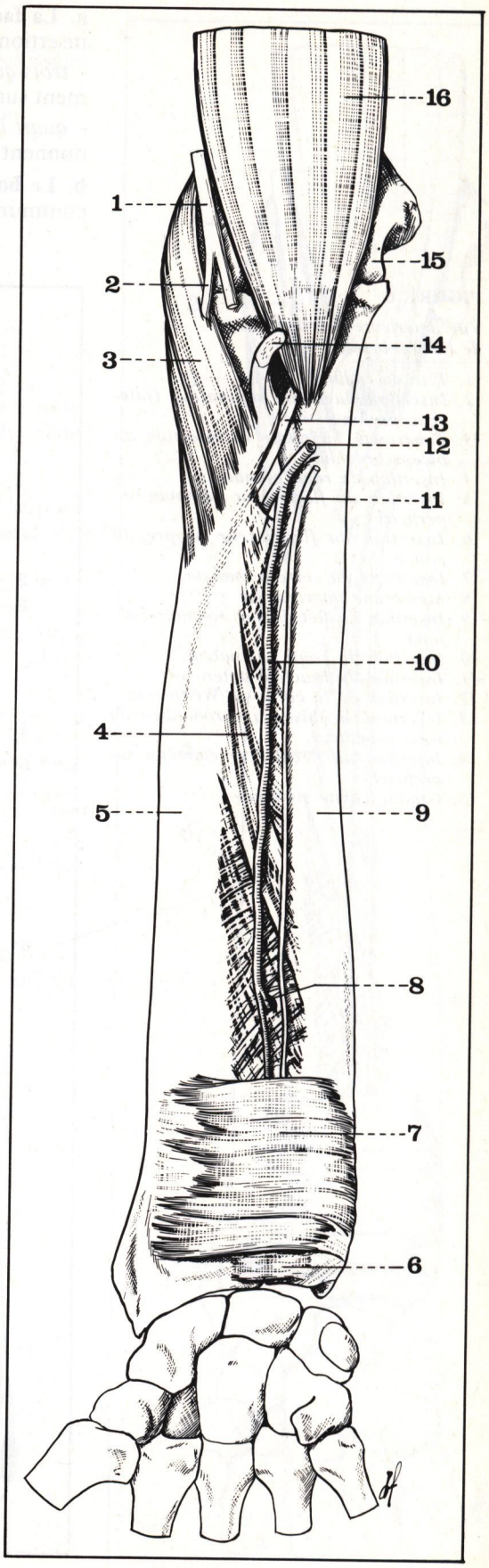

FIGURE 5 ▶

Loge antérieure de l'avant-bras
La membrane interosseuse

1. *Nerf radial*
2. *Branche postérieure du nerf radial*
3. *Muscle court supinateur*
4. *Membrane interosseuse*
5. *Radius*
6. *Ligament antérieur de la radiocubitale inférieure*
7. *Muscle carré pronateur*
8. *Artère perforante de l'interosseuse antérieure*
9. *Cubitus*
10. *Artère interosseuse antérieure*
11. *Nerf interosseux antérieur*
12. *Tronc des artères interosseuses*
13. *Corde de Weitbrecht*
14. *Tendon du biceps brachial*
15. *Trochlée humérale*
16. *Muscle brachial antérieur*

a. La face antérieure, excavée sous forme d'une gouttière verticale, présente deux insertions musculaires (Fig. 6 et 7) :

- *trois-quarts supérieurs :* le muscle fléchisseur profond des doigts se fixe très largement sur la diaphyse, à partir de l'apophyse coronoïde ;
- *quart inférieur :* une série de rugosités très saillantes obliques en bas et en dedans, donnent insertion au muscle carré pronateur.

b. Le bord antérieur, arrondi et mousse, donne également insertion au fléchisseur commun profond.

FIGURE 6

Vue antérieure des deux os de l'avant-bras

1. *Tête du radius*
2. *Insertion du court supinateur (faisceau profond)*
3. *Tubérosité bicipitale et insertion du biceps brachial*
4. *Insertion du rond pronateur*
5. *Insertion du fléchisseur commun superficiel*
6. *Insertion du fléchisseur propre du pouce*
7. *Insertions du carré pronateur*
8. *Membrane interosseuse*
9. *Insertion du fléchisseur commun profond*
10. *Insertion du court supinateur*
11. *Insertion du brachial antérieur*
12. *Insertion de la corde de Weitbrecht*
13. *Insertion du faisceau coronoïdien du rond pronateur*
14. *Insertion du fléchisseur commun superficiel*
15. *Grande cavité sigmoïde*

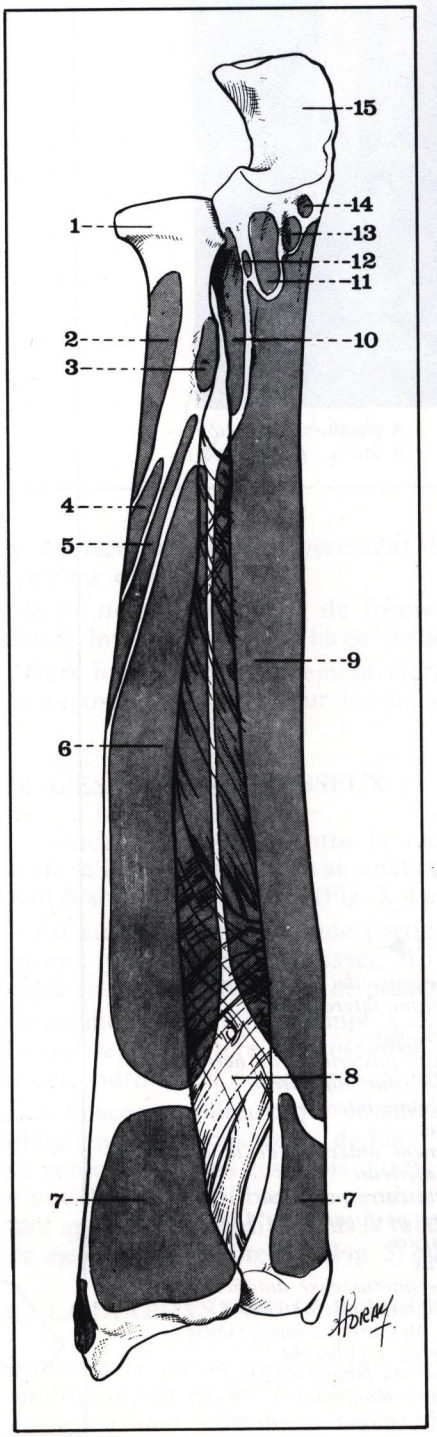

FIGURE 7

Vue antérieure des deux os de l'avant-bras

c. La face interne, plus large en haut qu'en bas, présente deux portions :
- *deux tiers supérieurs :* de nombreuses rugosités donnent insertion au fléchisseur commun profond ;
- *tiers inférieur :* lisse, arrondie, et sous-cutanée, elle et dépourvue d'insertion.

3. Plan musculaire

Disposés en avant du radius et du cubitus, les 12 muscles de la région antérieure de l'avant-bras sont répartis topographiquement en quatre plans d'inégale importance, avec, de la profondeur à la superficie :
- le muscle carré pronateur,
- le plan musculaire profond formé, de dehors en dedans par le court supinateur, le fléchisseur propre du pouce, et le fléchisseur commun profond des doigts,
- le plan musculaire moyen formé, de dehors en dedans, par le 2e radial, le 1er radial et le fléchisseur commun superficiel des doigts,
- le plan musculaire superficiel formé, de dehors en dedans, par le long supinateur, le rond pronateur, le grand palmaire, le petit palmaire, et le cubital antérieur.

Les traités d'anatomie descriptive isolent un *groupe musculaire externe*(ou latéral) qui comprend quatre muscles, insérés sur le bord latéral de l'humérus ou sur l'épicondyle : le court supinateur, les deux radiaux, et le long supinateur. Cette subdivision est valable également du point de vue topographique, mais non absolue en raison de l'absence d'une loge indépendante, et du chevauchement de certains muscles, en particulier du long supinateur, qui déborde très nettement en avant, alors que le court supinateur, profondément situé, appartient presque à la région postérieure de l'avant-bras.

A. **LE MUSCLE CARRE PRONATEUR** (Musculus Pronator Quadratus) forme à lui seul, le plan le plus profond, au voisinage du poignet. Aplati et quadrilatère, il est tendu transversalement entre la partie inférieure des deux os de l'avant-bras (Fig. 8).

Insertions

En dehors : quart inférieur de la face antérieure du radius sur des rugosités verticales.

En dedans : quart inférieur de la face antérieure du cubitus sur une crête rugueuse oblique.

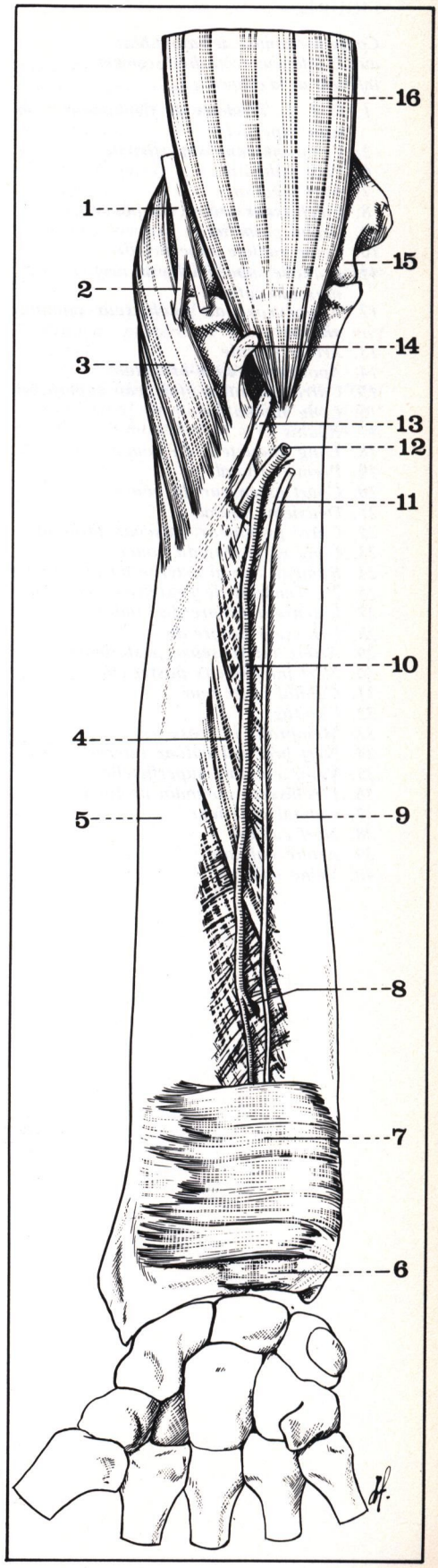

FIGURE 8

Loge antérieure de l'avant-bras
Plan du carré pronateur

1. *Nerf radial*
2. *Branche postérieure du nerf radial*
3. *Court supinateur*
4. *Membrane interosseuse*
5. *Radius*
6. *Ligament antérieur de la radio-cubitale inférieure*
7. *Muscle carré pronateur*
8. *Artère perforante de l'interosseuse antérieure*
9. *Cubitus*
10. *Artère interosseuse antérieure*
11. *Nerf interosseux antérieur*
12. *Tronc des artères interosseuses*
13. *Corde de Weitbrecht*
14. *Tendon du biceps brachial*
15. *Trochlée humérale*
16. *Muscle brachial antérieur*

FIGURE 9

Coupe horizontale de l'avant-bras au 1/3 inférieur (côté droit segment inférieur de la coupe)

1. 3, 4, 5. *Tendons du fléchisseur commun superficiel*
2. *Veine médiane superficielle*
6. *Petit palmaire*
7. *Nerf médian*
8. *Fléchisseur propre du pouce*
9. *Grand palmaire*
10. *Veine radiale superficielle*
11. *Branche superficielle du nerf musculo-cutané*
12. *Aponévrose du fléchisseur commun profond*
13. *Artère radiale*
14. *Aponévrose anté-brachiale*
15. *Carré pronateur, faisceau superficiel*
16. *Long supinateur*
17. *Radius*
18. *Long abducteur du pouce*
19. *Premier radial*
20. *Court extenseur du pouce*
21. *Deuxième radial*
22. *Carré pronateur, faisceau profond*
23. *Long extenseur du pouce*
24. *Rameau dorsal externe du nerf radial*
25. 26. *Tendons de l'extenseur commun*
27. *Extenseur propre de l'index*
28. *Extenseur propre du 5e*
29. *Artère interosseuse postérieure*
30. *Nerf interosseux postérieur*
31. *Cubital postérieur*
32. *Cubitus*
33. *Membrane interosseuse*
34. *Nerf brachial cutané interne*
35. *Veine cubitale superficielle*
36. *Fléchisseur commun profond*
37. *Cubital antérieur*
38. *Nerf cubital*
39. *Artère cubitale*
40. *Veine cubitale*

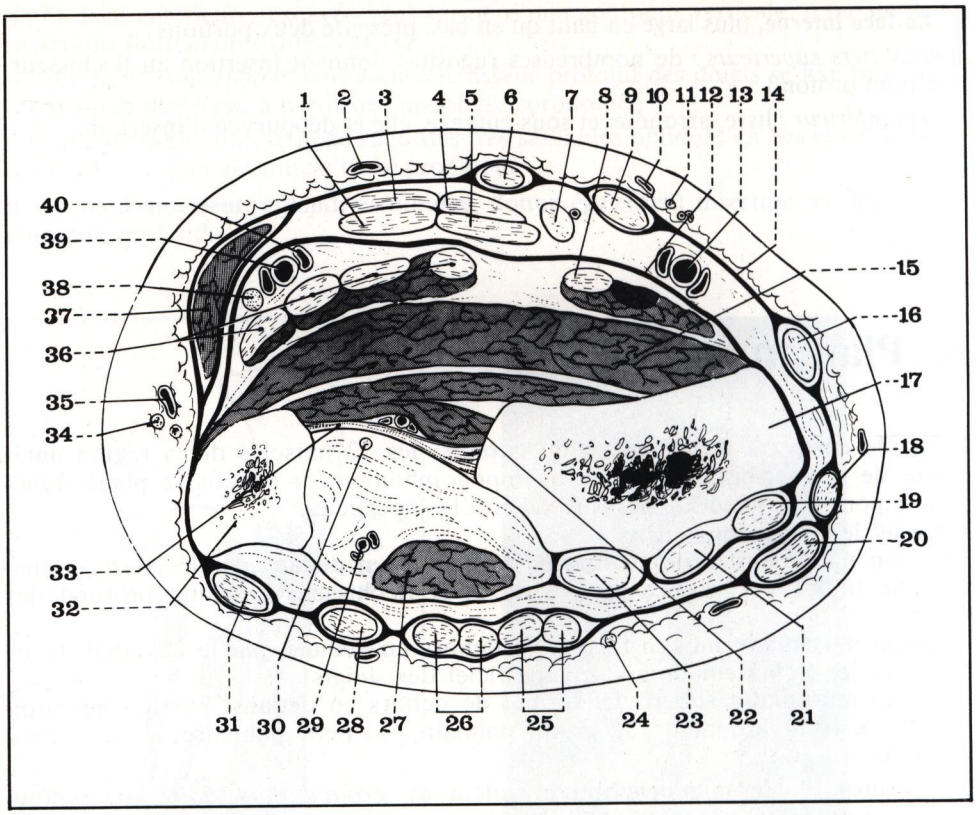

Corps charnu : très épais, surtout à sa partie basse, il est décomposable en deux plans (Fig. 9)
- l'un profond, détaché du radius,
- l'autre superficiel, détaché du cubitus.

Innervation : par un rameau du nerf interosseux antérieur (du médian).

Action : pronateur énergique de l'avant-bras.

B. **LE PLAN MUSCULAIRE PROFOND** est formé par le court supinateur, le long fléchisseur propre du pouce, et le fléchisseur commun profond des doigts.

• LE MUSCLE COURT SUPINATEUR (Musculus Supinator) ne participe à la région anté-brachiale antérieure que par ses insertions inférieures (*cf.* p. 1256).

Origines : par deux chefs (Fig. 10 et 11)

— *Superficiel : de la pointe* de l'épicondyle, par un tendon en éventail qui renforce le ligament latéral externe du coude ; et *d'une crête* qui limite en arrière la surface sous-sigmoïdienne du cubitus.

- *Profond :* de la face antérieure de l'épicondyle, et de la surface triangulaire sous-sigmoïdienne.

Corps charnu : sous forme d'une lame épaisse où se retrouvent les deux plans (le plan profond débordant en haut et en avant le plan superficiel), il s'enroule autour du col du radius, d'arrière en avant.

Terminaison :

- *Chef superficiel :* sur la partie supérieure, oblique, du bord antérieur du radius.
- *Chef profond :* ses fibres épicondyliennes s'insèrent sur le col du radius, et ses fibres cubitales sur le bord antérieur du radius, en arrière du chef superficiel.

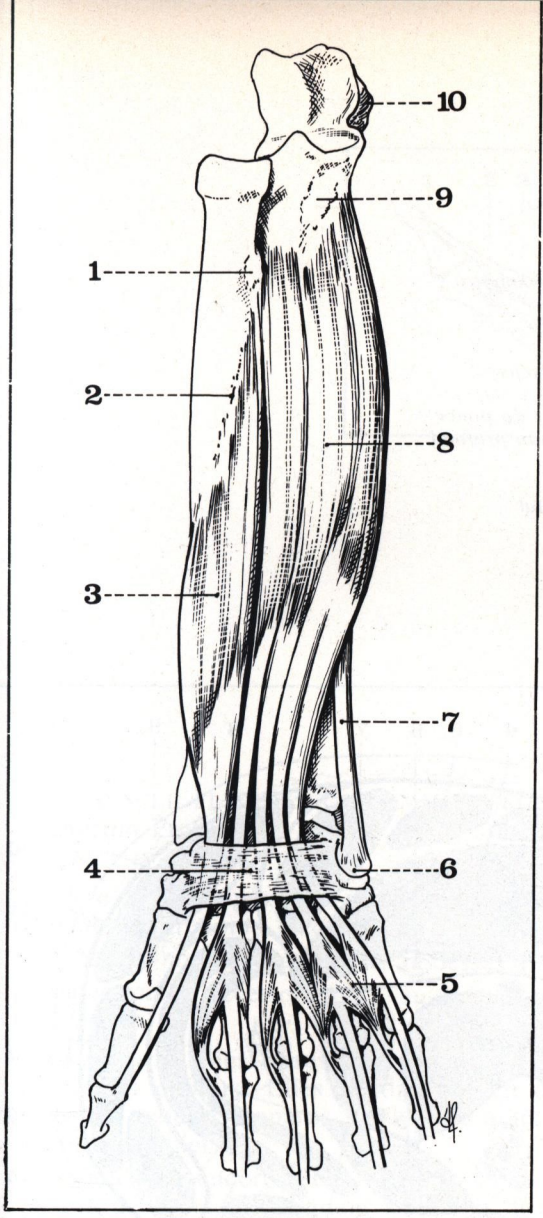

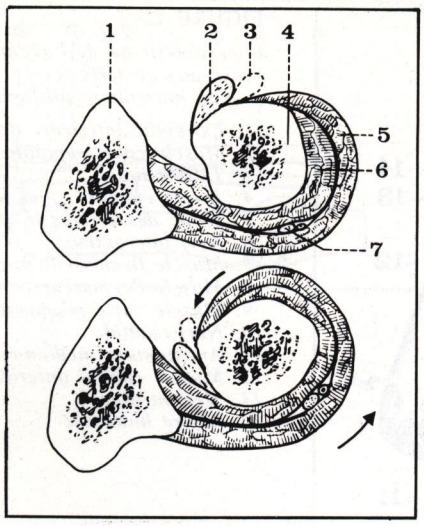

FIGURE 10
Coupes transversales du muscle court supinateur : côté droit, segment inférieur de la coupe (d'après Paturet)
1. Cubitus
2. Tendon du biceps brachial
3. Bourse séreuse bicipitale
4. Radius
5. Faisceau superficiel du court supinateur
6. Faisceau profond
7. Branche postérieure (motrice) du nerf radial
En haut : position de supination.
En bas : position de pronation montrant l'enroulement du muscle autour du radius (les flèches montrent le sens de l'enroulement).

◀ FIGURE 11

Vue antérieure des muscles fléchisseur propre du pouce et fléchisseur commun profond (côté droit)

1. ***Tubérosité bicipitale***
2. ***Crête oblique du radius***
3. ***Muscle fléchisseur propre du pouce***
4. ***Ligament annulaire antérieur du carpe***
5. ***Muscles lombricaux***
6. ***Os pisiforme***
7. ***Tendon du muscle cubital antérieur***
8. ***Muscle fléchisseur commun profond***
9. ***Empreinte du muscle brachial antérieur***
10. ***Olécrane***

Innervation : par la branche postérieure du nerf radial.

Action : supinateur énergique de l'avant-bras, en synergie avec le biceps brachial.

• LE MUSCLE LONG FLÉCHISSEUR PROPRE DU POUCE (Musculus Flexor Pollicis Longus)

Origines :

- *Sur le radius* essentiellement, sur la face antérieure, depuis la tubérosité bicipitale jusqu'au carré pronateur.
- *Sur le cubitus* accessoirement, sur la face externe de l'apophyse coronoïde et sur le ligament de Weitbrecht.

Corps charnu : large, semi-penniforme et aplati, le muscle se jette très tôt sur un tendon apparu sur son bord interne (Fig. 12).

Terminaison : le tendon traverse le canal carpien en se réfléchissant sur le trapèze, et se termine sur la face antérieure de la base de la deuxième phalange du pouce.

Innervation : par le nerf médian.

Action : flexion de la deuxième phalange du pouce sur la première, entraînée secondairement ; mais action nulle sur le métacarpien.

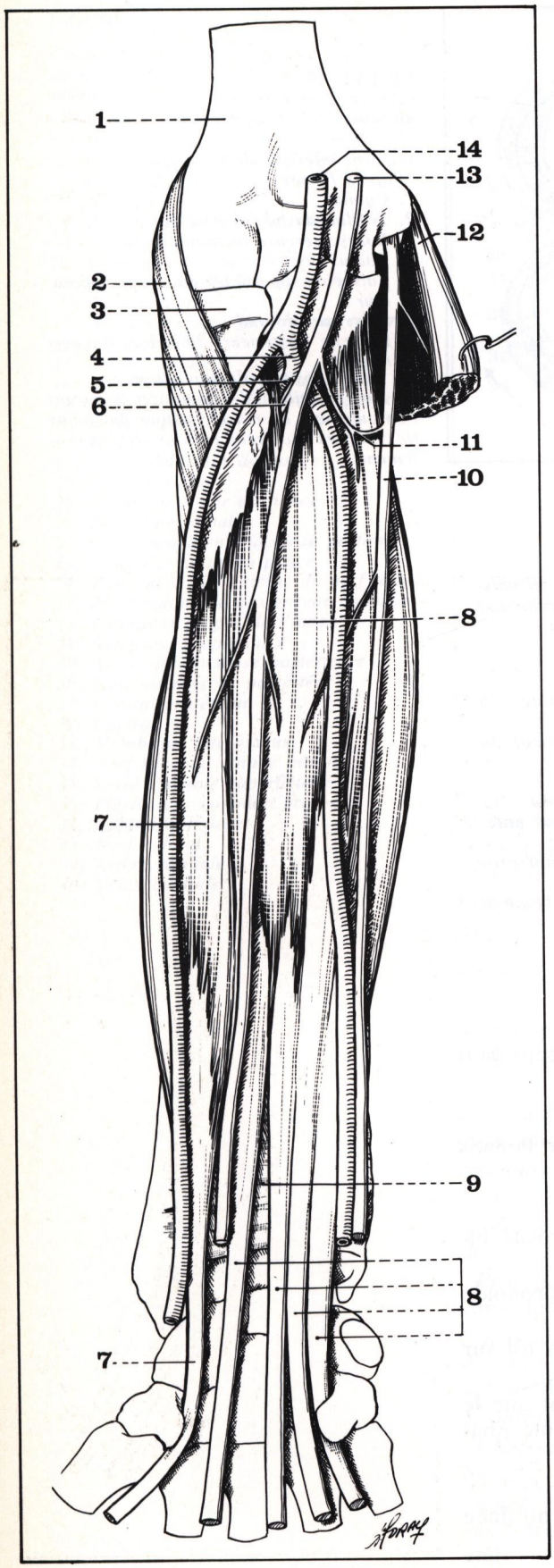

FIGURE 12

Loge antérieure de l'avant-bras
Vaisseaux et nerfs
et plan musculaire profond

1. *Extrémité inférieure de l'humérus*
2. *Muscle court supinateur*
3. *Tête radiale*
4. *Artère cubitale*
5. *Tronc des artères interosseuses*
6. *Nerf interosseux*
7. *Muscle fléchisseur propre du pouce*
8. *Muscle fléchisseur commun profond*
9. *Muscle carré pronateur*
10. *Nerf cubital*
11. *Anastomose médian-cubital*
12. *Muscle cubital antérieur*
13. *Nerf médian*
14. *Artère humérale*

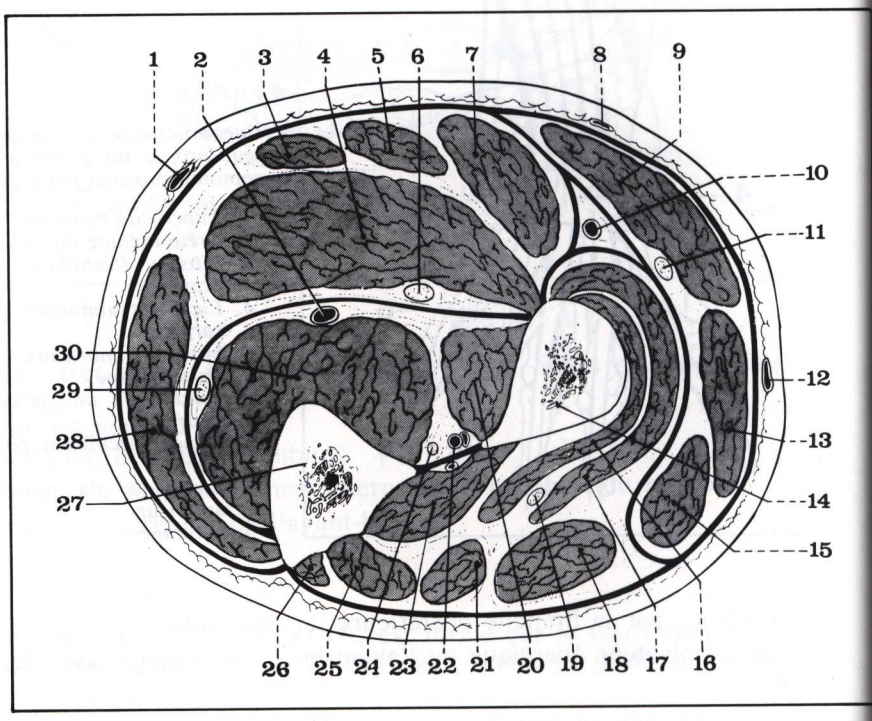

FIGURE 13

Coupe de l'avant-bras
à l'union 1/3 supérieur - 1/3 moyen
Côté droit
Segment inférieur de la coupe

1. *Veine cubitale superficielle*
2. *Artère cubitale*
3. *Muscle petit palmaire*
4. *Muscle fléchisseur commun superficiel*
5. *Muscle grand palmaire*
6. *Nerf médian*
7. *Muscle rond pronateur*
8. *Veine médiane*
9. *Muscle long supinateur*
10. *Artère radiale*
11. *Branche antérieure sensitive du nerf radial*
12. *Veine radiale superficielle*
13. *Muscle 1er radial*
14. *Radius*
15. *Muscle 2e radial*
16. *Muscle court supinateur, faisceau profond*
17. *Muscle court supinateur, faisceau superficiel*
18. *Muscle extenseur commun des doigts*
19. *Branche postérieure motrice du muscle radial*
20. *Muscle fléchisseur propre du pouce*
21. *Muscle extenseur propre du 5e*
22. *Artère interosseuse antérieure*
23. *Muscle long abducteur du pouce*
24. *Nerf interosseux antérieur*
25. *Muscle court extenseur du pouce*
26. *Muscle cubital postérieur*
27. *Cubitus*
28. *Muscle cubital antérieur*
29. *Nerf cubital*
30. *Muscle fléchisseur commun profond*

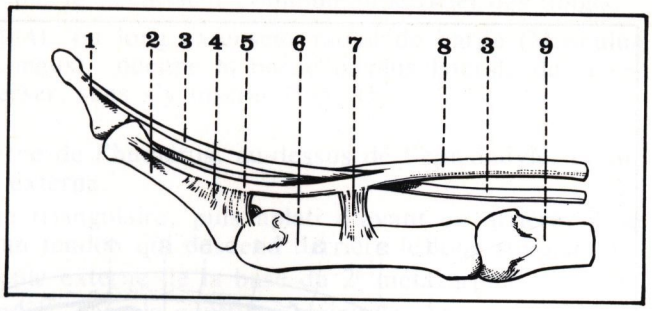

FIGURE 14

Terminaison des fléchisseurs au niveau d'un doigt

1. *Troisième phalange*
2. *Deuxième phalange*
3. *Tendon du fléchisseur commun profond (tendon perforant)*
4. *Mésotendon*
5. *Languette latérale d'insertion du fléchisseur commun superficiel sur la 2e phalange*
6. *Première phalange*
7. *Mésotendon*
8. *Tendon du fléchisseur commun superficiel (tendon perforé)*
9. *Métacarpien*

• LE MUSCLE FLÉCHISSEUR COMMUN PROFOND DES DOIGTS (Musculus Flexor Digitorum Profundus)

Origines (Fig. 12 et 13)

- *Sur le cubitus,* sur les trois-quarts supérieurs des faces antérieure et interne, jusqu'à l'apophyse coronoïde, en dehors du brachial antérieur.
- *Sur la membrane interosseuse,* au-dessus du carré pronateur.
- *Sur le radius,* accessoirement, au-dessous de la tubérosité bicipitale, sur le bord interosseux.

Corps charnu : les fibres descendent verticalement, et s'enroulent en dedans autour du cubitus. Elles se divisent en quatre corps charnus auxquels font suite des tendons apparus sur la face antérieure, le tendon de l'index se dégageant le premier.

Terminaison : encore réunis dans le canal carpien, les tendons s'écartent à la paume de la main, donnent insertion aux lombricaux, et se terminent à la base de la troisième phalange des doigts, après avoir passé entre les deux chefs du tendon fléchisseur superficiel correspondant (Fig. 14).

Innervation

- par le médian pour les faisceaux de l'index et du médius,
- par le cubital pour les faisceaux de l'annulaire et de l'auriculaire.

Action : flexion de la 3e phalange sur la 2e, qui est secondairement entraînée dans le mouvement ; par contre, la 1re phalange est essentiellement fléchie par les interosseux, surtout si la main est déjà fléchie.

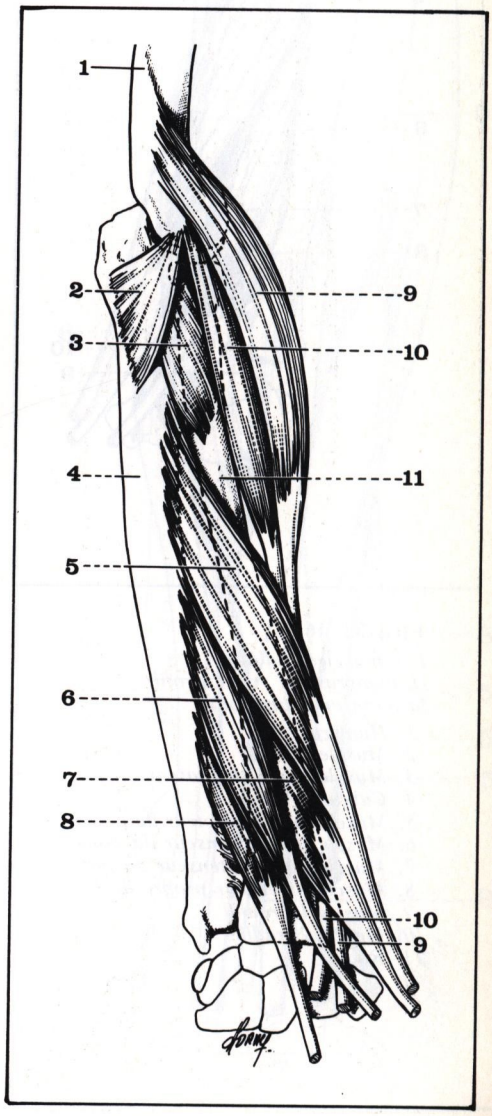

FIGURE 15

Loge externe de l'avant-bras (l'humérus est vu de profil la main en pronation)

1. *Humérus*
2. *Muscle anconé*
3. *Muscle court supinateur*
4. *Cubitus*
5. *Muscle long abducteur du pouce*
6. *Muscle long extenseur du pouce*
7. *Muscle court extenseur du pouce*
8. *Muscle extenseur propre de l'index*
9. *Muscle 1er radial*
10. *Muscle 2e radial*
11. *Radius*

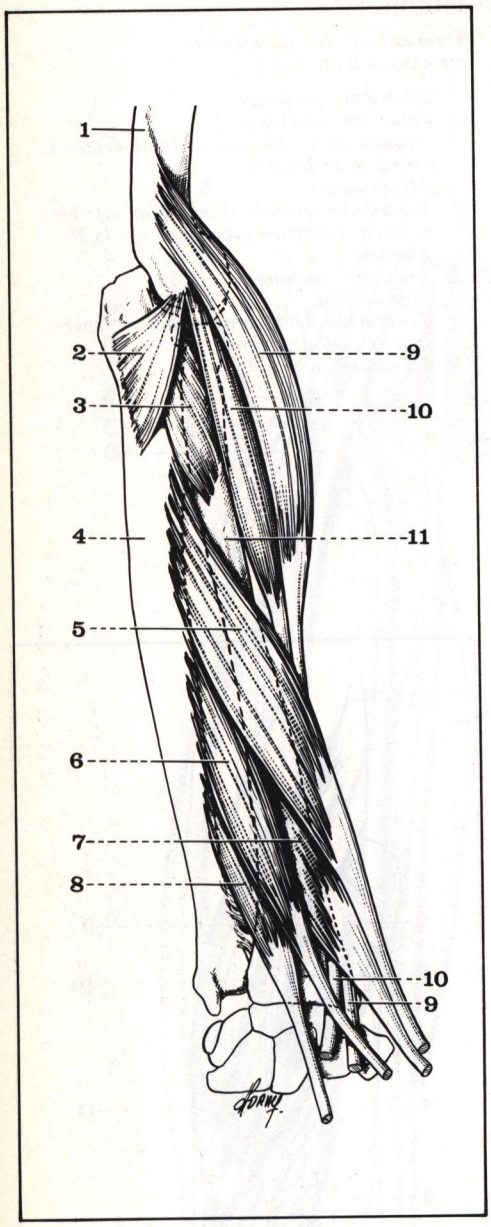

FIGURE 16

Les muscles radiaux
(L'humérus est vu de profil
la main en pronation)

1. *Humérus*
2. *Muscle anconé*
3. *Muscle court supinateur*
4. *Cubitus*
5. *Muscle long abducteur du pouce*
6. *Muscle long extenseur du pouce*
7. *Muscle court extenseur du pouce*
8. *Muscle extenseur propre de l'index*
9. *Muscle 1er radial*
10. *Muscle 2e radial*
11. *Radius*

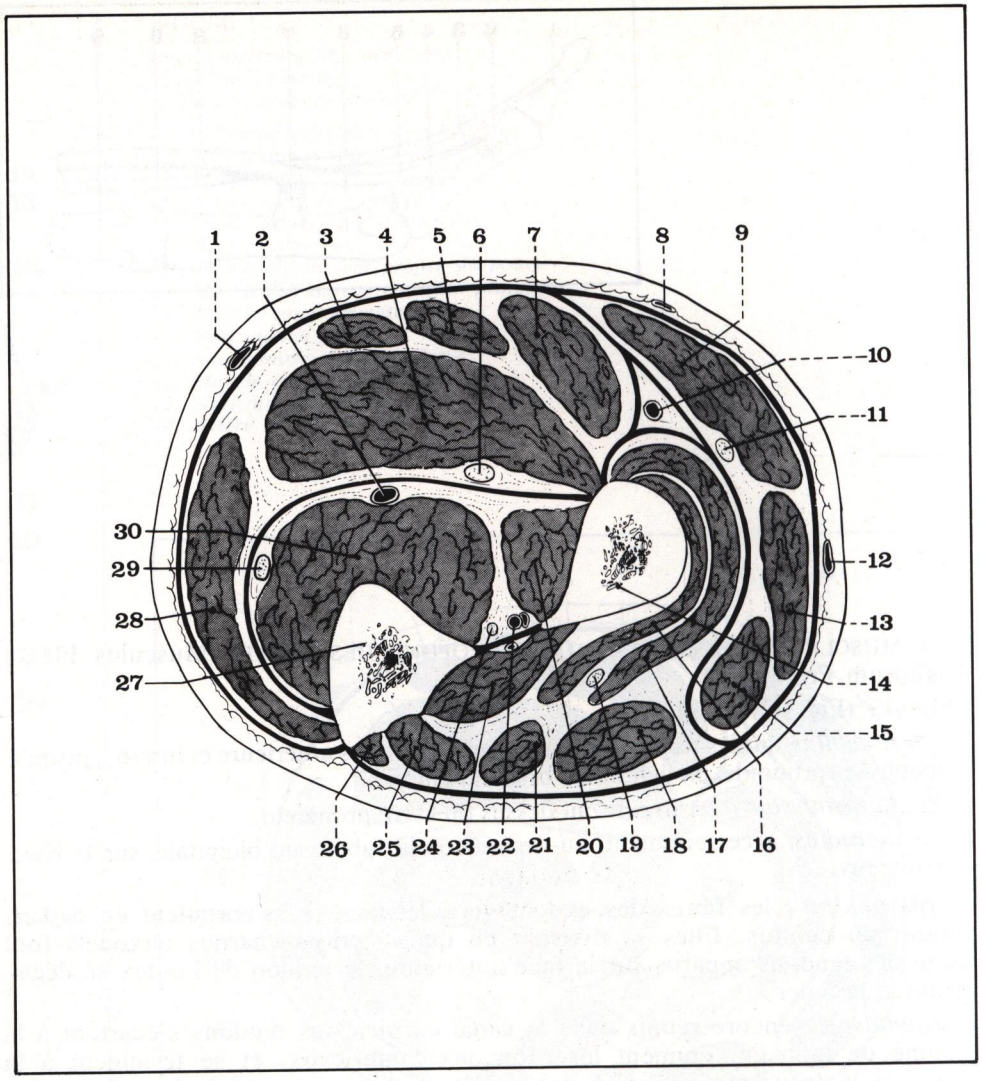

FIGURE 17

Coupe de l'avant-bras à l'union
1/3 supérieur - 1/3 moyen
Côté droit
Segment inférieur de la coupe

1. *Veine cubitale superficielle*
2. *Artère cubitale*
3. *Muscle petit palmaire*
4. *Muscle fléchisseur commun superficiel*
5. *Muscle grand palmaire*
6. *Nerf médian*
7. *Muscle rond pronateur*
8. *Veine médiane*
9. *Muscle long supinateur*
10. *Artère radiale*
11. *Branche antérieure sensitive du nerf radial*
12. *Veine radiale superficielle*
13. *Muscle 1er radial*
14. *Radius*
15. *Muscle 2e radial*
16. *Muscle court supinateur, faisceau profond*
17. *Muscle court supinateur, faisceau superficiel*
18. *Muscle extenseur commun des doigts*
19. *Branche postérieure motrice du nerf radial*
20. *Muscle fléchisseur propre du pouce*
21. *Muscle extenseur propre du 5e*
22. *Artère interosseuse antérieure*
23. *Muscle long abducteur du pouce*
24. *Nerf interosseux antérieur*
25. *Muscle court extenseur du pouce*
26. *Muscle cubital postérieur*
27. *Cubitus*
28. *Muscle cubital antérieur*
29. *Nerf cubital*
30. *Muscle fléchisseur commun profond*

C. LE PLAN MUSCULAIRE MOYEN est formé en dehors par les deux muscles radiaux, et en dedans par le fléchisseur commun superficiel des doigts.

• LE MUSCLE PREMIER RADIAL, ou long extenseur radial du carpe (Musculus Extensor Carpi Radialis Longus) occupe la partie la plus latérale de la région qu'il ne fait que traverser, sans s'y insérer (Fig. 15).

Origines : sur le bord externe de l'humérus, au-dessus de l'épicondyle, et sur la cloison inter-musculaire externe.

Corps charnu : prismatique triangulaire, puis aplati d'avant en arrière, il se jette sur les deux faces d'un tendon qui descend derrière le long supinateur.

Terminaison : sur le tubercule externe de la base du 2e métacarpien.

Innervation : par le nerf radial, dans la gouttière bicipitale externe.

Action : extenseur et abducteur de la main, tournant ainsi la face dorsale de la main en dehors.

• LE MUSCLE DEUXIÈME RADIAL, ou court extenseur radial du carpe (Musculus Extensor Carpi Radialis Brevis) : comme son homonyme, il ne s'insère pas sur l'avant-bras (Fig. 16 et 17).

Origines : sur la face antérieure de l'épicondyle, et sur la cloison qui le sépare de l'extenseur commun.

Corps charnu : prismatique triangulaire, il s'aplatit ensuite, se creuse en gouttière, et se jette sur un tendon se dégageant au tiers inférieur de l'avant-bras, sur la face externe du muscle.

Terminaison : sur l'apophyse styloïde de la base du 3e métacarpien

Innervation : par la branche postérieure du nerf radial.

Action : extenseur direct de la main, sans inclinaison latérale, il se contracte synergiquement avec le 1er radial et le cubital postérieur.

• LE MUSCLE FLÉCHISSEUR COMMUN SUPERFICIEL DES DOIGTS (Musculus Flexor Digitorum Superficialis) est très étalé, et forme à lui seul la partie médiane et la partie interne du plan moyen.

Origines, par deux chefs (Fig. 18)

- *Chef huméro-cubital* (principal) :
- sur le ligament latéral interne du coude,
- sur le tubercule coronoïdien,
- sur le bord interne de l'apophyse coronoïde, en dedans du brachial antérieur.
- *Chef radial* (accessoire) : sur la moitié supérieure du bord antérieur du radius, et sur la face externe, par une large empreinte ovalaire.

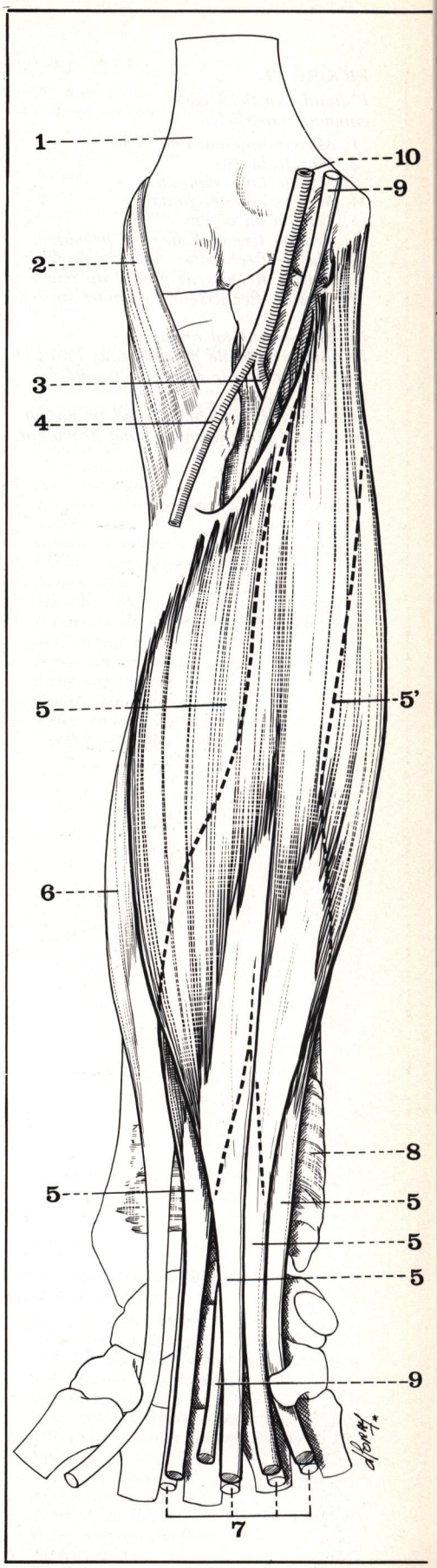

FIGURE 18

Le muscle fléchisseur commun superficiel

1. *Extrémité inférieure de l'humérus*
2. *Muscle court supinateur*
3. *Artère cubitale*
4. *Artère radiale*
5. *Muscle fléchisseur commun superficiel*

5'. *Tracé en pointillé de la partie profonde, digastrique, du fléchisseur commun superficiel, destinée à l'index et au petit doigt*

6. *Muscle fléchisseur propre du pouce*
7. *Tendons du fléchisseur commun profond*
8. *Muscle carré pronateur*
9. *Nerf médian*
10. *Artère humérale*

FIGURE 19
L'arcade du fléchisseur commun superficiel

1. *Muscle brachial antérieur*
2. *Muscle biceps*
3. *Muscle long supinateur*
4. *Muscle premier radial*
5. *Tendon du biceps*
6. *Tendon terminal du rond pronateur*
7. *Muscle fléchisseur commun profond*
8. *Muscle fléchisseur propre du pouce*
9. *Muscle fléchisseur commun superficiel*
10. *Muscle cubital antérieur*
11. *Artère cubitale passant sous l'arcade du fléchisseur commun superficiel.*
12. *Nerf médian*
13. *Chef coronoïdien du rond pronateur*
14. *Chef épitrochléen du rond pronateur*

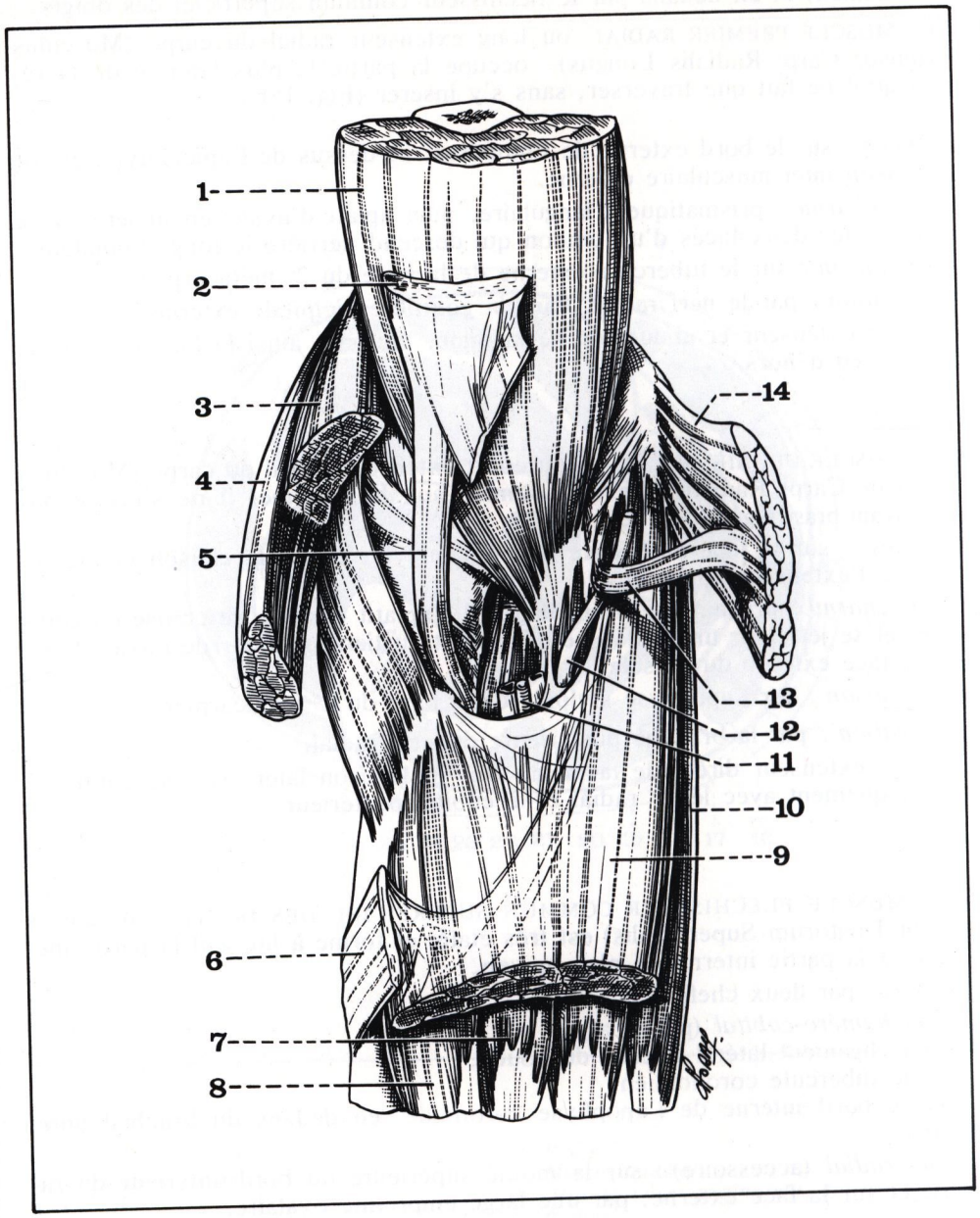

- *Une arcade fibreuse*, concave en haut et en dehors, réunit ces deux chefs, et ménage un important orifice qu'utilisent le nerf médian et l'artère cubitale (Fig. 19).

Corps charnu

Le chef huméro-cubital se dédouble aussitôt en deux faisceaux :
- *L'un profond* se présente comme un muscle digastrique avec un tendon intermédiaire à la partie moyenne de l'avant-bras d'où naît un corps charnu subdivisé en deux muscles qui se rendent aux tendons fléchisseurs de l'index et de l'auriculaire.
- *L'autre superficiel* se partage en deux corps charnus qui se rendent aux tendons fléchisseurs du médius et de l'annulaire.

Le chef radial se jette sur le tendon fléchisseur superficiel du médius.

Tous les tendons, à partir du tiers inférieur de l'avant-bras, sont accompagnés par une gaine synoviale commune, pré et rétro-tendineuse.

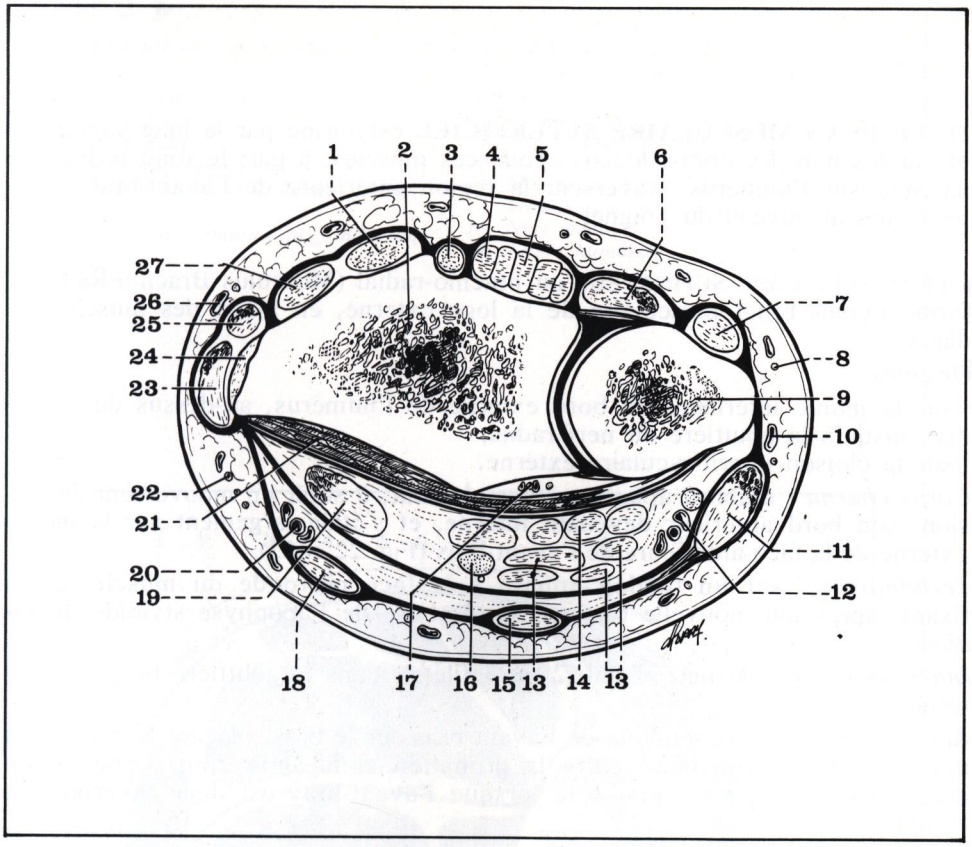

FIGURE 20

Coupe horizontale du poignet (côté droit segment inférieur) main en pronation

1. *Deuxième radial*
2. *Radius*
3. *Long extenseur du pouce*
4. *Extenseur propre de l'index*
5. *Extenseur commun*
6. *Extenseur propre du 5e*
7. *Cubital postérieur*
8. *Rameau du nerf brachial cutané interne*
9. *Cubitus*
10. *Veine cubitale superficielle*
11. *Cubital antérieur*
12. *Veine cubitale*
13. *Tendons du fléchisseur commun superficiel*
14. *Fléchisseur commun profond*
15. *Petit palmaire*
16. *Nerf médian*
17. *Paquet vasculo-nerveux interosseux antérieur*
18. *Grand palmaire*
19. *Fléchisseur propre du pouce*
20. *Artère radiale*
21. *Muscle carré pronateur*
22. *Rameaux de la branche antérieure du nerf radial*
23. *Long abducteur du pouce*
24. *Long supinateur*
25. *Court extenseur du pouce*
26. *Veine radiale superficielle*
27. *Premier radial*

Terminaison (Fig. 20)

Les tendons se disposent en deux plans :

- *superficiel,* pour le médius (3e) et l'annulaire (4e),
- *profond,* pour l'index (2e) et l'auriculaire (5e).

Ils passent ainsi dans le canal carpien, puis se bifurquent en deux languettes qui contournent le fléchisseur profond correspondant, et se fixent sur les bords latéraux de la 2e phalange.

Ainsi, le tendon du fléchisseur superficiel est « perforé » par celui du fléchisseur profond, « perforant » (Fig. 21).

Innervation : par le nerf médian.

Action : flexion de la 2e phalange sur la 1re ; l'action sur la 1re phalange n'intervient que si elle est déjà étendue par les extenseurs, avec la main bloquée en hyperextension.

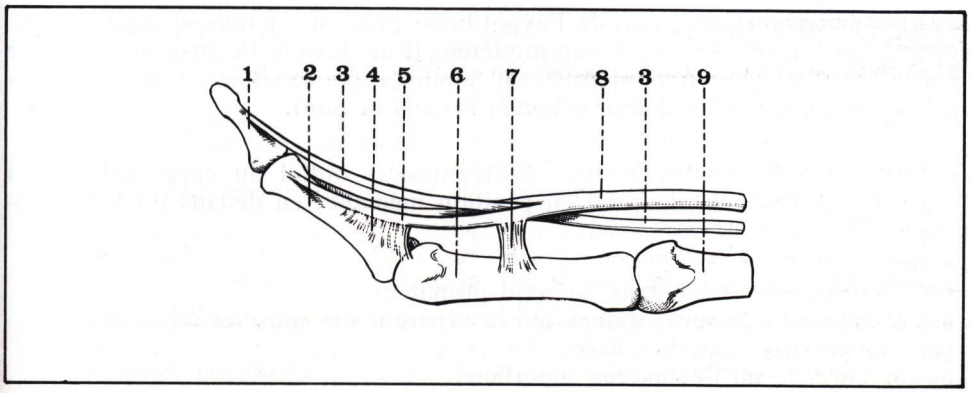

FIGURE 21

Terminaison des fléchisseurs au niveau d'un doigt

1. *Troisième phalange*
2. *Deuxième phalange*
3. *Tendon du fléchisseur commun profond (tendon perforant)*
4. *Mésotendon*
5. *Languette latérale d'insertion du fléchisseur commun superficiel sur la 2e phalange*
6. *Première phalange*
7. *Mésotendon*
8. *Tendon du fléchisseur commun superficiel (tendon perforé)*
9. *Métacarpien*

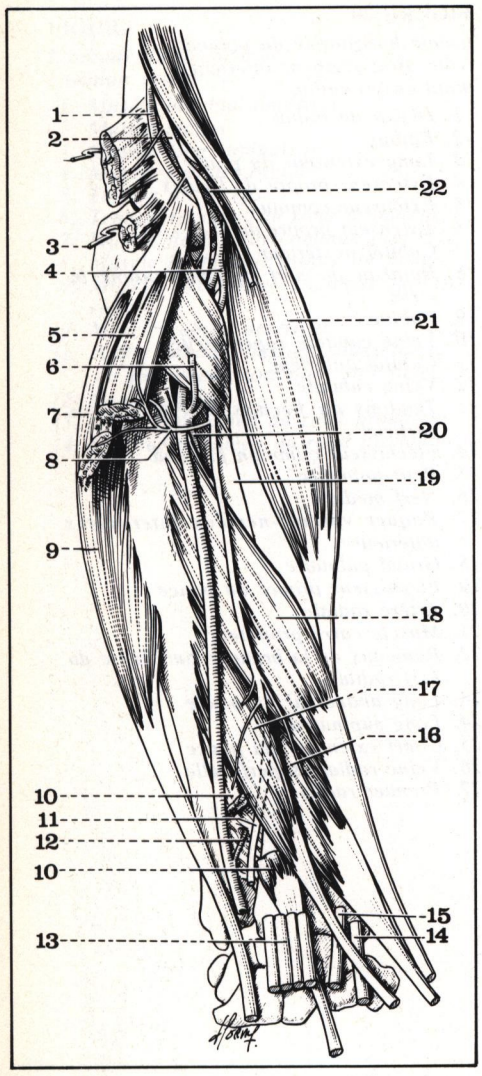

FIGURE 22

Le muscle long supinateur (vue postéro-interne)

1. *Branche antérieure de l'humérale profonde*
2. *Nerf radial*
3. *Muscle 2e radial*
4. *Artère récurrente radiale antérieure*
5. *Muscle extenseur commun des doigts*
6. *Artère récurrente radiale postérieure*
7. *Muscle extenseur propre du 5e*
8. *Rameau du nerf radial destiné à la couche superficielle*
9. *Muscle cubital postérieur*
10. *Muscle extenseur propre de l'index (sectionné)*
11. *Nerf interosseux postérieur*
12. *Artère interosseuse antérieure*
13. *Tendons de l'extenseur commun*
14. *Tendon du premier radial*
15. *Tendon du deuxième radial*
16. *Muscle court extenseur du pouce*
17. *Muscle long extenseur du pouce*
18. *Muscle long abducteur du pouce*
19. *Diaphyse radiale*
20. *Artère interosseuse antérieure*
21. *Muscle long supinateur*
22. *Branche antérieure, sensitive du nerf radial*

D. LE PLAN MUSCULAIRE SUPERFICIEL est formé par le long supinateur et par les muscles épitrochléens. Tous ces muscles, à part le rond pronateur, naissent sur l'humérus, traversent la région antérieure de l'avant-bras, et se terminent au niveau du poignet.

• LE MUSCLE LONG SUPINATEUR ou brachio-radial (Musculus Brachio-Radialis) forme l'épais relief musculaire de la loge externe, en avant des muscles radiaux.

Origines

- sur la moitié inférieure du bord externe de l'humérus, au-dessus du 1er radial, jusqu'à la gouttière du nerf radial,
- sur la cloison intermusculaire externe.

Corps charnu : d'abord aplati transversalement, il subit un mouvement de torsion, son bord antérieur devenant interne, et s'étale largement sur la moitié externe de la face antérieure de l'avant-bras (Fig. 22 et 23).

Terminaison : sur un tendon apparu à la face profonde du muscle, et se fixant, après une nouvelle torsion, sur la base de l'apophyse styloïde du radius.

Innervation : par le nerf radial (2 ou 3 filets), dans la gouttière bicipitale externe.

Action : fléchisseur énergique de l'avant-bras sur le bras, plaçant la main dans une position intermédiaire entre la pronation et la supination. Il ne mérite d'être appelé « supinateur » que lorsque l'avant-bras est déjà en pronation complète.

• LE MUSCLE ROND PRONATEUR (Musculus Pronator Teres) est le plus externe et le plus antérieur des épitrochléens (Fig. 23).

Origines : par deux chefs :

- *Chef huméral* (ou épitrochléen) :
- sur la moitié supérieure de la face antérieure de l'épitrochlée,
- sur la cloison intermusculaire interne,
- sur la cloison qui le sépare du grand palmaire,
- et sur la face profonde de l'aponévrose anté-brachiale.
- *Chef cubital* (ou coronoïdien) : à la face interne de l'apophyse coronoïde, en dedans du brachial antérieur.
- *Entre ces deux chefs* descend le nerf médian, séparé du biceps et de l'artère humérale par le chef cubital (Fig. 19).

Corps charnu : les fibres musculaires se dirigent en bas et en dehors, et forment un muscle épais, aplati d'avant en arrière.

Terminaison : au tiers moyen de la face externe du radius.

Innervation : par le nerf médian.

Action : pronateur énergique de l'avant-bras, puis, si l'action se poursuit, fléchisseur de l'avant-bras, de façon modérée. Il ne devient fléchisseur énergique que lorsque son action pronatrice est annihilée par la contraction du biceps (antagoniste pour la pronation, adjuvant pour la flexion).

• LE MUSCLE GRAND PALMAIRE ou fléchisseur radial du carpe (Musculus Flexor Carpi Radialis) descend en position médiane, en dedans du long supinateur (Fig. 23 et 24).

Origines :

- sur l'épitrochlée, en dedans du rond pronateur,
- sur les cloisons aponévrotiques qui le séparent des muscles adjacents,
- sur l'aponévrose anté-brachiale,
- et sur l'arcade du fléchisseur superficiel.

FIGURE 23 ▶

Loge antérieure de l'avant-bras
Plan superficiel

1. *Muscle court supinateur*
2. *Artère cubitale*
3. *Artère radiale*
4. *Muscle long supinateur*
5. *Muscle fléchisseur commun superficiel*

5'. *Fléchisseur commun profond (tendons)*

6. *Fléchisseur propre du pouce*
7. *Ligament annulaire antérieur du carpe*
8. *Nerf cubital*
9. *Muscle cubital antérieur*
10. *Muscle petit palmaire*
11. *Muscle grand palmaire*
12. *Muscle rond pronateur*
13. *Nerf médian*
14. *Artère humérale*

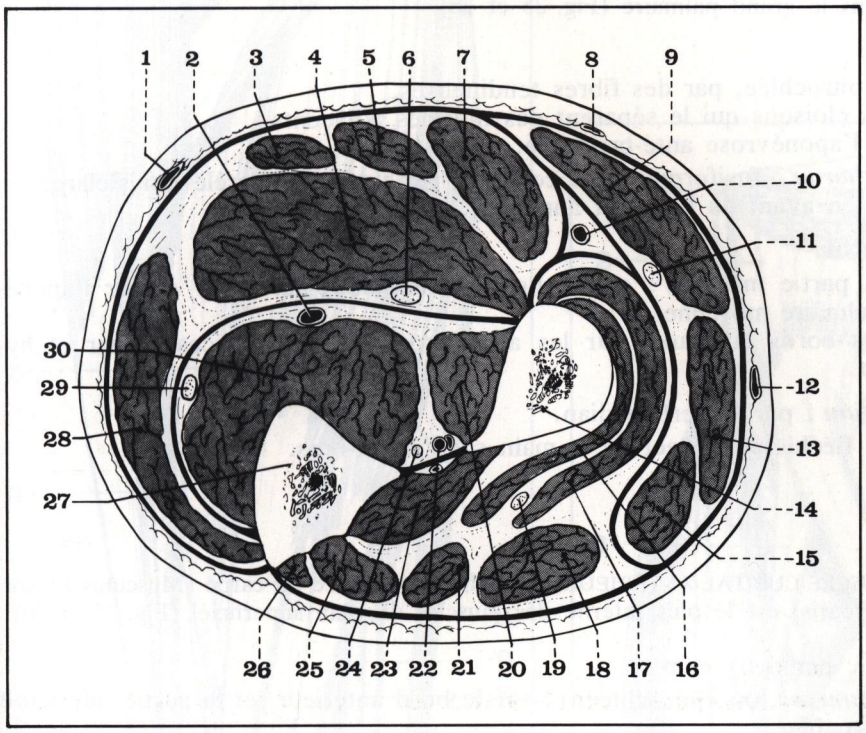

FIGURE 24

Coupe de l'avant-bras
à l'union 1/3 supérieur -
1/3 moyen côté droit
Segment inférieur de la coupe

1. *Veine cubitale superficielle*
2. *Artère cubitale*
3. *Muscle petit palmaire*
4. *Muscle fléchisseur commun superficiel*
5. *Muscle grand palmaire*
6. *Nerf médian*
7. *Muscle rond pronateur*
8. *Veine médiane*
9. *Muscle long supinateur*
10. *Artère radiale*
11. *Branche antérieure sensitive du nerf radial*
12. *Veine radiale superficielle*
13. *Muscle 1er radial*
14. *Radius*
15. *Muscle 2e radial*
16. *Muscle court supinateur, faisceau profond*
17. *Muscle court supinateur, faisceau superficiel*
18. *Muscle extenseur commun des doigts*
19. *Branche postérieure motrice du nerf radial*
20. *Muscle fléchisseur propre du pouce*
21. *Muscle extenseur propre du 5e*
22. *Artère interosseuse antérieure*
23. *Muscle long abducteur du pouce*
24. *Nerf interosseux antérieur*
25. *Muscle court extenseur du pouce*
26. *Muscle cubital postérieur*
27. *Cubitus*
28. *Muscle cubital antérieur*
29. *Nerf cubital*
30. *Muscle fléchisseur commun profond*

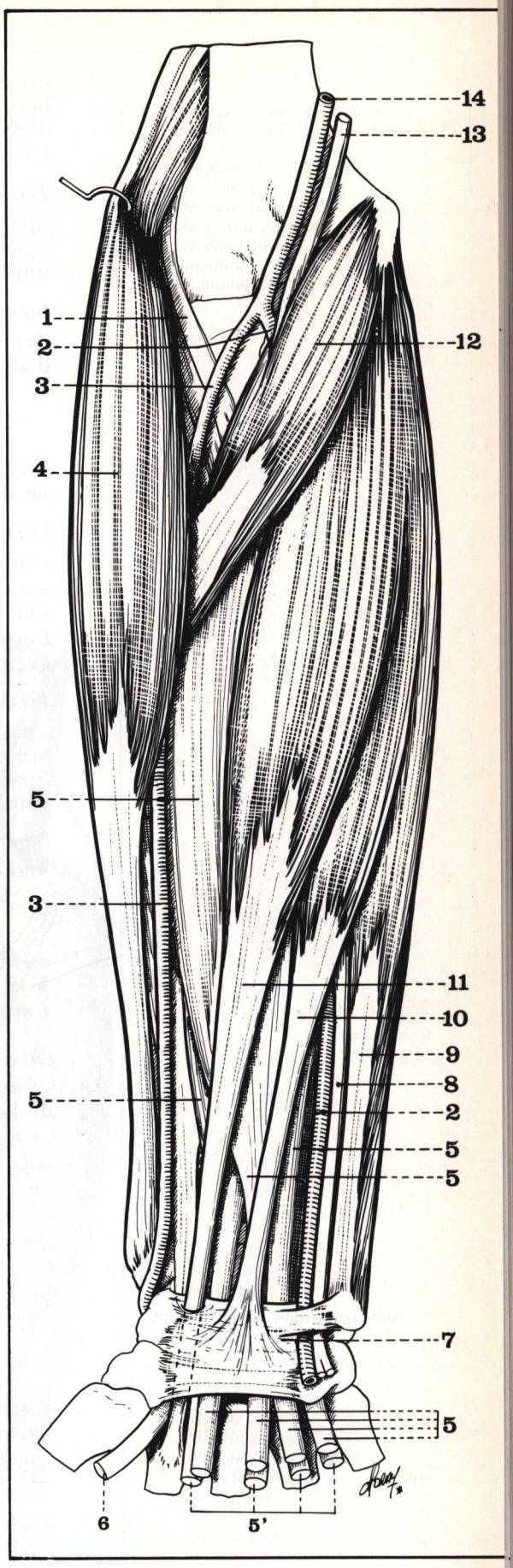

Corps charnu : les fibres musculaires, légèrement obliques en bas et en dehors, convergent vers un tendon qui se dégage dès le milieu de l'avant-bras d'abord aplati, puis cylindrique, et qui s'engage sous le ligament annulaire antérieur du carpe (Fig. 23).

Terminaison

- par son tendon principal : sur la base du 2e métacarpien,
- par ses expansions : sur la base du 3e métacarpien, et sur le tubercule du trapèze.

Innervation : par le nerf médian.

Action : fléchisseur de la main sur l'avant-bras (avec un léger mouvement d'abduction).

• LE MUSCLE PETIT PALMAIRE ou long palmaire (Musculus Palmaris Longus) longe en dedans le grand palmaire (Fig. 25 et 26).

Origines

- sur l'épitrochlée, par des fibres tendineuses,
- sur les cloisons qui le séparent des muscles adjacents,
- et sur l'aponévrose anté-brachiale.

Corps charnu : fusiforme, il se continue par un tendon grêle qui s'élargit en éventail en avant du ligament annulaire.

Terminaison

- par sa partie médiane : sur le ligament annulaire antérieur et sur l'aponévrose palmaire moyenne,
- par ses bords latéraux : sur les aponévroses des éminences thénar et hypothénar.

Innervation : par le nerf médian.

Action : fléchisseur direct de la main sur l'avant-bras.

• LE MUSCLE CUBITAL ANTÉRIEUR ou fléchisseur ulnaire du carpe (Musculus Flexor Carpi Ulnaris) est le plus interne des muscles du plan superficiel (Fig. 25 et 26).

Origines : par deux chefs :

- *Chef huméral* (ou épitrochléen) : sur le bord antérieur, et la partie inférieure de l'épitrochlée.
- *Chef cubital* (ou olécranien) : sur le bord interne de l'olécrane, sur le tubercule coronoïdien, et sur les deux tiers supérieurs du bord postérieur du cubitus.
- *Entre ces deux chefs* est tendue une arcade fibreuse sous laquelle passent le nerf cubital et l'artère récurrente cubitale postérieure.

Corps charnu : les faisceaux huméraux, presque verticaux et les faisceaux cubitaux, obliques en bas et en avant, se jettent sur le bord postérieur d'un tendon né à la partie moyenne du muscle.

Terminaison

- par sa partie médiane : sur le pisiforme,
- par ses fibres externes : sur l'apophyse unciforme de l'os crochu, et sur le ligament pisi-unciformien,
- par ses fibres internes : sur le ligament pisi-métacarpien.

Innervation : par le nerf cubital.

Action : fléchisseur de la main sur l'avant-bras, (avec un léger mouvement d'adduction).

FIGURE 25

Loge antérieure de l'avant-bras
Plan superficiel

1. *Muscle court supinateur*
2. *Artère cubitale*
3. *Artère radiale*
4. *Muscle long supinateur*
5. *Muscle fléchisseur commun superficiel*

5'. *Fléchisseur commun profond (tendons)*

6. *Fléchisseur propre du pouce*
7. *Ligament annulaire antérieur du carpe*
8. *Nerf cubital*
9. *Muscle cubital antérieur*
10. *Muscle petit palmaire*
11. *Muscle grand palmaire*
12. *Muscle rond pronateur*
13. *Nerf médian*
14. *Artère humérale*

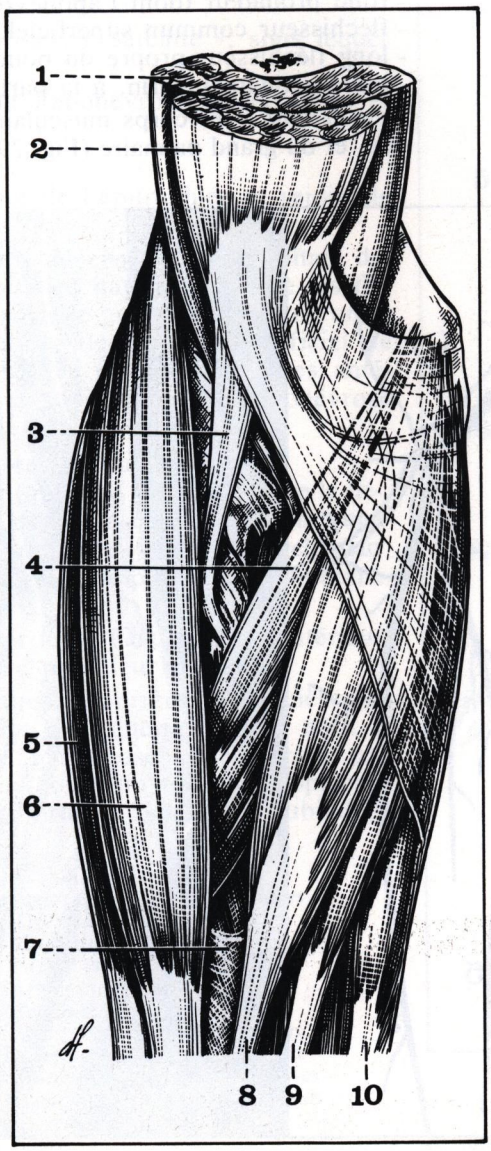

FIGURE 26

Pli du coude, plan musculaire superficiel

1. *Muscle brachial antérieur*
2. *Muscle biceps*
3. *Tendon du biceps*
4. *Muscle rond pronateur*
5. *Muscle premier radial*
6. *Muscle long supinateur*
7. *Muscle fléchisseur commun superficiel*
8. *Muscle grand palmaire*
9. *Muscle petit palmaire*
10. *Muscle cubital antérieur*

4. Vaisseaux et nerfs profonds

La région antérieure de l'avant-bras est traversée par les vaisseaux et les nerfs qui se rendent à la main, c'est-à-dire par les branches de division de l'artère humérale, et par les nerfs médian, cubital et radial.

A. ARTERES (Fig. 27)

a. L'artère radiale (Arteria Radialis)

D'abord rectiligne, légèrement oblique en bas et en dehors, depuis son origine, à 3 centimètres au-dessous du pli du coude, jusqu'à la gouttière du pouls, elle décrit ensuite une courbe en spirale autour du bord externe du carpe pour gagner la paume de la main par le premier espace inter-métacarpien (Fig. 28).

A l'avant-bras, elle chemine dans une gouttière que forment :
- *en dehors :* le long supinateur, son « muscle satellite » ;
- *en arrière :* les insertions radiales des muscles :
- court supinateur, à la partie supérieure,
- rond pronateur (dont l'aponévrose la recouvre),
- fléchisseur commun superficiel,
- long fléchisseur propre du pouce,
- carré pronateur enfin, à la partie inférieure.
- *en dedans :* les corps musculaires du rond pronateur, du fléchisseur superficiel, et du grand palmaire (Fig. 29 et 30).

FIGURE 27 (gauche)
Artériographie de l'avant-bras droit

FIGURE 27 (droite)
Artériographie de la main droite

1. Artère humérale
2. Artère radiale
3. Artère cubitale
4. Tronc des interosseuses
5. Artère interosseuse antérieure
6. Artère interosseuse postérieure
7. Cathéter d'injection
8. Arcade palmaire profonde
10. Arcade palmaire superficielle

A proximité du poignet, l'artère radiale s'engage dans la « gouttière du pouls », entre le long supinateur en dehors, et le grand palmaire en dedans ; uniquement recouverte par l'aponévrose et la peau, elle est facilement perçue à la palpation.

Au cours de son trajet, l'artère radiale est accompagnée par *la branche antérieure sensitive du nerf radial,* placée en dehors d'elle, dans la gaine du long supinateur.

La ligne de ligature de l'artère part du milieu du pli du coude et rejoint la gouttière du pouls.

b. L'artère cubitale ou ulnaire (Arteria Ulnaris)

On lui décrit deux portions à l'avant-bras :

- *Un segment oblique,* de son point d'origine, (à 3 centimètres au-dessous de pli du coude) au bord interne de l'avant-bras (Fig. 28, 29 et 30).

Elle entre en rapport :

- *en arrière :* avec les insertions hautes du fléchisseur profond ;
- *en avant :* avec le rond pronateur, entre les deux chefs duquel descend le médian, qui la croise en avant, et avec le fléchisseur superficiel, sous l'arcade duquel elle s'engage, en compagnie du nerf médian.
- *Un segment vertical,* jusqu'au bord inférieur du pisiforme.

Elle entre en rapport :

- *en dedans :* avec le cubital antérieur, son « muscle satellite », sous lequel descend le nerf cubital.
- *en arrière :* avec le fléchisseur profond (dont l'aponévrose la recouvre) et plus bas, avec le carré pronateur.
- *en dehors :* avec le fléchisseur superficiel.

La ligne de ligature de l'artère part du sommet de l'épitrochlée et rejoint le bord externe du pisiforme.

Très profonde en haut, sous la masse des épitrochléens, l'artère cubitale devient plus accessible au tiers moyen, dans la coulée musculaire entre les fléchisseurs profond et superficiel ; elle est superficielle au tiers inférieur, entre les tendons du cubital antérieur en dedans et du fléchisseur superficiel de l'auriculaire en dehors, mais reste protégée par les deux aponévroses antébrachiales (profonde, du fléchisseur profond, et superficielle, ou aponévrose d'enveloppe) (Fig. 20).

c. L'artère interosseuse antérieure (Arteria Interossea Anterior)

Branche antérieure du tronc des interosseuses, s'engage sous l'expansion que le fléchisseur profond envoie au radius, descend verticalement en avant de la membrane interosseuse, dans l'interstice qui sépare le long fléchisseur propre du fléchisseur profond, puis passe en arrière du carré pronateur, avant de perforer la membrane interosseuse pour se rendre à la face dorsale du carpe.

Au cours de son trajet, elle est accompagnée par le nerf interosseux antérieur, branche du médian, qui s'épanouit dans le carré pronateur (Fig. 31).

Elle abandonne de nombreux rameaux musculaires, les artères nourricières du radius et du cubitus, et *l'artère du nerf médian* qui pénètre dans le nerf, et l'accompagne jusqu'à sa terminaison. Par son anastomose avec l'arcade palmaire superficielle, cette branche artérielle peut jouer un rôle de suppléance lors des plaies ou des oblitérations des deux artères radiale et cubitale à l'avant-bras.

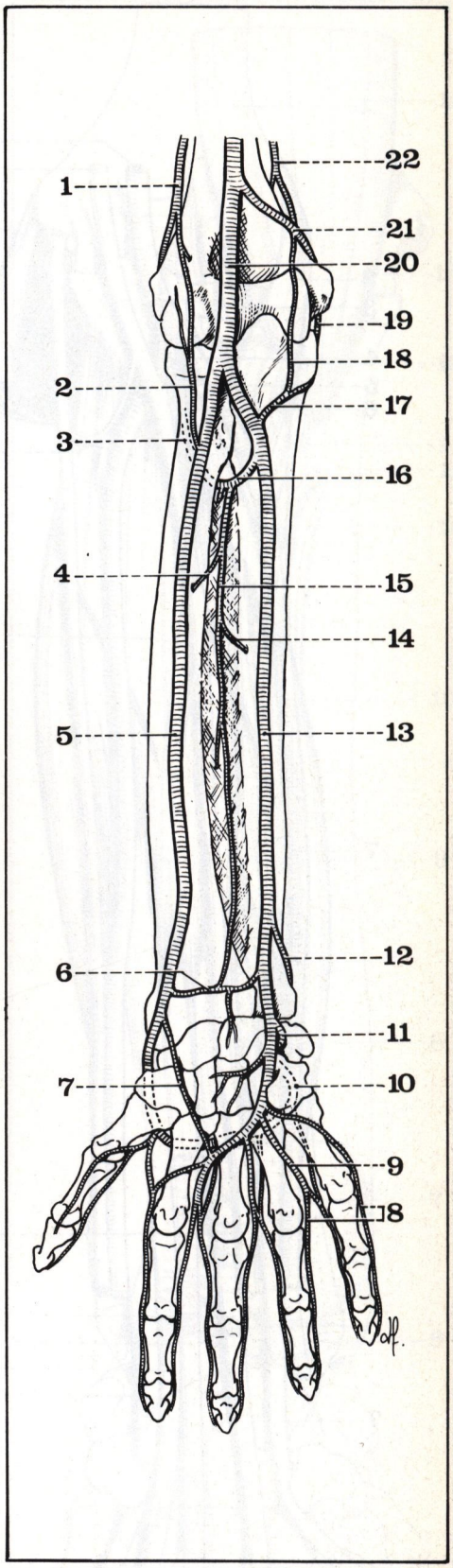

FIGURE 28

Vue antérieure schématique des artères du coude, de l'avant-bras, et de la main (côté droit)

1. *Artère humérale profonde*
2. *Artère récurrente radiale antérieure*
3. *Artère récurrente radiale postérieure*
4. *Artère nourricière du radius*
5. *Artère radiale*
6. *Artère transverse antérieure du carpe*
7. *Artère radio-palmaire*
8. *Artères collatérales palmaires*
9. *Artère digitale du 4e espace*
10. *Vraie cubito-palmaire*
11. *Fausse cubito-palmaire*
12. *Artère cubito-dorsale*
13. *Artère cubitale*
14. *Artère nourricière du cubitus*
15. *Artère interosseuse antérieure*
16. *Tronc des artères interosseuses*
17. *Tronc des récurrentes cubitales*
18. *Artère récurrente cubitale antérieure*
19. *Artère récurrente cubitale postérieure*
20. *Artère humérale*
21. *Artère collatérale interne inférieure*
22. *Artère collatérale interne supérieure*

◀ FIGURE 29

Loge antérieure de l'avant-bras
Vaisseaux et nerfs
et plan musculaire profond

1. *Extrémité inférieure de l'humérus*
2. *Muscle court supinateur*
3. *Tête du radius*
4. *Artère cubitale*
5. *Tronc des artères interosseuses*
6. *Nerf interosseux antérieur*
7. *Muscle fléchisseur propre du pouce*
8. *Muscle fléchisseur commun profond*
9. *Muscle carré pronateur*
10. *Nerf cubital*
11. *Anastomose médian-cubital*
12. *Muscle cubital antérieur*
13. *Nerf médian*
14. *Artère humérale*

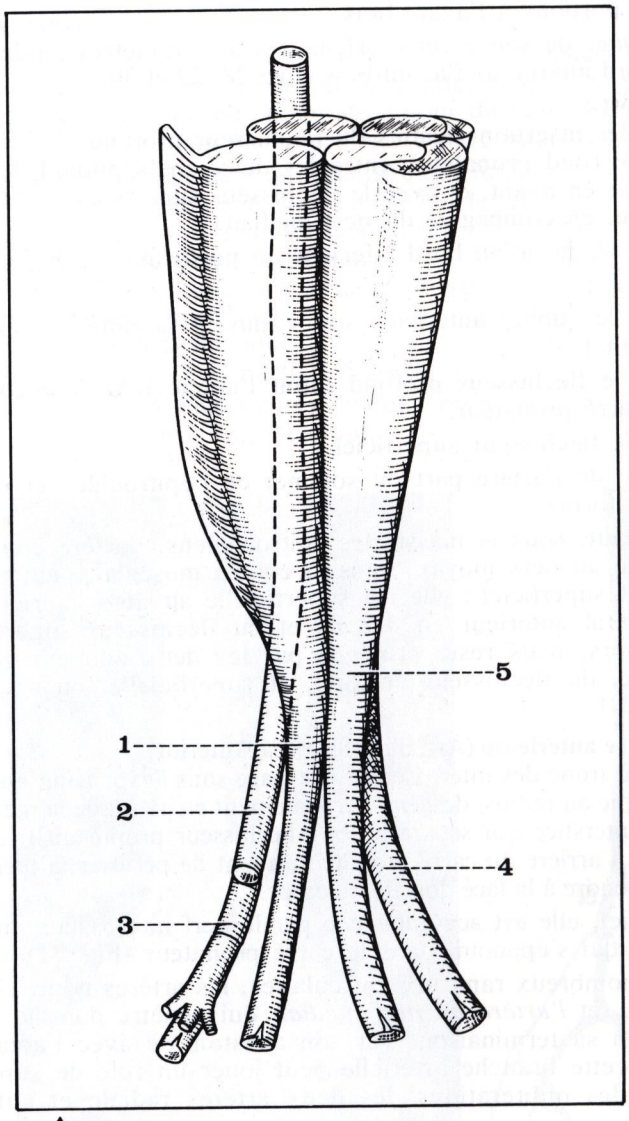

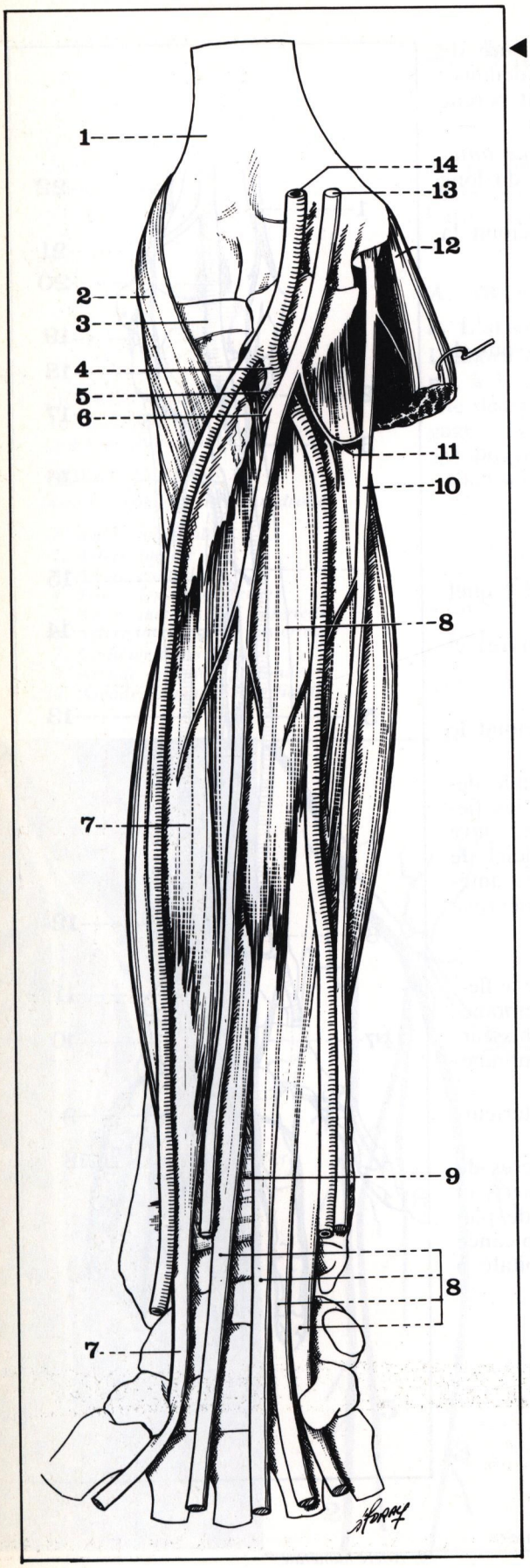

▲ FIGURE 30

Rapports du nerf médian avec le fléchisseur commun superficiel des doigts (d'après Braine)

1. *Tendon du médius*
2. *Nerf médian (sectionné)*
3. *Tendon de l'index*
4. *Tendon de l'auriculaire*
5. *Tendon de l'annulaire*

B. VEINES. Chaque artère est accompagnée de deux veines satellites, reliées par de nombreuses anastomoses, et drainant largement la circulation profonde.

C. LYMPHATIQUES

Ils accompagnent les vaisseaux, et se rendent au pli du coude pour suivre le trajet du paquet vasculaire huméral, et gagner l'aisselle ; sur le parcours, on ne trouve normalement pas de ganglions, sauf au niveau de l'épitrochlée.

D. NERFS

a. Le nerf médian (Nervus Medianus) (Fig. 29 et 30)

Après son trajet oblique en bas et en dehors, au pli du coude, le nerf devient vraiment « médian » à l'avant-bras, et chemine dans l'axe de l'avant-bras.

- **A la partie supérieure,** il passe entre les deux chefs du rond pronateur (coronoïdien en arrière et épitrochléen en avant), puis croise en avant l'origine de l'artère cubitale. Avec elle, il s'engage sous l'arcade du fléchisseur superficiel, qui unit le chef radial au chef cubital, et entre en rapport (Fig. 29) :
- *en avant :* avec le fléchisseur superficiel, dans la gaine duquel il descend,
- *en arrière :* avec le fléchisseur profond, puis l'interstice entre ce muscle et le fléchisseur propre du pouce.
- *en dehors,* l'artère radiale et le long supinateur .
- *en dedans,* le nerf cubital, plus profond que le médian, le long du muscle cubital antérieur (Fig. 33).

- **A la partie inférieure,** il reste dans la gaine du fléchisseur superficiel, puis contourne le bord externe du tendon de l'index, et se place en avant de lui.

Il entre en rapport :
- *en dehors :* avec le tendon du grand palmaire,
- *en dedans :* avec le tendon fléchisseur superficiel du médius.

A ce moment, il est devenu superficiel, et n'est recouvert que par l'aponévrose superficielle et la peau (danger de section du médian lors des plaies de la partie basse de l'avant-bras).

Il pénètre ensuite sous le ligament annulaire antérieur du carpe, en compagnie des tendons fléchisseurs.

Au cours de son trajet à l'avant-bras, le médian a donné *trois groupes de branches musculaires* (Fig. 29) :
- le rameau supérieur du rond pronateur ;
- les nerfs des muscles superficiels :
- rameau inférieur du rond pronateur,
- rameau du fléchisseur commun superficiel,
- rameaux des muscles palmaires (grand et petit).

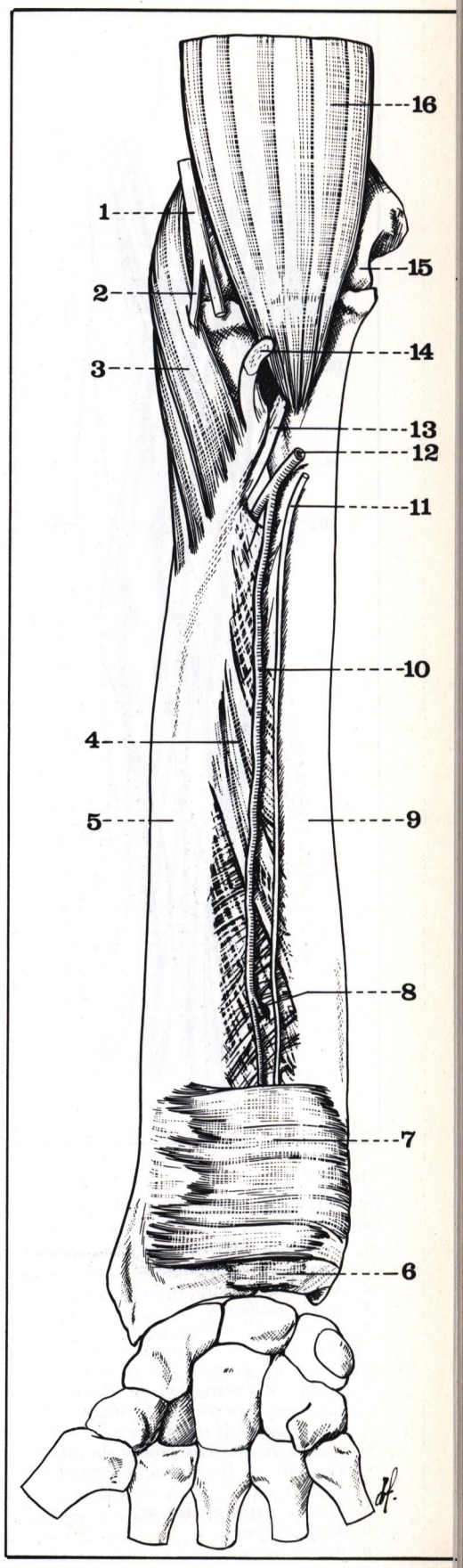

FIGURE 31
Loge antérieure de l'avant-bras
Plan du carré pronateur

1. *Nerf radial*
2. *Branche postérieure du nerf radial*
3. *Muscle court supinateur*
4. *Membrane interosseuse*
5. *Radius*
6. *Ligament antérieur de la radio-cubitale inférieure*
7. *Muscle carré pronateur*
8. *Artère perforante de l'interosseuse antérieure*
9. *Cubitus*
10. *Artère interosseuse antérieure*
11. *Nerf interosseux antérieur*
12. *Tronc des artères interosseuses*
13. *Corde de Weitbrecht*
14. *Tendon du biceps brachial*
15. *Trochlée humérale*
16. *Muscle brachial antérieur*

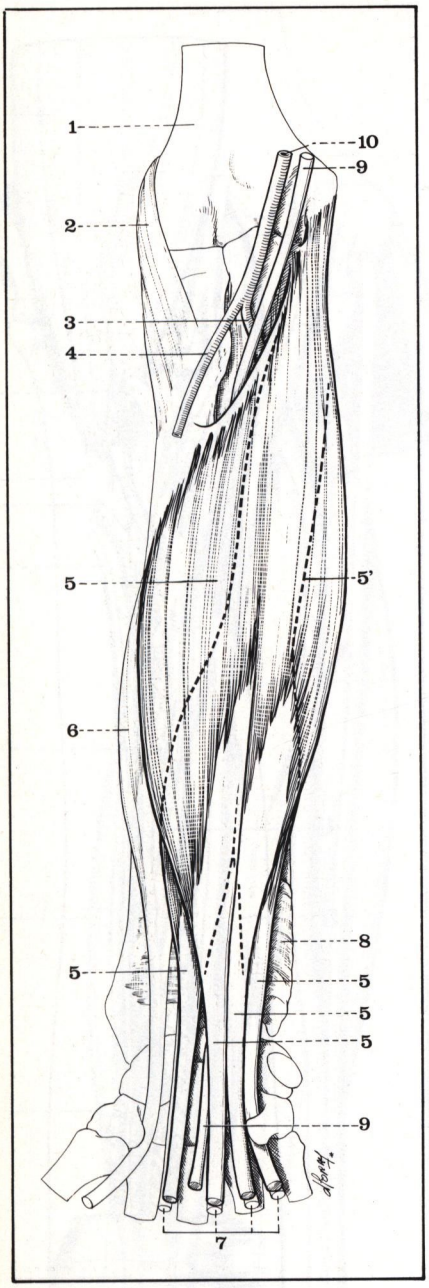

FIGURE 32
Le muscle fléchisseur commun superficiel

1. *Extrémité inférieure de l'humérus*
2. *Muscle court supinateur*
3. *Artère cubitale*
4. *Artère radiale*
5. *Muscle fléchisseur commun superficiel*

5'. *Tracé en pointillé de la partie profonde, digastrique, du fléchisseur commun superficiel, destinée à l'index et au petit doigt*

6. *Muscle fléchisseur propre du pouce*
7. *Tendons du fléchisseur commun profond*
8. *Muscle carré pronateur*
9. *Nerf médian*
10. *Artère humérale*

- Les nerfs des muscles profonds :
- rameau du fléchisseur propre du pouce,
- rameau des fléchisseurs profonds des 2e et 3e doigts,
- nerf interosseux antérieur, qui descend en avant de la membrane interosseuse, et innerve le carré pronateur.

En ce qui concerne les seuls muscles de la région antérieure de l'avant-bras, *le rôle moteur du nerf médian* est triple :

Pronation de l'avant-bras, par les deux muscles pronateurs (rond et carré pronateurs).

Flexion de la main, par les deux muscles palmaires (grand et petit).

Flexion des doigts, par les deux muscles fléchisseurs communs, et par le fléchisseur propre du pouce :
- *Pouce :* flexion de la 2e phalange par le fléchisseur propre.
- *Index :* flexion de la 2e phalange par le fléchisseur superficiel, et de la 3e phalange par le fléchisseur profond.
- *Médius :* flexion de la 2e phalange par le fléchisseur superficiel, et de la 3e phalange par le fléchisseur profond.
- *Annulaire :* flexion de la 2e phalange par le fléchisseur superficiel.
- *Auriculaire :* flexion de la 2e phalange par le fléchisseur superficiel.

En cas d'atteinte traumatique du nerf, le syndrome paralytique est plus complexe, car le déficit des muscles de la main s'y surajoute (*cf.* Paume de la main, pages 1393 et 1394).

Enfin, à l'union des 3/4 supérieurs et du 1/4 inférieur de l'avant-bras, le médian donne *le nerf palmaire cutané* qui traverse l'aponévrose superficielle au-dessus du poignet, entre les tendons des muscles palmaires, et innerve la peau de l'éminence thénar et de la paume de la main.

b. Le nerf cubital ou ulnaire (Nervus Ulnaris) (Fig. 33 et 34) :

Après son passage entre les deux chefs du cubital antérieur, le nerf cubital gagne la face antérieure de l'avant-bras en contournant l'extrémité supérieure du cubitus, et vient se placer en dehors du cubital antérieur, son muscle satellite.

Il entre en rapport :
- en dehors : avec le fléchisseur commun superficiel,
- en arrière : avec le fléchisseur commun profond, sous l'aponévrose duquel il descend,
- en avant : avec les muscles épitrochléens.

Au tiers supérieur de l'avant-bras, le nerf cubital est rejoint par l'artère cubitale, qui se place en dehors de lui, entre les deux fléchisseurs communs.

Au cours de son trajet à l'avant-bras, le cubital a donné *des rameaux musculaires :*
- pour le cubital antérieur,
- pour le fléchisseur commun profond (annulaire et auriculaire seulement)

En ce qui concerne les seuls muscles de la région antérieure de l'avant-bras, *le rôle moteur du nerf cubital* est double :

Flexion de la main avec adduction, par le cubital antérieur.

Flexion des doigts par le fléchisseur profond :
- *Annulaire :* flexion de la 3e phalange.
- *Auriculaire :* flexion de la 3e phalange.

En cas d'atteinte traumatique du nerf, le syndrome paralytique est plus complexe, car le déficit des muscles de la main s'y surajoute (*cf.* Paume de la main, pages 1395 à 1397).

Au tiers inférieur de l'avant-bras, le cubital donne la branche *cutanée dorsale de la main* qui passe sous le tendon du cubital antérieur, perfore l'aponévrose postérieure, et se rend à la moitié interne du dos de la main.

c. Le nerf radial (Nervus Radialis) participe à l'innervation de la région par ses deux branches terminales :

- *la branche antérieure,* sensitive, continue la direction générale du tronc, et pénètre dans la gaine du long supinateur (Fig. 33).

Elle entre en rapport :

- en arrière : avec le rond pronateur, et le fléchisseur commun superficiel,
- en dedans : avec l'artère radiale (placée sous l'aponévrose du rond pronateur).

Au tiers inférieur de l'avant-bras, elle devient dorsale en passant entre le radius et le tendon du long supinateur, et se divise en trois terminales pour la moitié externe de la main.

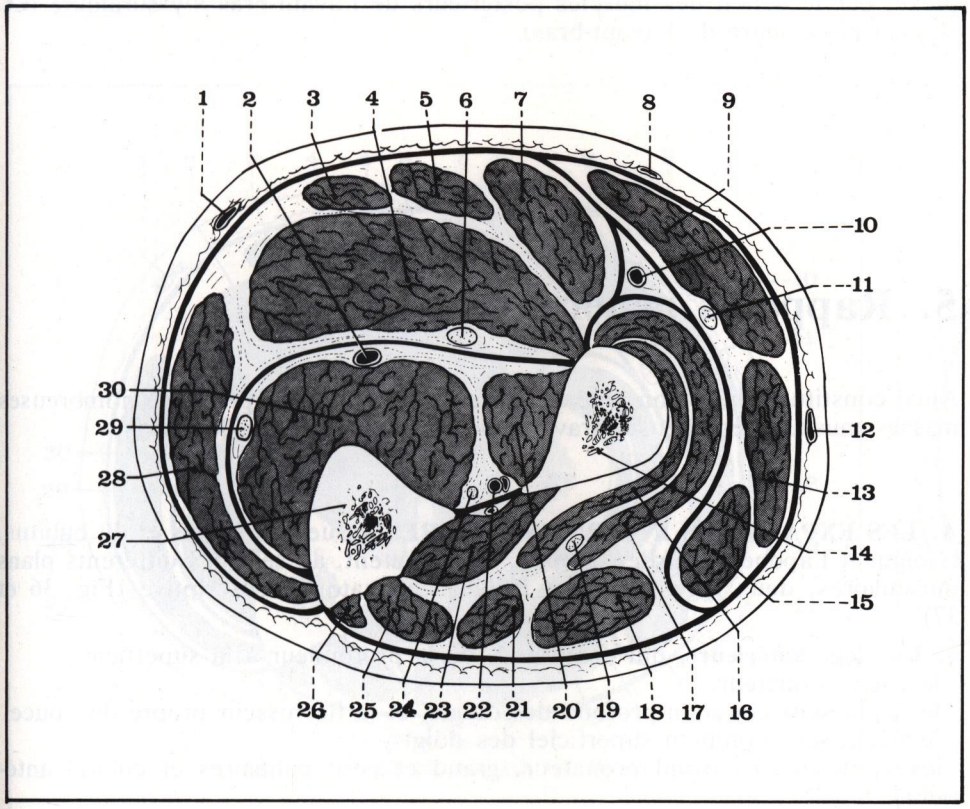

FIGURE 33

Coupe de l'avant-bras à l'union 1/3 supérieur - 1/3 moyen
Côté droit
Segment inférieur de la coupe

1. *Veine cubitale superficielle*
2. *Artère cubitale*
3. *Muscle petit palmaire*
4. *Muscle fléchisseur commun superficiel*
5. *Muscle grand palmaire*
6. *Nerf médian*
7. *Muscle rond pronateur*
8. *Veine médiane*
9. *Muscle long supinateur*
10. *Artère radiale*
11. *Branche antérieure sensitive du nerf radial*
12. *Veine radiale superficielle*
13. *Muscle 1er radial*
14. *Radius*
15. *Muscle 2e radial*
16. *Muscle court supinateur, faisceau profond*
17. *Muscle court supinateur, faisceau superficiel*
18. *Muscle extenseur commun des doigts*
19. *Branche postérieure motrice du nerf radial*
20. *Muscle fléchisseur propre du pouce*
21. *Muscle extenseur propre du 5e*
22. *Artère interosseuse antérieure*
23. *Muscle long abducteur du pouce*
24. *Nerf interosseux antérieur*
25. *Muscle court extenseur du pouce*
26. *Muscle cubital postérieur*
27. *Cubitus*
28. *Muscle cubital antérieur*
29. *Nerf cubital*
30. *Muscle fléchisseur commun profond*

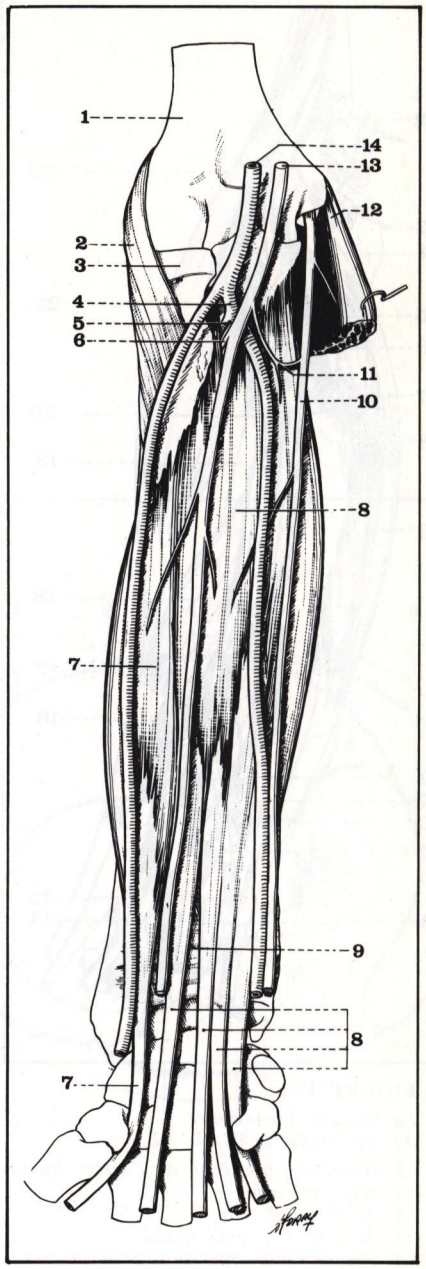

FIGURE 34

Loge antérieure de l'avant-bras
Vaisseaux et nerfs
et plan musculaire profond

1. *Extrémité inférieure de l'humérus*
2. *Muscle court supinateur*
3. *Tête radiale*
4. *Artère cubitale*
5. *Tronc des artères interosseuses*
6. *Nerf interosseux antérieur*
7. *Muscle fléchisseur propre du pouce*
8. *Muscle fléchisseur commun profond*
9. *Muscle carré pronateur*
10. *Nerf cubital*
11. *Anastomose médian-cubital*
12. *Muscle cubital antérieur*
13. *Nerf médian*
14. *Artère humérale*

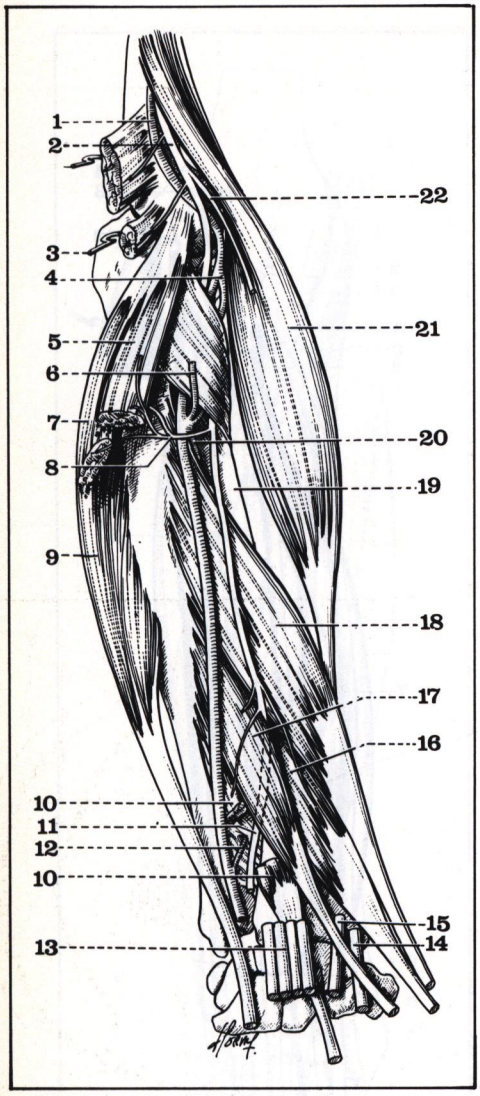

FIGURE 35
La branche postérieure du nerf radial

1. *Branche antérieure de l'artère humérale profonde*
2. *Nerf radial*
3. *Muscle deuxième radial*
4. *Artère récurrente radiale antérieure*
5. *Muscle extenseur commun des doigts*
6. *Artère récurrente radiale postérieure*
7. *Muscle extenseur propre du 5e*
8. *Rameau du nerf radial destiné à la couche superficielle*
9. *Muscle cubital postérieur*
10. *Muscle extenseur propre de l'index, sectionné*
11. *Nerf interosseux postérieur*
12. *Artère interosseuse antérieure*
13. *Tendons de l'extenseur commun*
14. *Tendon du premier radial*
15. *Tendon du deuxième radial*
16. *Muscle court extenseur du pouce*
17. *Muscle long extenseur du pouce*
18. *Muscle long abducteur du pouce*
19. *Diaphyse radiale*
20. *Artère interosseuse antérieure*
21. *Muscle long supinateur*
22. *Branche antérieure, sensitive du nerf radial*

- *La branche postérieure,* motrice, perfore le faisceau superficiel du court supinateur, chemine entre les deux faisceaux de ce muscle, contournant en spirale le col du radius, et atteint la région postérieure de l'avant-bras (Fig. 35).

Au cours de son trajet, elle innerve le court supinateur.

En ce qui concerne les seuls muscles de la région antérieure de l'avant-bras, *le rôle moteur du nerf radial est triple :*

- *Flexion de l'avant-bras,* par le long supinateur (innervé par une collatérale du tronc du nerf).
- *Supination :* faiblement par le long supinateur, surtout par le court supinateur (innervé par des collatérales de la branche postérieure).
- *Extension de la main,* par les deux muscles radiaux (innervés par des collatérales du tronc du nerf).

En cas d'atteinte traumatique du nerf, le syndrome paralytique est plus complexe, car le déficit des muscles postérieurs de l'avant-bras s'y surajoute (Cf. Région postérieure de l'avant-bras).

5. Rapports généraux

Ainsi constituée, la région antérieure de l'avant-bras comprend de nombreuses masses musculo-tendineuses traversées par des artères et des nerfs.

A. LES EXPANSIONS INTERMUSCULAIRES, issues du radius et du cubitus, rejoignent l'aponévrose d'enveloppe, et délimitent, au sein des différents plans musculaires, deux loges, souvent isolées en anatomie descriptive (Fig. 36 et 37).

a. Une loge antérieure, qui comprend, de la profondeur à la superficie :
- le carré pronateur,
- le fléchisseur commun profond des doigts, et le fléchisseur propre du pouce,
- le fléchisseur commun superficiel des doigts,
- les épitrochléens (rond pronateur, grand et petit palmaires et cubital antérieur).

b. Une loge externe, qui comprend :
- un muscle profond : le court supinateur,
- trois muscles superficiels : les deux radiaux, et le long supinateur (Fig. 37).

B. LES ARTERES cheminent le long des masses musculaires :

a. La radiale, d'abord recouverte par le long supinateur, devient superficielle au tiers inférieur de l'avant-bras, entre les tendons du long supinateur et du grand palmaire.

b. La cubitale est au contraire longtemps profonde, dans la gaine du fléchisseur commun profond ; elle devient plus superficielle au voisinage du poignet, en dehors du tendon cubital antérieur.

c. L'interosseuse antérieure, enfin, passe entre les fléchisseurs profonds des doigts et du pouce, appliquée en avant de la membrane interosseuse, puis s'engage sous le carré pronateur.

C. LES NERFS innervent essentiellement la loge antérieure et se dirigent vers la main :

a. Le médian se place entre les deux fléchisseurs communs des doigts, et descend dans la gaine du fléchisseur superficiel de l'index ; au voisinage du poignet, il devient satellite du fléchisseur superficiel de l'index.

b. Le cubital s'engage entre le cubital antérieur et le fléchisseur commun (dans la gaine de ce muscle) ; il se rapproche peu à peu de son artère, qu'il atteint à l'union du tiers supérieur, et des 2/3 inférieurs de l'avant-bras.

c. Le radial

- *par sa branche antérieure,* sensitive, superficielle, est contenu dans la gaine du long supinateur,
- *par sa branche postérieure,* motrice, profonde, traverse la loge externe, entre les deux faisceaux du court supinateur, et parvient dans la région postérieure de l'avant-bras.

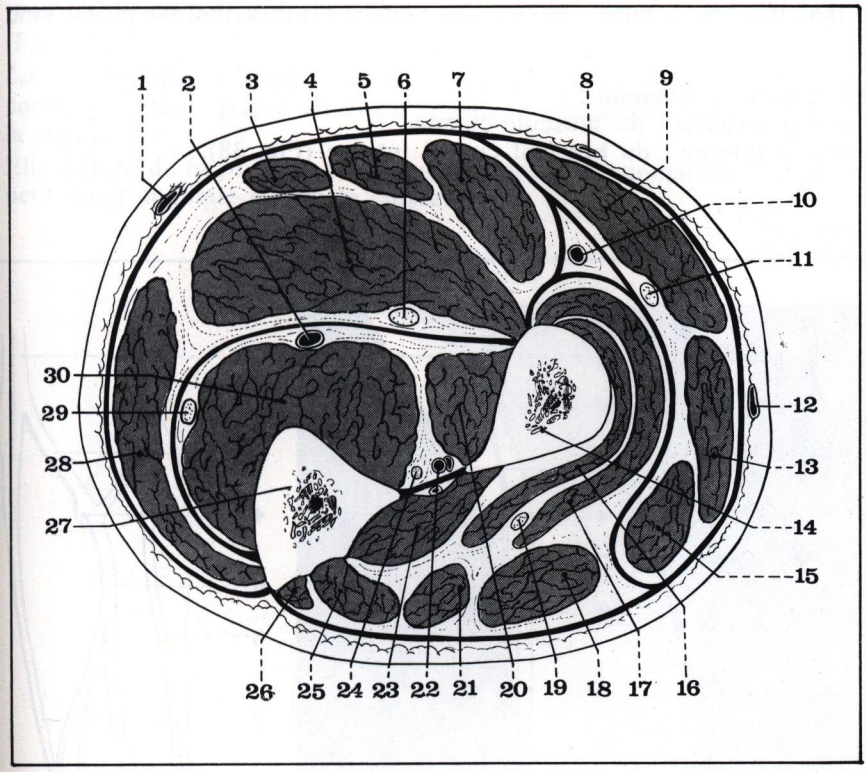

FIGURE 36

Coupe de l'avant-bras à l'union 1/3 supérieur - 1/3 moyen
Côté droit
Segment inférieur de la coupe

1. *Veine cubitale superficielle*
2. *Artère cubitale*
3. *Muscle petit palmaire*
4. *Muscle fléchisseur commun superficiel*
5. *Muscle grand palmaire*
6. *Nerf médian*
7. *Muscle rond pronateur*
8. *Veine médiane*
9. *Muscle long supinateur*
10. *Artère radiale*
11. *Branche antérieure sensitive du nerf radial*
12. *Veine radiale superficielle*
13. *Muscle 1er radial*
14. *Radius*
15. *Muscle 2e radial*
16. *Muscle court supinateur, faisceau profond*
17. *Muscle court supinateur, faisceau superficiel*
18. *Muscle extenseur commun des doigts*
19. *Branche postérieure motrice du nerf radial*
20. *Muscle fléchisseur propre du pouce*
21. *Muscle extenseur propre du 5e*
22. *Artère interosseuse antérieure*
23. *Muscle long abducteur du pouce*
24. *Nerf interosseux antérieur*
25. *Muscle court extenseur du pouce*
26. *Muscle cubital postérieur*
27. *Cubitus*
28. *Muscle cubital antérieur*
29. *Nerf cubital*
30. *Muscle fléchisseur commun profond*

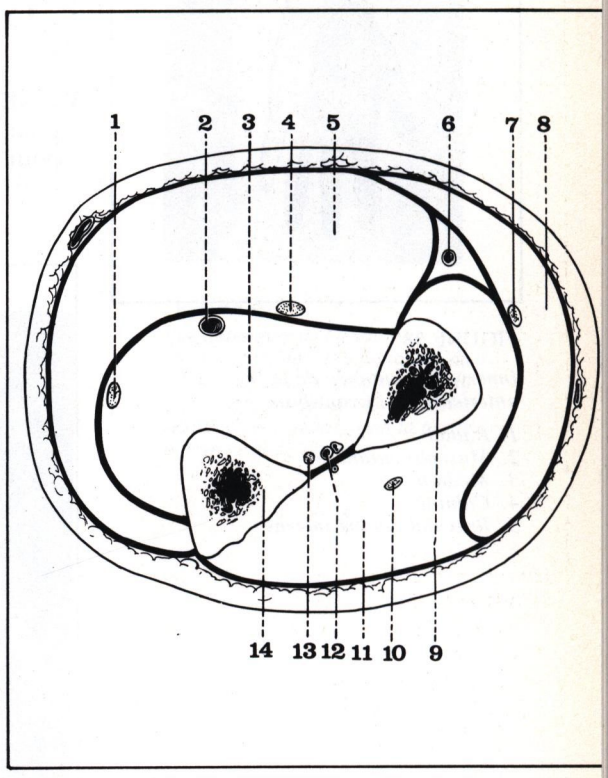

FIGURE 37

Coupe schématique des différentes loges de l'avant-bras

1. *Nerf cubital*
2. *Artère cubitale*
3. *Loge antérieure, plan profond*
4. *Nerf médian*
5. *Loge antérieure, plan superficiel*
6. *Artère radiale*
7. *Branche antérieure du nerf radial*
8. *Loge externe*
9. *Radius*
10. *Branche postérieure du nerf radial*
11. *Loge postérieure*
12. *Artère interosseuse antérieure*
13. *Nerf interosseux antérieur*
14. *Cubitus*

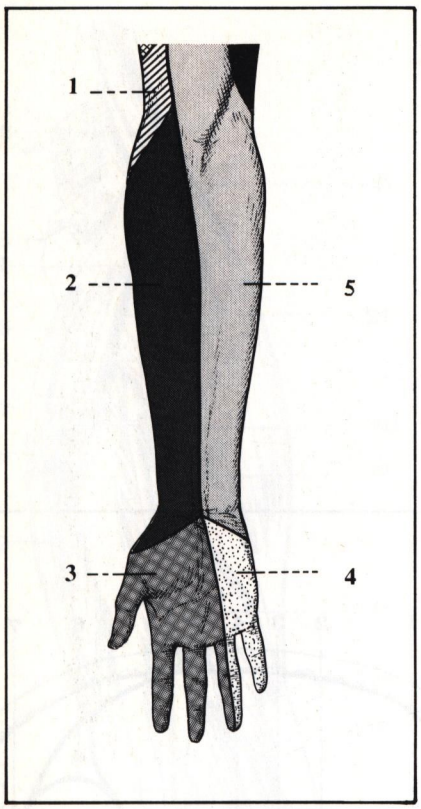

FIGURE 38

Innervation cutanée de la face antérieure de l'avant-bras

1. Radial
2. Musculo-cutané
3. Médian
4. Cubital
5. Brachial cutané interne

6. Vaisseaux et nerfs superficiels

Dans la couche profonde du tissu cellulaire sous-cutané, qui constitue le « fascia superficialis », cheminent les vaisseaux et nerfs superficiels.

A. ARTÈRES : de tout petit calibre, provenant des troncs profonds.

B. VEINES : beaucoup plus importantes, sous forme de trois troncs longitudinaux, parallèles à l'axe de l'avant-bras et remontant vers le pli du coude (Fig. 39).

a. Veine radiale superficielle, sur le bord externe.

b. Veine médiane, qui se divisera au pli du coude en deux branches : médiane céphalique et médiane basilique.

c. Veine cubitale superficielle, sur le bord interne.

De nombreuses anastomoses unissent entre elles ces veines.

C. LYMPHATIQUES, groupés, autour des veines, en direction du pli du coude.

D. NERFS sensitifs provenant :
- pour la moitié externe : du musculo-cutané,
- pour la moitié interne : du brachial cutané interne (Fig. 38).

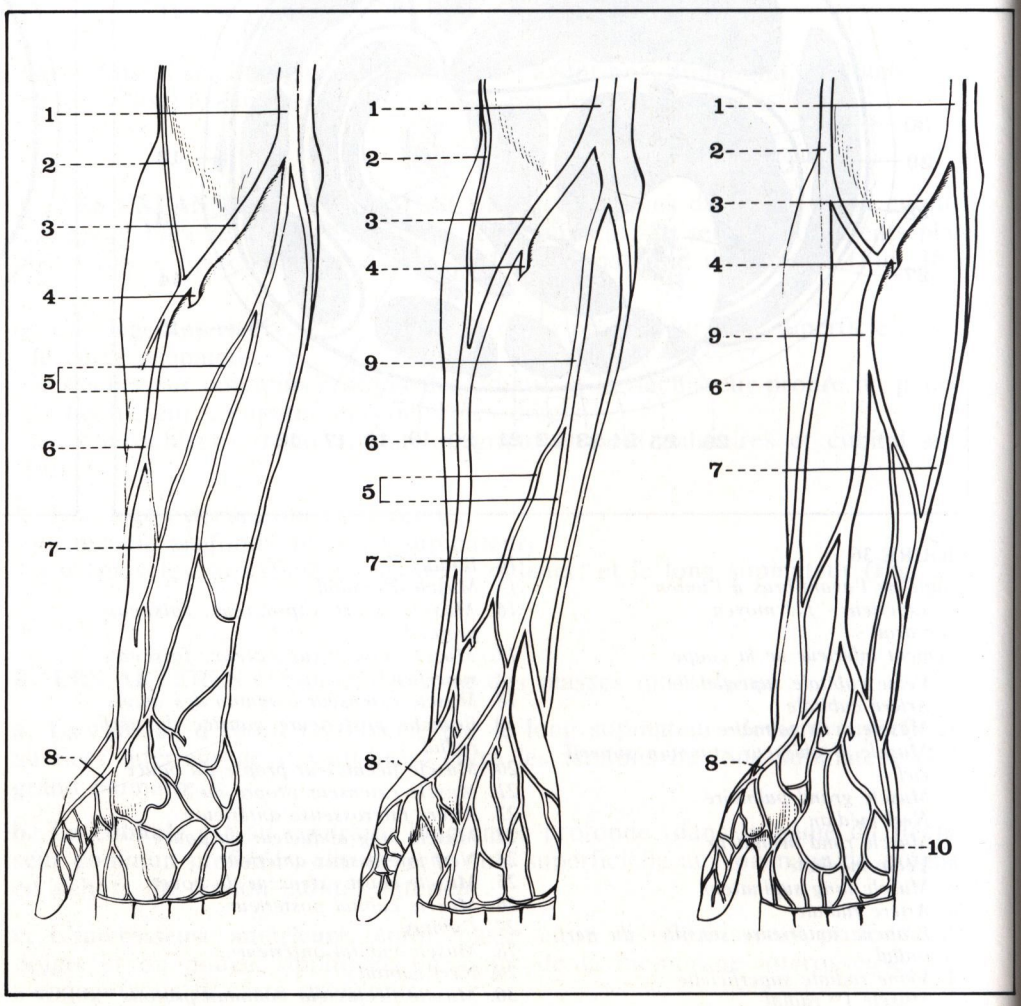

FIGURE 39

Les veines superficielles de l'avant-bras et du pli du coude
Trois modalités différentes

1. Veine basilique
2. Veine céphalique
3. Veine médiane basilique
4. Veine communicante du pli du coude
5. Veine médiane dédoublée
6. Veine radiale superficielle
7. Veine cubitale superficielle
8. Veine céphalique du pouce
9. Veine médiane de l'avant-bras
10. Veine salvatelle du petit doigt

7. Plans cutanés et forme extérieure

La peau de la région antérieure de l'avant-bras est fine et mince, dépourvue de poils dans la plus grande partie de sa surface, sauf sur les bords.

L'aspect extérieur de la région est différent en haut et en bas (Fig. 40).

- *Dans les 2/3 supérieurs*

deux saillies longitudinales, séparées par une gouttière peu marquée, oblique en bas et en dehors :

- saillie externe, formée par le long supinateur,
- saillie interne, formée par les épitrochléens.

- *Dans le tiers inférieur*

les masses musculaires ont fait place à des tendons qui forment des cordons longitudinaux, facilement palpables, et croisés par les veines superficielles.

Dans la « gouttière du pouls », entre le grand palmaire et le long supinateur, sont perceptibles les battements de l'artère radiale.

L'axe de l'avant-bras fait avec celui du bras un angle obtus ouvert en dehors : le « cubitus valgus », plus marqué chez la femme que chez l'homme (Fig. 41).

La position physiologique de l'avant-bras est la suivante : main appliquée contre la cuisse, pouce en avant, position intermédiaire entre la pronation et la supination.

Elle diffère de *la position anatomique :* main en supination, pouce en dehors, petit doigt appliqué contre la cuisse.

FIGURE 40

Vue antérieure de l'avant-bras chez l'homme. Noter l'importance du réseau veineux superficiel et la saillie des tendons des muscles grand et petit palmaires à la partie inférieure de la région

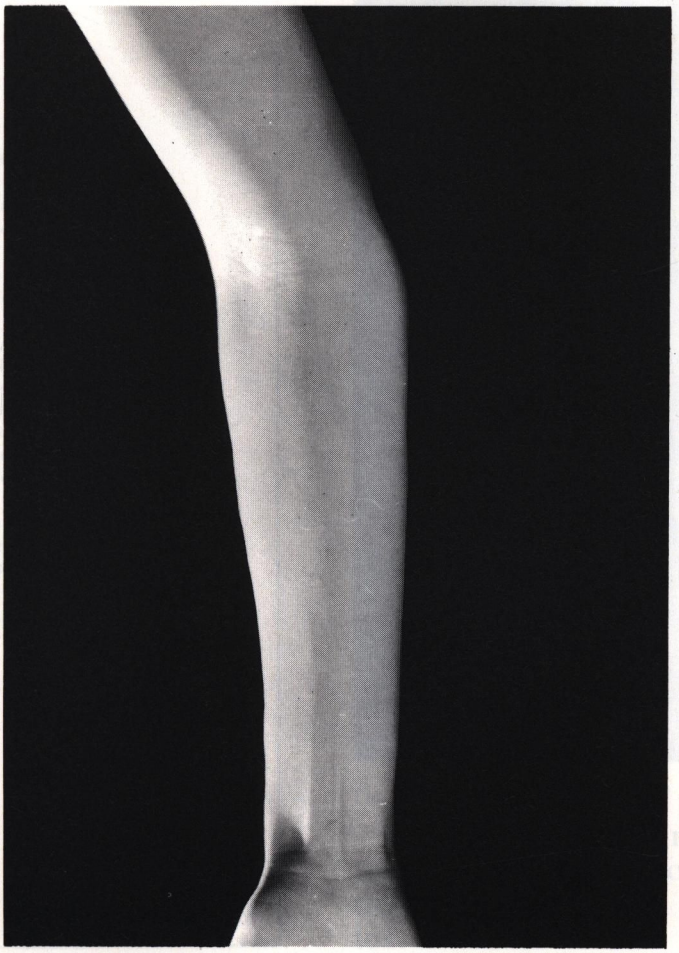

FIGURE 41

Vue antérieure des plans superficiels de l'avant-bras chez la femme : le réseau veineux superficiel est beaucoup moins apparent. Noter également l'importance du « cubitus valgus »

11 la région postérieure de l'avant-bras

PLAN

1. Limites

2. Forme extérieure - Repères

3. Constitution anatomique
   A. Le plan squelettique
   B. Les plans musculaires
   a. Le plan musculaire profond
   - *le long abducteur du pouce*
   - *le court extenseur du pouce*
   - *le long extenseur du pouce*
   - *l'extenseur propre de l'index*
   b. Le plan musculaire superficiel
   - *l'anconé*
   - *le cubital postérieur*
   - *l'extenseur propre du 5e doigt*
   - *l'extenseur commun des doigts*

4. Les vaisseaux et les nerfs
   - *vaisseaux et nerfs profonds*
   - *vaisseaux et nerfs superficiels*

5. Les plans superficiels

Vue postérieure de l'avant-bras droit

La région postérieure de l'avant-bras (Regio Antebrachii Posterior) comprend l'ensemble des parties molles situées en arrière du radius et du cubitus.

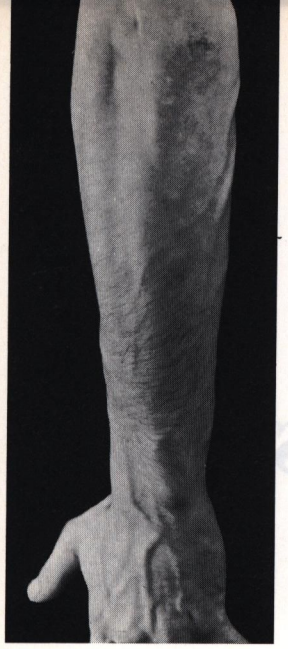

FIGURE 1
Les plans superficiels de la loge postérieure de l'avant-bras chez l'homme. La saillie musculaire la plus externe est celle des radiaux ; plus en dedans on distingue la saillie du cubital antérieur

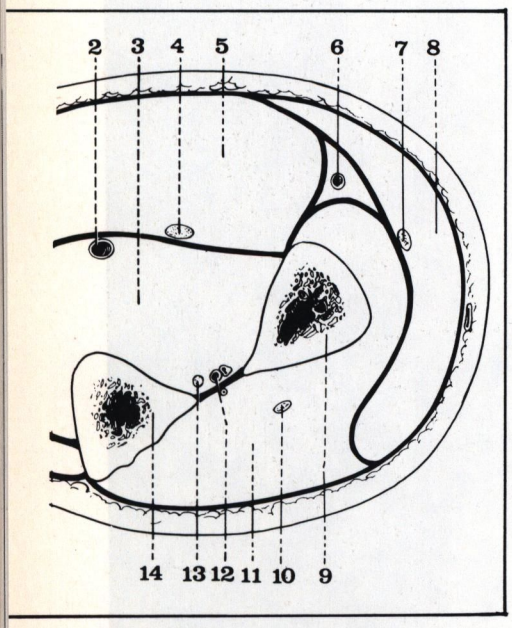

FIGURE 2
Coupe schématique des différentes loges de l'avant-bras
2. Artère cubitale
3. Loge antérieure, plan profond
4. Nerf médian
5. Loge antérieure, plan superficiel
6. Artère radiale
7. Branche antérieure du nerf radial
8. Loge externe
9. Radius
10. Branche postérieure du nerf radial
11. Loge postérieure
12. Artère interosseuse antérieure
13. Nerf interosseux antérieur
14. Cubitus

1. Limites

Elle est limitée :
- en haut par une ligne horizontale passant à 4 centimètres au-dessous de l'épitrochlée,
- en bas par une ligne horizontale passant immédiatement au-dessus de la tête du cubitus,
- en profondeur, elle s'étend jusqu'au plan squelettique des deux os de l'avant-bras.

Beaucoup moins complexe que la région antérieure, elle est essentiellement formée par les muscles extenseurs de la main et des doigts qu'innerve la branche postérieure du nerf radial.

2. Forme extérieure. Repères

La région anté-brachiale postérieure, régulièrement convexe chez le sujet adipeux ou peu musclé présente chez les sujets maigres une série de reliefs caractéristiques. Ce sont de dehors en dedans, la saillie verticale du long supinateur et des radiaux qui ne dépasse pas la partie moyenne de la région et se poursuit plus bas par une dépression allongée et oblique en bas et en dehors, plus en dedans la saillie médiane des épicondyliens et enfin, encore plus interne, le relief très allongé du cubital antérieur qui limite la région en dedans (Fig. 1).

Le repère essentiel de la région est formé par la crête postérieure du cubitus, située sur le bord externe du cubital antérieur et facilement perceptible au doigt sur toute l'étendue de la région.

3. Constitution anatomique

La région postérieure de l'avant-bras comprend :
- un plan squelettique formé par le radius et le cubitus réunis par la membrane interosseuse,
- une série de plans musculaires,
- des plans superficiels.

A. LE PLAN SQUELETTIQUE

Il est formé par la diaphyse du radius et du cubitus et par les formations fibreuses qui comblent l'espace interosseux (Fig. 2, 3 et 4).

a. La diaphyse du cubitus, de forme triangulaire à la coupe fait partie du plan squelettique de la loge anté-brachiale postérieure par son bord postérieur, sa face postéro-externe et son bord externe.

- Le *bord postérieur,* très net, prend son origine en haut par deux lignes mousses qui convergent à la partie basse de la face postérieure de l'olécrane et se réunissent pour former le bord postérieur ou crête cubitale. Celle-ci dessine un S italique et s'estompe progressivement à la partie inférieure de la diaphyse. Elle donne insertion par son sommet à l'aponévrose anté-brachiale, par sa berge interne au cubital antérieur (qui fait partie de la loge antérieure), par sa berge externe au cubital postérieur.

- La *face postéro-externe* étroite en haut, s'élargit progressivement vers le bas. A son tiers supérieur elle est croisée par la ligne oblique du cubitus qui née du tubercule sous-sigmoïdien, se dirige vers le bord postérieur qu'elle atteint au niveau du tiers inférieur. Au-dessus et en dedans de la ligne oblique se situe le champ d'insertion de l'anconé ; au-dessous la crête longitudinale postérieure du cubitus, verticale, divise la face postéro-externe en deux champs distincts : un champ postéro-interne excavé, reçoit le cubital postérieur qui ne s'insère pas à ce niveau, un champ antéro-externe est subdivisé en quatre zones d'insertions pour les muscles : long abducteur, long extenseur du pouce, court extenseur du pouce et extenseur propre de l'index.
- Le *bord externe* enfin, assez marqué et donne insertion à la membrane interosseuse.

b. La diaphyse du radius appartient à la loge postérieure de l'avant-bras par sa face postérieure limitée par le bord interne et le bord postéro-externe de l'os.

- Le *bord interne* ou interosseux naît en haut de la tubérosité bicipitale dont il forme l'une des trois racines ; net et tranchant sur presque toute son étendue, il se bifurque en bas pour circonscrire la cavité sigmoïde du radius.
- Le *bord postéro-externe* beaucoup moins accusé naît en haut de la partie inférieure du col radial ; il n'est guère apparent qu'à la partie moyenne de la diaphyse où il forme la crête postérieure du radius.
- La *face postérieure* est dans l'ensemble convexe dans le sens vertical. Son tiers supérieur, également convexe dans le sens transversal est régulièrement lisse sauf dans sa partie externe qui donne insertion au court supinateur. Dans son tiers moyen, cette face est légèrement excavée dans le sens transversal et présente deux crêtes verticales mousses qui limitent un champ d'insertion pour le muscle long abducteur du pouce et plus bas pour le court extenseur du pouce. Enfin, le tiers inférieur est régulièrement lisse et convexe : à ce niveau glissent les tendons des muscles extenseurs.

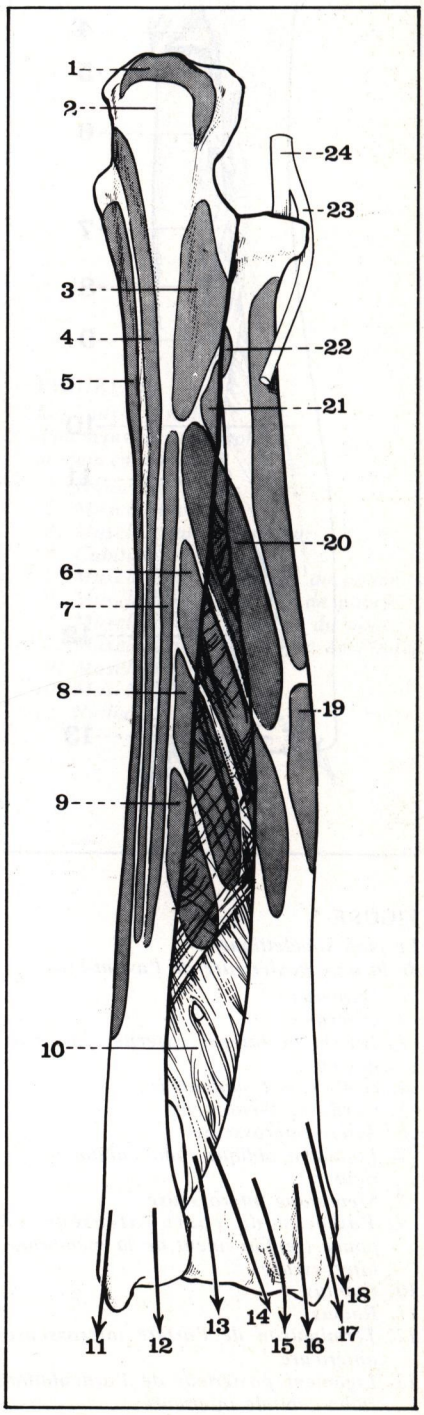

FIGURES 3 et 4

Vue postérieure
des deux os de l'avant-bras

1. *Insertion du tendon du triceps brachial*
2. *Olécrane*
3. *Insertion de l'anconé*
4. *Insertion du cubital antérieur*
5. *Insertion du fléchisseur commun profond*
6. *Insertion du court extenseur du pouce*
7. *Insertion du cubital postérieur*
8. *Insertion du long extenseur du pouce*
9. *Insertion de l'extenseur propre de l'index*
10. *Membrane interosseuse*
11. *Gouttière du cubital postérieur*
12. *Gouttière de l'extenseur propre du 5e doigt*
13. *Gouttière de l'extenseur commun*
14. *Gouttière du long extenseur*
15. *Gouttière du deuxième radial*
16. *Gouttière du premier radial*
17. *Gouttière du court extenseur*
18. *Gouttière du long abducteur*
19. *Insertion du rond pronateur*
20. *Insertion du long abducteur du pouce*
21. *Insertion du court supinateur*
22. *Insertion du tendon du biceps*
23. *Branche postérieure motrice du nerf radial*
24. *Tronc du nerf radial*

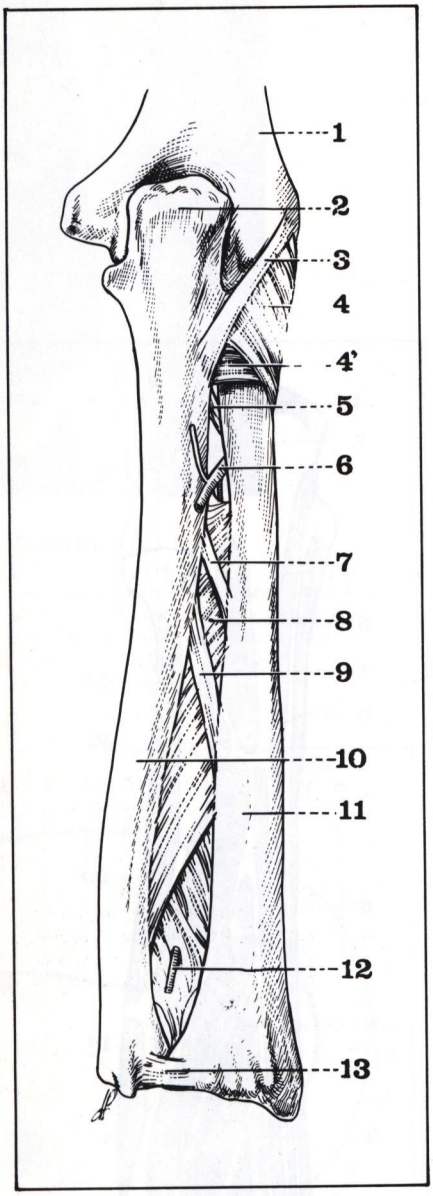

FIGURE 5
Le plan squelettique de la loge postérieure de l'avant-bras

1. *Humérus*
2. *Olécrane*
3. *Ligament latéral externe, faisceau moyen*
4. *et 4'. Court supinateur*
5. *Corde de Weitbrecht*
6. *Artère interosseuse*
7. *Ligament oblique radio-cubital postérieur*
8. *Membrane interosseuse*
9. *Faisceau du court extenseur du pouce (renforcement de la membrane interosseuse)*
10. *Cubitus*
11. *Radius*
12. *Terminaison de l'artère interosseuse antérieure*
13. *Ligament postérieur de l'articulation radio-cubitale inférieure*

c. L'espace interosseux. De forme sensiblement ovalaire il est presque entièrement comblé par des formations fibreuses : corde de Weitbrecht et membrane interosseuse (Fig. 5).

- La *corde de Weitbrecht** occupe la partie toute supérieure de l'espace. C'est une bandelette fibreuse oblique de haut en bas et de dedans en dehors depuis la face inféro-externe de la coronoïde jusqu'à la face antérieure du radius. Seule la partie moyenne de sa face postérieure fait partie de la loge postérieure de l'avant-bras. Au-dessous de la corde de Weitbrecht l'espace interosseux est libre et il existe à ce niveau une communication entre la loge antérieure et la loge postérieure.
- La *membrane interosseuse* que nous avons déjà décrite avec le plan profond de la loge antérieure, appartient également au plan profond de la loge postérieure par sa face postérieure (page 1276).

Cette face postérieure est renforcée à sa partie haute par un faisceau fibreux de direction parallèle à celle de la corde de Weitbrecht et par conséquent perpendiculaire à la direction générale des fibres de la membrane elle-même : c'est le faisceau oblique postérieur interosseux ou *ligament oblique radio-cubital.* Au-dessous de ce dernier existe parfois une autre bandelette plus grêle, de même direction dite *faisceau du court extenseur.* A la partie inférieure la membrane interosseuse s'amincit : elle est constituée ici de faisceaux obliques entrelacés, les faisceaux dirigés en bas et en dehors étant les plus visibles à la partie la plus basse de la face postérieure.

La membrane interosseuse se relâche dans ses deux tiers supérieurs en supination, dans ses deux tiers inférieurs en pronation complète. Elle n'est entièrement tendue qu'en demi-pronation.

B. LES PLANS MUSCULAIRES

La loge postérieure de l'avant-bras est constituée de deux plans musculaires :
- un plan profond formé par le long abducteur du pouce, le court extenseur du pouce, le long extenseur du pouce et l'extenseur propre de l'index, disposés dans cet ordre de haut en bas et de dehors en dedans ;
- un plan superficiel formé par une partie des muscles épicondyliens : extenseur commun des doigts, extenseur propre du 5e, cubital postérieur et anconé disposés dans cet ordre en allant de dehors en dedans.

Il est d'usage d'ajouter à ces muscles le long supinateur et les radiaux qui traversent de haut en bas la partie la plus externe de la région en longeant la face externe du radius : ces trois muscles sont en fait à la limite de la loge postérieure et de la loge antérieure et ont été étudiés avec cette dernière.

a. Le plan musculaire profond

Il comprend donc quatre muscles destinés au pouce et à l'index (Fig. 6).

• LE LONG ABDUCTEUR DU POUCE (M. Abductor Pollicis Longus). C'est le plus volumineux des muscles de la couche profonde.

Insertions : il s'insère en haut par des fibres charnues sur :
- la partie haute du champ antéro-externe de la face postéro-externe du cubitus,
- la partie moyenne de la face postérieure du radius,
- la face postérieure du ligament interosseux au niveau du ligament oblique postérieur radio-cubital.

Corps musculaire : le corps musculaire d'aspect penniforme se dirige obliquement en bas et en dehors en glissant sur la face postérieure, puis sur la face externe du radius. Ses fibres musculaires se jettent sur un fort tendon qui remonte haut à la face profonde du muscle.

*** Weitbrecht Josias (*cf.* page 1166)**

Terminaison : le tendon terminal croise par en arrière les tendons des radiaux dont il est séparé par une bourse séreuse, glisse dans la gouttière la plus antérieure de la face externe de l'épiphyse radiale inférieure et quitte la loge postérieure de l'avant-bras pour passer dans la tabatière anatomique dont il forme la limite interne. Il se termine en se fixant sur le tubercule externe de la base du premier métacarpien après avoir donné parfois une expansion tendineuse au court abducteur (Fig. 7).

Innervation : le long abducteur est innervé par un rameau issu de la branche postérieure du radial.

Action : il porte le premier métacarpien et donc le pouce en dehors et en avant.

• LE COURT EXTENSEUR DU POUCE (M. Extensor Pollicis Brevis)

Très grêle, situé immédiatement au-dessous du précédent, le court extenseur est tendu de la face postérieure du radius à la première phalange du pouce.

Insertion : il se fixe en haut par des fibres charnues sur le tiers moyen de la face postérieure du radius immédiatement au-dessous du long abducteur et sur la face postérieure du ligament interosseux, faisant parfois déborder son insertion sur la face postérieure du cubitus.

Le corps musculaire suit un trajet parallèle au bord inférieur du long abducteur et se jette rapidement sur un tendon assez grêle qui glisse dans la même gouttière ostéo-fibreuse que le long abducteur pour gagner avec lui la tabatière anatomique.

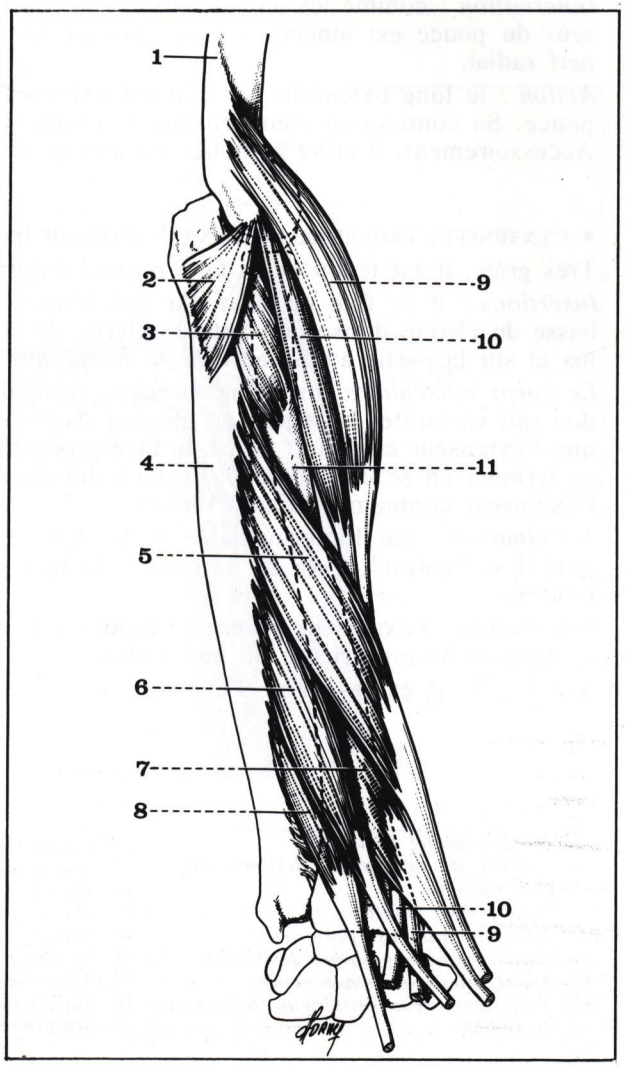

FIGURE 6

Les muscles radiaux (l'humérus est vu de profil la main en pronation)

1. *Humérus*
2. *Muscle anconé*
3. *Muscle court supinateur*
4. *Cubitus*
5. *Muscle long abducteur du pouce*
6. *Muscle long extenseur du pouce*
7. *Muscle court extenseur du pouce*
8. *Muscle extenseur propre de l'index*
9. *Muscle 1er radial*
10. *Muscle 2e radial*
11. *Radius*

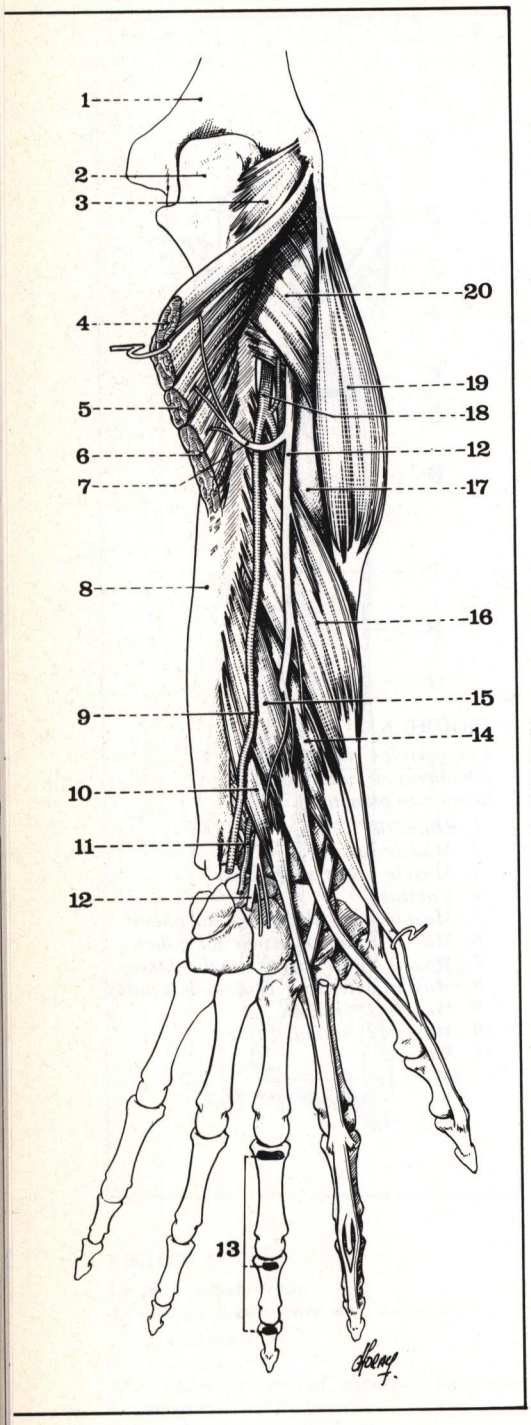

Terminaison : le tendon du court extenseur se fixe en bas sur la face dorsale de la base de la première phalange du pouce (Fig. 7).

Innervation : le court extenseur est innervé par un rameau issu de la branche postérieure du nerf radial.

Action : le court extenseur est essentiellement extenseur de la première phalange du pouce. Accessoirement il a une action d'abduction du pouce.

• LE LONG EXTENSEUR DU POUCE (M. Extensor Pollicis Longus) (Fig. 7)

Situé au-dessous et en dedans du court extenseur, il est tendu de la face postéro-externe du cubitus à la deuxième phalange du pouce.

Insertions : il s'insère en haut par des fibres charnues sur le champ antéro-externe de la face postéro-externe du cubitus entre le court extenseur et l'extenseur propre de l'index et sur la partie voisine de la membrane interosseuse.

Corps musculaire : le corps musculaire oblique en bas et en dehors se jette rapidement sur un tendon qui remonte à la face postérieure du muscle.

Terminaison : le tendon terminal quitte la région de l'avant-bras en glissant dans la gouttière moyenne de la face postérieure de l'épiphyse radiale inférieure, s'écartant ainsi nettement du court extenseur et du long abducteur. Il forme la limite externe et postérieure de la tabatière anatomique. Il se termine en se fixant sur la face dorsale de la base de la deuxième phalange du pouce après avoir reçu les expansions du premier interosseux palmaire et du court abducteur.

Innervation : comme les autres muscles de la couche profonde, le long extenseur du pouce est innervé par un rameau issu de la branche postérieure du nerf radial.

Action : le long extenseur est d'abord extenseur de la deuxième phalange du pouce. Sa contraction étend ensuite la première phalange sur le métacarpien. Accessoirement, il attire le pouce en arrière et légèrement en dedans.

• L'EXTENSEUR PROPRE DE L'INDEX (M. Extensor Indicis) (Fig. 7)

Très grêle, il est tendu de la face postéro-externe du cubitus à l'index.

Insertions : il se fixe en haut par des fibres charnues sur la partie la plus basse du champ d'insertion antéro-externe de la face postéro-externe du cubitus et sur la partie avoisinante de la membrane interosseuse.

Le corps musculaire fusiforme, presque vertical se jette très vite sur un tendon qui va quitter la région en glissant dans la même coulisse ostéo-fibreuse que l'extenseur commun, croise la face profonde des tendons de ce dernier et se termine en se confondant à la face dorsale de la main avec le tendon de l'extenseur commun destiné à l'index.

Terminaison : par l'intermédiaire du tendon de l'extenseur commun avec lequel il se confond, il va se terminer à la face dorsale des trois phalanges de l'index.

Innervation : l'extenseur propre de l'index est innervé lui aussi par un rameau de la branche postérieure du nerf radial.

Action : il est extenseur de l'index.

FIGURE 7

Loge postérieure de l'avant-bras
Plan profond

1. *Extrémité inférieure de l'humérus*
2. *Olécrane*
3. *Anconé*
4. *Muscle extenseur commun des doigts*
5. *Muscle extenseur propre du 5e*
6. *Muscle cubital postérieur*
7. *Branche du nerf radial destinée aux épicondyliens*
8. *Diaphyse du cubitus*
9. *Artère interosseuse postérieure*
10. *Muscle extenseur propre de l'index*
11. *Artère interosseuse antérieure*
12. *Nerf interosseux postérieur (branche du radial)*
13. *Insertions phalangiennes de l'extenseur commun*
14. *Muscle court extenseur du pouce*
15. *Muscle long extenseur du pouce*
16. *Muscle long abducteur du pouce*
17. *Diaphyse du radius*
18. *Artère interosseuse*
19. *Muscle long supinateur*
20. *Muscle court supinateur*

b. Le plan musculaire superficiel

Il comprend lui aussi quatre muscles tous partis de l'épicondyle et qui sont de dedans en dehors : l'anconé, le cubital postérieur, l'extenseur propre du cinquième et l'extenseur commun des doigts (Fig. 9).

• L'ANCONE (M. Anconeus)

Muscle court, de forme triangulaire, tendu de l'épicondyle au tiers supérieur de la face postéro-externe du cubitus, il appartient à la fois à la région antébrachiale postérieure et à la région olécranienne avec laquelle il a été étudié.

Insertions : il s'insère en haut par un solide tendon sur le sommet et la partie postérieure de l'épicondyle.

Corps musculaire : aplati et triangulaire il s'étale obliquement en bas et en dedans entre le cubital postérieur et le vaste interne.

Terminaison : les fibres charnues viennent se fixer en bas sur le tiers supérieur de la face postéro-externe du cubitus et la partie inférieure de la face externe de l'olécrane.

Innervation : l'anconé est innervé par une collatérale du tronc du nerf radial : le nerf du vaste interne et de l'anconé qui naît très haut, dans la fente huméro-tricipitale. Le rameau destiné à l'anconé émerge de l'épaisseur du vaste interne au-dessus de l'épicondyle et aborde le muscle par sa face superficielle (Fig. 8).

Action : son action, synergique de celle du triceps, en fait un extenseur de l'avant-bras sur le bras.

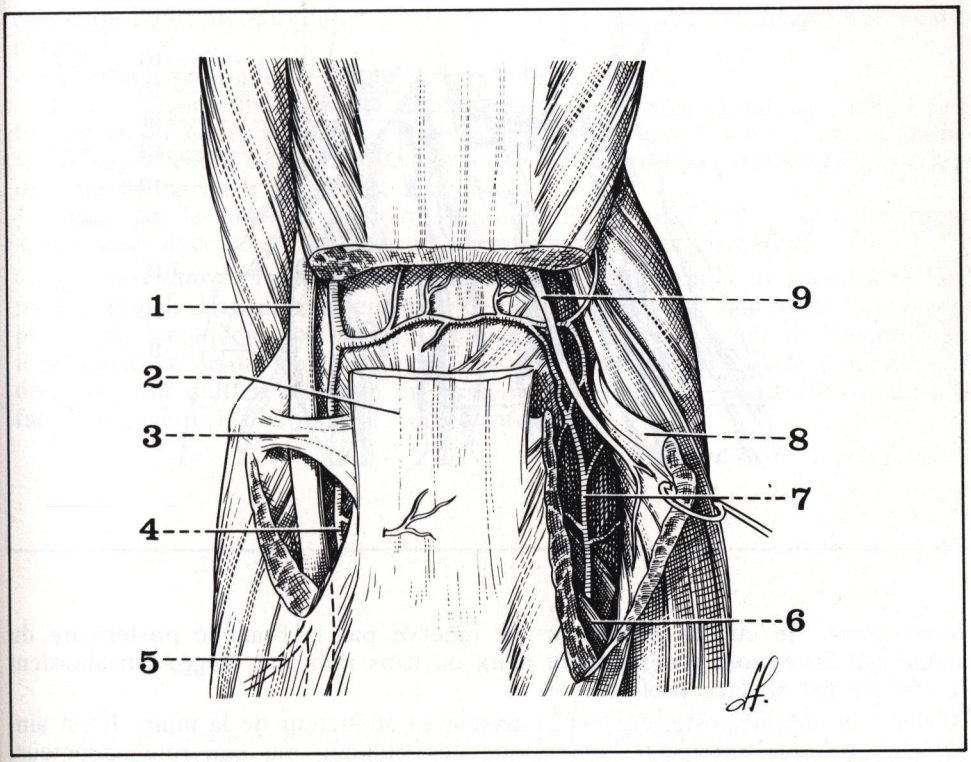

FIGURE 8

L'anconé et son innervation

1. *Nerf cubital*
2. *Tendon du triceps*
3. *Bandelette épitrochléo-olécranienne*
4. *Artère récurrente cubitale postérieure*
5. *Muscle cubital antérieur et son nerf supérieur*
6. *Muscle court supinateur*
7. *Artère récurrente radiale postérieure*
8. *Muscle anconé*
9. *Nerf de l'anconé*

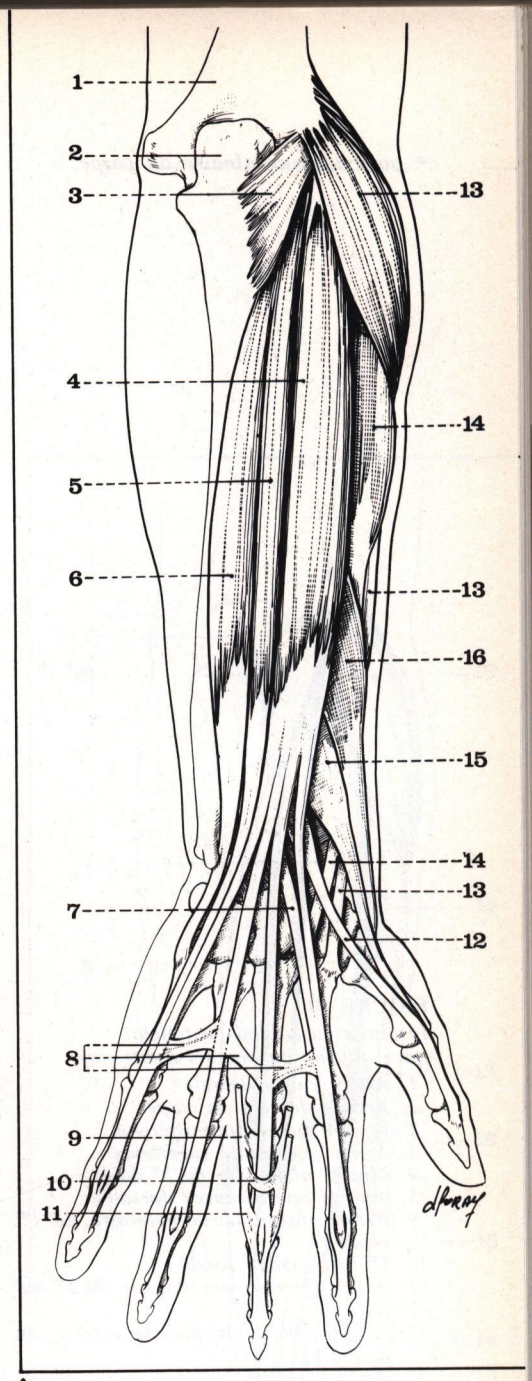

FIGURE 9

Loge postérieure de l'avant-bras
Plan superficiel

1. *Humérus*
2. *Olécrane*
3. *Muscle anconé*
4. *Muscle extenseur commun des doigts*
5. *Muscle extenseur propre du 5e doigt*
6. *Muscle cubital postérieur*
7. *Tendon de l'extenseur propre de l'index*
8. *Expansions inter-tendineuses des tendons extenseurs*
9. *Tendon de l'interosseux dorsal*
10. *Dossière de l'extenseur*
11. *Expansion des interosseux et des lombricaux*
12. *Long extenseur du pouce*
13. *Muscle premier radial*
14. *Muscle deuxième radial*
15. *Muscle court extenseur du pouce*
16. *Muscle long abducteur du pouce*

* *ou extenseur ulnaire du carpe*

• LE CUBITAL POSTERIEUR* (M. Extensor Carpi Ulnaris)

C'est un muscle volumineux, allongé verticalement, le long du cubitus, depuis l'épicondyle et le cubitus jusqu'au cinquième métacarpien.

Insertions : le cubital postérieur s'insère :
- sur la face postérieure de l'épicondyle par des fibres tendineuses plus ou moins confondues avec celles du faisceau superficiel du court supinateur et de l'extenseur propre du cinquième ; ces insertions adhèrent à la capsule de l'articulation du coude;
- sur la partie moyenne du versant externe de la crête cubitale, immédiatement au-dessous de l'anconé;
- sur la face profonde de l'aponévrose anté-brachiale qui le recouvre.

Le corps musculaire allongé, légèrement aplati d'avant en arrière, de direction sensiblement verticale se loge dans la gouttière que lui forme la face postéro-externe du cubitus tout contre l'insertion de l'aponévrose anté-brachiale sur la crête cubitale. Les fibres musculaires se jettent sur un tendon apparu très haut dans le corps musculaire et qui devient libre au tiers inférieur de l'avant-bras.

Terminaison : le tendon terminal quitte la loge postérieure de l'avant-bras en passant à la face dorsale du poignet dans une gaine ostéo-fibreuse formée par la face postérieure de la tête cubitale et le ligament annulaire dorsal. Il se termine en se fixant sur le tubercule de la base du cinquième métacarpien (Fig. 10).



FIGURE 10
Insertion du cubital postérieur (face dorsale du poignet droit)
1. *Artère cubito-dorsale*
2. *Arcade dorsale du carpe*
2'. *Tendon du cubital postérieur*
3. *Artère perforante supérieure*
4. *Muscle abducteur du 5e doigt*
5. *Artères interosseuses dorsales*
9. *Artère interosseuse palmaire du 1er espace*
10. *1er interosseux dorsal*
11. *Artère interosseuse dorsale du 1er espace*
12. *Artère collatérale dorsale externe du pouce*
13. *Artère radiale*
13'. *Tendon du 1er radial*
14. *Artère transverse postérieure du carpe*
15. *Tendon du long extenseur du pouce*
16. *Tendon du court extenseur du pouce*

Innervation : le cubital postérieur est innervé par la branche postérieure du radial qui lui envoie généralement deux ou trois rameaux étagés qui abordent le muscle par sa face profonde.

Action : le cubital postérieur est extenseur et adducteur de la main. Il est ainsi, par son rôle extenseur, synergique des radiaux, par son rôle adducteur, antagoniste du premier radial.

* *ou extenseur du petit doigt*

• L'EXTENSEUR PROPRE DU CINQUIEME DOIGT* (M. Extensor Digiti Minimi)

C'est un muscle grêle et fusiforme, tendu verticalement de l'épicondyle au cinquième doigt, entre l'extenseur commun en dehors et le cubital postérieur en dedans.

Insertions : il se fixe en haut sur la face postérieure et le bord externe de l'épicondyle par le tendon commun des épicondyliens entre l'extenseur commun et le cubital postérieur, avec lequel il est souvent plus ou moins confondu en haut.

Il s'insère également sur la face profonde de l'aponévrose antébrachiale qui le recouvre.

Le corps musculaire descend obliquement en bas et en dedans. Très grêle il jette obliquement ses fibres sur le bord interne d'un tendon qui se dégage du corps musculaire à la partie toute inférieure de la région.

Terminaison : le tendon quitte la loge postérieure de l'avant-bras pour passer au niveau du poignet dans une coulisse ostéo-fibreuse située à la face postérieure de l'articulation radio-cubitale, en dehors donc de la coulisse du cubital postérieur. Il se termine en se fusionnant avec le tendon de l'extenseur commun destiné au cinquième doigt, à hauteur de l'articulation métacarpo-phalangienne. Ce tendon commun ira se fixer à la face dorsale des trois phalanges du cinquième doigt.

Innervation : il est innervé par un rameau de la branche postérieure du radial qui l'aborde par sa face profonde.

Action : son action, synergique de celle de l'extenseur commun en fait un extenseur du cinquième doigt. Accessoirement, il est extenseur de la main sur l'avant-bras.

• L'EXTENSEUR COMMUN DES DOIGTS (M. Extensor Digitorum Communis)

C'est le plus externe et le plus volumineux des muscles de la couche superficielle. Il s'étend de l'épicondyle aux quatre derniers doigts (Fig. 11).

Insertions : il s'insère en haut :
- sur la face antérieure et le bord inférieur de l'épicondyle par le tendon commun des épicondyliens, entre le deuxième radial et le cubital postérieur ;
- sur la face profonde de l'aponévrose anté-brachiale ;
- sur les cloisons fibreuses qui le séparent du deuxième radial, du cubital postérieur et du court supinateur ; ces cloisons fibreuses forment avec l'aponévrose superficielle une sorte de pyramide aponévrotique creuse de l'intérieur de laquelle naissent les fibres charnues ;
- parfois de la partie supérieure du cubitus par des fibres aponévrotiques confondues avec celles du faisceau superficiel du court supinateur.

Corps musculaire : le corps musculaire volumineux, aplati, descend à la face postérieure de l'avant-bras entre le deuxième radial en dehors et l'extenseur propre du cinquième en dedans. Au niveau du tiers inférieur de l'avant-bras, il se divise en quatre corps charnus qui se continuent par quatre tendons. Ces derniers vont quitter la région en passant dans une large gouttière située à la face postérieure de l'épiphyse radiale inférieure.

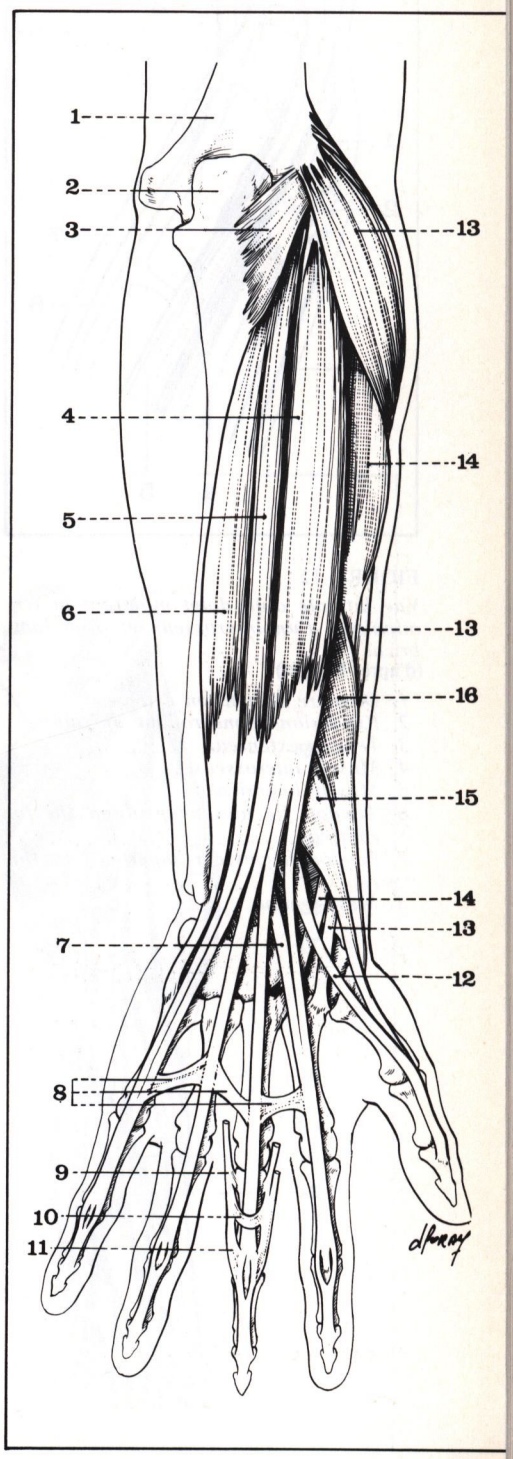

FIGURE 11

Loge postérieure de l'avant-bras
Plan musculaire superficiel

1. *Humérus*
2. *Olécrane*
3. *Muscle anconé*
4. *Muscle extenseur commun des doigts*
5. *Muscle extenseur propre du 5e doigt*
6. *Muscle cubital postérieur*
7. *Tendon de l'extenseur propre de l'index*
8. *Expansions intertendineuses des tendons extenseurs*
9. *Tendon de l'interosseux dorsal*
10. *Dossière de l'extenseur*
11. *Expansion des interosseux et des lombricaux*
12. *Long extenseur du pouce*
13. *Muscle premier radial*
14. *Muscle deuxième radial*
15. *Muscle court extenseur du pouce*
16. *Muscle long abducteur du pouce*

Terminaison : après avoir divergé au niveau de la face dorsale de la main les tendons gagnent chacun leurs doigts respectifs et se terminent à la face dorsale de chacune des trois phalanges. Leur mode de terminaison sera étudié en détail au cours de la face dorsale de la main et des doigts (Fig. 12 et 13).

Innervation : l'extenseur commun est innervé par la branche postérieure du radial. Le rameau qui lui est destiné naît à la partie haute de la région juste après l'émergence du radial des fibres du court supinateur.

Action : l'extenseur commun étend simultanément les trois phalanges et l'ensemble du doigt sur le métacarpien. Son action est plus énergique sur la première phalange que sur les deux dernières. Accessoirement, poursuivant son action, il est extenseur de la main sur l'avant-bras.

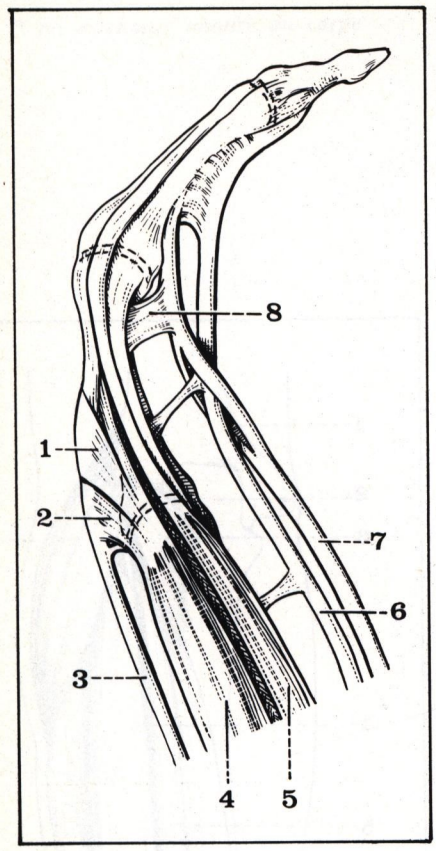

FIGURE 12

Vue latérale d'un doigt montrant la terminaison d'un interosseux et d'un lombrical
(d'après Paturet)

1. *Dossière du tension extenseur*
2. *Expansion aponévrotique dorsale*
3. *Tendon extenseur*
4. *Muscle interosseux*
5. *Muscle lombrical*
6. *Tendon fléchisseur profond (perforant)*
7. *Tendon fléchisseur superficiel (perforé)*
8. *Méso-tendon*

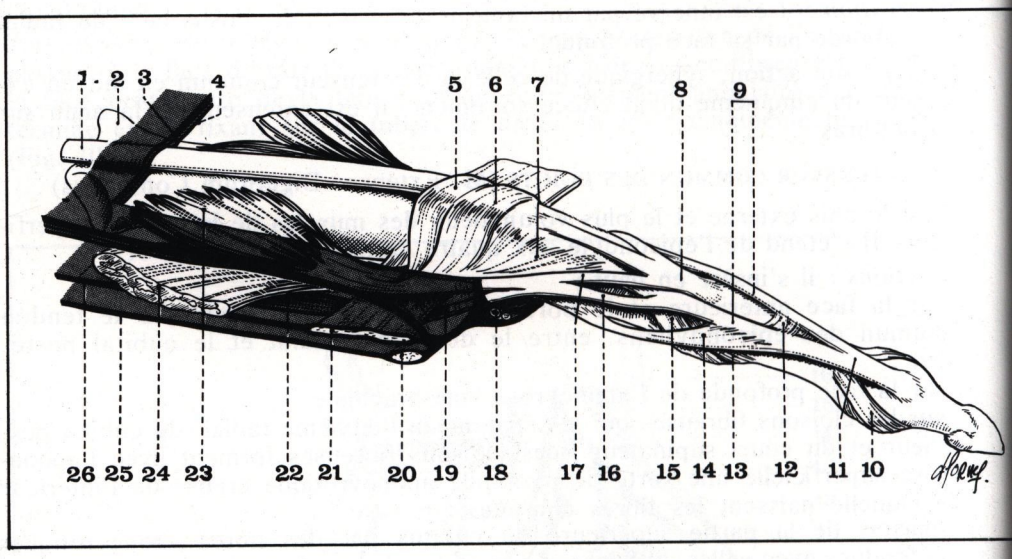

FIGURE 13

Terminaison du tendon extenseur du 3e doigt
(d'après J. Castaing et J.H. Soutoul)

1. *Tendon extenseur*
2. *3e métacarpien*
3. *Aponévrose dorsale superficielle*
4. *Aponévrose dorsale profonde*
5. *Bandelette sagittale*
6. *Dossière des interosseux*
7. *Expansion aponévrotique des interosseux*
8. *Tendon extenseur médial*
9. *Tendons extenseurs latéraux*
10. *Ligament latéral de l'articulation interphalangienne P_2 P_3*
11. *Tendon extenseur terminal*
12. *Ligament triangulaire*
13. *Ligament latéral de l'interphalangienne*
14. *Ligament rétinaculaire*
15. *Ligament latéral de l'interphalangienne (faisceau glénoïdien)*
16. *Bandelette latérale de l'interosseux*
17. *Bandelette médiale de l'interosseux*
18. *Paquet vasculo-nerveux collatéral palmaire*
19. *Tendon du lombrical*
20. *Ligament palmaire interdigital*
21. *Ligament transverse intermétacarpien*
22. *Lombrical*
23. *24. Interosseux dorsal*
25. *Aponévrose palmaire moyenne*
26. *Aponévrose palmaire profonde*

4. Les vaisseaux et les nerfs

Ils sont beaucoup moins importants que dans la loge antérieure.

A. VAISSEAUX ET NERFS PROFONDS

a. Artère : une seule artère tient sous sa dépendance la vascularisation des éléments de la loge postérieure de l'avant-bras : c'est **l'artère interosseuse postérieure** (A. Interossea Posterior). Née de la cubitale au niveau du pli du coude par bifurcation du tronc commun des interosseuses, elle pénètre dans la loge anté-brachiale postérieure en franchissant le bord supérieur de la membrane interosseuse. Elle descend verticalement dans la loge postérieure en cheminant d'abord entre la membrane interosseuse en avant et le court supinateur qui la recouvre en arrière. Elle se glisse ensuite entre les muscles de la couche profonde en avant et le bord externe du cubital postérieur en arrière. Elle se termine un peu au-dessus du poignet en s'anastomosant avec l'interosseuse antérieure qui a perforé à ce niveau la membrane interosseuse. En cours de route elle a donné, outre de nombreuses collatérales musculaires, l'artère récurrente radiale postérieure qui remonte le long de l'olécrane en arrière de l'épicondyle pour s'anastomoser avec la branche postérieure de l'humérale profonde (Fig. 14).

b. Les veines profondes : elles suivent le trajet de l'artère interosseuse postérieure et viennent se jeter dans les veines cubitales.

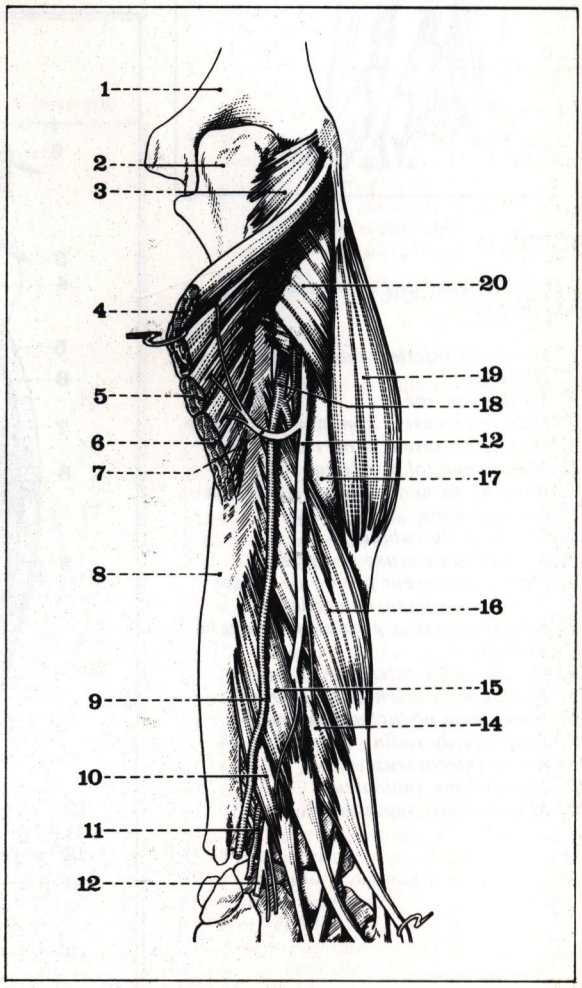

FIGURE 14
Loge postérieure de l'avant-bras
Plan profond

1. *Extrémité inférieure de l'humérus*
2. *Olécrane*
3. *Muscle anconé*
4. *Muscle extenseur commun des doigts*
5. *Muscle extenseur propre du 5e doigt*
6. *Muscle cubital postérieur*
7. *Branche du nerf radial destinée aux épicondyliens*
8. *Diaphyse du cubitus*
9. *Artère interosseuse postérieure*
10. *Muscle extenseur propre de l'index*
11. *Artère interosseuse antérieure*
12. *Nerf interosseux postérieur (branche du radial)*
14. *Muscle court extenseur du pouce*
15. *Muscle long extenseur du pouce*
16. *Muscle long abducteur du pouce*
17. *Diaphyse du radius*
18. *Artère interosseuse*
19. *Muscle long supinateur*
20. *Muscle court supinateur*

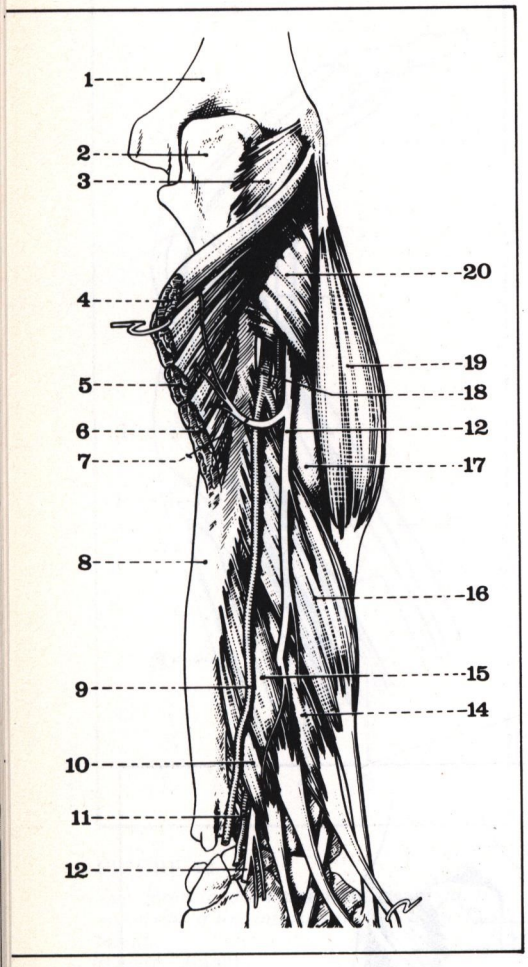

FIGURE 15

Loge postérieure de l'avant-bras
Plan profond

1. *Extrémité inférieure de l'humérus*
2. *Olécrane*
3. *Muscle anconé*
4. *Muscle extenseur commun des doigts*
5. *Muscle extenseur propre du 5e doigt*
6. *Muscle cubital postérieur*
7. *Branche du nerf radial destinée aux épicondyliens*
8. *Diaphyse du cubitus*
9. *Artère interosseuse postérieure*
10. *Muscle extenseur propre de l'index*
11. *Artère interosseuse antérieure*
12. *Nerf interosseux postérieur (branche du radial)*
14. *Muscle court extenseur du pouce*
15. *Muslce long extenseur du pouce*
16. *Musle long abducteur du pouce*
17. *Diaphyse du radius*
18. *Artère interosseuse*
19. *Muscle long supinateur*
20. *Muscle court supinateur*

c. Les nerfs profonds : ils sont représentés uniquement par la branche postérieure du radial qui se ramifie au niveau de la loge postérieure de l'avant-bras (Fig. 15, 16, 17 A et 17 B).

Née dans la région du pli du coude, à la partie basse de la gouttière bicipitale externe, *la branche postérieure, motrice, du radial,* a perforé le faisceau superficiel du court supinateur et a décrit entre les deux faisceaux de ce muscle un trajet en spirale. Elle pénètre dans la loge postérieure de l'avant-bras au niveau du bord inférieur du faisceau superficiel du court supinateur et se ramifie immédiatement soit en un bouquet de branches terminales, soit en *deux troncs principaux :*

- le rameau de la couche superficielle, très court, se divise immédiatement en plusieurs filets destinés à l'extenseur commun, à l'extenseur propre du cinquième et au cubital postérieur ;
- le rameau de la couche profonde, plus long et plus grêle descend verticalement en dedans de l'artère interosseuse postérieure, entre les deux couches musculaires, puis abandonne l'artère pour cheminer seul contre la membrane interosseuse, recouvert en arrière par le long extenseur du pouce et l'extenseur propre de l'index. Prenant alors le nom de nerf interosseux postérieur il descend jusqu'au niveau de la face dorsale du poignet où il se ramifie en filets osseux et articulaires. En cours de route ce rameau de la couche profonde a innervé les quatre muscles de la couche profonde : long abducteur, court extenseur, long extenseur du pouce et extenseur propre de l'index.

d. Les lymphatiques profonds : très grêles, ils suivent les vaisseaux interosseux postérieurs et vont se réunir au niveau du pli du coude avec les troncs lymphatiques de la loge antérieure.

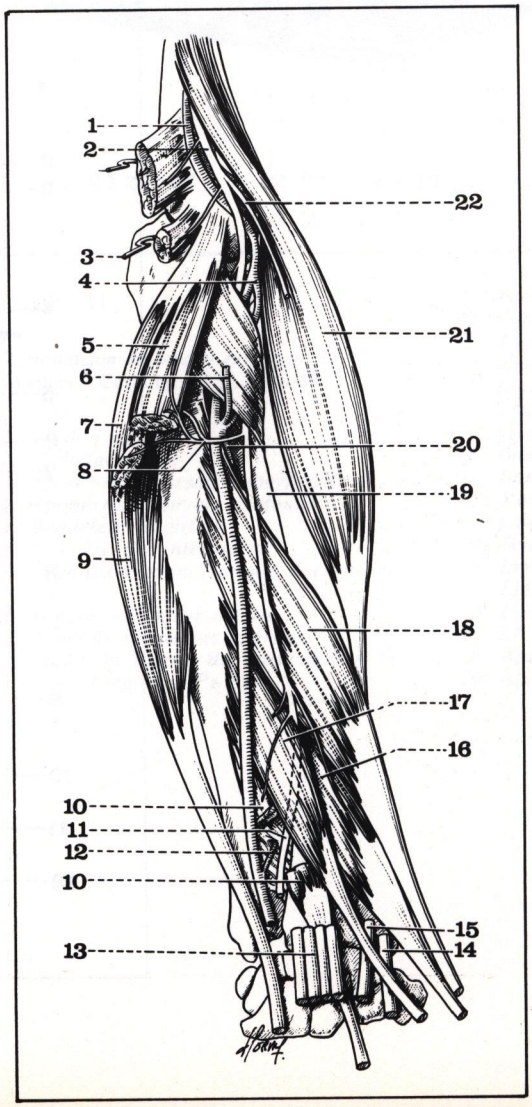

FIGURE 16

Loge postérieure de l'avant-bras
Plan musculaire profond
(avec sa vascularisation
et son innervation)

1. *Branche antérieure de l'artère humérale profonde*
2. *Nerf radial*
3. *Muscle deuxième radial*
4. *Artère récurrente radiale antérieure*
5. *Muscle extenseur commun des doigts*
6. *Artère récurrente radiale postérieure*
7. *Muscle extenseur propre du 5e*
8. *Rameau du nerf radial destiné à la couche superficielle*
9. *Muscle cubital postérieur*
10. *Muscle extenseur propre de l'index (sectionné)*
11. *Nerf interosseux postérieur*
12. *Artère interosseuse antérieure*
13. *Tendons de l'extenseur commun*
14. *Tendon du premier radial*
15. *Tendon du deuxième radial*
16. *Muscle court extenseur du pouce*
17. *Muscle long extenseur du pouce*
18. *Muscle long abducteur du pouce*
19. *Diaphyse radiale*
20. *Artère interosseuse antérieure*
21. *Muscle long supinateur*
22. *Branche antérieure, sensitive du nerf radial*

FIGURE 17 A

Coupe de l'avant-bras à l'union 1/3 supérieur - 1/3 moyen. Côté droit. Segment inférieur de la coupe.

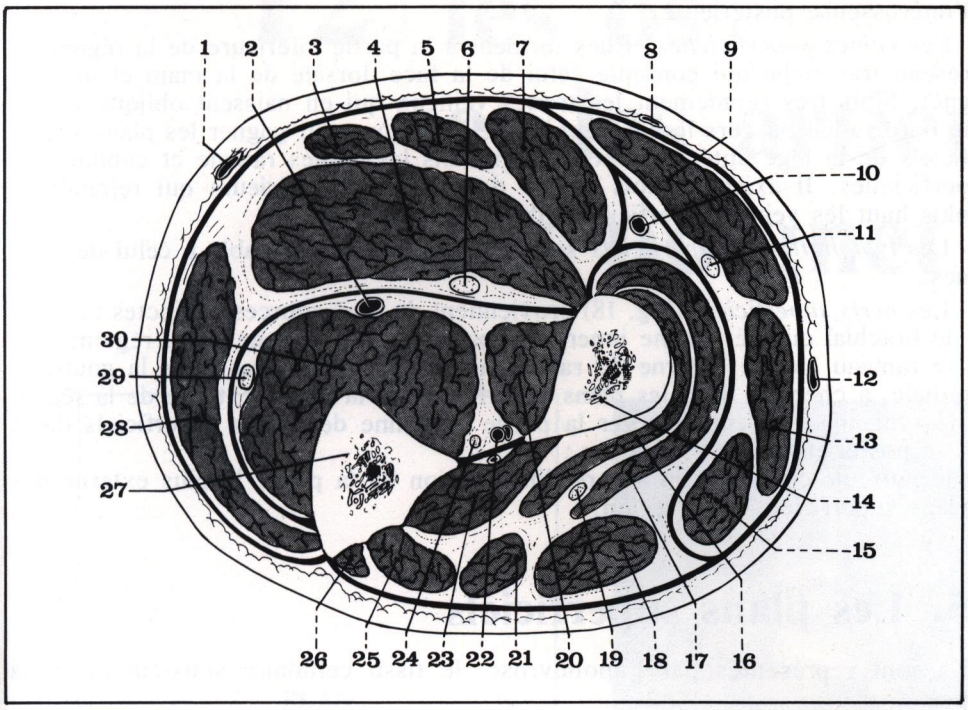

1. *Veine cubitale superficielle*
2. *Artère cubitale*
3. *Muscle petit palmaire*
4. *Muscle fléchisseur commun superficiel*
5. *Muscle grand palmaire*
6. *Nerf médian*
7. *Muscle rond pronateur*
8. *Veine médiane*
9. *Muscle long supinateur*
10. *Artère radiale*
11. *Branche antérieure sensitive du nerf radial*
12. *Veine radiale superficielle*
13. *Muscle 1er radial*
14. *Radius*
15. *Muscle 2e radial*
16. *Muscle court supinateur, faisceau profond*
17. *Muscle court supinateur, faisceau superficiel*
18. *Muscle extenseur commun des doigts*
19. *Branche postérieure motrice du nerf radial*
20. *Muscle fléchisseur propre du pouce*
21. *Muscle extenseur propre du 5e doigt*
22. *Artère interosseuse antérieure*
23. *Muscle long abducteur du pouce*
24. *Nerf interosseux antérieur*
25. *Muscle court extenseur du pouce*
26. *Muscle cubital postérieur*
27. *Cubitus*
28. *Muscle cubital antérieur*
29. *Nerf radial*
30. *Muscle fléchisseur commun profond*

FIGURE 17 B

Coupe horizontale de l'avant-bras au 1/3 inférieur. Côté droit segment inférieur de la coupe

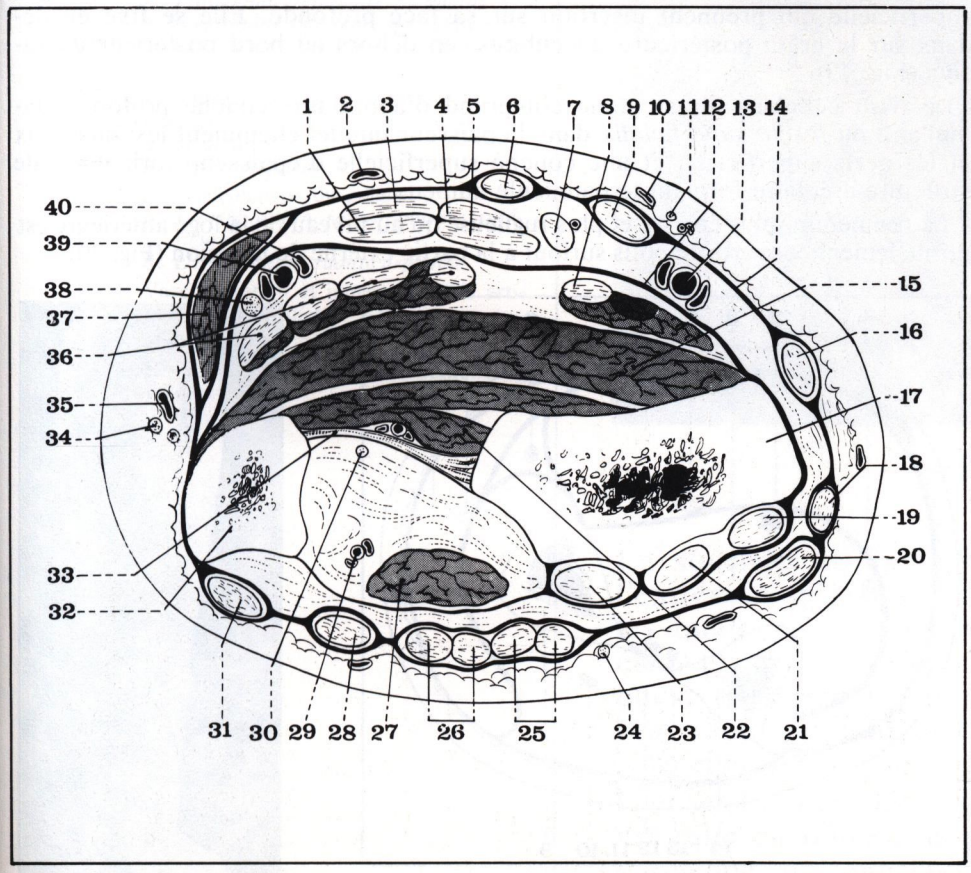

1. 3. 4. 5. *Tendons du fléchisseur commun superficiel*
2. *Veine médiane superficielle*
6. *Muscle petit palmaire*
7. *Nerf médian*
8. *Fléchisseur propre du pouce*
9. *Muscle grand palmaire*
10. *Veine radiale superficielle*
11. *Branche superficielle du nerf musculo-cutané*
12. *Aponévrose du fléchisseur commun profond*
13. *Artère radiale*
14. *Aponévrose antébrachiale*
15. *Muscle carré pronateur, faisceau superficiel*
16. *Long supinateur*
17. *Radius*
18. *Long abducteur du pouce*
19. *Premier radial*
20. *Court extenseur du pouce*
21. *Deuxième radial*
22. *Muscle carré pronateur, faisceau profond*
23. *Long extenseur du pouce*
24. *Rameau dorsal externe du nerf radial*
25. 26. *Tendons de l'extenseur commun*
27. *Extenseur propre de l'index*
28. *Extenseur propre du 5e doigt*
29. *Artère interosseuse postérieure*
30. *Nerf interosseux postérieur*
31. *Cubital postérieur*
32. *Cubitus*
33. *Membrane interosseuse*
34. *Nerf brachial cutané interne*
35. *Veine cubitale superficielle*
36. *Fléchisseur commun profond*
37. *Cubital antérieur*
38. *Nerf cubital*
39. *Artère cubitale*
40. *Veine cubitale*

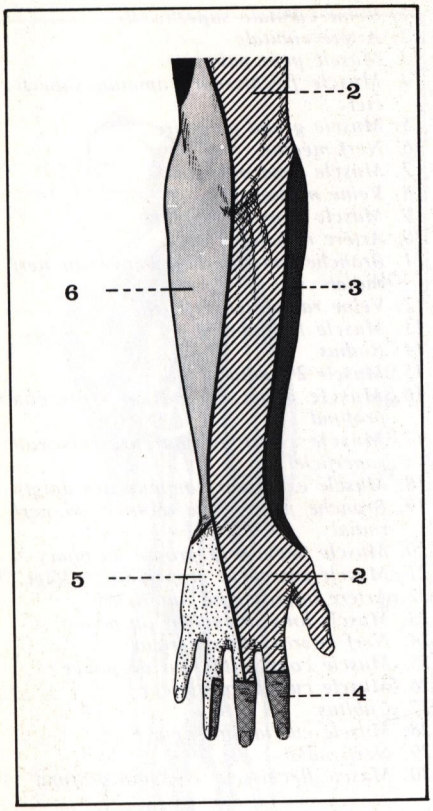

FIGURE 18
Innervation cutanée de la région postérieure de l'avant-bras
2. *Radial*
3. *Musculo-cutané*
4. *Médian*
5. *Cubital*
6. *Brachial cutané interne*

B. VAISSEAUX ET NERFS SUPERFICIELS

- Les *artères superficielles* sont de grêles collatérales issues des branches de l'interosseuse postérieure.
- Les *veines superficielles*. Elles forment à la partie inférieure de la région un réseau très riche qui continue celui de la face dorsale de la main et du poignet. Mais très rapidement les troncs veineux qui en naissent obliquent vers le bord radial ou vers le bord cubital de la région pour gagner les plans superficiels de la loge antérieure et se jeter dans les veines radiale et cubitale superficielles. Il existe parfois un ou deux troncs postérieurs qui rejoindront plus haut les veines superficielles du pli du coude.
- Les *lymphatiques superficiels* suivent un trajet superposable à celui des veines.
- Les *nerfs superficiels* (Fig. 18) proviennent de trois sources distinctes :
- le brachial cutané interne innerve la partie la plus interne de la région;
- le rameau cutané externe du radial, né au niveau du bras dans la gouttière radiale, a cheminé dans les plans superficiels de la partie externe de la région olécranienne et vient innerver la partie moyenne des plans superficiels de la face postérieure de l'avant-bras ;
- le musculo-cutané enfin assure l'innervation de la partie la plus externe des plans superficiels de la région.

5. Les plans superficiels

Ils sont représentés par l'aponévrose, le tissu cellulaire sous-cutané et la peau.

- L'aponévrose antébrachiale postérieure se continue en haut avec celle du coude, en bas avec celle du poignet. Très épaisse, résistante, renforcée de fibres transversales elle adhère à sa partie supérieure aux muscles de la couche superficielle qui prennent insertion sur sa face profonde. Elle se fixe en dedans sur la crête postérieure du cubitus, en dehors au bord postérieur du radius (Fig. 19).
- Le tissu cellulaire sous-cutané comprend d'abord une couche profonde, lamellaire ou *fascia superficialis* dans l'épaisseur duquel cheminent les vaisseaux et les nerfs superficiels, et une couche superficielle d'épaisseur variable et de structure aréolaire formant le pannicule adipeux.
- La peau enfin, plus épaisse et plus rugueuse qu'au niveau de la loge antérieure est normalement couverte de poils surtout à la partie externe de la région (Fig. 20).

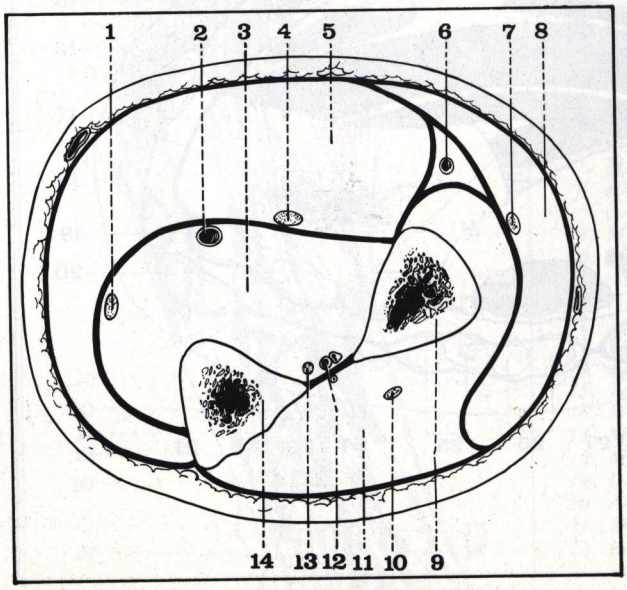

FIGURE 19
Coupe schématique des différentes loges de l'avant-bras
1. *Nerf cubital*
2. *Artère cubitale*
3. *Loge antérieure, plan profond*
4. *Nerf médian*
5. *Loge antérieure, plan superficiel*
6. *Artère radiale*
7. *Branche antérieure du nerf radial*
8. *Loge externe*
9. *Radius*
10. *Branche postérieure du radial*
11. *Loge postérieure*
12. *Artère interosseuse antérieure*
13. *Nerf interosseux antérieur*
14. *Cubitus*

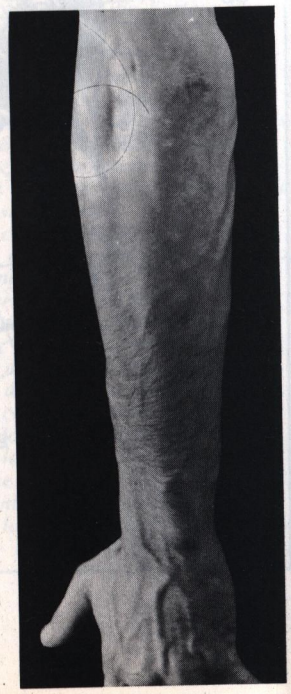

FIGURE 20 ▶
Plans superficiels de la face postérieure de l'avant-bras gauche

12 les os et les articulations du poignet

PLAN

1. Les éléments osseux
   A. L'extrémité inférieure du radius
   B. L'extrémité inférieure du cubitus
   C. Les os de la première rangée du carpe
2. Structure et développement des os du poignet
   A. Structure
   B. Développement
3. Les articulations du poignet
   A. L'articulation radio-cubitale inférieure
   B. L'articulation radio-carpienne
4. Vascularisation et innervation des articulations du poignet
5. Mouvements
6. Les rapports des os et articulations du poignet

Face

Profil

Radiographies du poignet droit

Le squelette de la région du poignet est formé par l'extrémité inférieure du radius et du cubitus et par les quatre os de la première rangée du carpe. Ces éléments osseux, siège fréquent de lésions traumatiques, sont réunis par deux articulations : l'articulation radio-cubitale inférieure et l'articulation radio-carpienne.

L'ensemble des éléments ostéo-articulaires du poignet est relié en outre à la main par l'articulation médio-carpienne, qui unit les deux rangées du carpe.

1. Les éléments osseux

A. L'EXTRÉMITÉ INFÉRIEURE DU RADIUS

Elle représente la partie la plus volumineuse de cet os. Schématiquement, elle a la forme d'une pyramide quadrangulaire, aplatie dans le sens antéro-postérieur et dont le sommet tronqué se continue insensiblement avec la diaphyse. Il est ainsi habituel de lui décrire cinq faces : inférieure, antérieure, interne, postérieure et externe.

a. La face inférieure est articulaire et répond au condyle carpien (Fig. 1). Revêtue à l'état frais de cartilage hyalin, lisse et concave dans tous les sens, elle a, dans l'ensemble une forme triangulaire à sommet externe. Elle est subdivisée par une crête mousse antéro-postérieure dite crête inter-scapho-lunaire, en deux zones distinctes : une zone interne, grossièrement rectangulaire, articulaire avec le semi-lunaire et appelée facette lunarienne, une zone externe, triangulaire, articulaire avec la face supérieure du scaphoïde et appelée facette scaphoïdienne.

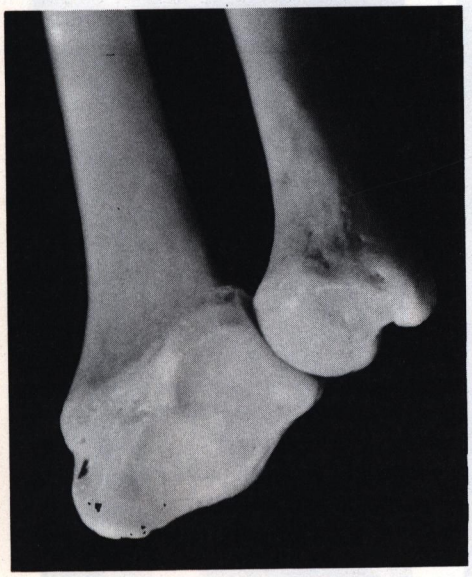

FIGURE 1
L'extrémité inférieure des deux os de l'avant-bras (vue antérieure)

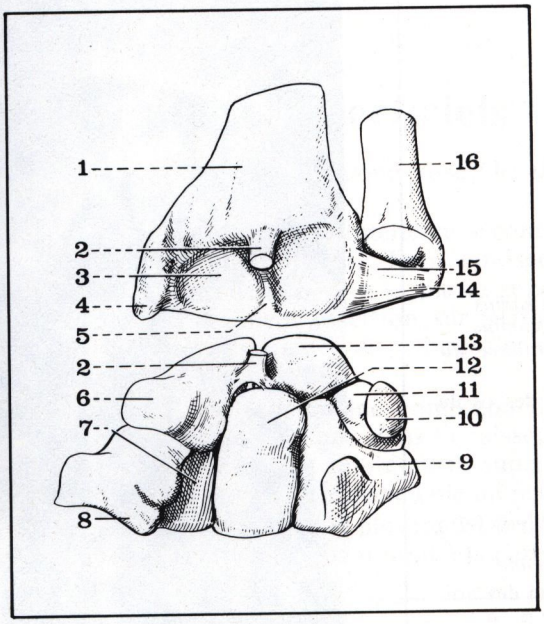

FIGURE 2
Les surfaces articulaires de la radio-carpienne

1. *Radius*
2. *Ligament radio-scapho-lunaire*
3. *Surface scaphoïdienne du radius*
4. *Styloïde radiale*
5. *Crête interscapho-lunaire*
6. *Tubercule du scaphoïde*
7. *Trapézoïde*
8. *Trapèze*
9. *Os crochu*
10. *Pisiforme*
11. *Pyramidal*
12. *Grand os*
13. *Semi-lunaire*
14. *Styloïde cubitale*
15. *Ligament triangulaire*
16. *Cubitus*

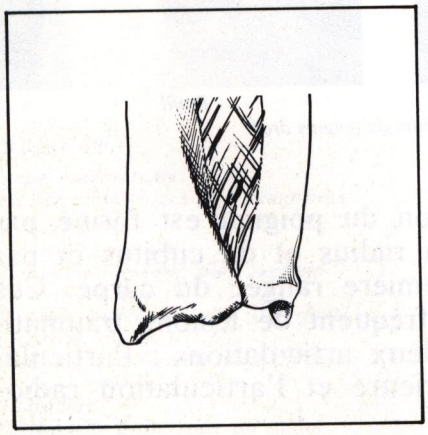

FIGURE 3
La face antérieure de l'extrémité inférieure du radius et du cubitus

L'ensemble de la face inférieure du radius est bordé en avant et en arrière par un rebord osseux très net surtout en arrière accentuant la concavité de cette face qui représente ainsi une véritable glène. Les bords marginaux antérieur et postérieur qui peuvent être le siège de fractures isolées, présentent l'un et l'autre à leur partie moyenne une encoche : ce sont les encoches radio-scapho-lunaires antérieure et postérieure. En outre, le rebord marginal antérieur présente souvent dans son segment lunarien un tubercule : le tubercule lunarien de Mouchet* (Fig. 2).

b. La face antérieure, lisse et légèrement concave continue la face antérieure de la diaphyse. A sa partie externe elle présente une crête verticale, la crête pronatrice, qui limite en dehors les insertions du carré pronateur (Fig. 3).

c. La face interne, de forme triangulaire est située entre les deux branches de bifurcation du bord interosseux du radius. A sa partie inférieure elle présente une facette articulaire, revêtue de cartilage à l'état frais, concave dans le sens antéro-postérieur : c'est la cavité sigmoïde du radius, destinée à s'articuler avec la tête cubitale (Fig. 1).

** Mouchet Albert (1869-1963), chirurgien des hôpitaux de Paris*

d. La face postérieure fait suite à la face postérieure de la diaphyse. Elle a pour caractéristique d'être parcourue par une série de crêtes et de gouttières verticales où glissent les tendons des muscles extenseurs. Convexe dans son ensemble, elle est divisée par une crête médiane postérieure qui semble continuer le bord postéro-externe de la diaphyse.

En dedans de la crête médiane postérieure se trouvent deux gouttières :

- la plus interne, presque verticale, large, est la gouttière de l'extenseur commun,
- la plus externe, plus profonde, oblique en bas et en dehors est la gouttière du long extenseur du pouce.

En dehors de la crête médiane postérieure on note deux autres gouttières presque verticales où passent les tendons des muscles radiaux externes (Fig. 4).

e. La face externe, étroite, est séparée de la face postérieure par une crête très nette : la crête sus-stylienne qui borde la gouttière du premier radial. Sur cette face externe une gouttière verticale très apparente livre passage aux tendons du long abducteur et du court extenseur du pouce.

En bas, la face externe du radius se prolonge par une volumineuse apophyse : *l'apophyse styloïde*. Très marquée, très facilement perceptible sous les téguments, descendant normalement 1 cm à 1 cm 1/2 plus bas que la styloïde cubitale, constituant un repère essentiel de la région, la styloïde radiale donne insertion par son sommet au ligament latéral externe de l'articulation radio-carpienne, par sa base et sa face externe au tendon terminal du muscle long supinateur.

B. L'EXTRÉMITÉ INFÉRIEURE DU CUBITUS

Arrondie, saillante en avant, l'extrémité du cubitus se renfle pour former la tête du cubitus. Elle est porteuse de deux surfaces articulaires :

- l'une, inférieure, légèrement excavée, répondant au ligament triangulaire qui la sépare du pyramidal,
- l'autre externe, destinée à s'articuler avec la cavité sigmoïde du radius, en forme de croissant, revêtue de cartilage à l'état frais.

La tête cubitale est prolongée en bas et en arrière par une apophyse cylindrique de 5 à 7 mm de long : *la styloïde cubitale*. Située sur un plan plus élevé que la styloïde radiale, facilement perceptible sous les téguments elle constitue elle aussi un repère capital de la région. Sa fracture est fréquemment associée à celle de l'extrémité inférieure du radius. Le sommet de la styloïde cubitale donne insertion au ligament latéral interne de la radio-carpienne.

Entre la styloïde et la tête cubitale existent à la face postérieure deux gouttières, l'une externe peu marquée où glisse le tendon de l'extenseur propre du 5e, l'autre interne plus profonde donnant passage au tendon du muscle cubital postérieur (Fig. 4).

C. LA PREMIÈRE RANGÉE DU CARPE (Fig. 4 bis)

La première rangée du carpe comprend de dehors en dedans quatre os : le scaphoïde, le semi-lunaire, le pyramidal et le pisiforme.

a. L'os scaphoïde carpien (os Scaphoideum*) : os le plus externe (Fig. 5) et le plus volumineux de la première rangée du carpe, il déborde en fait partiellement sur la deuxième rangée. De dimensions et de forme très variables, il est allongé selon un axe oblique en bas et en dehors. On peut lui distinguer deux parties, l'une supérieure, l'autre inférieure réunies par un segment rétréci siège fréquent de fractures.

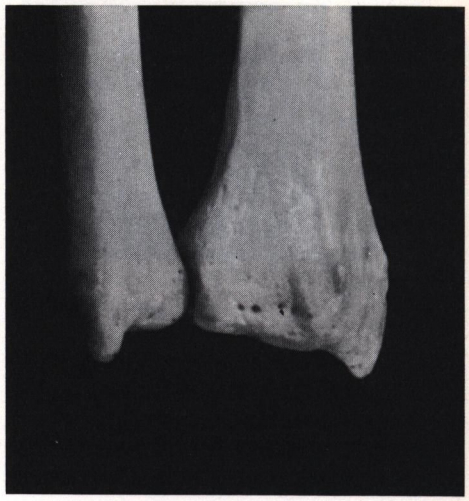

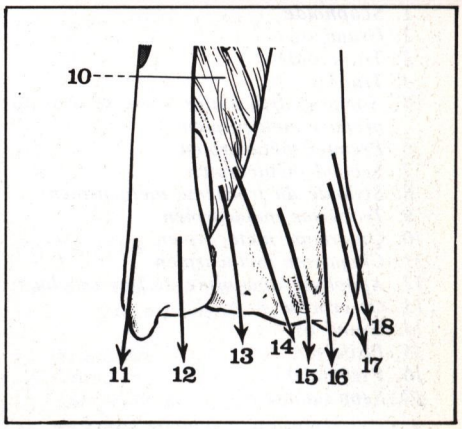

FIGURE 4

La face postérieure de l'extrémité inférieure du radius et du cubitus

10. Membrane interosseuse
11. Gouttière du cubital postérieur
12. Gouttière de l'extenseur propre du 5e
13. Gouttière de l'extenseur commun
14. Gouttière du long extenseur
15. Gouttière du deuxième radial
16. Gouttière du premier radial
17. Gouttière du court extenseur
18. Gouttière du long abducteur

FIGURE 4 bis

Les os du carpe (vue antérieure)

**** du grec Scaphos, la nacelle, le bateau***

FIGURE 5
Vue antérieure des os de la 1re rangée du carpe
De gauche à droite, scaphoïde, semi-lunaire, pyramidal, pisiforme

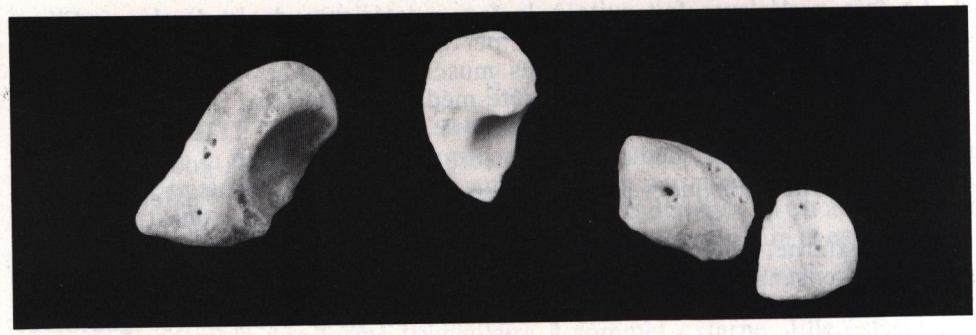

FIGURE 6
Vue antérieure des os du carpe et de la base des métacarpiens

1. *Scaphoïde*
2. *Grand os*
3. *Trapézoïde*
4. *Trapèze*
5. *Surface articulaire « en selle » du premier métacarpien*
6. *Premier métacarpien*
7. *Second métacarpien*
8. *Styloïde du troisième métacarpien*
9. *Troisième métacarpien*
10. *Quatrième métacarpien*
11. *Cinquième métacarpien*
12. *Apophyse unciforme de l'os crochu*
13. *Os crochu*
14. *Grand os*
15. *Pisiforme*
16. *Pyramidal*
17. *Semi-lunaire*

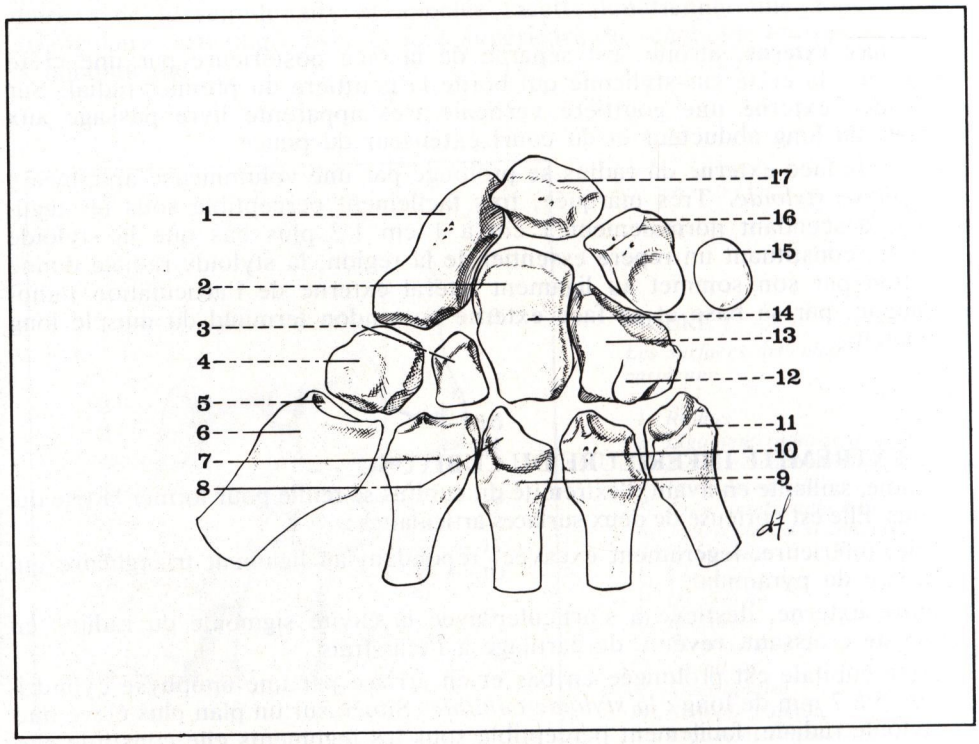

La partie supérieure, la plus volumineuse présente à sa partie supérieure une surface articulaire régulièrement convexe destinée à s'articuler avec la facette scaphoïdienne de l'extrémité inférieure du radius. Elle est séparée par une crête mousse d'une autre facette, plane et verticale située sur la face interne et destinée à s'articuler avec le semi-lunaire. Les faces antérieure et postérieure de cette partie supérieure de l'os sont étroites, rugueuses, et donnent insertion aux ligaments antérieur et postérieur de la radio-carpienne (Fig. 6). La face externe enfin présente une gouttière pour le passage de l'artère radiale.

La moitié inférieure du scaphoïde, élargie dans le sens transversal, présente à sa partie antéro-externe une saillie volumineuse, le tubercule du scaphoïde qui donne insertion au ligament annulaire antérieur du carpe et au muscle court abducteur du pouce. Elle présente également sur sa face interne une facette articulaire, sous-jacente à celle destinée au semi-lunaire facette très fortement excavée et qui s'articule avec la tête du grand os. La face inférieure, convexe dans tous les sens présente deux facettes articulaires de forme quadrilatère, à peu près planes, séparées l'une de l'autre par une crête mousse et destinées à s'articuler avec le trapèze et le trapézoïde (Fig. 6 bis).

FIGURE 6 bis
L'os scaphoïde

b. L'os semi-lunaire (Os Lunatum*). Situé immédiatement en dedans du scaphoïde, encastré entre le radius en haut, le grand os en bas, le pyramidal en dedans et le scaphoïde en dehors, le semi-lunaire a une forme comparée classiquement à celle d'un quartier de mandarine disposé dans un plan sagittal et dont la concavité coiffe la tête du grand os. Son extrémité antérieure est plus volumineuse que son extrémité postérieure ce qui explique que la luxation du semi-lunaire — lésion classique au cours des traumatismes du poignet — s'effectue pratiquement toujours en avant (Fig. 7 et 7 bis).

La face supérieure de l'os régulièrement convexe, allongée dans le sens antéro-postérieur est entièrement articulaire et répond à l'extrémité inférieure du radius et au ligament triangulaire.

La face inférieure, régulièrement concave, articulaire avec la tête du grand os qu'elle coiffe, se termine en avant et en arrière par deux bords mousses constituant les cornes du semi-lunaire.

La face interne oblique en bas et en dehors présente une facette articulaire ovalaire pour la face externe du pyramidal.

La face externe porte à sa partie inférieure une surface articulaire en forme de croissant à concavité inférieure destinée à la face interne du scaphoïde. Au-dessus l'os est criblé d'orifices vasculaires.

Les faces antérieure et postérieure, les seules à ne pas porter de surfaces articulaires, sont étroites et hérissées de rugosités pour l'insertion des ligaments de l'articulation radio-carpienne.

FIGURE 7
L'os semi-lunaire

* ***Lunatum : du latin lunaire***

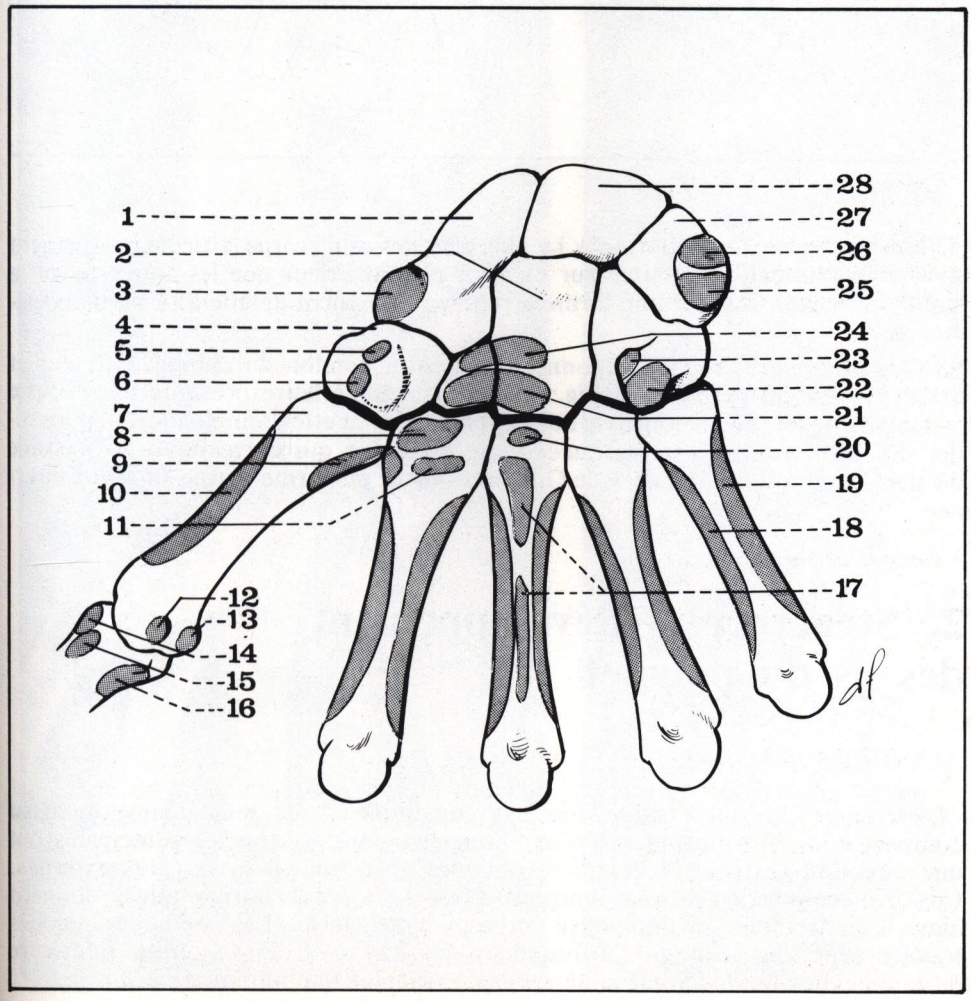

FIGURE 7 bis

Vue antérieure du carpe et des métacarpiens droits

1. *Scaphoïde*
2. *Grand os*
3. *Tubercule du scaphoïde et insertion du court abducteur du pouce*
4. *Trapèze*
5. *Insertion de l'opposant du pouce*
6. *Insertion du court fléchisseur du pouce*
7. *Premier métacarpien*
8. *Insertion du grand palmaire*
9. *Insertion du premier interosseux palmaire*
10. *Insertion de l'opposant du pouce*
11. *Insertion de l'adducteur du pouce (faisceau transverse)*
12. *Insertion du court fléchisseur du pouce*
13. *Insertion de l'adducteur du pouce*
14. *Insertion du court abducteur du pouce*
15. *Insertion du court fléchisseur du pouce*
16. *Insertion de l'adducteur du pouce*
17. *Insertion de l'adducteur du pouce (faisceau transverse)*
18. *Insertion de l'interosseux palmaire*
19. *Insertion de l'opposant du cinquième*
20. *Insertion du grand palmaire*
21. *Insertion de l'adducteur du pouce (faisceau oblique carpien)*
22. *Insertion de l'opposant du 5e*
23. *Insertion du court fléchisseur du 5e*
24. *Insertion du court fléchisseur du pouce*
25. *Insertion de l'abducteur du 5e*
26. *Pisiforme et insertion du cubital antérieur*
27. *Pyramidal*
28. *Semi-lunaire*

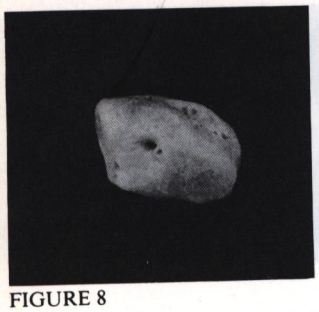

FIGURE 8
L'os pyramidal

c. L'os pyramidal (Os Triquetrum*). Compris entre le semi-lunaire et le pisiforme, il a comme son nom l'indique, la forme d'une pyramide à sommet inféro-interne. Sa face antéro-interne présente une facette ovalaire, légèrement concave destinée à s'articuler avec le pisiforme (Fig. 8). Sa face supérieure, quadrilatère, convexe est articulaire avec le ligament triangulaire qui la sépare de la tête cubitale. Sa face externe de forme grossièrement triangulaire est entièrement articulaire avec la facette homologue du semi-lunaire. Sa face inférieure, concave et triangulaire à sommet inféro-interne s'articule avec l'os crochu. Sa face postérieure, rugueuse présente une crête transversale : la crête du pyramidal sur laquelle vient se terminer le faisceau postérieure du ligament latéral interne de la radio-carpienne (Fig. 7 bis et 8 bis).

** Triquetrum : triangulaire*

FIGURE 8 bis
Vue antérieure des os du carpe et de la base des métacarpiens ►

1. *Scaphoïde*
2. *Grand os*
3. *Trapézoïde*
4. *Trapèze*
5. *Surface articulaire « en selle » du premier métacarpien*
6. *Premier métacarpien*
7. *Second métacarpien*
8. *Styloïde du troisième métacarpien*
9. *Troisième métacarpien*
10. *Quatrième métacarpien*
11. *Cinquième métacarpien*
12. *Apophyse unciforme de l'os crochu*
13. *Os crochu*
14. *Grand os*
15. *Pisiforme*
16. *Pyramidal*
17. *Semi-lunaire*

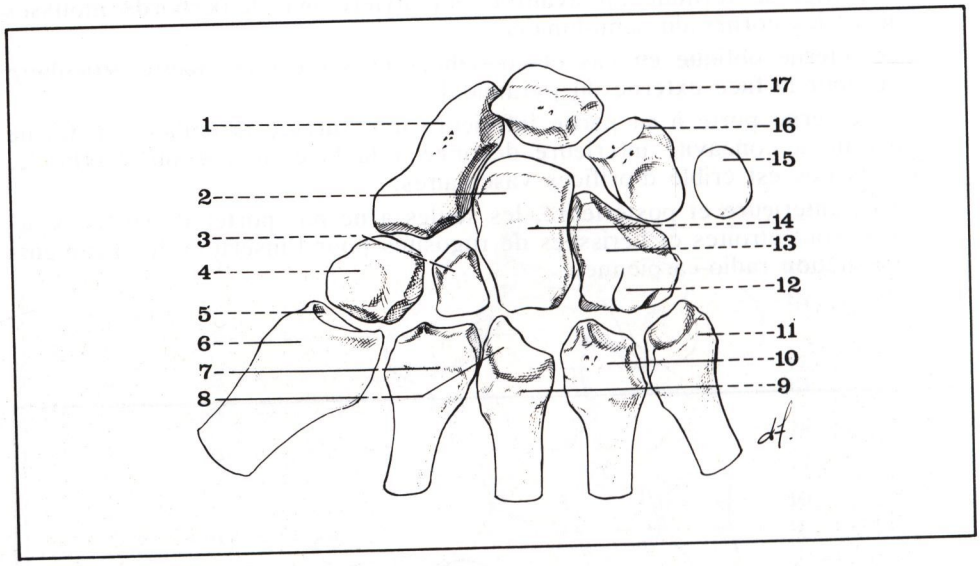

FIGURE 9
L'os pisiforme

d. L'os pisiforme (Os Pisiforme*). Le plus petit des os du carpe, articulé uniquement avec le pyramidal, il est situé sur un plan plus antérieur que les autres os de la première rangée. Il revêt une forme arrondie, légèrement aplatie à sa partie postérieure.

Sa face antérieure, rugueuse donne insertion au tendon du cubital antérieur et à l'abducteur du petit doigt (Fig. 9). Sa face postérieure présente une facette articulaire légèrement concave qui répond à la facette homologue du pyramidal. Sa face externe est marquée d'une gouttière qui correspond au passage du nerf cubital dans le canal de Guyon* dont le pisiforme forme la paroi interne.

** Pisiforme, en forme de pois*

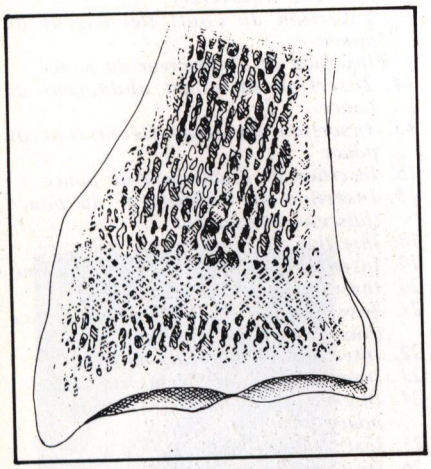

FIGURE 9 bis
Structure de l'extrémité inférieure du radius

2. Structure et développement des os du poignet

A. STRUCTURE

- *L'extrémité inférieure du radius* est constituée d'une mince lame de tissu compact entourant une masse d'os spongieux dont les travées principales ont une direction verticale, légèrement obliques en dehors pour les plus externes. Ces travées verticales sont entrecroisées de travées horizontales, donnant ainsi à l'ensemble de l'épiphyse un aspect aréolaire. La raréfaction de ces travées avec l'âge explique la fréquence des fractures de l'extrémité inférieure du radius chez le vieillard, même après un traumatisme minime (Fig. 9 bis).

*** Guyon Félix (1831-1920), professeur de clinique chirurgicale (urologie) à Paris**

La fragilité des structures spongieuses épiphysaires explique également qu'au cours des fractures de l'extrémité inférieure du radius (fracture de Pouteau) la partie inférieure de la diaphyse tende à s'enfoncer à l'intérieur de l'épiphyse. Cet enfoncement explique lui-même l'ascension apparente de la styloïde radiale, signe classique de ce type de fractures.

- *L'extrémité inférieure du cubitus* est formée elle aussi, de travées spongieuses à direction verticale convergeant vers la face inférieure de la tête cubitale et réalisant un système ogival inversé (Fig. 10).

- *Les os de la première rangée du carpe* sont, comme tous les os courts, constitués d'un noyau spongieux entouré d'une mince corticale compacte. Les travées osseuses suivent schématiquement la direction de l'axe du membre et divergent progressivement de l'axe de la main suivant la répartition des pressions. Au niveau du scaphoïde, les travées principales continuent la direction des travées du radius en direction du trapèze et du premier métacarpien, le long de la colonne du pouce (Fig. 11).

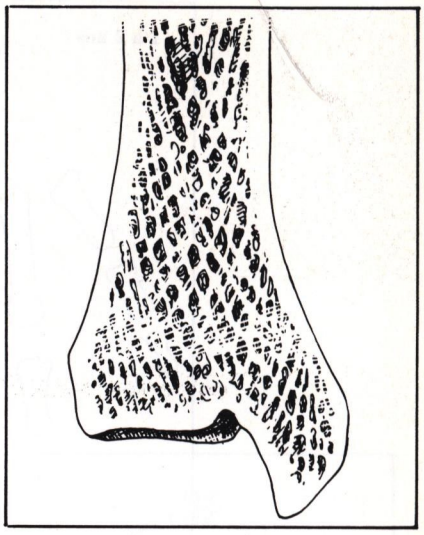

FIGURE 10 ▶
Structure de l'extrémité inférieure du cubitus

FIGURE 11
Radiographie de face et de profil du poignet droit

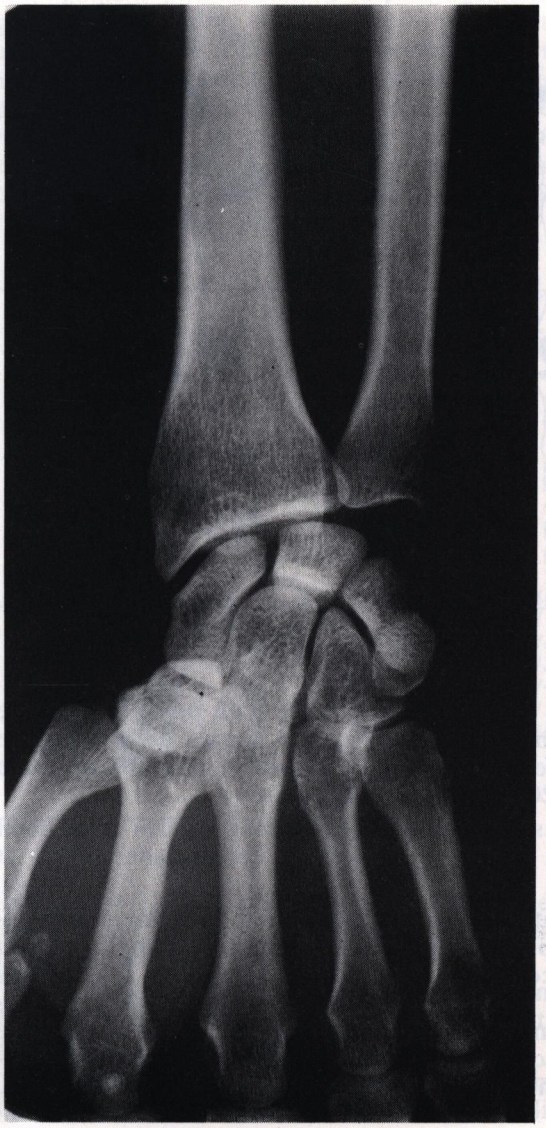

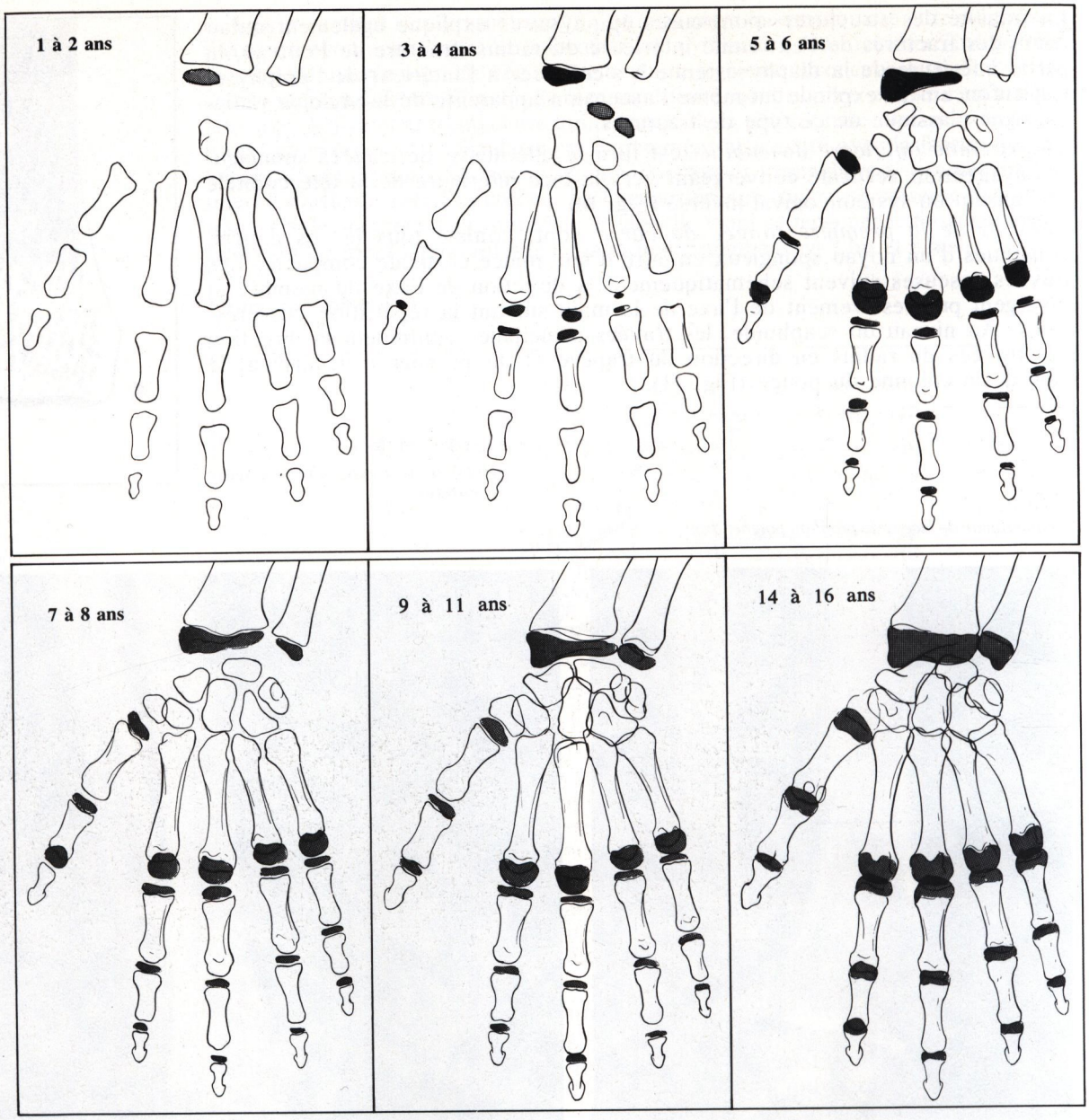

FIGURE 12
Développement osseux des os du poignet et de la main

1 à 2 ans : *apparition du grand os, de l'os crochu et du point épiphysaire inférieur du radius*
3 à 4 ans : *apparition du pyramidal, du semi-lunaire et des points épiphysaires métacarpo-phalangiens*
5 à 6 ans : *apparition du trapèze et du scaphoïde tandis que se développent les points épiphysaires inter-phalangiens*
7 à 8 ans : *apparition du point épiphysaire inférieur du cubitus, du trapézoïde et du pisiforme*
9 à 11 ans : *tous les os du carpe sont apparus*
14 à 16 ans : *persistance des cartilages de conjugaison du radius, du cubitus, des métacarpiens et des phalanges*

B. DEVELOPPEMENT

- L'extrémité inférieure du radius se développe à partir d'un point épiphysaire apparu entre 1 et 3 ans. L'ensemble de l'épiphyse est séparé de la diaphyse par un cartilage de conjugaison fertile, de siège extra-articulaire qui se soude entre 17 et 20 ans chez la fille, 20 à 25 ans chez le garçon.
- L'extrémité inférieure du cubitus se développe également à partir d'un point épiphysaire apparu entre 6 et 9 ans. Le cartilage de conjugaison, fertile et extra-articulaire se soude vers 21 ans.
- Les os du carpe se développent chacun à partir d'un seul point d'ossification : le noyau d'ossification du pyramidal apparaît entre 2 et 4 ans ; celui du semi-lunaire entre 3 et 5 ans ; celui du scaphoïde entre 5 et 6 ans, parfois plus tôt, celui du pisiforme enfin entre 8 et 11 ans. L'apparition de ces différents points d'ossification est dans l'ensemble plus précoce chez la fille que chez le garçon. L'étude radiologique du poignet est un moyen clinique classique d'apprécier l'âge osseux d'un sujet et le stade réel de la croissance (Fig. 12).

3. Les articulations du poignet

Elles comprennent, du point de vue topographique, l'articulation radio-cubitale inférieure et l'articulation radio-carpienne. Malgré sa synergie fonctionnelle avec la radio-carpienne, l'articulation médio-carpienne sera étudiée avec les articulations de la main dont elle fait partie topographiquement.

A. L'ARTICULATION RADIO-CUBITALE INFERIEURE ou radio-ulnaire distale (A. Radioulnaris Distalis)

C'est une trochoïde qui réunit l'extrémité inférieure des deux os de l'avant-bras.

a. Les surfaces articulaires. Elles sont représentées :

- du côté du radius par la cavité sigmoïde, située sur la face interne de l'os, plane verticalement, concave dans le sens sagittal, revêtue de cartilage hyalin ;
- du côté du cubitus par la tête cubitale, arrondie, convexe et revêtue également de cartilage à l'état frais.

b. Les moyens d'union. Ils comprennent :

- *Un ligament interosseux,* à la fois ligament et surface articulaire : c'est le ligament triangulaire, disposé horizontalement à la face inférieure de la tête cubitale. De forme triangulaire à sommet interne, il s'insère en dedans par son sommet sur la base de l'apophyse styloïde du cubitus, en dehors par sa base, au bord inférieur de la cavité sigmoïde. Adhérent par ses bords à la capsule articulaire, revêtu de cartilage sur ses deux faces, plus épais en dedans qu'en dehors, il présente généralement à sa partie moyenne une déhiscence qui fait communiquer la synoviale de la radio-cubitale inférieure avec celle de l'articulation radio-carpienne (Fig. 13).

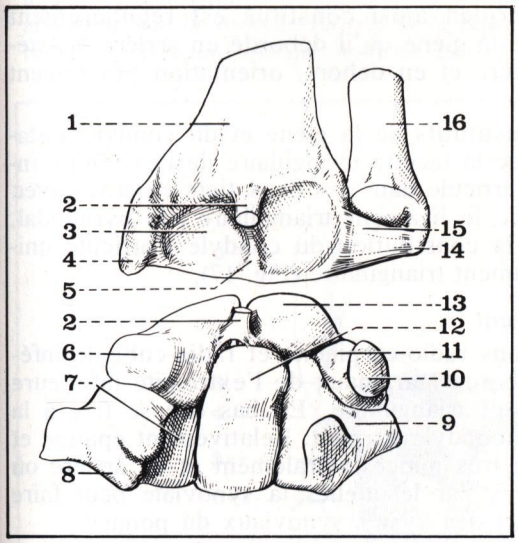

FIGURE 13
L'articulation radio-cubitale inférieure

1. *Radius*
2. *Ligament radio-scapho-lunaire*
3. *Surface scaphoïdienne du radius*
4. *Styloïde radiale*
5. *Crête interscapho-lunaire*
6. *Tubercule du scaphoïde*
7. *Trapézoïde*
8. *Trapèze*
9. *Os crochu*
10. *Pisiforme*
11. *Pyramidal*
12. *Grand os*
13. *Semi-lunaire*
14. *Styloïde cubitale*
15. *Ligament triangulaire*
16. *Cubitus*

- *Une capsule,* très mince et très lâche, insérée à la limite des surfaces osseuses et sur les bords du ligament triangulaire, elle se poursuit en bas avec la capsule de l'articulation radio-carpienne.
- *Un ligament antérieur,* simple épaississement de la capsule, formé de fibres obliques en bas et en dedans et qui débordent légèrement sur le bord marginal antérieur du radius (Fig. 14).
- *Un ligament radio-cubital postérieur,* également mal individualisé de la capsule et de disposition symétrique à celle du ligament antérieur (Fig. 15).

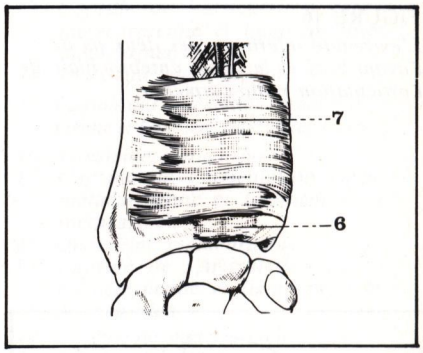

FIGURE 14
Vue antérieure du poignet droit

6. *Ligament antérieur de l'articulation radio-cubitale inférieure*
7. *Muscle carré pronateur*

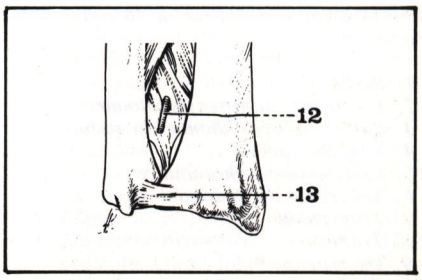

FIGURE 15
Vue postérieure du poignet droit

12. *Artère interosseuse antérieure*
13. *Ligament postérieur de l'articulation radio-cubitale inférieure*

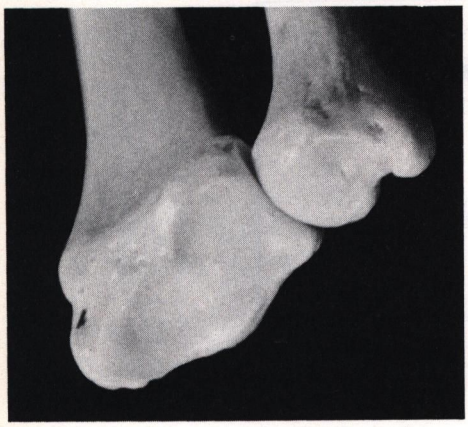

FIGURE 16
L'extrémité inférieure des deux os de l'avant-bras et la glène antebrachiale de l'articulation radio-carpienne

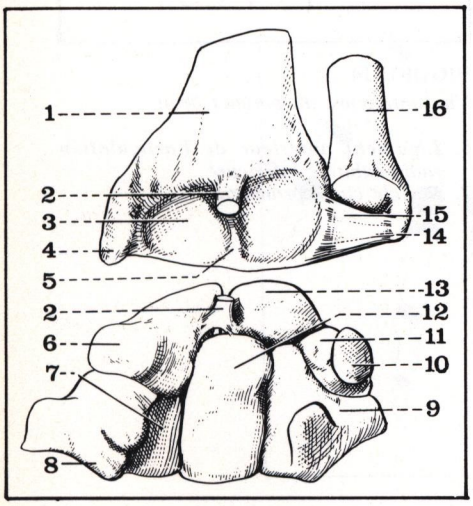

FIGURE 17
Les surfaces articulaires de la radio-carpienne

1. *Radius*
2. *Ligament radio-scapho-lunaire*
3. *Surface scaphoïdienne du radius*
4. *Styloïde radiale*
5. *Crête interscapho-lunaire*
6. *Tubercule du scaphoïde*
7. *Trapézoïde*
8. *Trapèzè*
9. *Os crochu*
10. *Pisiforme*
11. *Pyramidal*
12. *Grand os*
13. *Semi-lunaire*
14. *Styloïde cubitale*
15. *Ligament triangulaire*
16. *Cubitus*

c. La synoviale. Tapissant la face profonde de la capsule, elle s'insère à la limite des surfaces cartilagineuses. Elle envoie souvent un cul de sac supérieur dans l'espace interosseux : le récessus sacciforme. Sa cavité communique habituellement à travers le ligament triangulaire avec celle de la synoviale radio-carpienne (Fig. 19).

B. L'ARTICULATION RADIO-CARPIENNE (Articulatio Radiocarpea)

Articulation du type des condyliennes, elle réunit l'avant-bras à la première rangée du carpe.

a. Les surfaces articulaires. Elles sont représentées (Fig. 18) :

- Du côté antebrachial par la *glène antebrachiale* formée par la face inférieure de l'épiphyse radiale inférieure et par la face inférieure du ligament triangulaire. L'extrémité inférieure du cubitus ne prend ainsi aucune part directe à la constitution de l'articulation radio-carpienne.

La glène antebrachiale comprend donc de dehors en dedans, la surface triangulaire scaphoïdienne de l'extrémité inférieure du radius, la surface quadrilatère, lunarienne, de cette même extrémité et la face inférieure plane du ligament triangulaire. Cet ensemble régulièrement revêtu d'un cartilage hyalin plus épais à la périphérie que dans la partie centrale, forme une cavité qui regarde en bas, en avant et en dedans. Sa concavité est nettement plus marquée dans le sens antéro-postérieur que dans le sens transversal (Fig. 16).

- Du côté carpien la surface articulaire constitue le *condyle carpien*. Celui-ci est formé de dehors en dedans par la face supérieure du scaphoïde, la face supérieure du semi-lunaire et une partie de la face supérieure du pyramidal. Le pisiforme, situé sur un plan plus antérieur ne prend aucune part à la constitution du condyle carpien. Scaphoïde, semi-lunaire et pyramidal sont solidarisés entre eux par des ligaments interosseux. L'ensemble des trois os et des ligaments interosseux qui les unissent est revêtu d'une couche continue de cartilage hyalin. Le condyle carpien ainsi constitué est régulièrement convexe, légèrement plus étendu que la glène qu'il déborde en arrière et latéralement et regarde en haut, en arrière et en dehors, orientation exactement inverse de celle de la glène (Fig. 17).

La correspondance des éléments constitutifs de la glène et du condyle s'établit ainsi : le scaphoïde s'articule avec la facette triangulaire de l'extrémité inférieure du radius ; le semi-lunaire s'articule dans ses deux tiers externes avec le radius, dans son tiers interne avec le ligament triangulaire ; le pyramidal, qui ne prend qu'une part réduite à la constitution du condyle s'articule uniquement avec la partie interne du ligament triangulaire (Fig. 17).

b. Les moyens d'union. Ils comprennent :

La capsule : commune aux articulations radio-carpienne et radio-cubitale inférieure, elle s'insère en haut sur les bords marginaux de l'extrémité inférieure du radius et sur les bords du ligament triangulaire. En bas elle se fixe à la limite des surfaces cartilagineuses du condyle carpien. Relativement épaisse et solide en avant, elle est au contraire très mince latéralement et en arrière où elle présente souvent des déhiscences par lesquelles la synoviale peut faire hernie : c'est là l'origine de la plupart des kystes synoviaux du poignet.

Les ligaments. Ils comprennent des ligaments latéraux, les plus solides et les plus importants, des ligaments antérieur et postérieur et le ligament radio-scapho-lunaire (Fig. 19).

- LE LIGAMENT LATERAL EXTERNE ou collatéral radial du carpe (Lig. Collaterale carpi radiale) : court et épais, de forme triangulaire à sommet supérieur, il s'insère en haut sur le sommet de la styloïde radiale et descend verticalement se fixer sur la face externe et sur le tubercule du scaphoïde.
- LE LIGAMENT LATERAL INTERNE ou collatéral ulnaire du carpe (Lig. Collaterale carpi ulnare) : plus résistant et plus allongé que le précédent, le ligament latéral interne s'insère en haut sur le sommet et la face interne de la styloïde cubitale. Il

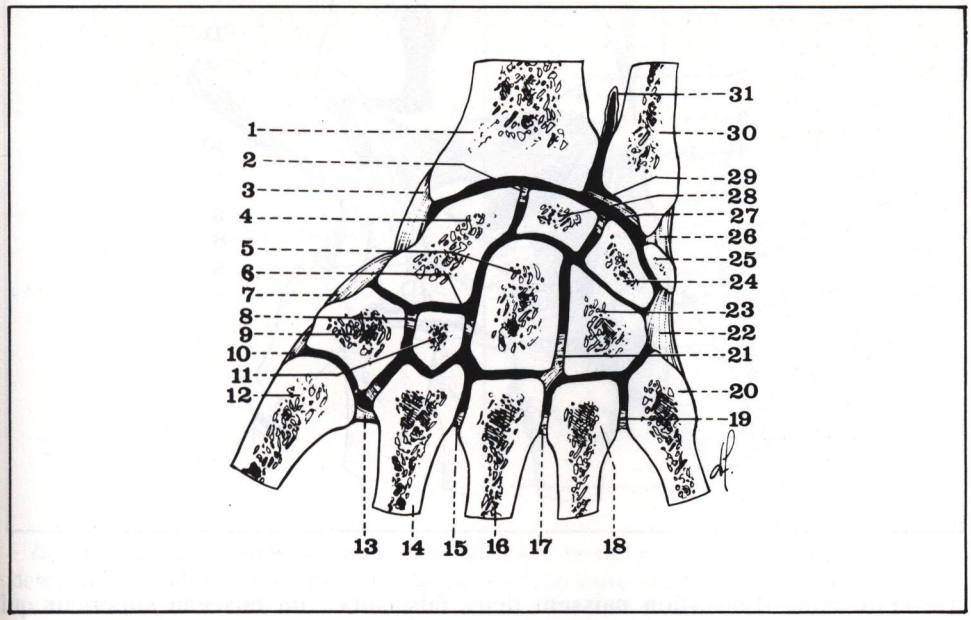

FIGURE 18

Coupe frontale des articulations du poignet et de la main (côté droit segment postérieur de la coupe)

1. *Extrémité inférieure du radius*
2. *Ligament radio-scapho-lunaire*
3. *Ligament latéral externe*
4. *Scaphoïde*
5. *Grand os*
6. *Ligament interosseux - grand os - trapézoïde*
7. *Ligament scapho-trapézien externe*
8. *Ligament interosseux - trapèze - trapézoïde*
9. *Trapèze*
10. *Ligament trapézo-métacarpien*
11. *Trapézoïde*
12. *Premier métacarpien*
13. *Capsule de l'articulation carpo-métacarpienne et ligament intermétacarpien*
14. *Deuxième métacarpien*
15. *Capsule de l'articulation carpométacarpienne et ligament intermétacarpien*
16. *Troisième métacarpien*
17. *Capsule de l'articulation carpo-métacarpienne et ligament intermétacarpien*
18. *Quatrième métacarpien*
19. *Capsule de l'articulation carpo-métacarpienne et ligament intermétacarpien*
20. *Cinquième métacarpien*
21. *Ligament interosseux - grand os - os crochu - troisième métacarpien*
22. *Ligament pisi-unciformien*
23. *Os crochu*
24. *Pyramidal*
25. *Pisiforme*
26. *Ligament latéral interne*
27. *Ligament interosseux pyramidal - semi-lunaire*
28. *Semi-lunaire*
29. *Ligament triangulaire*
30. *Extrémité inférieure du cubitus*
31. *Synoviale de la radio-cubitale inférieure*

se divise en deux faisceaux : un faisceau antérieur qui va se fixer sur le pisiforme, un faisceau postérieur qui va se terminer sur le tubercule postérieur du pyramidal.

• LE LIGAMENT ANTERIEUR ou palmaire : il est formé de deux faisceaux partis l'un du radius, l'autre du cubitus et qui vont s'entrecroiser à la face antérieure du carpe. L'ensemble forme une sorte de croissant fibreux à concavité supérieure, d'où le nom de ligament arqué de Weitbrecht* donné parfois à ce ligament. Il comprend donc deux faisceaux :

- *Un faisceau radio-carpien* ou radio-carpien palmaire (Lig. Radiocarpeum Palmare) (Ligamentum Obliquum) très épais qui s'insère en haut sur la face antérieure de la styloïde radiale et la partie externe du bord marginal antérieur du radius, et descend obliquement en bas et en dedans.

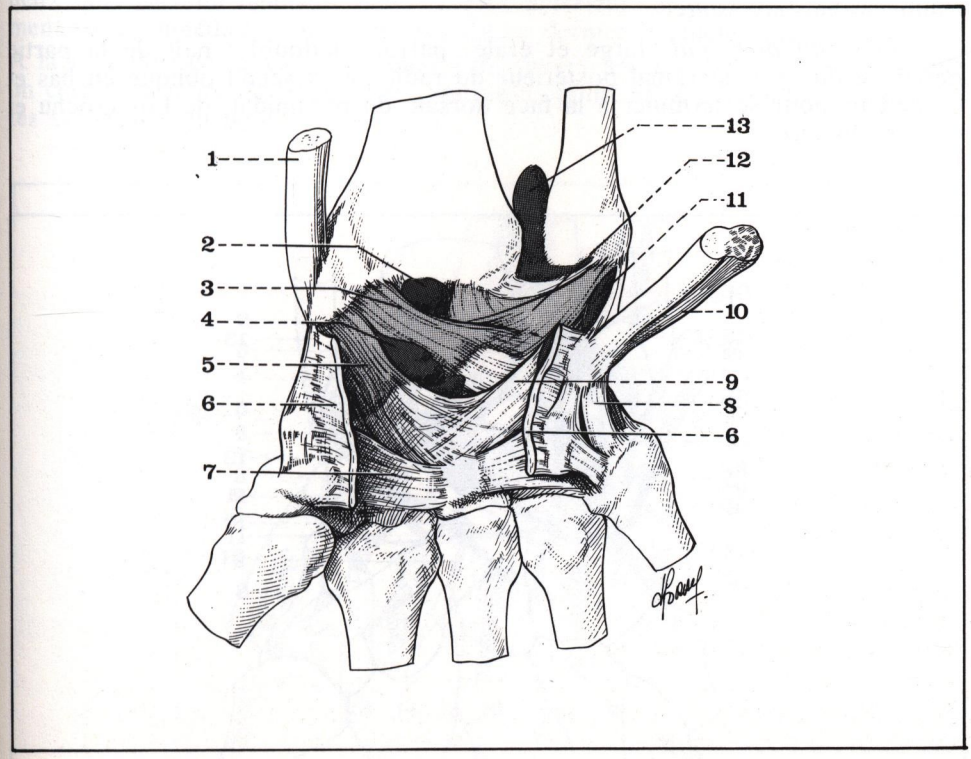

FIGURE 19

Vue antérieure de l'articulation du poignet Le plan ostéo-articulaire

1. *Tendon du long supinateur*
2. *Prolongement synovial*
3. *Faisceau radio-carpien supérieur du ligament antérieur*
4. *Prolongement synovial*
5. *Faisceau radio-carpien inférieur du ligament antérieur*
6. *Ligament annulaire antérieur (sectionné)*
7. *Faisceau inféro-externe du ligament annulaire antérieur du carpe*
8. *Ligament pisi-métacarpien*
9. *Ligament pyramidal - grand os (faisceau du grand ligament rayonné antérieur)*
10. *Tendon du cubital antérieur*
11. *Prolongement synovial*
12. *Faisceau cubito-carpien du ligament antérieur*
13. *Synoviale de la radio-cubitale inférieure*

*** Weitbrecht Josias (*cf.* page 1166)**

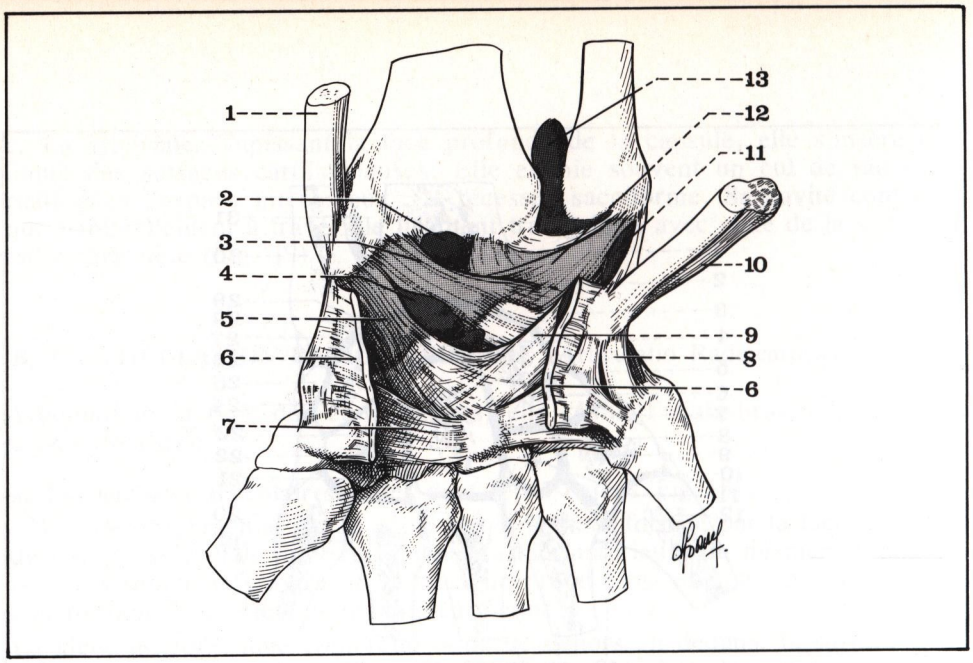

FIGURE 20
Vue antérieure du poignet
(plan ostéo-articulaire)

1. *Tendon du long supinateur*
2. *Prolongement synovial*
3. *Faisceau radio-carpien supérieur du ligament antérieur*
4. *Prolongement synovial*
5. *Faisceau radiocarpien inférieur du ligament antérieur*
6. *Ligament annulaire antérieur (sectionné)*
7. *Faisceau inféro-externe du ligament annulaire antérieur du carpe*
8. *Ligament pisi-métacarpien*
9. *Ligament pyramidal - grand os (faisceau du grand ligament rayonné antérieur)*
10. *Tendon du cubital antérieur*
11. *Prolongement synovial*
12. *Faisceau cubito-carpien*
13. *Recessus sacciforme de la synoviale de la radio-cubitale inférieure*

De cette zone d'insertion naissent deux faisceaux : un faisceau supérieur qui va se fixer au pyramidal en abandonnant au passage des fibres pour le scaphoïde et surtout pour le semi-lunaire ; un faisceau inférieur qui va se terminer à la face antérieure du grand os.

- *Le faisceau cubito-carpien* ou ulno-carpien palmaire (Lig. Ulnocarpeum Palmare) naît du bord antérieur du ligament triangulaire et de la base de la styloïde cubitale. Comme le précédent il se subdivise en deux faisceaux; l'un supéro-externe va se fixer sur la face antérieure du semi-lunaire après avoir croisé la face profonde du ligament radio-carpien; l'autre inféro-interne presque vertical va se terminer sur le pyramidal et sur la face antérieure du grand os en entrecroisant ses fibres avec celles du ligament radio-carpien (Fig. 20).

• LE LIGAMENT RADIO-CARPIEN POSTERIEUR ou dorsal (Lig. Radiocarpeum Dorsale): beaucoup moins important, il comprend deux faisceaux, un faisceau principal et un faisceau accessoire.

- *Le faisceau principal,* large et étalé, parfois dédoublé, naît de la partie moyenne du bord marginal postérieur du radius et descend oblique en bas et en dedans pour se terminer à la face dorsale du pyramidal, de l'os crochu et du semi-lunaire.

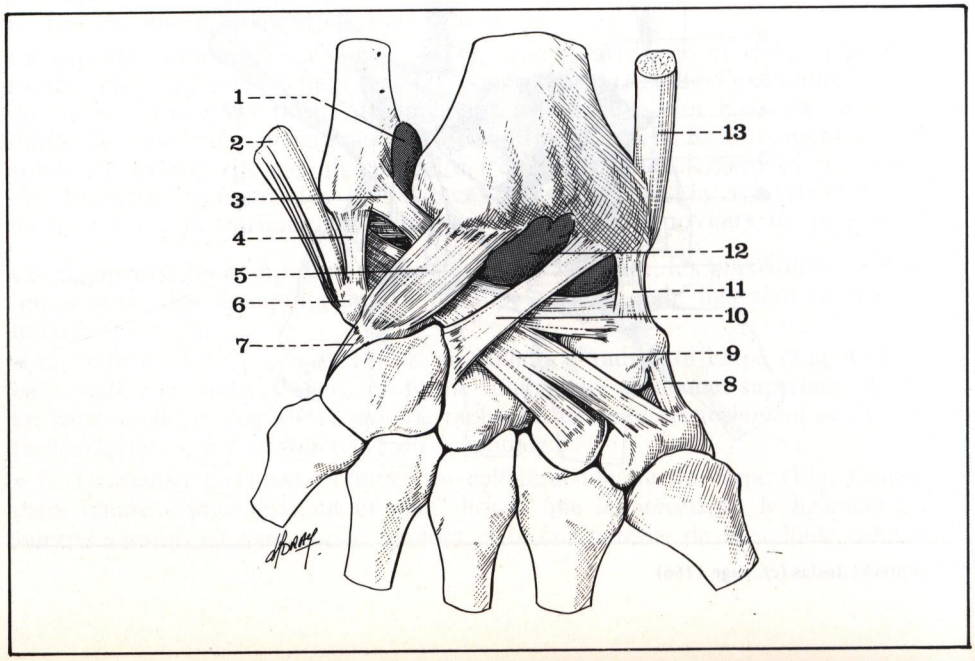

FIGURE 21
Vue postérieure du poignet
(plan ostéo-articulaire)

1. *Synoviale de la radio-cubitale inférieure*
2. *Tendon du cubital postérieur*
3. *Ligament postérieur de la radio-cubitale inférieure*
4. *Ligament latéral interne*
5. *Faisceau principal du ligament postérieur de la radio-carpienne*
6. *Pyramidal*
7. *Ligament pyramidal unciforme*
8. *Ligament scapho-trapézien externe*
9. *Ligament médio-carpien postérieur*
10. *Ligament radio-carpien postérieur (faisceau principal dédoublé)*
11. *Faisceau accessoire du ligament radio-carpien postérieur*
12. *Bourgeon synovial*
13. *Tendon du long supinateur*

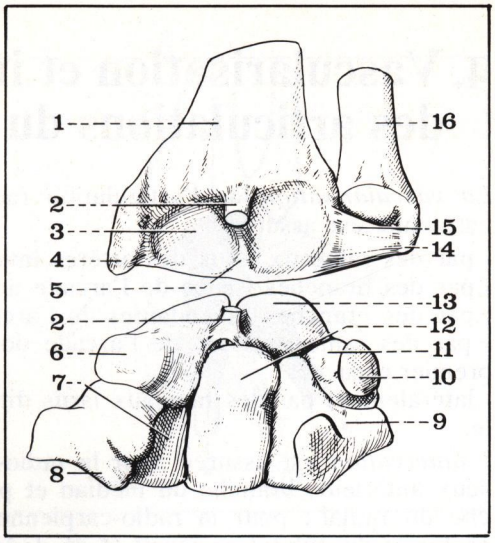

FIGURE 22

Les surfaces articulaires de la radio-carpienne et le ligament radio-scapho-lunaire

1. *Radius*
2. *Ligament radio-scapho-lunaire*
3. *Surface scaphoïdienne du radius*
4. *Styloïde radiale*
5. *Crête interscapho-lunaire*
6. *Tubercule du scaphoïde*
7. *Trapézoïde*
8. *Trapèze*
9. *Os crochu*
10. *Pisiforme*
11. *Pyramidal*
12. *Grand os*
13. *Semi-lunaire*
14. *Styloïde cubitale*
15. *Ligament triangulaire*
16. *Cubitus*

- *Le faisceau accessoire* naît isolément du bord postérieur de la styloïde radiale et descend verticalement se fixer sur la face postérieure du scaphoïde (Fig. 21).

• LE LIGAMENT RADIO-SCAPHO-LUNAIRE : c'est un ligament peu résistant en forme d'étoile à trois branches qui s'insère en haut sur l'encoche scapho-lunaire du bord marginal antérieur du radius, en bas d'une part sur la crête mousse qui sépare les facettes radiale et lunarienne du scaphoïde, d'autre part à la partie supérieure de la fosse criblée de la face externe du semi-lunaire (Fig. 22).

c. La synoviale. La synoviale qui tapisse la face profonde de la capsule s'insère au pourtour de la glène antebrachiale et du condyle carpien. Elle communique dans 40 % des cas avec la synoviale de la radio-cubitale inférieure, dans 12 % des cas avec la synoviale de la médio-carpienne. Elle envoie en outre un certain nombre de culs de sac et de prolongements : à la face palmaire ce sont le prolongement pré-styloïdien situé entre le ligament latéral interne et la styloïde cubitale, le prolongement pré-scaphoïdien situé entre les deux faisceaux du ligament radio-carpien antérieur, et un troisième prolongement situé immédiatement au-dessus de ce dernier ligament (Fig. 23).

A la face dorsale la synoviale envoie à travers les déhiscences de la capsule un certain nombre de bourgeons synoviaux, point de départ habituel des kystes synoviaux du poignet.

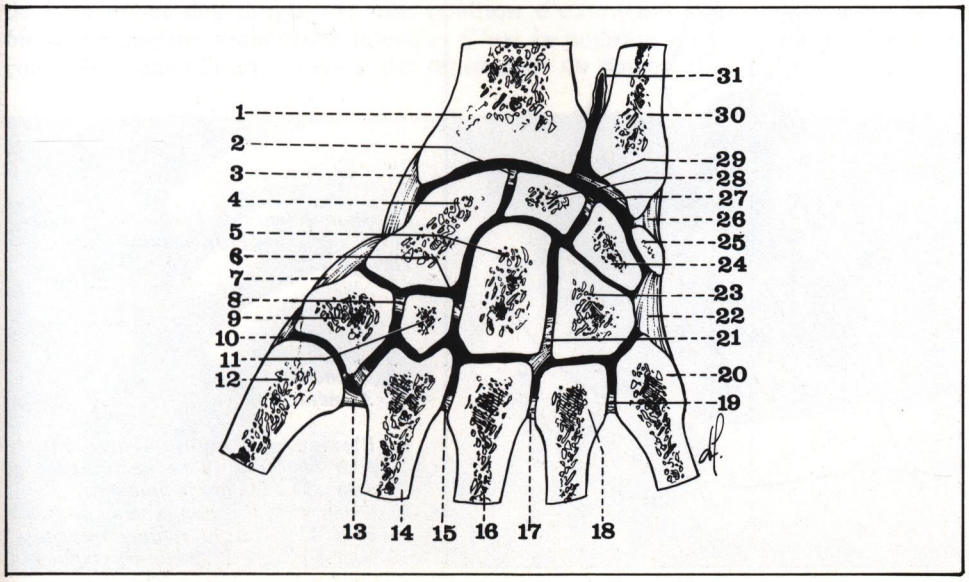

FIGURE 23

Coupe frontale des articulations du poignet et de la main.
(côté droit segment postérieur de la coupe)

1. *Extrémité inférieure du radius*
2. *Ligament radio-scapho-lunaire*
3. *Ligament latéral externe*
4. *Scaphoïde*
5. *Grand os*
6. *Ligament interosseux - grand os - trapézoïde*
7. *Ligament scapho-trapézien externe*
8. *Ligament interosseux - trapèze - trapézoïde*
9. *Trapèze*
10. *Ligament trapézo-métacarpien*
11. *Trapézoïde*
12. *Premier métacarpien*
13. *Capsule de l'articulation carpo-métacarpienne et ligament intermétacarpien*
14. *Deuxième métacarpien*
15. *Capsule de l'articulation carpo-métacarpienne et ligament intermétacarpien*
16. *Troisième métacarpien*
17. *Capsule de l'articulation carpométacarpienne et ligament intermétacarpien*
18. *Quatrième métacarpien*
19. *Capsule de l'articulation carpo-métacarpienne et ligament intermétacarpien*
20. *Cinquième métacarpien*
21. *Ligament interosseux - grand os - os crochu - troisième métacarpien*
22. *Ligament pisi-unciformien*
23. *Os crochu*
24. *Pyramidal*
25. *Pisiforme*
26. *Ligament latéral interne*
27. *Ligament interosseux pyramidal - semi-lunaire*
28. *Semi-lunaire*
29. *Ligament triangulaire*
30. *Extrémité inférieure du cubitus*
31. *Synoviale de la radio-cubitale inférieure*

4. Vascularisation et innervation des articulations du poignet

La vascularisation de l'articulation radio-cubitale inférieure et de la radio-carpienne est assurée :

- par des rameaux issus des artères interosseuses antérieure et postérieure,
- par des branches issues de l'arcade antérieure du carpe,
- par des branches ascendantes de l'arcade palmaire profonde,
- par des rameaux issus de l'arcade dorsale du carpe et de l'interosseuse du premier espace,
- latéralement par des rameaux issus directement des artères radiale et cubitale.

L'innervation est assurée pour la radio-cubitale inférieure par le nerf interosseux antérieur, branche du médian et par le nerf interosseux postérieur branche du radial ; pour la radio-carpienne par le médian en avant, la branche profonde du cubital en avant et en dedans, la branche cutanée dorsale du cubital en arrière et en dedans, le nerf interosseux postérieur, branche du radial en arrière et en dehors.

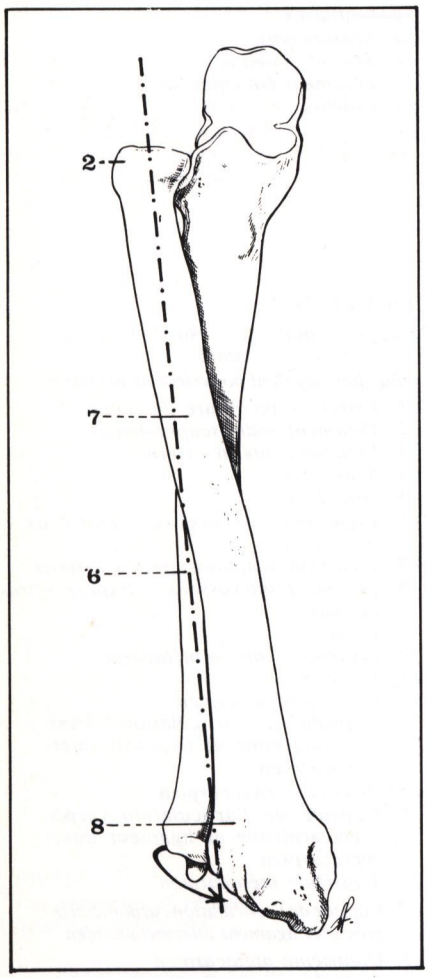

FIGURE 24

Les mouvements de pro-supination : pronation

L'axe de rotation passe par le centre de la cupule radiale et de l'extrémité inférieure du cubitus

2. Tête du radius
6. Diaphyse du cubitus
7. Diaphyse du radius
8. Extrémité inférieure du radius

5. Mouvements

A. RADIO-CUBITALE INFÉRIEURE

Les mouvements de la radio-cubitale inférieure sont des mouvements de pro-supination, synergiques et inséparables des mouvements de la radio-cubitale supérieure. Ils s'effectuent autour du même axe vertical passant par la tête radiale et la tête cubitale. Quand la tête du radius tourne sur elle-même, l'extrémité inférieure de l'os décrit un mouvement de translation autour de la tête cubitale, entraînant avec elle le ligament triangulaire. La glène antebrachiale située en dehors du cubitus en supination se place en dedans d'elle en pronation (Fig. 24).

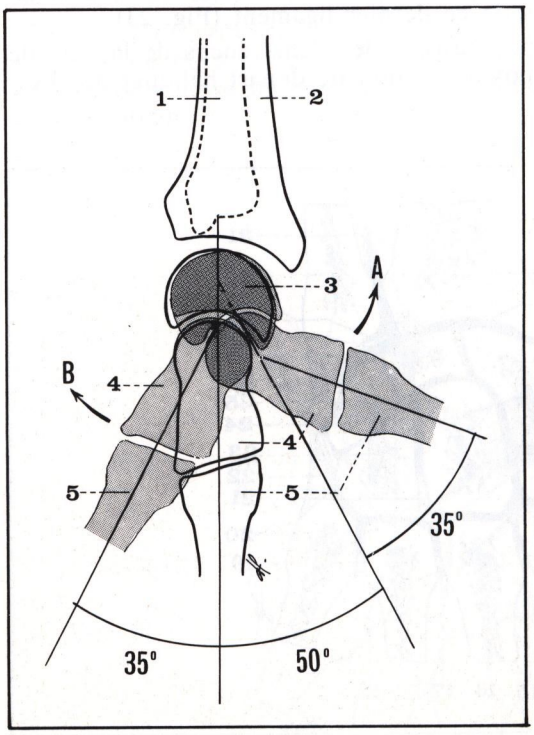

FIGURE 25

Les mouvements de l'articulation radio-carpienne et de l'articulation médio-carpienne

1. Cubitus
2. Radius
3. Semi-lunaire
4. Grand os
5. 3e métacarpien

A. Flexion : *Le mouvement se passe pour 50° dans la radio-carpienne et pour 35° dans la médio-carpienne.*
B. Extension : *Le mouvement se passe pour 35° dans la radio-carpienne et pour 50° dans la médio-carpienne.*

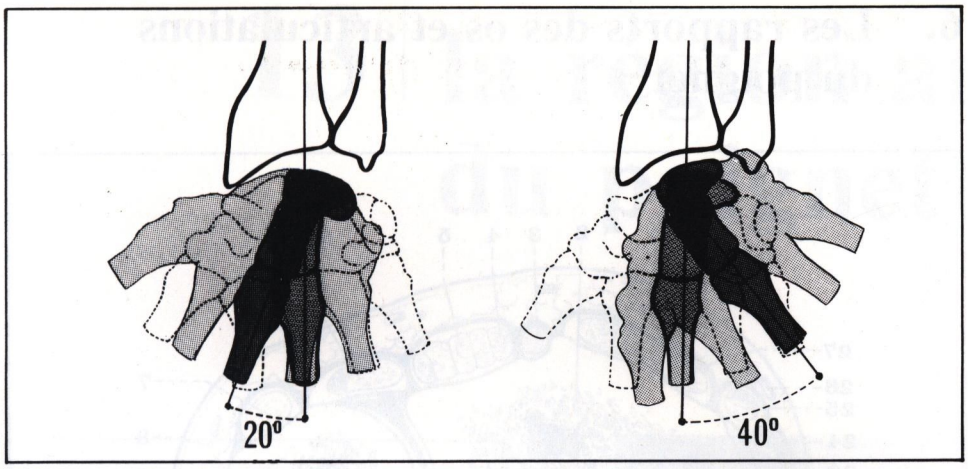

FIGURE 26
Les mouvements d'inclinaison latérale de la radio-carpienne

A gauche : *abduction (20°)*
A droite : *adduction (40°)*

B. RADIO-CARPIENNE

Les mouvements principaux s'effectuent autour de deux axes :

- un axe antéro-postérieur passant par le semi-lunaire autour duquel s'effectueront les mouvements d'inclinaison latérale interne et externe ;
- un axe transversal passant par la partie inférieure de la tête du grand os et autour duquel s'accompliront les mouvements de flexion-extension.

Les mouvements de flexion et d'extension (Fig. 25) ont chacun une amplitude de 80 à 85°, les 30 premiers degrés étant fonctionnellement les plus importants. Schématiquement on peut admettre que les mouvements de flexion s'effectuent pour 2/3 dans la radio-carpienne (50°) et pour 1/3 dans la médio-carpienne (35°). La part respective des deux articulations est exactement inverse dans les mouvements d'extension où la médio-carpienne a le rôle prépondérant.

Les mouvements d'inclinaison latérale ont une amplitude de 20° du côté radial, de 40° du côté cubital. La part de la radio-carpienne est moindre que celle de la médio-carpienne dans ces mouvements (Fig. 26).

La combinaison des mouvements de flexion-extension et d'inclinaison a pour résultante des mouvements de circumduction dont l'ampleur est encore accrue par la transmission à la main des mouvements de pro-supination de l'avant-bras.

Enfin, il faut noter que la *position de repos* de l'articulation du poignet est une position en flexion légère, inclinaison cubitale modérée et demi-pronation. Au contraire la *position de fonction* soumise aux impératifs des mouvements de la main et des doigts est une position d'extension dorsale marquée (45 à 60°) sans aucune inclinaison latérale. C'est la position que l'on doit adopter au cours de l'immobilisation plâtrée des traumatisés du poignet (Fig. 27).

FIGURE 27
La main en position de fonction

FIGURE 28
Coupe horizontale du poignet (côté droit segment inférieur) Main en pronation

1. *Deuxième radial*
2. *Radius*
3. *Long extenseur du pouce*
4. *Extenseur propre de l'index*
5. *Extenseur commun*
6. *Extenseur propre du 5e doigt*
7. *Cubital postérieur*
8. *Rameau du brachial cutané interne*
9. *Cubitus*
10. *Veine cubitale superficielle*
11. *Cubital antérieur*
12. *Paquet vasculo-nerveux cubital*
13. *Tendons du fléchisseur commun superficiel*
14. *Tendons du fléchisseur commun profond*
15. *Petit palmaire*
16. *Nerf médian*
17. *Paquet vasculo-nerveux interosseux antérieur*
18. *Grand palmaire*
19. *Fléchisseur propre du pouce*
20. *Artère radiale*
21. *Carré pronateur*
22. *Rameaux de la branche antérieure du radial*
23. *Long abducteur du pouce*
24. *Long supinateur*
25. *Court extenseur du pouce*
26. *Veine radiale superficielle*
27. *Premier radial*

6. Les rapports des os et articulations du poignet

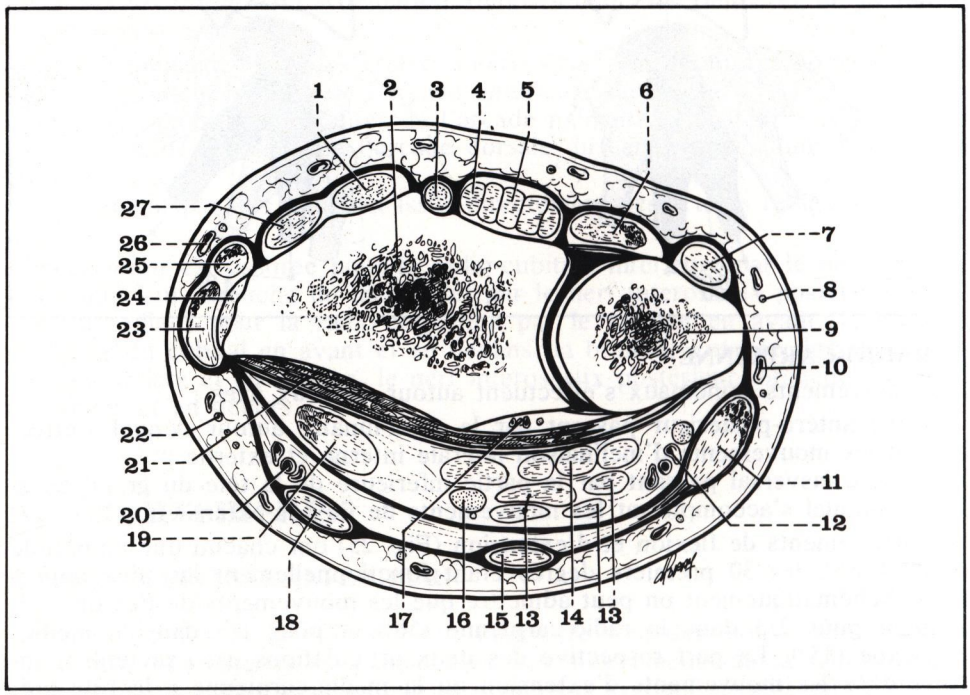

Superficielle en arrière et latéralement, l'articulation du poignet est au contraire profonde en avant. Elle répond en effet (Fig. 28) :

En avant : à la partie haute, au bord inférieur du carré pronateur sur lequel glissent les éléments tendineux qui vont s'engager dans le canal carpien. Ces éléments à la face antérieure du poignet se disposent en trois plans :

- un plan profond formé par les tendons du fléchisseur commun profond et le tendon du fléchisseur propre du pouce,
- un plan moyen formé par les tendons du fléchisseur commun superficiel ; sur le tendon de l'index chemine le nerf médian ; à la partie interne le nerf et l'artère cubitale vont s'engager dans le canal de Guyon à la face antérieure du ligament annulaire,
- un plan antérieur formé par les tendons du grand palmaire, du petit palmaire et du cubital antérieur.

Tout cet ensemble est bridé en avant par le ligament annulaire antérieur qui ferme en avant le canal carpien. Plus en avant enfin ce sont les plans superficiels.

En arrière les éléments ostéo-articulaires du poignet sont au contraire beaucoup plus superficiels puisqu'ils sont doublés uniquement par le plan des tendons extenseurs bridés par le ligament annulaire dorsal, revêtus par les plans superficiels, le tissu cellulaire contenant un réseau veineux important et la peau.

En dehors, c'est la région de la tabatière anatomique limitée par les tendons du long abducteur et du court extenseur du pouce en dehors, le tendon du long extenseur du pouce en dedans. Au fond de cet espace glissent les tendons des muscles radiaux externes et plus bas les vaisseaux radiaux.

En dedans enfin, les articulations du poignet sont franchement superficielles revêtues seulement par l'aponévrose, le tissu cellulaire sous-cutané et la peau.

13 la région antérieure du poignet

PLAN

1. Limites
2. Forme extérieure, repères
3. Constitution anatomique
4. Le cadre ostéo-aponévrotique
5. Les plans tendineux
   A. Le plan tendineux profond
   B. Le plan tendineux moyen
   C. Le plan tendineux superficiel
6. Le plan aponévrotique
7. Les vaisseaux et les nerfs
   A. Les artères de la région antérieure du poignet
   - l'artère radiale
   - l'artère cubitale
   B. Les veines profondes
   C. Les lymphatiques profonds
   D. Les nerfs profonds
   - le nerf médian
   - le nerf cubital
8. Les plans superficiels
   A. Le tissu cellulaire sous-cutané
   B. Les vaisseaux et les nerfs superficiels
   C. La peau

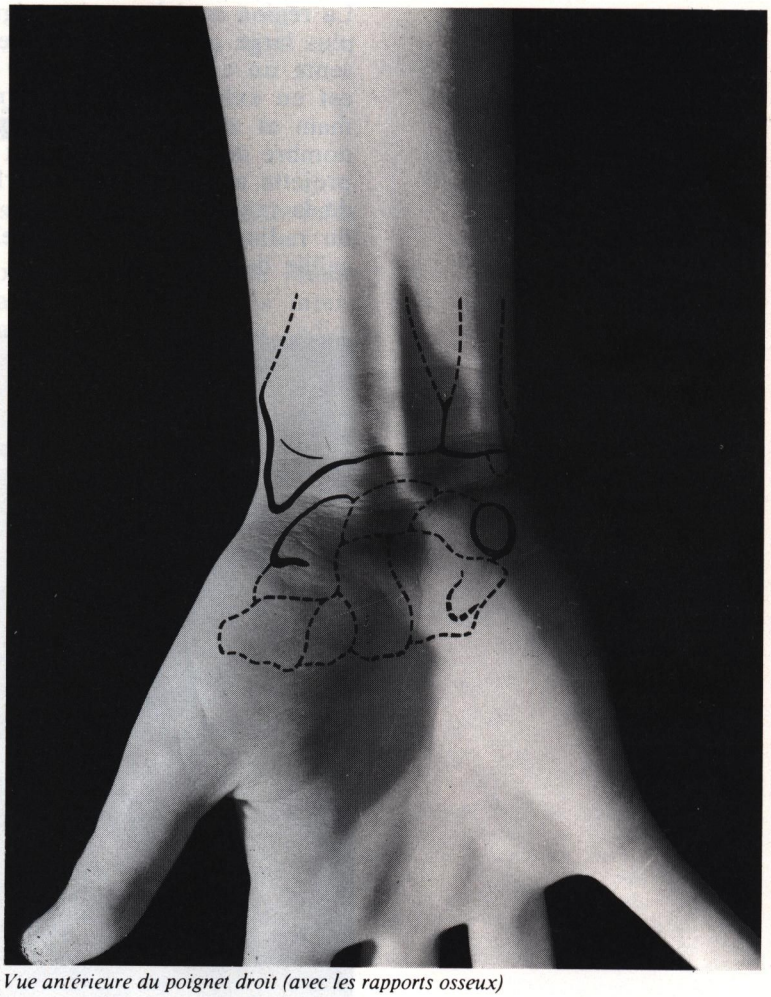

Vue antérieure du poignet droit (avec les rapports osseux)

Située immédiatement au-dessous de la loge antérieure de l'avant-bras, au-dessus de la paume de la main, la région antérieure du poignet comprend l'ensemble des parties molles placées en avant de l'extrémité inférieure du radius et du cubitus et de la première rangée des os du carpe.

1. Limites

Les limites superficielles de la région sont représentées en haut par une ligne horizontale passant immédiatement au-dessus de la tête du cubitus, en bas par une autre horizontale passant au-dessous de la saillie du pisiforme en dedans, du scaphoïde en dehors.

En profondeur la région antérieure du poignet s'étend jusqu'au plan ostéo-articulaire.

2. Forme extérieure. Repères

La région antérieure du poignet a schématiquement la forme d'un quadrilatère plus large que haut et légèrement convexe dans le sens transversal. Elle présente un certain nombre de saillies verticales visibles surtout quand la main est en extension et qui correspondent au passage des tendons destinés à la main et aux doigts. La flexion légère de la main fait apparaître un certain nombre de plis transversaux dont seul l'inférieur est réellement constant et se projette au niveau de l'interligne médio-carpien. En fait les véritables repères de la région sont osseux et représentés en dehors par la saillie de la styloïde du radius qui surplombe celle du tubercule du scaphoïde, en dedans par la saillie du pisiforme (Fig. 1).

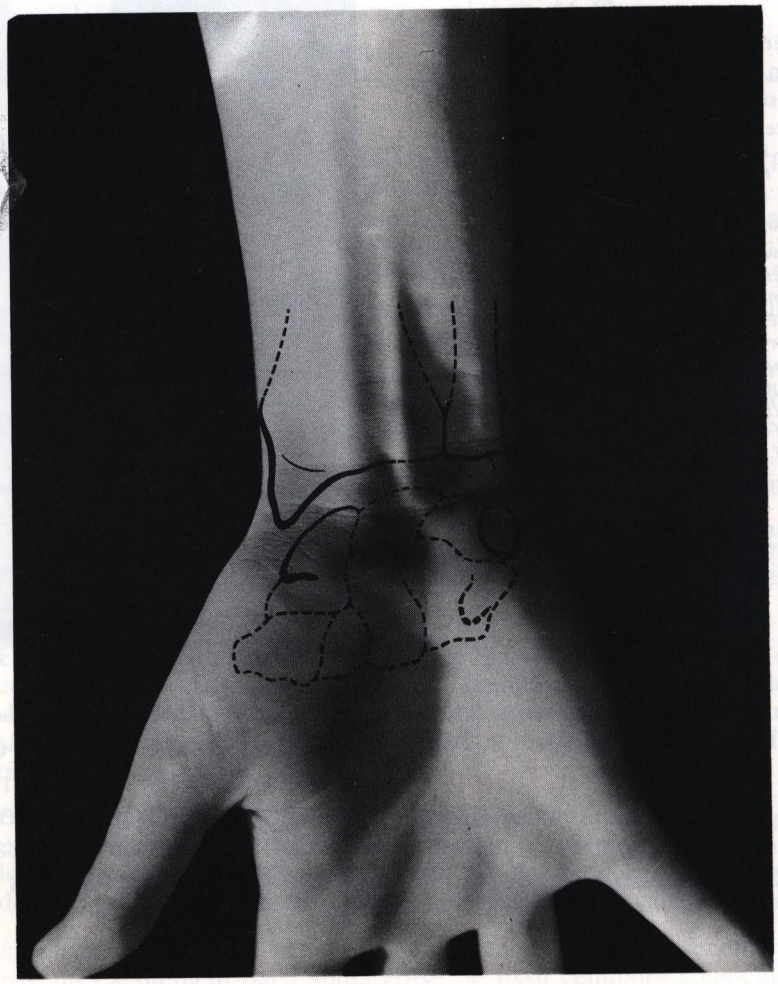

FIGURE 1
Vue antérieure des plans superficiels du poignet chez la femme. Noter la saillie des tendons du grand et du petit palmaire. En superposition les principaux repères osseux

3. Constitution anatomique

La région antérieure du poignet est essentiellement une région de transition entre la loge antérieure de l'avant-bras et la paume de la main. Elle est constituée avant tout par des éléments tendineux et vasculo-nerveux qui la traversent pour se rendre à la main et aux doigts. D'abord étalés en plusieurs plans à la face antérieure du radius et du cubitus, ces éléments vont pour la plupart s'engager dans une sorte de vaste coulisse ostéo-fibreuse : le canal carpien.

Schématiquement, la région est ainsi constituée par :

- un cadre ostéo-articulaire et aponévrotique,
- une série de plans tendineux,
- un plan aponévrotique superficiel,
- des plans superficiels de couverture.

4. Le cadre ostéo-aponévrotique

Il se présente de façon très différente à la partie supérieure et à la partie inférieure de la région.

- A la partie supérieure, il est représenté par l'extrémité inférieure du radius et du cubitus réunis par l'extrémité la plus basse de la membrane interosseuse et par les formations capsulo-ligamentaires de l'articulation radio-cubitale inférieure. Tout en haut, ce plan est tapissé par les faisceaux les plus inférieurs du muscle carré pronateur (Fig. 2).

- Plus bas, ce sont les os de la première rangée du carpe, tapissés par la capsule et le ligament antérieur de la radio-carpienne. L'ensemble de ces quatre os réalise une gouttière fortement concave en avant dont la berge externe est formée par le tubercule du scaphoïde, la berge interne par le pisiforme, le fond par le semi-lunaire et le pyramidal. Cette gouttière se poursuit plus bas au niveau de la seconde rangée du carpe où ses berges sont formées, en dehors par la crête du trapèze, en dedans par l'apophyse unciforme de l'os crochu.

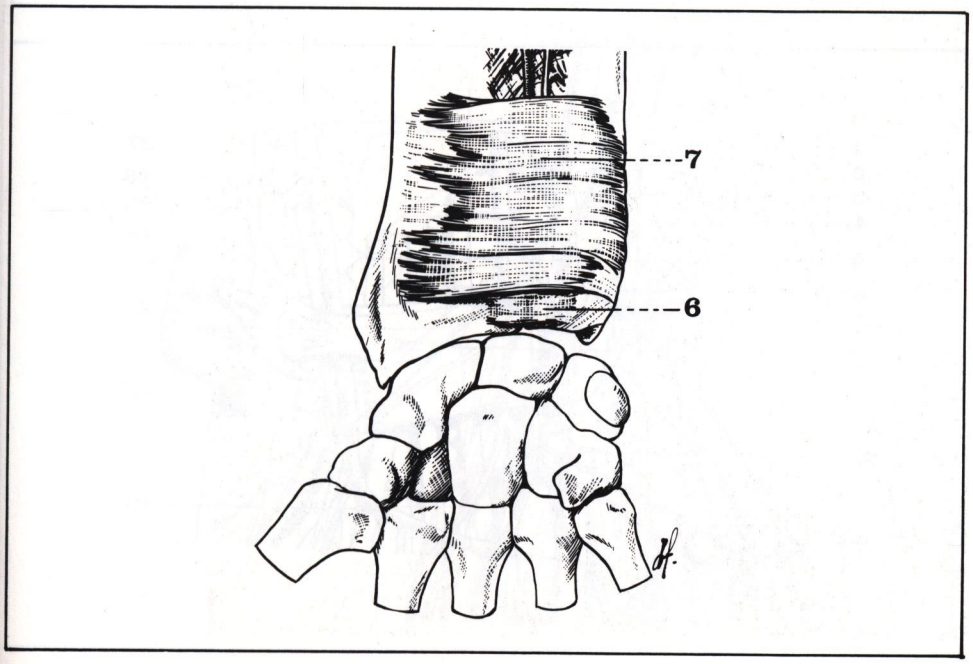

FIGURE 2
Région antérieure du poignet
Plan du carré pronateur

6. Ligament antérieur de la radio-cubitale inférieure
7. Muscle carré pronateur

FIGURE 3

Vue antérieure du poignet
Le plan ostéo-articulaire

1. *Tendon du long supinateur*
2. *Prolongement synovial*
3. *Faisceau radio-carpien supérieur du ligament antérieur*
4. *Prolongement synovial*
5. *Faisceau radio-carpien inférieur du ligament antérieur*
6. *Ligament annulaire antérieur (sectionné)*
7. *Faisceau inféro-externe du ligament annulaire antérieur du carpe*
8. *Ligament pisi-métacarpien*
9. *Ligament pyramidal - grand os (faisceau du grand ligament rayonné antérieur)*
10. *Tendon du cubital antérieur*
11. *Prolongement synovial*
12. *Faisceau cubito-carpien du ligament antérieur*
13. *Synoviale de la radio-cubitale inférieure*

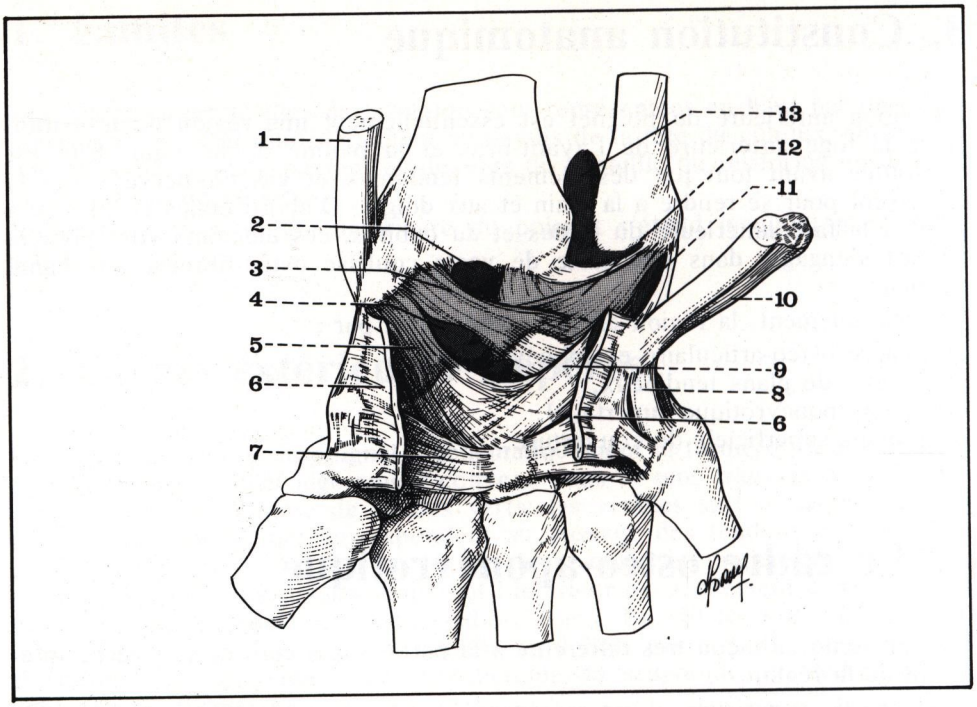

FIGURE 4

Coupe transversale schématique du canal carpien

1. *Tendon du grand palmaire et sa gaine*
2. *Expansion profonde du ligament annulaire séparant la coulisse du grand palmaire de celle des fléchisseurs*
3. *Tendon du long fléchisseur propre du pouce et gaine digitocarpienne externe*
4. *Nerf médian*
5. *Ligament annulaire*
6. *Tendons du fléchisseur commun superficiel*
7. *Gaine digitocarpienne interne*
8. *Pisiforme*
9. *Pyramidal*
10. *Tendons du fléchisseur commun profond*
11. *Os crochu*
12. *Grand os*
13. *Scaphoïde*

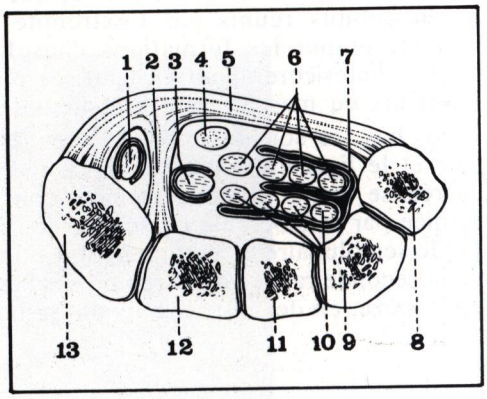

FIGURE 5

Le ligament annulaire, le canal carpien et le canal de Guyon

1. *Artère radiale*
2. *Artère dorsale du carpe*
3. *Artère transverse antérieure du carpe*
4. *Nerf médian*
5. *Tendons du fléchisseur commun superficiel*
6. *Artère radio-palmaire*
7. *Ligament annulaire*
8. *Artère radiale et arcade palmaire profonde*
9. *Nerfs collatéraux du pouce (médian)*
21. *Arcade palmaire superficielle*
22. *Nerf du palmaire cutané*
23. *Muscle palmaire cutané*
24. *Expansion du ligament annulaire dorsal (paroi antérieure du canal de Guyon)*
25. *Nerf cubital*
26. *Artère cubito-dorsale*
27. *Artère cubitale*

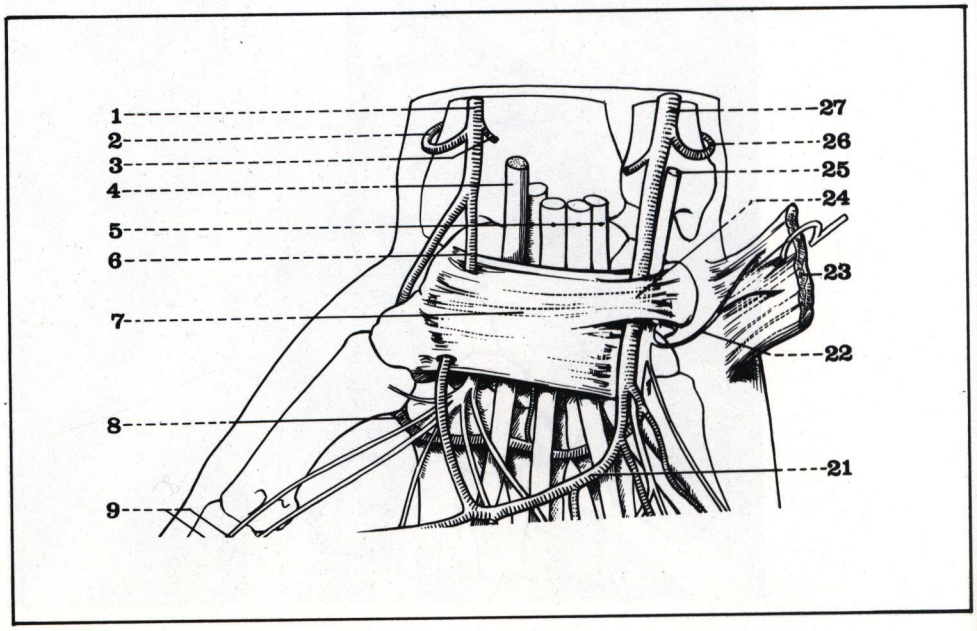

Cette gouttière carpienne est fermée en avant par une formation fibreuse, dépendance de l'aponévrose du poignet, le ligament annulaire antérieur du carpe. Celui-ci, sorte de bandelette transversale s'insère latéralement sur les berges externe et interne de la gouttière qu'il transforme ainsi en un canal : le canal carpien (Fig. 3).

De la face profonde du ligament annulaire, près de son insertion externe, naît une cloison sagittale qui va en profondeur se fixer sur la face antérieure du scaphoïde et du trapèze. Le canal carpien est ainsi divisé en deux coulisses ostéo-fibreuses distinctes, l'une externe où passe le seul tendon du grand palmaire, l'autre interne beaucoup plus vaste où passent les tendons des fléchisseurs (Fig. 4).

En outre, la face antérieure du ligament annulaire reçoit près de son insertion interne sur le pisiforme une expansion du ligament annulaire dorsal qui adhère au passage à la face antérieure du pisiforme. Ainsi se trouve formé un autre canal, le canal de Guyon* limité en dedans par la face externe du pisiforme, en arrière par la face antérieure du ligament annulaire antérieur, en avant par l'expansion du ligament annulaire dorsal. C'est dans ce canal que passe le paquet vasculo-nerveux cubital (Fig. 5 et 6).

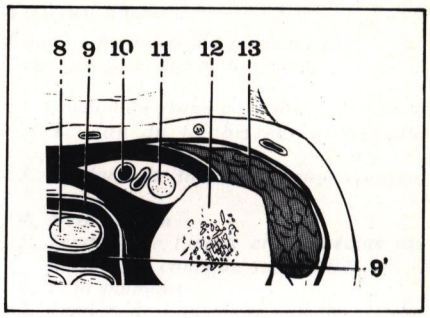

FIGURE 6

Le canal de Guyon coupe horizontale du poignet droit (segment supérieur de la coupe)

8. *Tendon de l'auriculaire (du fléchisseur commun superficiel)*
9. *Gaine synoviale digito-carpienne interne avec 9' son cul-de-sac inter-tendineux*
10. *Artère cubitale*
11. *Nerf cubital*
12. *Pisiforme*
13. *Abducteur du 5*

5. Les plans tendineux

Ils sont au nombre de trois.

A. LE PLAN TENDINEUX PROFOND. Il est formé par les tendons du fléchisseur commun profond et du fléchisseur propre du pouce.

- **Le tendon du fléchisseur propre du pouce** est l'élément le plus externe. Il glisse d'abord sur la face antérieure de l'extrémité inférieure du radius puis à la partie externe du canal carpien, entouré par la gaine synoviale digito-carpienne externe qui descend en bas jusqu'à la phalange unguéale du pouce et remonte en haut à 3 ou 4 cm au-dessus du bord supérieur du ligament annulaire, établissant ainsi une communication entre les espaces celluleux du pouce et l'avant-bras (Fig. 7).

* **Guyon Félix** (*cf.* page 1322)

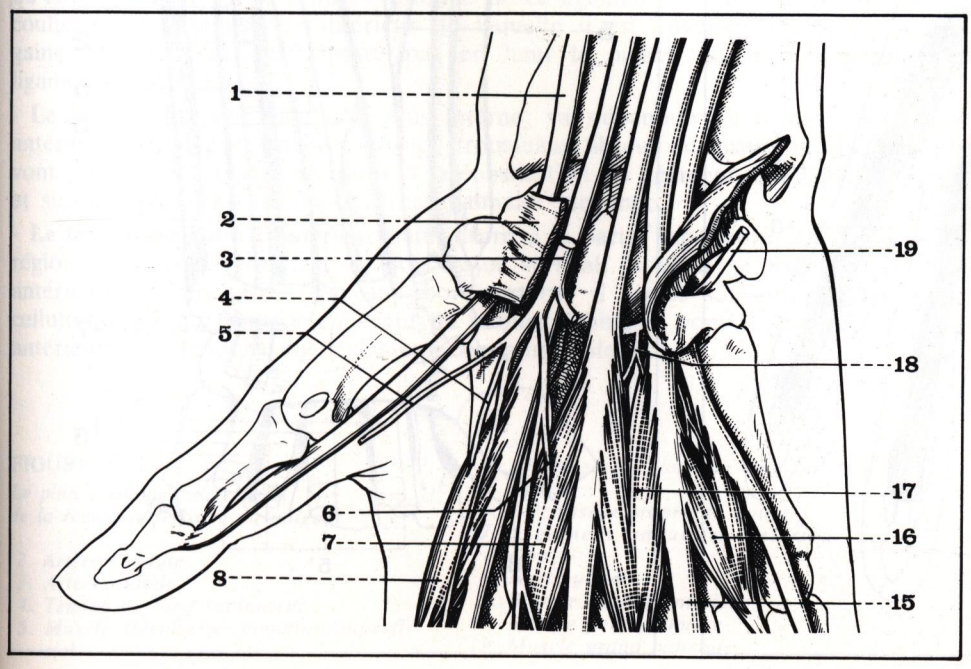

FIGURE 7

Le plan tendineux profond de la région antérieure du poignet

1. *Tendon du fléchisseur propre du pouce*
2. *Ligament annulaire (sectionné)*
3. *Nerf médian*
4. *Nerf du 1er lombrical*
5. *Nerf collatéral interne du pouce*
6. *Nerf du 2e lombrical*
7. *2e lombrical*
8. *1er lombrical*
15. *Tendon de l'annulaire (du fléchisseur commun profond)*
16. *Quatrième lombrical*
17. *Troisième lombrical*
18. *Rameau de la branche profonde du cubital destiné aux deux derniers lombricaux*
19. *Nerf cubital*

- **Les quatre tendons du fléchisseur commun profond des doigts** se placent plus en dehors, sur un seul et même plan. Ils sont enveloppés par la gaine synoviale digito-carpienne interne qui envoie à ce niveau un cul-de-sac rétro-tendineux en arrière des tendons profonds et un cul-de-sac inter-tendineux, plus petit, entre les tendons profonds et les tendons du fléchisseur commun superficiel. Cette gaine digito-carpienne interne qui, en bas, descend jusqu'à la base de la phalange unguéale du petit doigt, remonte en haut jusqu'à l'avant-bras à 3 ou 4 cm au-dessus du bord supérieur du ligament annulaire (Fig. 7 et 8).

B. LE PLAN TENDINEUX MOYEN. Il est formé par **les quatre tendons du fléchisseur commun superficiel des doigts** qui glissent à la face antérieure de l'extrémité inférieure des deux os de l'avant-bras avant de s'engager dans le canal carpien. Placés entre le cul-de-sac inter-tendineux de la gaine digito-carpienne interne en arrière et son cul-de-sac prétendineux en avant, ces quatre tendons se disposent en fait en deux plans : un plan profond formé par les tendons du médius et de l'annulaire, un plan superficiel formé par les tendons de l'index et de l'auriculaire (Fig. 10).

FIGURE 8
Les gaines synoviales des fléchisseurs

1. *Gaine digitocarpienne interne avec son prolongement supérieur*
2. *Partie digitale de la gaine digito-carpienne interne*
3. *Gaine digitale de l'annulaire*
4. *Gaine digitale du médius*
5. *Gaine digitale de l'index*
6. *Gaine digitocarpienne externe*

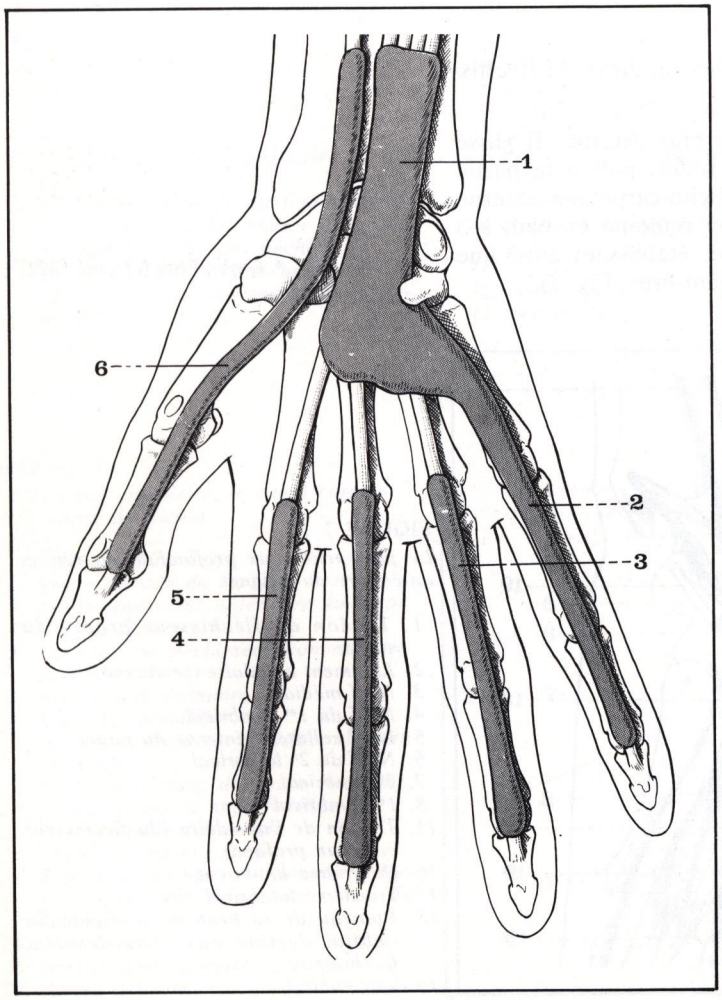

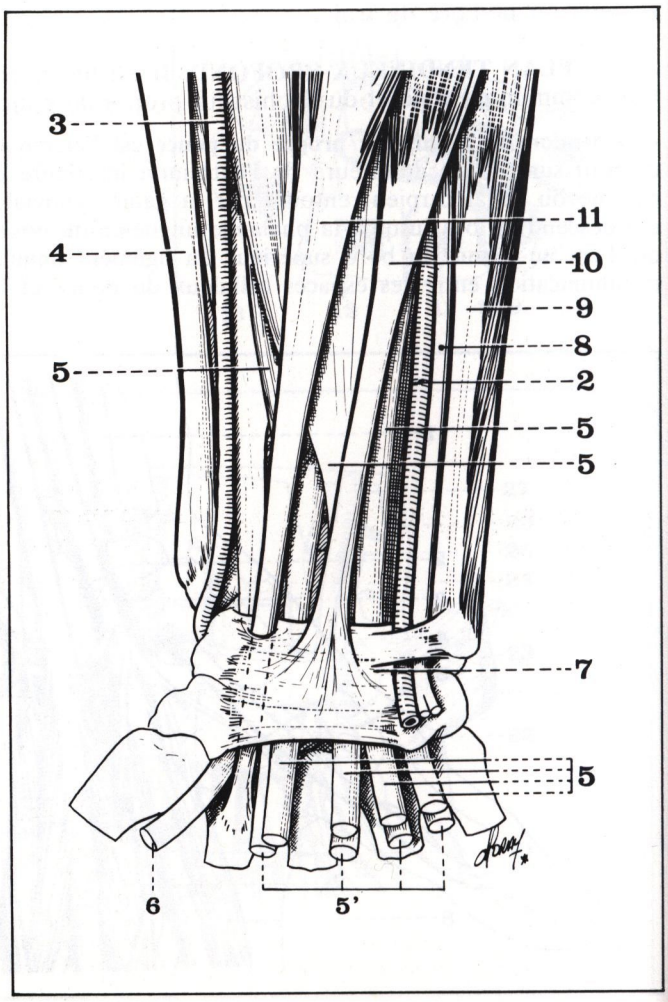

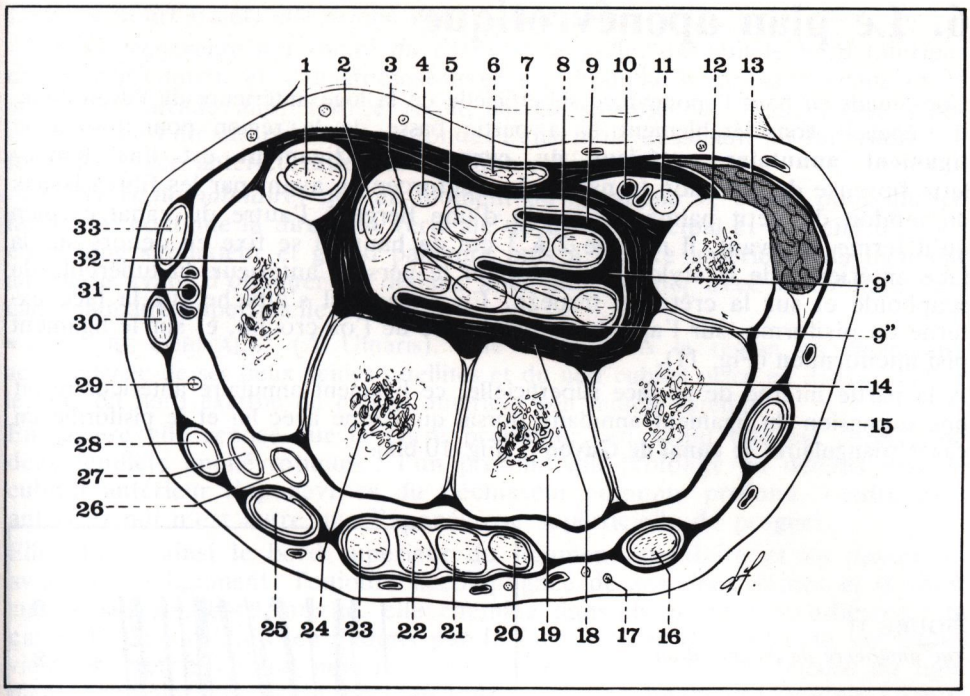

FIGURE 10
Coupe horizontale du poignet droit (segment supérieur de la coupe)

1. *Tendon du grand palmaire*
2. *Tendon du fléchisseur propre du pouce*
3. *Tendons du fléchisseur commun profond*
4. *Nerf médian*
5. *Tendons de l'index et du médius (du fléchisseur commun superficiel)*
6. *Petit palmaire*
7. *Tendon de l'annulaire (du fléchisseur commun superficiel)*
8. *Tendon de l'auriculaire (du fléchisseur commun superficiel)*
9. *Gaine synoviale digito-carpienne interne avec 9' et 9'' ses culs-de-sac inter et rétro-tendineux*
10. *Artère cubitale*
11. *Nerf cubital*
12. *Pisiforme*
13. *Abducteur du 5*
14. *Pyramidal*
15. *Tendon du cubital postérieur*
16. *Tendon de l'extenseur propre du 5e*
17. *Rameau de la branche cutanée dorsale du nerf cubital*
18. *Capsule de l'articulation médio-carpienne*
19. *Os crochu*
20. *21. 22. 23. Tendons de l'extenseur commun*
24. *Grand os*
25. *Tendon de l'extenseur propre de l'index*
26. *Tendon du 2e radial*
27. *Tendon du 1er radial*
28. *Tendon du long extenseur du pouce*
29. *Branche superficielle du nerf radial*
30. *Tendon du court extenseur du pouce*
31. *Artère radiale*
32. *Scaphoïde*
33. *Tendon du long abducteur du pouce*

C. LE PLAN TENDINEUX SUPERFICIEL. Il comprend de dehors en dedans quatre tendons : celui du long supinateur, celui du grand palmaire, celui du petit palmaire et celui du cubital antérieur (Fig. 9).

- **Le tendon du long supinateur** qui, à l'avant-bras, formait la berge externe de la gouttière du pouls radial, n'a qu'un court trajet dans la région antérieure du poignet. Après avoir longé la face externe du radius, il vient en effet se terminer sur la base de l'apophyse styloïde du radius.

- **Le tendon du grand palmaire** longe le bord interne du tendon du long supinateur avec lequel il délimite la gouttière du pouls. Il s'engage ensuite dans la coulisse ostéo-fibreuse la plus externe du canal carpien entre le scaphoïde puis le trapèze en arrière et en dehors, le ligament annulaire en avant et la cloison sagittale qu'envoie vers le carpe la face profonde de ce ligament. Il occupe à lui seul cette coulisse ostéo-fibreuse à l'intérieur de laquelle il est enveloppé par une courte gaine synoviale qui ne dépasse pas en haut le niveau du bord supérieur du ligament annulaire.

- **Le tendon du petit palmaire,** plus interne, va s'épanouir au niveau de la face antérieure du poignet en une série de trousseaux fibreux verticaux ou obliques qui vont prendre une part importante à la constitution du ligament annulaire antérieur et surtout, plus bas, de l'aponévrose palmaire moyenne.

- **Le tendon du cubital antérieur** enfin décrit à la partie supérieure et interne de la région la portion terminale de son trajet vertical. Il vient se fixer sur la face antérieure du pisiforme. Par son bord externe il reçoit souvent des faisceaux cellulo-fibreux qui passent en avant du paquet cubital et vont se perdre à la face antérieure des tendons du fléchisseur commun profond.

FIGURE 9
Le plan tendineux superficiel de la région antérieure du poignet

2. *Artère cubitale*
3. *Artère radiale*
4. *Tendon du long supinateur*
5. *Muscle fléchisseur commun superficiel*
5'. *Fléchisseur commun profond (tendons)*
6. *Fléchisseur propre du pouce*
7. *Ligament annulaire antérieur du carpe*
8. *Nerf cubital*
9. *Muscle cubital antérieur*
10. *Muscle petit palmaire*
11. *Muscle grand palmaire*

* *ou rétinaculum des fléchisseurs (Retinaculum Flexorum)*

** Guyon Félix (*cf.* page 1322)

6. Le plan aponévrotique

Continuant en haut l'aponévrose superficielle de la loge antérieure de l'avant-bras, il s'épaissit considérablement à la partie basse de la région pour former le **ligament annulaire antérieur du carpe*.** Ce ligament est une bandelette fibreuse de direction transversale, renforcée en avant par les fibres issues du tendon du petit palmaire. Tendu d'une berge à l'autre du canal carpien qu'il ferme en avant, il mesure 2 à 3 cm de haut. Il se fixe en dehors sur la face antérieure de la styloïde radiale, sur le versant antérieur du tubercule du scaphoïde et sur la crête du trapèze. En dedans, il s'attache sur la face externe du pisiforme, sur l'apophyse unciforme de l'os crochu, et sur le ligament pisi-unciformien (Fig. 11).

A la partie interne de sa face superficielle, ce ligament annulaire antérieur reçoit une expansion du ligament annulaire dorsal qui forme avec lui et le pisiforme un canal triangulaire, le **canal de Guyon**** (Fig. 10 bis).

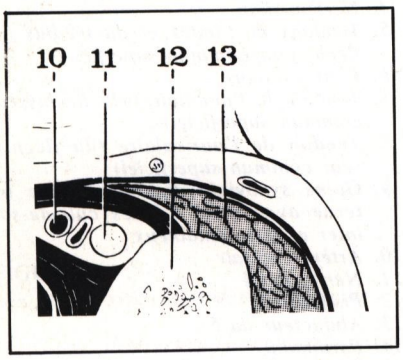

FIGURE 10 bis

Coupe horizontale du poignet droit (segment supérieur de la coupe)

10. Artère cubitale
11. Nerf cubital
12. Pisiforme
13. Abducteur du 5

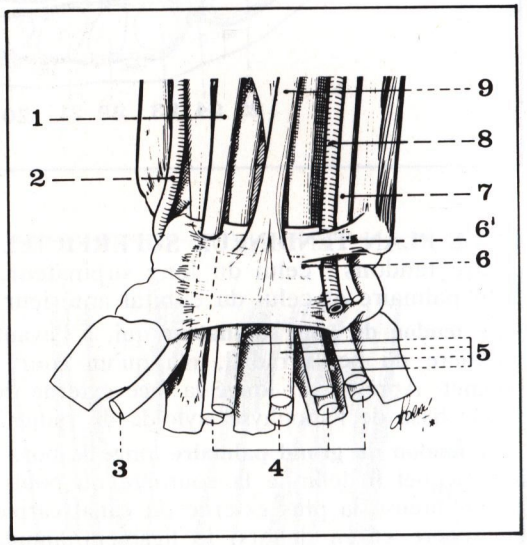

FIGURE 11

Vue antérieure du poignet droit

1. Tendon du grand palmaire
2. Artère radiale
3. Tendon du fléchisseur propre du pouce
4. Tendons du fléchisseur commun profond des doigts
5. Tendons du fléchisseur commun superficiel des doigts
6. Ligament annulaire antérieur du carpe
6'. Expansion du ligament annulaire dorsal
7. Nerf cubital
8. Artère cubitale
9. Tendon du petit palmaire

7. Les vaisseaux et les nerfs

Région de passage, la région antérieure du poignet est traversée par des éléments vasculaires et nerveux importants destinés à la main et aux doigts.

A. LES ARTÈRES DE LA RÉGION ANTÉRIEURE DU POIGNET. Elles sont représentées par l'artère radiale, l'artère cubitale et leurs branches (Fig. 12).

• L'ARTÈRE RADIALE (A. Radialis). Elle arrive dans la région antérieure du poignet en cheminant dans la gouttière du pouls radial entre les tendons du long supinateur en dehors et du grand palmaire en dedans. Au niveau du poignet elle a déjà été abandonnée par la branche antérieure du nerf radial et n'est accompagnée que de ses deux veines. Très superficielle à ce niveau, recouverte seulement par l'aponévrose superficielle, facile à palper et à découvrir chirurgicalement dans la gouttière du pouls, elle ne décrit en fait qu'un très court trajet dans la région antérieure du poignet. Parvenue en effet à hauteur de la base de la styloïde radiale elle se coude brusquement en arrière et en dehors, pour passer dans la tabatière anatomique, dans la région postérieure du poignet, en se glissant sous les tendons du long abducteur et du court extenseur du pouce.

Dans ce court trajet, elle donne deux collatérales :

- *l'artère transverse antérieure du carpe,* très grêle, qui suit le bord inférieur du carré pronateur et s'anastomose avec une branche homologue venue de la cubitale. L'arcade ainsi formée reçoit des anastomoses de l'interosseuse antérieure et de l'arcade palmaire profonde, l'ensemble dessinant un fin réseau artériel à la face antérieure de l'articulation radio-carpienne ;
- *l'artère radio-palmaire,* née au moment où la radiale se coude pour quitter la région, continue la direction verticale du tronc principal et descend d'abord entre long supinateur et grand palmaire puis à la face antérieure du ligament annulaire avant d'obliquer en dedans pour aller former avec la cubitale l'arcade palmaire superficielle.

• L'ARTERE CUBITALE* (A. Ulnaris). Elle arrive dans la région en cheminant accompagnée de ses deux veines satellites et du nerf cubital placé en dedans d'elle, le long du bord externe du cubital antérieur son muscle satellite.

En arrière elle repose sur le carré pronateur, en avant elle est revêtue de deux feuillets aponévrotiques : l'un profond qui prolonge en dedans vers le cubital antérieur l'aponévrose du fléchisseur commun profond, l'autre plus antérieur qui n'est autre que l'aponévrose superficielle du poignet.

Elle atteint ainsi le bord supérieur du ligament annulaire et va passer en avant de ce ligament. Toujours accompagnée de ses deux veines et du nerf cubital sur son bord interne, elle chemine dans un tunnel ostéo-fibreux : le canal de Guyon limité en dedans par la face externe du pisiforme sur lequel vient se fixer le cubital antérieur, en arrière par la face antérieure du ligament annulaire, en avant par l'expansion que le ligament annulaire dorsal envoie au ligament annulaire antérieur.

Palpation de l'artère cubitale

*** ou ulnaire**

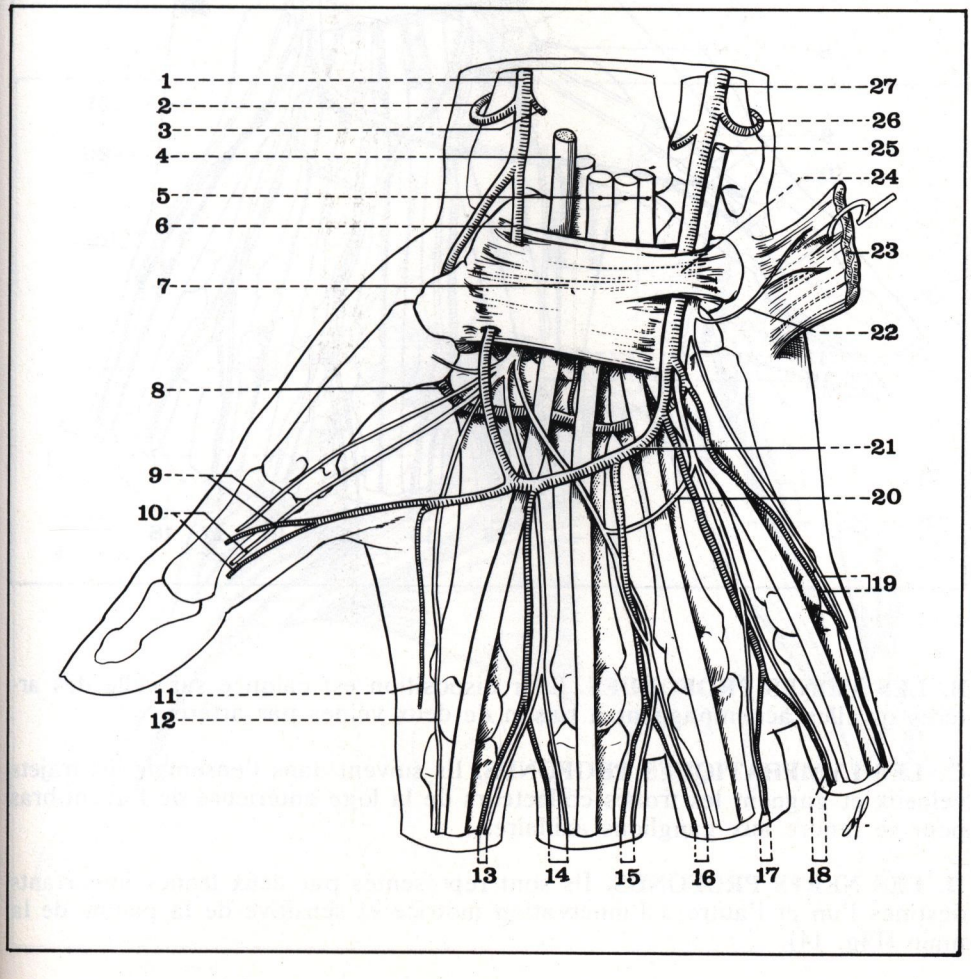

FIGURE 12

Les artères de la région antérieure du poignet (type C10-RO)

1. *Artère radiale*
2. *Artère dorsale du carpe*
3. *Artère transverse antérieure du carpe*
4. *Nerf médian*
5. *Tendons du fléchisseur commun superficiel*
6. *Artère radio-palmaire*
7. *Ligament annulaire*
8. *Artère radiale et arcade palmaire profonde*
9. *Paquet collatéral externe du pouce*
10. *Paquet collatéral interne du pouce*
11. *Artère collatérale externe de l'index*
12. *Nerf collatéral externe de l'index (médian)*
13. *Paquet collatéral interne de l'index (médian)*
14. *Paquet collatéral externe du médius (médian)*
15. *Paquet collatéral interne du médius (médian)*
16. *Paquet collatéral externe de l'annulaire (médian)*
17. *Paquet collatéral interne de l'annulaire (cubital)*
18. *Paquet collatéral externe de l'auriculaire (cubital)*
19. *Paquet collatéral interne de l'auriculaire (cubital)*
20. *Anastomose entre médian et cubital*
21. *Arcade palmaire superficielle*
22. *Nerf du palmaire cutané*
23. *Muscle palmaire cutané*
24. *Expansion du ligament annulaire (paroi antérieure du canal de Guyon)*
25. *Nerf cubital*
26. *Artère cubito-dorsale*
27. *Artère cubitale*

Au cours de ce trajet, elle a donné plusieurs collatérales (Fig. 13) :

- *l'artère cubito-dorsale,* née à la partie supérieure de la région a contourné rapidement le cubitus pour passer à la face dorsale ;
- *l'artère transverse antérieure du carpe* suit une direction transversale le long du bord inférieur du carré pronateur pour aller s'anastomoser avec la branche homologue de la radiale ;
- *la cubito-palmaire* naît à la partie toute inférieure de la région et va pénétrer dans la masse des muscles hypothénariens avant d'aller former l'arcade palmaire profonde ;
- *des rameaux carpiens antérieurs* se perdent dans le réseau artériel antérieur du carpe ; l'un d'entre eux plus volumineux accompagne la branche profonde du nerf cubital et a pu être individualisé sous le nom de fausse cubito-palmaire.

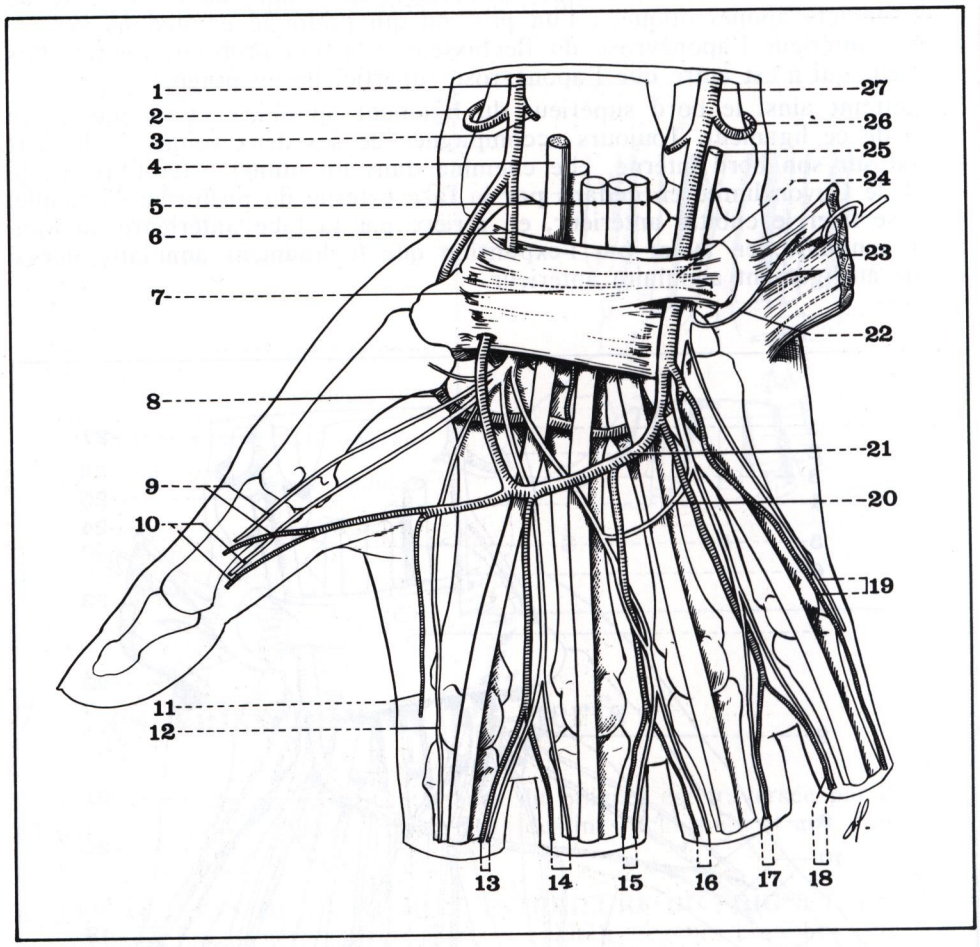

FIGURE 13
Les artères de la région antérieure du poignet (type C10-R0)

1. *Artère radiale*
2. *Artère dorsale du carpe*
3. *Artère transverse antérieure du carpe*
4. *Nerf médian*
5. *Tendons du fléchisseur commun superficiel*
6. *Artère radio-palmaire*
7. *Ligament annulaire*
8. *Artère radiale et arcade palmaire profonde*
9. *Nerfs collatéraux du pouce (médian)*
10. *Artères collatérales du pouce*
11. *Artère collatérale externe de l'index*
12. *Nerf collatéral externe de l'index (médian)*
13. *Paquet collatéral interne de l'index (médian)*
14. *Paquet collatéral externe du médius (médian)*
15. *Paquet collatéral interne du médius (médian)*
16. *Paquet collatéral externe de l'annulaire (médian)*
17. *Paquet collatéral interne de l'annulaire (cubital)*
18. *Paquet collatéral externe de l'auriculaire (cubital)*
19. *Paquet collatéral interne de l'auriculaire (cubital)*
20. *Anastomose entre médian et cubital*
21. *Arcade palmaire superficielle*
22. *Nerf du palmaire cutané*
23. *Muscle palmaire cutané*
24. *Expansion du ligament annulaire (paroi antérieure du canal de Guyon)*
25. *Nerf cubital*
26. *Artère cubito-dorsale*
27. *Artère cubitale*

B. LES VEINES PROFONDES. Leur disposition est calquée sur celle des artères qu'elles accompagnent à raison de deux veines par artère.

C. LES LYMPHATIQUES PROFONDS. Ils suivent dans l'ensemble les trajets veineux et gagnent les troncs collecteurs de la loge antérieure de l'avant-bras pour se rendre aux ganglions axillaires.

D. LES NERFS PROFONDS. Ils sont représentés par deux troncs importants destinés l'un et l'autre à l'innervation motrice et sensitive de la paume de la main (Fig. 14).

• LE NERF MEDIAN (N. Medianus). Il arrive au niveau du poignet en cheminant entre les tendons du grand et du petit palmaire, en avant du bord externe puis de la face antérieure du tendon superficiel de l'index. Il s'engage ainsi dans le canal carpien où il chemine contre la face profonde du ligament annulaire entre les deux gaines synoviales digito-carpiennes, toujours en avant du tendon superficiel de l'index. Ses rapports à ce niveau expliquent la possibilité de compression du nerf au cours de certains traumatismes du carpe, ainsi que les phénomènes paresthésiques observés au cours du syndrome d'irritation du nerf par le ligament annulaire (syndrome du canal carpien).

Au cours de ce trajet dans la région antérieure du poignet le médian ne donne qu'une seule collatérale, le rameau cutané palmaire qui passe rapidement dans les plans superficiels (Fig. 13 bis).

• LE NERF CUBITAL* (N. Ulnaris). Il suit un trajet satellite de celui de l'artère cubitale dont il longe le bord interne. Il chemine donc avec elle d'abord entre le tendon du cubital antérieur et les tendons du fléchisseur superficiel, puis dans le canal de Guyon dont il occupe la partie externe, contre la face externe du pisiforme où il marque une gouttière. A hauteur de la partie inférieure du pisiforme il se divise en ses deux branches terminales : l'une superficielle, sensitive, qui descend verticalement en dedans de l'artère cubitale, l'autre profonde, motrice, qui s'enfonce immédiatement sous l'arcade du ligament pisi-unciformien (Fig. 14).

* *ou ulnaire*

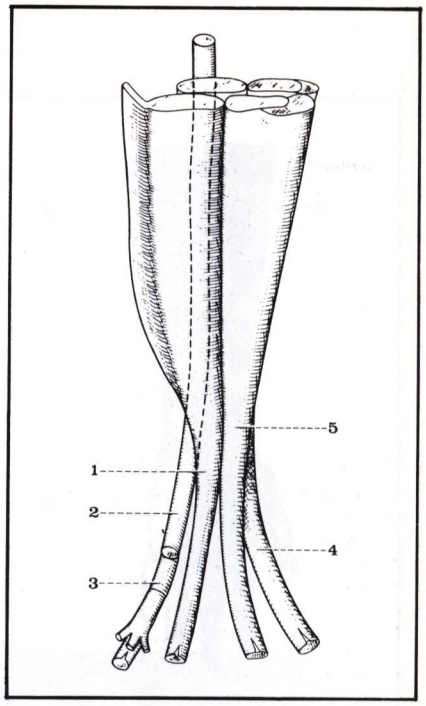

FIGURE 13 bis

Rapports du nerf médian avec le fléchisseur commun superficiel des doigts (d'après Braine)

1. *Tendon du médius*
2. *Nerf médian*
3. *Tendon de l'index*
4. *Tendon de l'auriculaire*
5. *Tendon de l'annulaire*

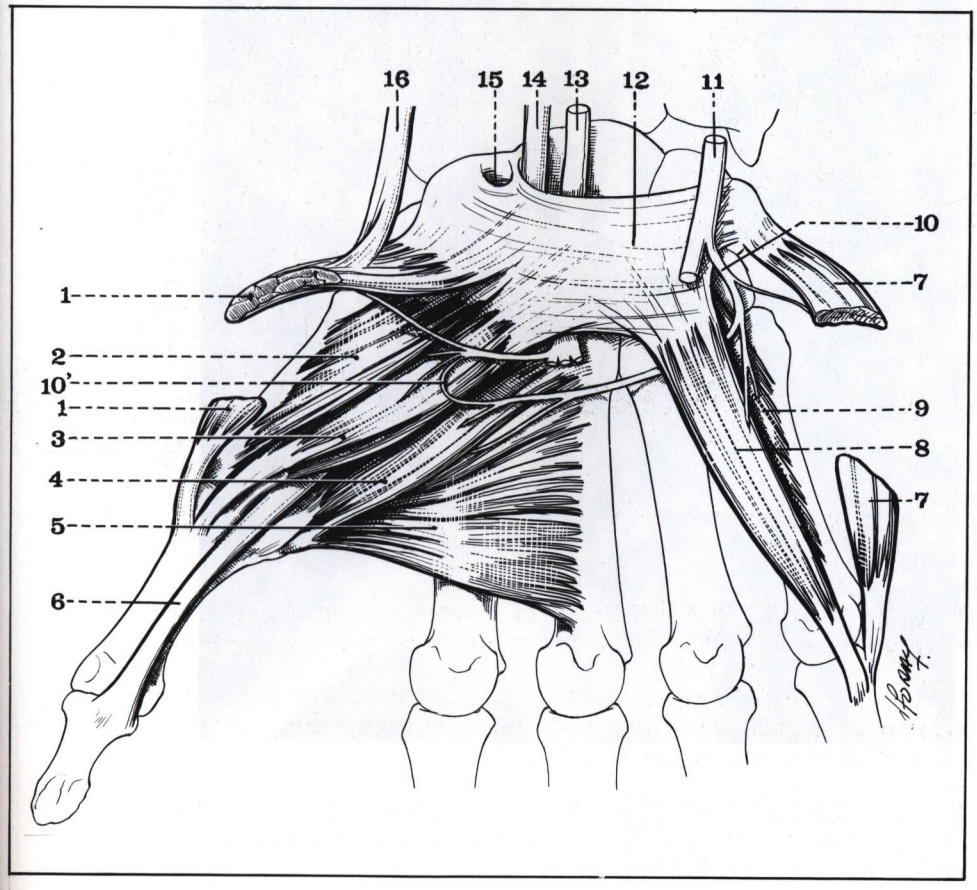

FIGURE 14

Les nerfs profonds de la région antérieure du poignet

1. *Muscle court abducteur du pouce*
2. *Muscle opposant du pouce*
3. *Muscle court fléchisseur du pouce*
4. *Muscle adducteur du pouce, faisceau oblique*
5. *Muscle adducteur du pouce, faisceau transverse*
6. *Tendon du long fléchisseur propre du pouce*
7. *Muscle abducteur du 5*
8. *Muscle court fléchisseur du 5*
9. *Muscle opposant du 5*
10. *Branche profonde du nerf cubital*

10'. *Anastomose du médian et de la branche profonde du cubital (anse de Cannieu et Riche)*

11. *Tronc du nerf cubital*
12. *Ligament annulaire antérieur*
13. *Tronc du nerf médian*
14. *Tendon du long fléchisseur propre du pouce*
15. *Coulisse fibreuse du muscle grand palmaire*
16. *Tendon du long abducteur du pouce*

8. Les plans superficiels

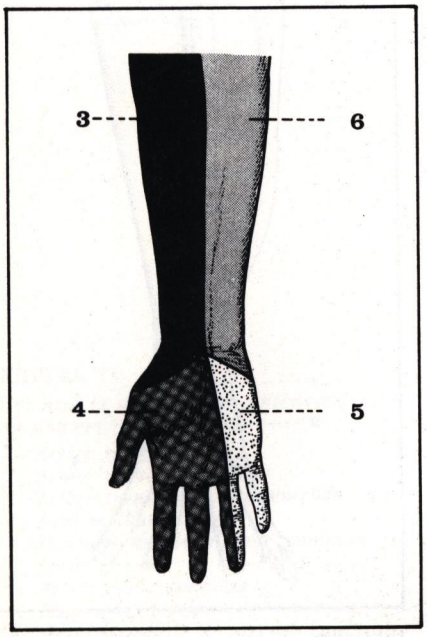

FIGURE 15
Innervation cutanée de la région antérieure du poignet

3. Musculo-cutané
4. Médian
5. Cubital
6. Brachial cutané interne

A. LE TISSU CELLULAIRE SOUS-CUTANE est formé ici par une nappe conjonctive très dense fortement adhérente à la peau et à l'aponévrose. C'est à ce niveau que cheminent les vaisseaux et les nerfs superficiels.

B. LES VAISSEAUX ET LES NERFS SUPERFICIELS :
- *les artères superficielles,* très grêles, sont sans grande importance,
- *les veines superficielles,* habituellement de petit calibre, souvent bien visibles sous la peau, ont une disposition très variable et pratiquement impossible à systématiser,
- *les nerfs superficiels* proviennent en dedans du brachial cutané interne, en dehors du musculo-cutané (Fig. 15).

C. LA PEAU, forme le dernier plan de couverture de la région. Habituellement glabre, très mince surtout à la partie supérieure de la région, elle tend à adhérer aux plans sous-jacents (Fig. 16).

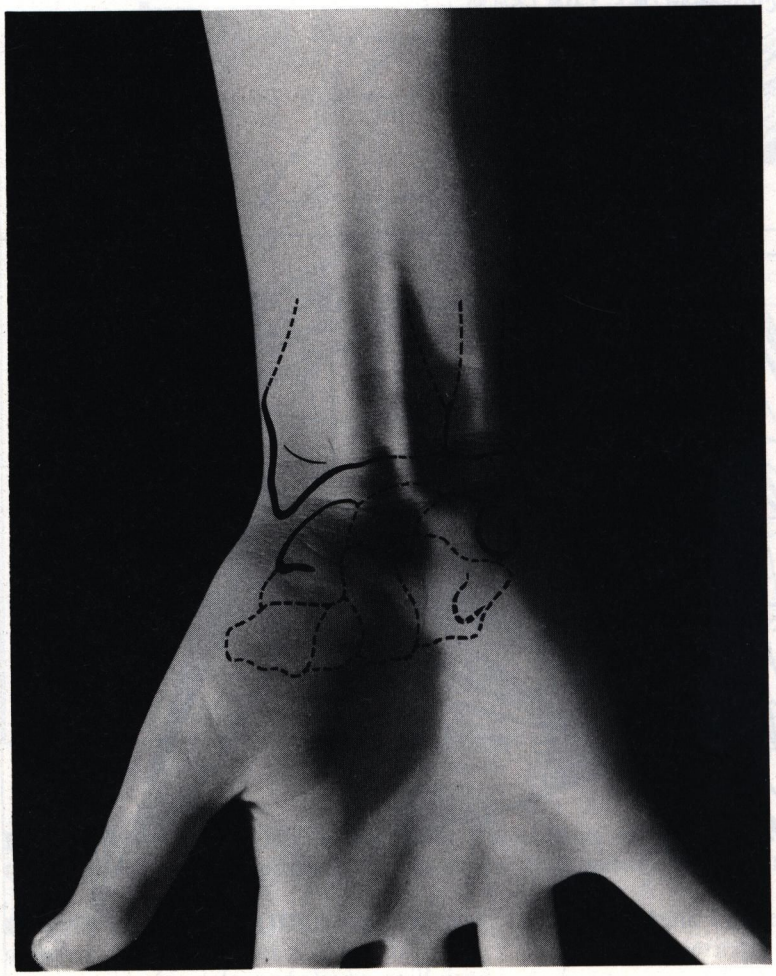

FIGURE 16

Plans superficiels et repères osseux de la région antérieure du poignet droit

14 la région postérieure du poignet

PLAN

1. Généralités
   A. Les limites
   B. Forme extérieure et repères

2. Constitution anatomique
   A. Le plan squelettique
   B. Le plan tendineux
   C. Le plan aponévrotique
   D. Les vaisseaux
   - *artère radiale*
   - *artère cubito-dorsale*
   - *veines profondes*

   E. Les plans superficiels
   - *le tissu cellulaire sous-cutané*
   - *les vaisseaux et les nerfs superficiels*
   - *la peau*

Vue postérieure du poignet droit

Faisant suite à la région postérieure de l'avant-bras, la région postérieure du poignet comprend l'ensemble des parties molles situées en arrière du plan ostéo-articulaire du poignet.

1. Généralités

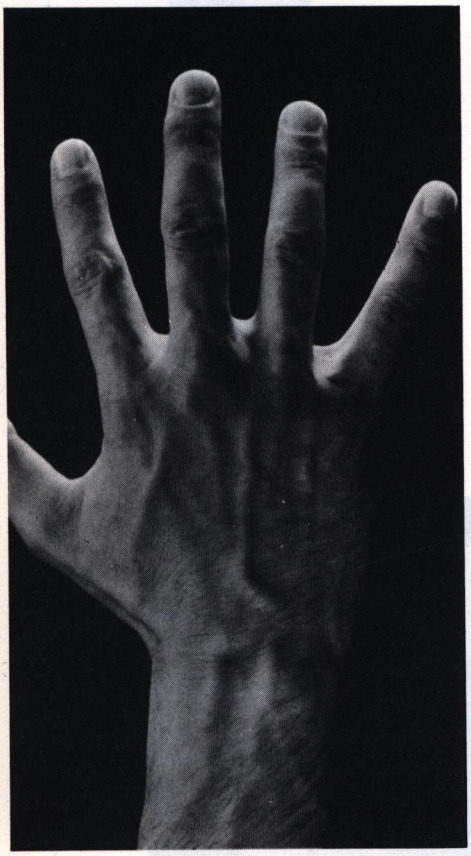

FIGURE 1
Les plans superficiels de la face dorsale du poignet et de la main

A. LIMITES

Les limites de la région postérieure du poignet sont représentées en haut par une ligne horizontale passant immédiatement au-dessus de la tête du cubitus, en bas par une autre horizontale passant immédiatement au-dessous des deux saillies facilement perceptibles latéralement et que forment le scaphoïde et le pisiforme.

B. FORME EXTERIEURE ET REPERES

La région postérieure du poignet a, dans l'ensemble, une forme quadrilatère et se dispose normalement sur le même plan que la face postérieure de l'avant-bras et de la main (Fig. 1). La peau qui la recouvre est soulevée par la saillie souvent volumineuse de veines superficielles issues du dos de la main et par un certain nombre de formations tendineuses sur lesquelles nous reviendrons. Surtout, la région est caractérisée par la présence de deux saillies osseuses volumineuses et facilement perceptibles qui en constituent les repères essentiels. En dedans, c'est la saillie arrondie et régulière de la tête cubitale prolongée en bas et en dedans par la styloïde cubitale. En dehors, c'est l'extrémité inférieure du radius prolongée en bas et en dehors par la styloïde radiale qui descend toujours nettement plus bas que la styloïde cubitale. L'ascension apparente de la styloïde radiale est en principe un signe de fracture de l'extrémité inférieure du radius. La ligne courbe concave en bas qui réunit les deux styloïdes correspond presque exactement au tracé de l'interligne de l'articulation radio-carpienne.

A la partie externe de la région, lorsque le pouce est placé en extension et en abduction, apparaît une dépression triangulaire à sommet inférieur limitée par deux saillies tendineuses qui encadrent la partie inférieure de la styloïde radiale : c'est la *tabatière anatomique**(Fig. 2). Limitée en dehors par la saillie des tendons du long abducteur du pouce et du court extenseur du pouce, en dedans par celle du tendon du long extenseur, elle a pu être individualisée par certains anatomistes sous le nom de région externe du poignet. Son plancher osseux est formé par la styloïde radiale en haut, le scaphoïde en bas : c'est dans la tabatière anatomique que l'on recherche cliniquement le point douloureux électif des fractures du scaphoïde.

**** Tabatière anatomique : utilisée naturellement pour la mise en place du tabac à priser***

FIGURE 2
La tabatière anatomique

2. Constitution anatomique

La région postérieure du poignet est constituée de la profondeur à la surface par :
- un plan squelettique,
- un plan tendineux,
- un plan aponévrotique,
- des plans superficiels.

A. LE PLAN SQUELETTIQUE

Formé par la face dorsale de l'extrémité inférieure des deux os de l'avant-bras et de la première rangée du carpe et par la face postérieure des articulations radio-cubitale inférieure et radio-carpienne doublées de leur ligaments postérieurs, ce plan a été étudié précédemment (Fig. 3).

B. LE PLAN TENDINEUX

Il est formé par une série de tendons issus pour la plupart des muscles de la loge postérieure de l'avant-bras et destinés à la main et aux doigts. Ces tendons glissent à ce niveau dans des coulisses ostéo-fibreuses doublées de gaines synoviales (Fig. 4). Ils peuvent schématiquement être divisés en deux groupes : un groupe postéro-externe et un groupe postérieur.

FIGURE 3
Région postérieure du poignet (plan ostéo-articulaire)

1. *Synoviale de la radio-cubitale inférieure*
2. *Tendon du cubital postérieur*
3. *Ligament postérieur de la radio-cubitale inférieure*
4. *Ligament latéral interne*
5. *Faisceau principal du ligament postérieur de la radio-carpienne*
6. *Pyramidal*
7. *Ligament pyramidal unciforme*
8. *Ligament scapho-trapézien externe*
9. *Ligament médio-carpien postérieur*
10. *Ligament radio-carpien postérieur (faisceau principal dédoublé)*
11. *Ligament radio-carpien postérieur (faisceau accessoire)*
12. *Bourgeon synovial*
13. *Long supinateur*

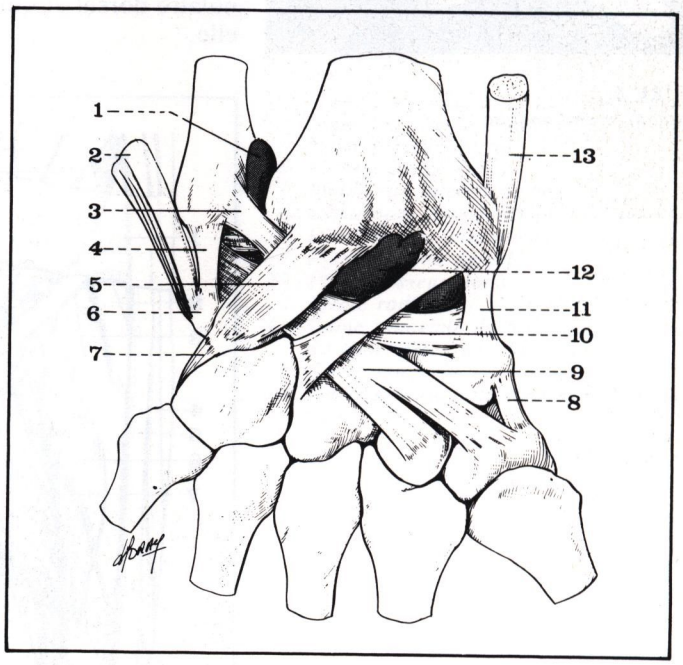

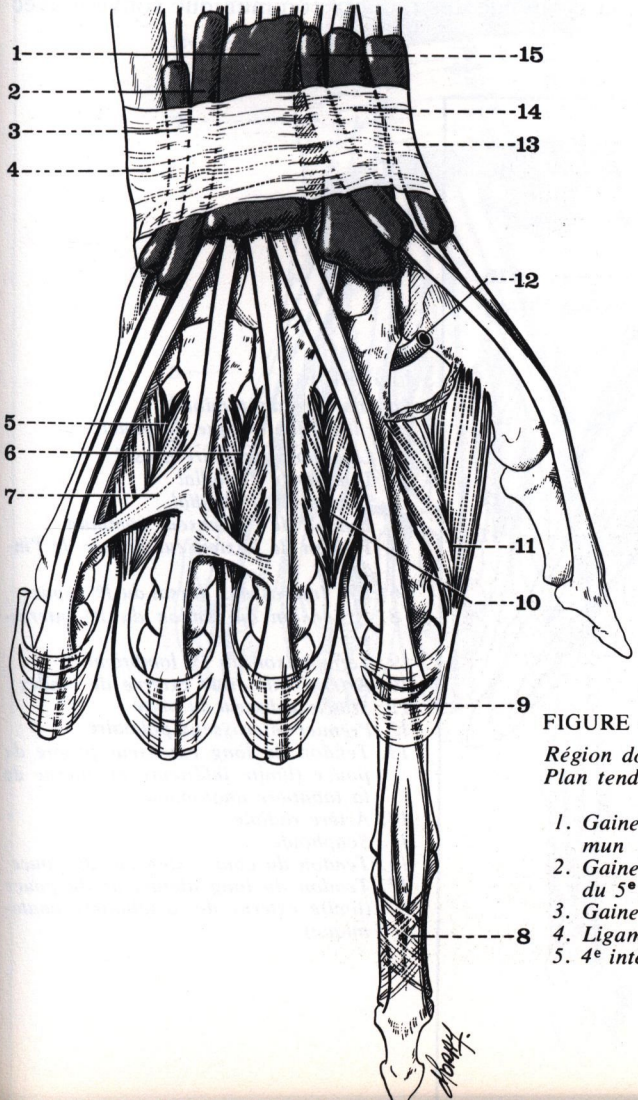

FIGURE 4
Région dorsale du poignet
Plan tendineux

1. *Gaine synoviale de l'extenseur commun*
2. *Gaine synoviale de l'extenseur propre du 5e*
3. *Gaine synoviale du cubital postérieur*
4. *Ligament annulaire dorsal*
5. *4e interosseux dorsal*
6. *3e interosseux dorsal*
7. *Bandelette intertendineuse*
8. *Expansions aponévrotiques dorsales*
9. *Dossière des interosseux*
10. *2e interosseux dorsal*
11. *1er interosseux dorsal*
12. *Artère radiale*
13. *Gaine synoviale du long abducteur et du court extenseur du pouce*
14. *Gaine synoviale des radiaux*
15. *Gaine synoviale du long extenseur du pouce*

Le groupe postéro-externe (Fig. 5) est formé par les tendons destinés au pouce et par les tendons des radiaux, autrement dit les tendons de la tabatière anatomique. Dans ce groupe on trouve de dehors en dedans :

- *Les tendons juxtaposés* du **long abducteur et du court extenseur du pouce.** Affectant une direction oblique en bas et en dehors, ils cheminent à la face externe de la styloïde radiale dans une gouttière osseuse transformée en coulisse ostéo-fibreuse par le passage en arrière du ligament annulaire dorsal. A l'intérieur de cette coulisse ostéo-fibreuse les deux tendons sont entourés d'une gaine synoviale commune qui en haut remonte à 2 ou 3 cm au-dessus du bord supérieur du ligament annulaire dorsal et en bas descend jusqu'au niveau de l'interligne radio-carpien. Ces deux tendons du long abducteur et du court extenseur forment la limite externe de la tabatière anatomique (Fig. 6).

- *Les tendons des radiaux externes* ont une direction presque verticale. D'abord étroitement juxtaposés, ils s'écartent progressivement l'un de l'autre pour gagner leurs insertions terminales sur la base du deuxième et du troisième métacarpien. Au cours de leur trajet, ils vont traverser la partie haute de la tabatière anatomique qu'ils quittent en passant sous le tendon du long extenseur du pouce situé plus en dedans. Ils cheminent ainsi dans une coulisse ostéo-fibreuse située à la partie postéro-externe de la styloïde radiale. Dans cette coulisse les deux tendons sont entourés d'une synoviale commune qui va se diviser en bas pour accompagner chaque tendon jusqu'à son insertion terminale.

- *Le tendon du long extenseur du pouce* complète en dedans cet ensemble. De direction très oblique en bas et en dehors, glissant dans une coulisse ostéo-fibreuse située à la face postérieure du radius, il croise par en arrière les tendons des radiaux. Il forme la limite interne de la tabatière anatomique. Il est entouré d'une gaine synoviale qui déborde de 2 cm les bords du ligament annulaire dorsal et qui croisant la synoviale des radiaux communique souvent avec elle.

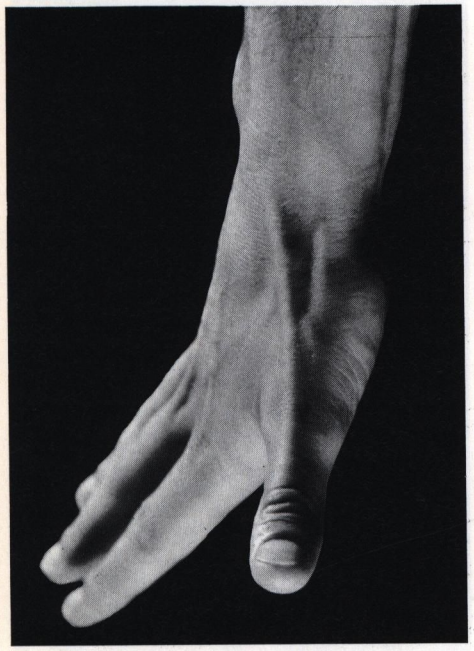

FIGURE 5
La tabatière anatomique

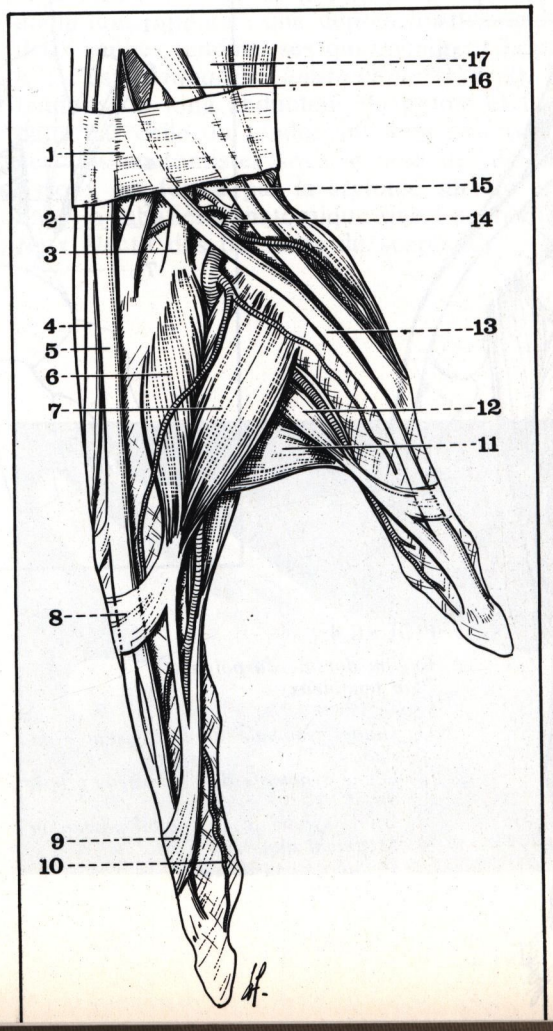

FIGURE 6
La tabatière anatomique et la loge anatomique du pouce

1. *Ligament annulaire dorsal*
2. *Tendon du 2e radial*
3. *Tendon du 1er radial*
4. *Tendon de l'extenseur commun*
5. *Tendon de l'extenseur propre de l'index*
6 et 7. *Interosseux dorsal du 1er espace*
8. *Expansion du tendon du 1er interosseux*
9. *Terminaison du 1er lombrical*
10. *Artère collatérale externe de l'index*
11. *Muscle adducteur du pouce*
12. *Premier interosseux palmaire*
13. *Tendon du long extenseur propre du pouce (limite inférieure et interne de la tabatière anatomique)*
14. *Artère radiale*
15. *Scaphoïde*
16. *Tendon du court extenseur du pouce*
17. *Tendon du long abducteur du pouce (limite externe de la tabatière anatomique)*

Le groupe tendineux postérieur est formé par les tendons extenseurs des doigts et par le cubital postérieur, qui eux aussi glissent dans des gaines ostéo-fibreuses formées par les gouttières de la face postérieure de l'extrémité inférieure du radius et par le ligament annulaire dorsal (Fig. 7). Ces tendons sont de dehors en dedans le tendon de l'extenseur propre de l'index, les tendons de l'extenseur commun, le tendon de l'extenseur propre du petit doigt et le tendon du cubital postérieur.

- *Les tendons de l'extenseur propre de l'index et de l'extenseur commun des doigts* ont une direction verticale. Ils cheminent ensemble dans une large coulisse ostéo-fibreuse située à la face postérieure du radius. Ils sont entourés par une gaine synoviale commune qui en haut ne dépasse guère que de 1 cm le bord supérieur du ligament annulaire mais qui en bas descend à la face dorsale de la main jusqu'à la partie moyenne du métacarpe.

- *Le tendon de l'extenseur propre du petit doigt* situé plus en dedans a, lui aussi, une direction verticale. Il glisse dans une coulisse purement fibreuse située entre la face postérieure de l'articulation radio-cubitale inférieure et le ligament annulaire dorsal. La synoviale qui l'entoure s'étend du niveau de la tête cubitale jusqu'à la partie moyenne du cinquième métacarpien.

- *Le tendon du cubital postérieur* enfin, le plus interne descend, lui aussi, verticalement en direction de la base du cinquième métacarpien. Il chemine entre la tête et la styloïde cubitale dans une coulisse fibreuse située dans l'épaisseur même du ligament annulaire dorsal. La synoviale qui l'entoure va de la tête cubitale à la partie supérieure du cinquième métacarpien.

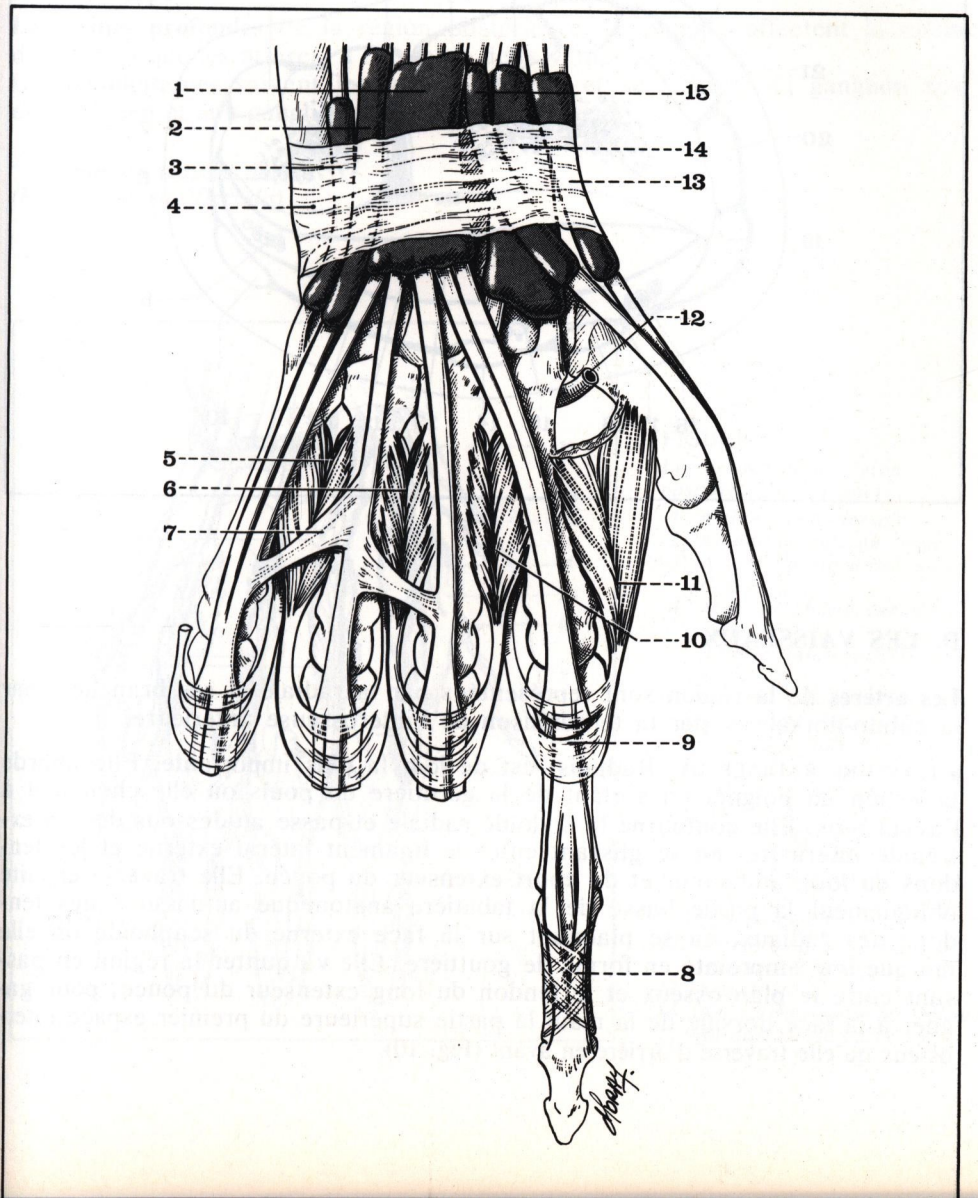

FIGURE 7

Région dorsale du poignet
Plan tendineux

1. *Gaine synoviale de l'extenseur commun*
2. *Gaine synoviale de l'extenseur propre du 5e*
3. *Gaine synoviale du cubital postérieur*
4. *Ligament annulaire dorsal*
5. *4e interosseux dorsal*
6. *3e interosseux dorsal*
7. *Bandelette intertendineuse*
8. *Expansions aponévrotiques dorsales*
9. *Dossière des interosseux*
10. *2e interosseux dorsal*
11. *1er interosseux dorsal*
12. *Artère radiale*
13. *Gaine synoviale du long abducteur et du court extenseur du pouce*
14. *Gaine synoviale des radiaux*
15. *Gaine synoviale du long extenseur du pouce*

C. LE PLAN APONEVROTIQUE

Il se continue sans limites précises en haut avec l'aponévrose antébrachiale postérieure, en bas avec l'aponévrose dorsale de la main. A sa partie moyenne, l'aponévrose de la face dorsale du poignet s'épaissit considérablement et forme en arrière de l'extrémité inférieure du radius et du cubitus et de l'articulation radio-carpienne un véritable ligament : *le ligament annulaire dorsal du carpe**. C'est une bandelette fibreuse transversale qui va s'attacher en dehors à la partie externe de la styloïde radiale ; en dedans il contourne le bord interne de la région et va se terminer à la face antérieure du poignet en se fixant d'une part sur le pyramidal et le pisiforme, d'autre part sur le ligament annulaire antérieur avec lequel il forme à ce niveau le canal de Guyon. Sa face profonde émet des cloisons de direction sagittale qui vont se fixer aux bords des gouttières osseuses du radius qu'elles transforment ainsi en coulisses ostéo-fibreuses pour le passage des tendons (Fig. 8).

*** Retinaculum Extensorum (Rétinaculum des extenseurs)**

FIGURE 8
Les coulisses fibreuses du poignet
Coupe horizontale du poignet droit
Segment inférieur
Main en pronation

1. *Coulisse des radiaux*
2. *Coulisse du long extenseur du pouce*
3. *Coulisse de l'extenseur commun des doigts et de l'extenseur propre de l'index*
4. *Ligament annulaire postérieur*
5. *Coulisse de l'extenseur propre du 5e doigt*
6. *Coulisse du cubital postérieur*
7. *Expansion antérieure du ligament annulaire dorsal*
8. *Cubitus*
9. *Artère cubitale*
10. *Gaine du cubital antérieur*
11. *Aponévrose antébrachiale superficielle*
12. *Fléchisseur commun profond*
13. *Aponévrose du carré pronateur*
14. *Petit palmaire*
15. *Nerf médian*
16. *Grand palmaire*
17. *Aponévrose antébrachiale profonde*
18. *Artère radiale*
19. *Long supinateur*
20. *Long abducteur et court extenseur du pouce*
21. *Radius*

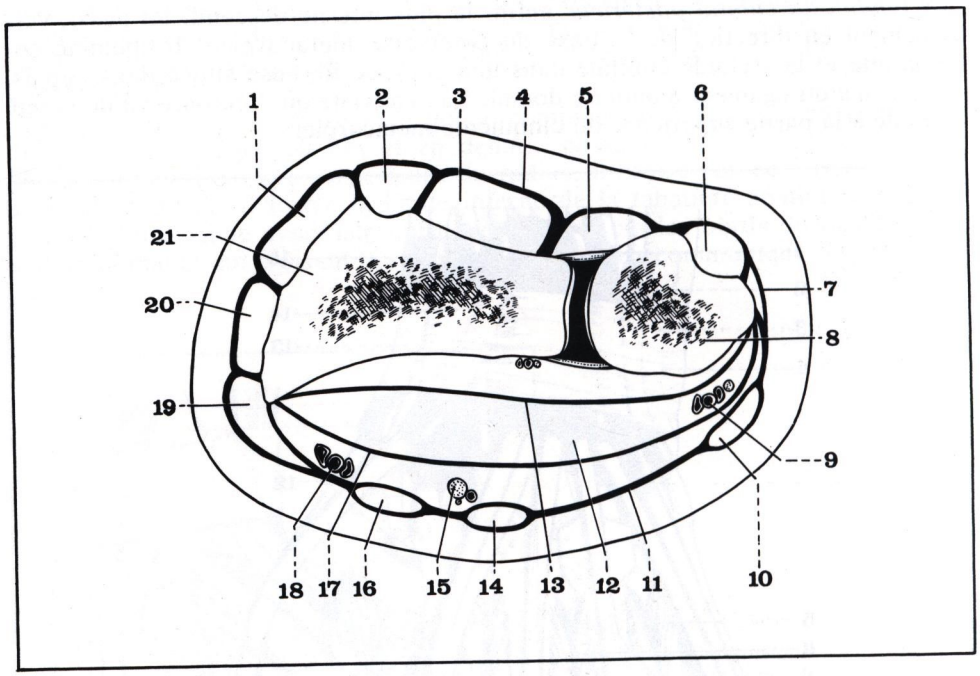

D. LES VAISSEAUX

Les artères de la région sont représentées par la radiale et ses branches, par la cubito-dorsale et par la terminaison de l'interosseuse antérieure.

• L'ARTÈRE RADIALE (A. Radialis) est de loin la plus importante. Elle aborde la région du poignet en sortant de la gouttière du pouls où elle cheminait à l'avant-bras. Elle contourne la styloïde radiale et passe au-dessous de son extrémité inférieure, en se glissant entre le ligament latéral externe et les tendons du long abducteur et du court extenseur du pouce. Elle traverse ensuite obliquement la partie basse de la tabatière anatomique au-dessous des tendons des radiaux, en se plaquant sur la face externe du scaphoïde où elle marque une empreinte en forme de gouttière. Elle va quitter la région en passant entre le plan osseux et le tendon du long extenseur du pouce, pour gagner à la face dorsale de la main la partie supérieure du premier espace interosseux qu'elle traverse d'arrière en avant (Fig. 10).

Au cours de son trajet dans la région postérieure du poignet l'artère radiale abandonne *trois collatérales* principales :

- l'artère dorsale du pouce qui, née dans la tabatière anatomique, descend vers la face dorsale du premier métacarpien ;
- l'artère dorsale du carpe qui, née également dans la tabatière anatomique, se dirige transversalement en dedans pour s'anastomoser avec la cubito-dorsale et former l'arcade dorsale du carpe située en regard de la face postérieure de la deuxième rangée du carpe, à la face dorsale de la main ; de cette arcade se détachent des rameaux ascendants pour l'articulation radio-carpienne ;
- l'artère interosseuse dorsale du premier espace qui, née au niveau du croisement de l'artère radiale avec le tendon du long extenseur descend verticalement en dedans de ce tendon vers le premier espace interosseux à la partie supérieure duquel elle se divise en collatérale dorsale interne du pouce et dorsale externe de l'index.

• L'ARTÈRE CUBITO-DORSALE*. Née de la cubitale un peu au-dessus de l'interligne radio-carpien, la cubito-dorsale est une artère très grêle qui pénètre dans la région postérieure du poignet en passant entre l'extrémité inférieure du cubitus et le tendon du cubital antérieur. Elle va s'anastomoser avec la dorsale du carpe venue de la radiale pour former l'arcade dorsale du carpe (Fig. 9).

• L'INTEROSSEUSE ANTÉRIEURE (A. Interossea Anterior) pénètre dans la région en perforant la membrane interosseuse de l'avant-bras à sa partie toute inférieure. Elle s'anastomose avec l'interosseuse postérieure et avec l'arcade dorsale du carpe.

Les veines profondes de la région postérieure du poignet affectent la même disposition que les artères, à raison de deux veines par artère.

Les lymphatiques suivent les trajets veineux et se rendent au ganglion sus-épitrochléen et aux ganglions axillaires.

**** ou rameau carpien dorsal (Ramus Carpeus Dorsalis)***

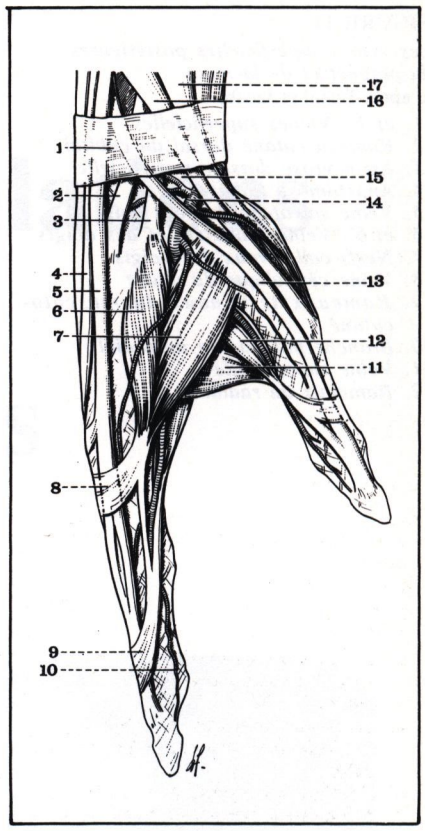

FIGURE 10

La tabatière anatomique et la loge anatomique du pouce

1. *Ligament annulaire dorsal*
2. *Tendon du 2e radial*
3. *Tendon du 1er radial*
4. *Tendon de l'extenseur commun*
5. *Tendon de l'extenseur propre de l'index*
6 et 7. *Interosseux dorsal du 1er espace*
8. *Expansion du tendon du 1er interosseux*
9. *Terminaison du 1er lombrical*
10. *Artère collatérale externe de l'index*
11. *Muscle adducteur du pouce*
12. *Premier interosseux palmaire*
13. *Tendon du long extenseur propre du pouce (limite interne de la tabatière anatomique)*
14. *Artère radiale*
15. *Scaphoïde*
16. *Tendon du court extenseur du pouce*
17. *Tendon du long abducteur du pouce (limite externe de la tabatière anatomique)*

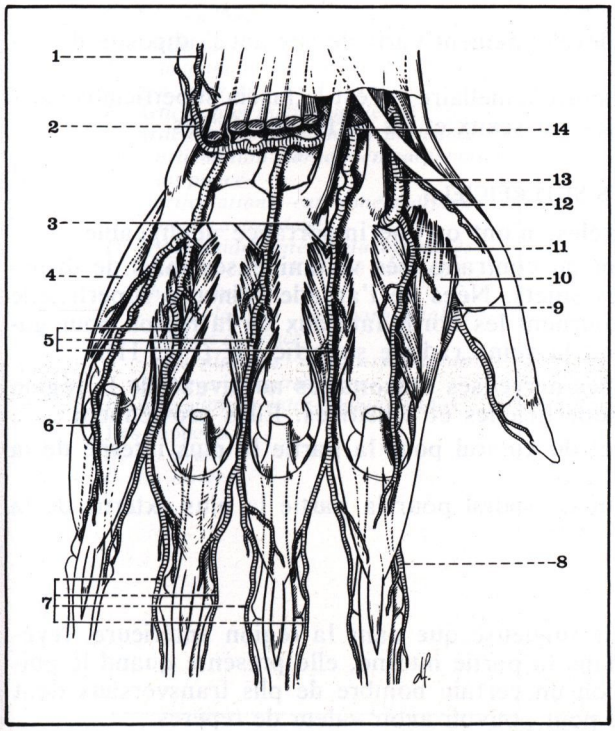

FIGURE 9

Les artères de la région postérieure du poignet

1. *Artère cubito-dorsale*
2. *Arcade dorsale du carpe*
3. *Artères pèrforantes supérieures*
4. *Muscle abducteur du 5e doigt*
5. *Artères interosseuses dorsales*
6. *Artère collatérale dorsale interne du 5e doigt*
7. *Artères collatérales dorsales*
8. *Artère collatérale dorsale externe de l'index*
9. *Artère interosseuse palmaire du 1er espace*
10. *Premier interosseux dorsal*
11. *Artère interosseuse dorsale externe du 1er espace*
12. *Artère collatérale dorsale externe du pouce*
13. *Artère radiale*
14. *Artère transverse postérieure ou dorsale du carpe*

FIGURE 11
Les veines superficielles postérieures du poignet et de la main
(d'après Testut et Jacob)

1. *et 1'. Veines superficielles*
2. *Rameau cutané dorsal du cubital*
3. *Aponévrose dorsale superficielle*
4. *Anastomose radial-cubital*
5. *Veine salvatelle du petit doigt*
6. *et 6'. Veines collatérales des doigts*
7. *Nerfs collatéraux des doigts*
8. *Veine céphalique du pouce*
9. *Rameaux terminaux du musculo-cutané*
10. *Branche postérieure du radial*
11. *Veine superficielle*
12. *Rameaux du radial*

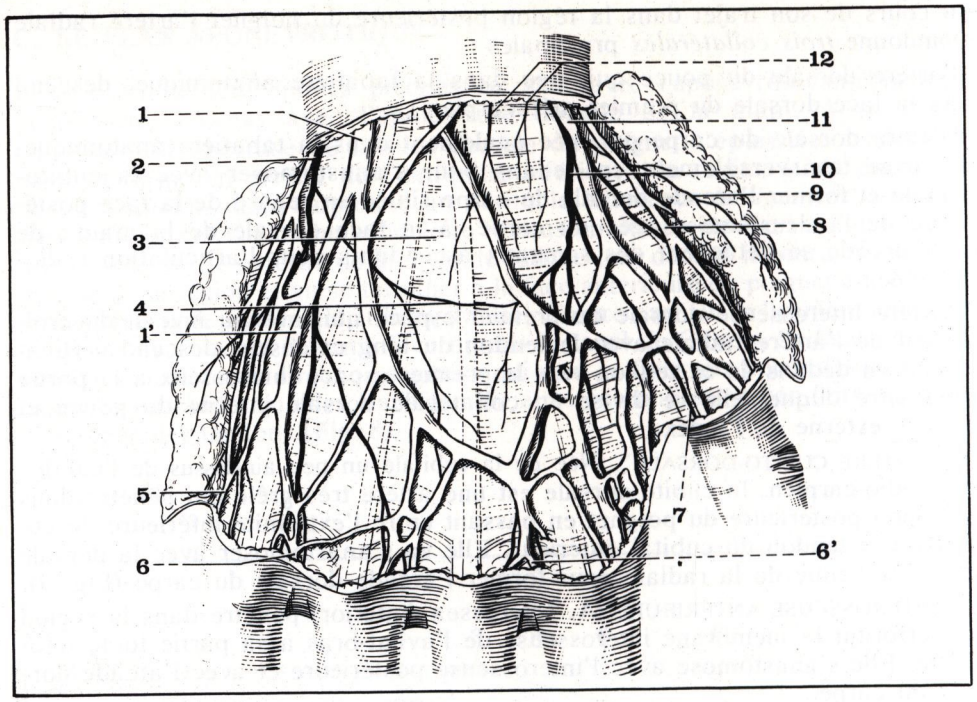

E. LES PLANS SUPERFICIELS

Ils sont formés par le tissu cellulaire sous-cutané, où cheminent les vaisseaux et les nerfs superficiels, et par la peau.

• LE TISSU CELLULAIRE SOUS-CUTANÉ

Il revêt une disposition analogue à celle qu'il avait au niveau de l'avant-bras et se compose de deux couches :

- une couche superficielle de développement variable suivant l'adiposité du sujet et d'aspect aréolaire ;
- une couche profonde de structure lamellaire : c'est le fascia superficialis dans l'épaisseur duquel cheminent les vaisseaux et les nerfs superficiels.

• LES VAISSEAUX ET LES NERFS SUPERFICIELS

- Les artères, extrêmement grêles, n'ont qu'une importance négligeable.
- Les veines superficielles sont au contraire très volumineuses mais de disposition très variable suivant les sujets. Nées de l'arcade veineuse superficielle dorsale de la main elles contournent les bords latéraux de la région pour gagner soit la veine cubitale, soit la veine radiale superficielle (Fig. 11).
- Les nerfs. Les seules branches nerveuses rencontrées au niveau de la région postérieure du poignet sont superficielles et sensitives. Elles proviennent :
- du brachial cutané interne et du cubital pour la partie la plus interne de la région,
- du musculo-cutané et surtout du radial pour la partie la plus externe de la région (Fig. 12).

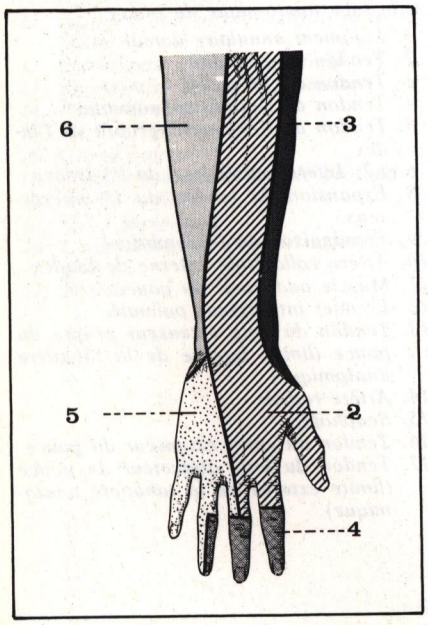

FIGURE 12
Innervation sensitive de la face dorsale du poignet et de la main

2. *Radial*
3. *Musculo-cutané*
4. *Médian*
5. *Cubital*
6. *Brachial cutané interne*

• LA PEAU

Nettement plus épaisse et plus rugueuse que dans la région antérieure, revêtue de poils plus abondants dans la partie interne, elle présente quand le poignet est en position d'extension un certain nombre de plis transversaux dont la disposition est trop variable pour pouvoir avoir valeur de repères.

15 les os et les articulations de la main et des doigts

PLAN

1. Les os
   - *A. La deuxième rangée du carpe*
   - *B. Les métacarpiens*
     - *caractères communs*
     - *caractères particuliers*
   - *C. Les phalanges*
2. Les articulations
   - *A. Articulations des os de la 2e rangée entre eux*
   - *B. Articulation médio-carpienne*
   - *C. Articulations carpo-métacarpiennes*
     - *articulation carpo-métacarpienne du pouce*
     - *articulations carpo-métacarpiennes des autres doigts*
   - *D. Articulations inter-métacarpiennes*
   - *E. Articulations métacarpo-phalangiennes*
     - *articulations métacarpophalangiennes du pouce*
     - *articulations métacarpophalangiennes des autres doigts*
   - *F. Articulations inter-phalangiennes*
3. Les rapports
   - *A. En avant*
   - *B. En arrière*

Radiographie de face de la main droite

Le squelette de la main est constitué par la deuxième rangée du carpe, par les métacarpiens, par les phalanges et les diverses articulations qui les unissent.

1. Les os

L'os trapèze

L'os trapézoïde

Le grand os

L'os crochu

*** Capitatum : le grand os en latin**

**** Hamus : le crochet, l'hameçon**

A. LA DEUXIÈME RANGÉE DU CARPE (Fig. 1 et 1 bis)

Elle forme la rangée inférieure ou métacarpienne, sous-jacente à la rangée supérieure ou antébrachiale.

De dehors en dedans, quatre os la constituent (Fig. 1, 2, 3 et 4) :

a. L'os trapèze (Os Trapezium), assez régulièrement cubique présente six faces :

- *supérieure,* en relation avec le scaphoïde,
- *inférieure,* en relation avec la base du 1er métacarpien par une large facette articulaire en forme de selle, orientée en bas et en dehors,
- *interne,* avec une facette supérieure pour le trapézoïde et une facette inférieure, très petite, pour le 2e métacarpien,
- *externe,* où s'insère l'opposant du pouce,
- *antérieure,* avec le tubercule du trapèze, en dedans duquel glisse le tendon du grand palmaire, et sur lequel s'insère le court fléchisseur du pouce,
- *postérieure,* rugueuse et étroite

b. L'os trapézoïde (Os Trapezoideum), enclavé comme un coin entre les 4 os voisins, présente 4 facettes articulaires pour :

le scaphoïde, en haut,
le trapèze, en dehors,
le 2e métacarpien, en bas,
le grand os, en dedans.

c. Le grand os (Os Capitatum*), le plus volumineux des os du carpe, en occupe le centre.

On lui décrit 3 parties :

- *tête,* arrondie, en relation avec le scaphoïde et le semi-lunaire,
- *col,* un peu rétréci,
- *corps,* cubique, encastré entre le trapézoïde et l'os crochu. Sa forme générale a pu être ainsi comparée à un bouchon de champagne.

Il présente six faces :

- *supérieure,* en relation avec le semi-lunaire,
- *externe,* en relation avec le scaphoïde et le trapézoïde,
- *inférieure,* en relation par trois facettes avec la base du 2e, du 3e et du 4e métacarpiens,
- *interne,* en relation avec l'os crochu,
- *antérieure,* avec un gros tubercule sur lequel s'insèrent le court abducteur et le court fléchisseur du pouce,
- *postérieure,* rugueuse, formant l'apophyse du grand os.

d. L'os crochu (Os Hamatum**) est prismatique triangulaire et présente également six faces :

- *externe,* haute et verticale, en relation avec le grand os,
- *inférieure,* en forme de selle, en relation avec les 4e et 5e métacarpiens,
- *interne,* oblique et étroite,
- *supérieure,* en relation avec le pyramidal,
- *antérieure,* avec son apophyse unciforme, ou crochet de l'os crochu (Hamulus Ossi Hamati), aplati transversalement, et concave vers le canal carpien,
- *postérieure,* rugueuse, dépourvue d'insertion musculaire.

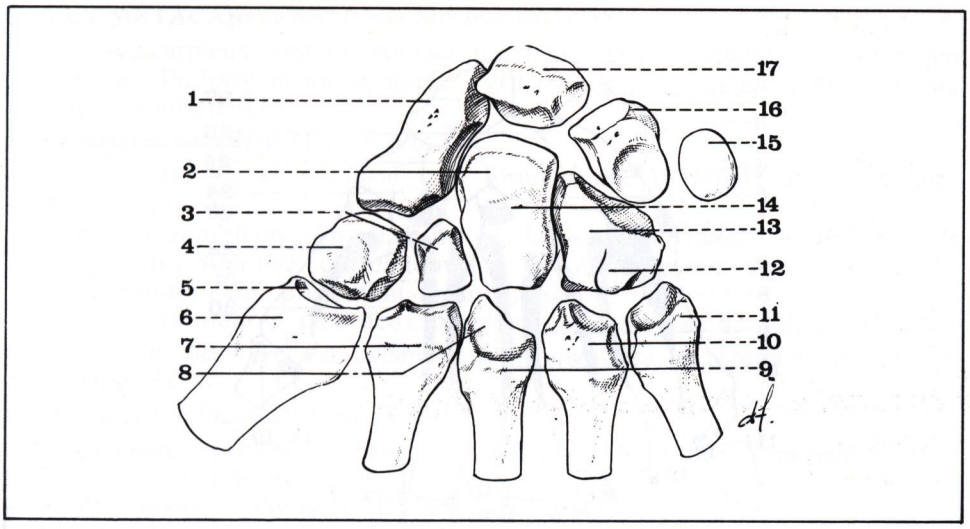

FIGURE 1

Vue antérieure des os du carpe et de la base des métacarpiens

1. *Scaphoïde*
2. *Grand os*
3. *Trapézoïde*
4. *Trapèze*
5. *Surface articulaire « en selle » du premier métacarpien*
6. *Premier métacarpien*
7. *Second métacarpien*
8. *Styloïde du troisième métacarpien*
9. *Troisième métacarpien*
10. *Quatrième métacarpien*
11. *Cinquième métacarpien*
12. *Apophyse unciforme de l'os crochu*
13. *Os crochu*
14. *Grand os*
15. *Pisiforme*
16. *Pyramidal*
17. *Semi-lunaire*

FIGURE 1 bis

Vue antérieure des os de la 2e rangée du carpe
De gauche à droite : trapèze, trapézoïde, grand os, os crochu.

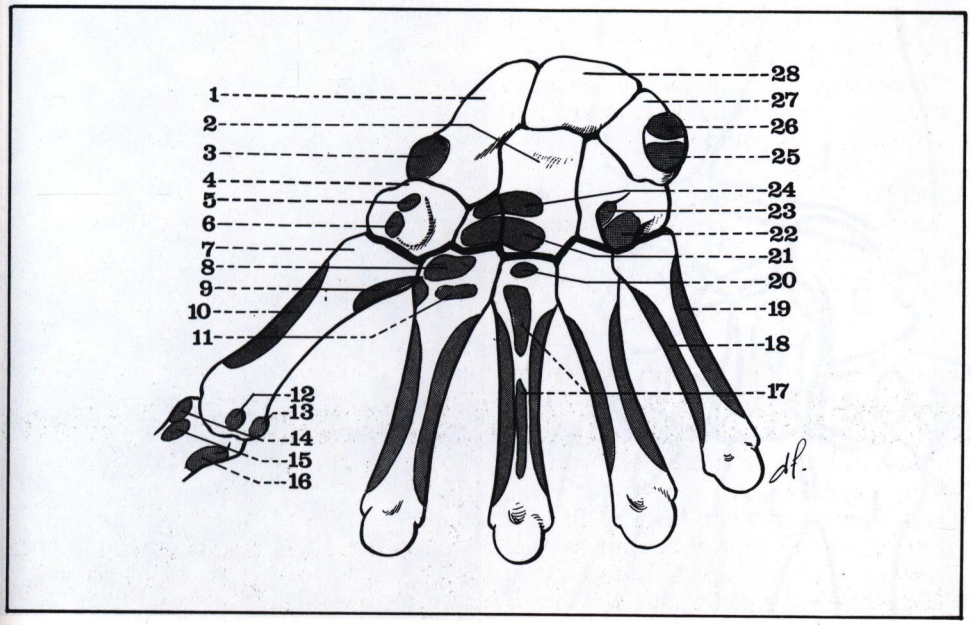

FIGURE 2

Vue antérieure du carpe et des métacarpiens

1. *Scaphoïde*
2. *Grand os*
3. *Tubercule du scaphoïde et insertion du court abducteur du pouce*
4. *Trapèze*
5. *Insertion de l'opposant du pouce*
6. *Insertion du court fléchisseur du pouce*
7. *Premier métacarpien*
8. *Insertion du grand palmaire*
9. *Insertion du premier interosseux palmaire*
10. *Insertion de l'opposant du pouce*
11. *Insertion de l'adducteur du pouce (faisceau transverse)*
12. *Insertion du court fléchisseur du pouce*
13. *Insertion de l'adducteur du pouce*
14. *Insertion du court abducteur du pouce*
15. *Insertion du court fléchisseur du pouce*
16. *Insertion de l'adducteur du pouce*
17. *Insertion de l'adducteur du pouce (faisceau transverse)*
18. *Insertion de l'interosseux palmaire*
19. *Insertion de l'opposant du cinquième*
20. *Insertion du grand palmaire*
21. *Insertion de l'adducteur du pouce (faisceau oblique carpien)*
22. *Insertion de l'opposant du cinquième*
23. *Insertion du court fléchisseur du cinquième*
24. *Insertion du court fléchisseur du pouce*
25. *Insertion de l'abducteur du cinquième*
26. *Pisiforme et insertion du cubital antérieur*
27. *Pyramidal*
28. *Semi-lunaire*

FIGURE 3
Vue postérieure du carpe et des métacarpiens

1. *Semi-lunaire*
2. *Pyramidal*
3. *Pisiforme*
4. *Os crochu*
5. *Insertion du deuxième radial*
6. *Insertion du cubital postérieur*
7 et 8. *Insertion du 4e interosseux dorsal*
9. *Insertion du 3e interosseux dorsal*
10. *Insertion du 2e interosseux dorsal*
11. *Abducteur et court fléchisseur du petit doigt*
12. 13. 14. 15. 16. 17. *Insertions des lombricaux et des interosseux dorsaux*
18. *Adducteur du pouce*
19. *Court extenseur du pouce*
20. *Insertion du 2e interosseux dorsal*
21 et 22. *Insertion du 1er interosseux dorsal*
23. *Insertion du premier radial*
24. *Trapèze*
25. *Trapézoïde*
26. *Grand os*
27. *Scaphoïde*

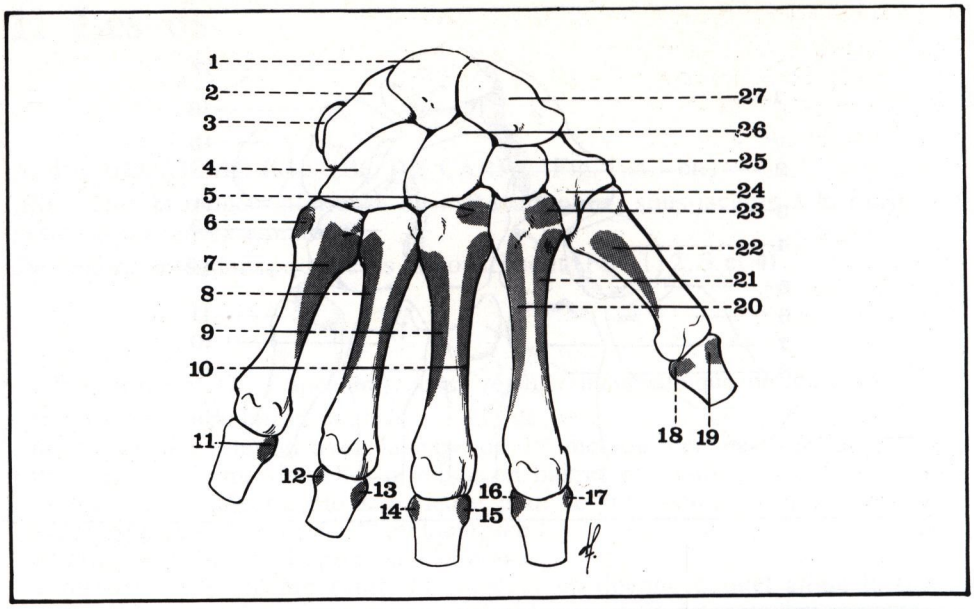

Ces quatre os forment avec ceux de la première rangée le massif osseux du carpe, dont la face antérieure, fortement concave, est creusée d'une gouttière longitudinale, transformée en « *canal carpien** » par le ligament annulaire antérieur du carpe

* ***Canalis-carpi***

Ils se développent chacun par *un seul point d'ossification*. A la naissance, le massif carpien est entièrement cartilagineux ; au cours de la 1re année, apparaît le point d'ossification du grand os ; puis, viennent successivement celui de l'os crochu avant la 2e année, ceux du semi-lunaire et du pyramidal et ceux du trapèze et du scaphoïde entre 4 et 6 ans. Seul l'os crochu présente un point complémentaire pour l'apophyse unciforme (Fig. 5).

FIGURE 4 A
Radiographie du poignet droit de face

1. *Radius*
2. *Cubitus*
3. *Scaphoïde*
4. *Semi-lunaire*
5. *Pyramidal*
6. *Pisiforme*
7. *Trapèze*
8. *Trapézoïde*
9. *Grand os*
10. *Os crochu*
11. *Premier métacarpien*
12. *Deuxième métacarpien*
13. *Troisième métacarpien*
14. *Quatrième métacarpien*
15. *Cinquième métacarpien*

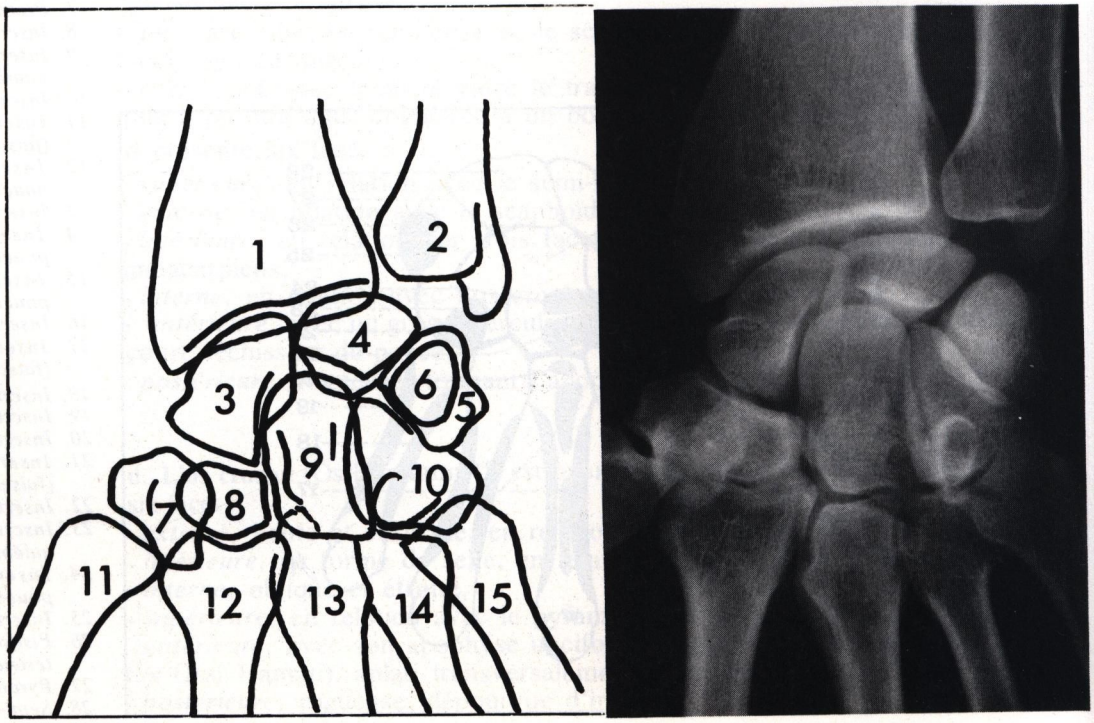

B. LES MÉTACARPIENS* (Ossa Metacarpalia)

Les 5 métacarpiens sont en contact par leurs bases carpiennes et divergent vers le bas. Ils forment un véritable « gril osseux » et limitent entre eux quatre espaces interosseux.

a. Caractères communs (Fig. 3, 6 et 7).

L'extrémité supérieure ou base a la forme d'une pyramide quadrangulaire, avec :

- une *facette supérieure,* en relation avec la deuxième rangée du carpe,
- deux *facettes latérales,* en relation avec les métacarpiens adjacents,
- une *face antérieure,* présentant un tubercule,
- une *face postérieure,* avec deux tubercules séparés par un sillon vertical.

Le corps ou diaphyse est prismatique triangulaire, légèrement incurvé en avant (Fig. 3).

On lui décrit 3 faces et 3 bords :

- la *face postérieure,* ou dorsale, est triangulaire à sommet supérieur, surtout nette dans la moitié inférieure,
- les *faces latérales* donnent insertion aux muscles interosseux,
- le *bord antérieur* n'est saillant qu'à la partie moyenne et s'élargit en une facette triangulaire aux deux extrémités,
- les *bords latéraux* ne sont nets que dans la moitié inférieure.

L'extrémité inférieure, ou tête a la forme d'une sphère aplatie transversalement, avec une surface articulaire et deux faces latérales :

- la *surface articulaire,* convexe, est plus étendue en avant qu'en arrière ; sa limite antérieure est en croissant, avec deux tubercules, et sa limite postérieure est séparée du corps par un sillon transversal,
- les *faces latérales* présentent une empreinte lisse où s'insèrent les ligaments métacarpo-phalangiens.

Les métacarpiens se développent par *deux points d'ossification* (Fig. 5) :

- primitif, pour la base et le corps,
- secondaire, pour la tête, qui représente « l'épiphyse fertile » de l'os (sauf pour le premier métacarpien où le point secondaire est situé sur la base).

**** Metacarpe : du grec Metacarpion (Meta : au-delà de) Carpos : le carpe)***

FIGURE 4 B

Radiographie du poignet droit de profil

A gauche : *incidence mettant en évidence le scaphoïde*

1. *Extrémité inférieure du radius*
2. *Extrémité inférieure du cubitus*
3. *Scaphoïde*
4. *Semi-lunaire*
5. *Pyramidal*
6. *Pisiforme*
7. *Trapèze*
8. *Trapézoïde*
9. *Grand os*
10. *Os crochu*
11. *Premier métacarpien*
12. *Deuxième métacarpien*
13. *Troisième métacarpien*
14. *Quatrième métacarpien*
15. *Cinquième métacarpien*
16. *Première phalange du pouce*
22. *Sésamoïde externe du pouce*
23. *Sésamoïde interne du pouce*

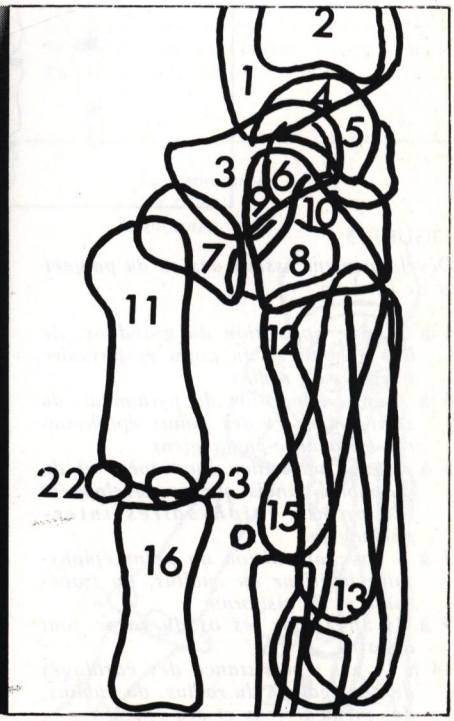

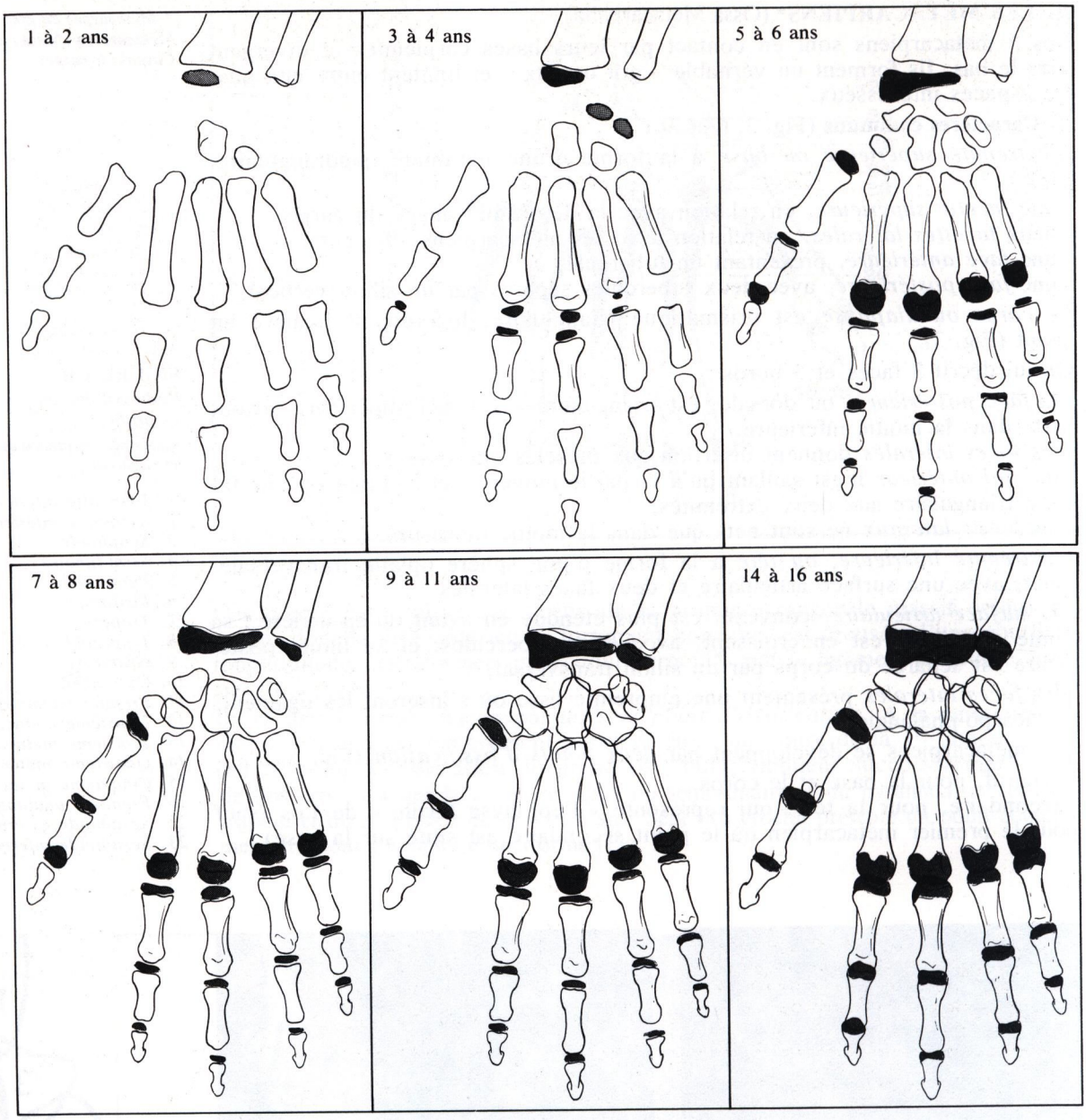

FIGURE 5

Développement osseux des os du poignet et de la main

1 à 2 ans : *apparition du grand os, de l'os crochu et du point épiphysaire inférieur du radius*

3 à 4 ans : *apparition du pyramidal, du semi-lunaire et des points épiphysaires métacarpo-phalangiens*

5 à 6 ans : *apparition du trapèze et du scaphoïde tandis que se développent les points épiphysaires inter-phalangiens*

7 à 8 ans : *apparition du point épiphysaire inférieur du cubitus, du trapézoïde et du pisiforme*

9 à 11 ans : *tous les os du carpe sont apparus*

14 à 16 ans : *persistance des cartilages de conjugaison du radius, du cubitus, des métacarpiens et des phalanges*

b. Caractères particuliers (Fig. 8, 9 et 10)

Le premier métacarpien, plus renflé et plus court que les autres, est aussi plus oblique, et situé sur un plan plus antérieur (pour permettre le mouvement d'opposition).

Sa base est « en selle », pour le trapèze.

Son corps est volumineux, aplati d'avant en arrière, avec une *face postérieure* large, orientée en dehors, mais sans facettes latérales, puisqu'il ne s'articule avec aucun autre métacarpien.

Sa tête est carrée.

Le deuxième métacarpien présente :

une base bituberculeuse véritablement « fourchue », avec, en arrière et en dedans, une *apophyse styloïde* sur laquelle s'insère le premier radial,

trois *facettes articulaires* pour le trapèze, le trapézoïde et le grand os,

une seule *facette latérale,* interne, pour le 3e métacarpien,

son corps est le plus long de tous les métacarpiens.

FIGURE 6. - *Radiographie de face des métacarpiens*

1. Extrémité inférieure du radius
2. Extrémité inférieure du cubitus
3. Scaphoïde
4. Semi-lunaire
5. Pyramidal
6. Pisiforme
7. Trapèze
8. Trapézoïde
9. Grand os
10. Os crochu
11. Premier métacarpien
12. Deuxième métacarpien
13. Troisième métacarpien
14. Quatrième métacarpien

Les superpositions osseuses rendent difficiles l'interprétation du cliché de profil. La décomposition des trois colonnes de la main permet d'identifier les os du carpe et de la main

FIGURE 7. - *Radiographie de profil de la main droite*

15. Cinquième métacarpien
16. Première phalange du pouce
17. Deuxième phalange du pouce
18. Première phalange de l'index
19. Première phalange du médius
20. Première phalange de l'annulaire
21. Première phalange du petit doigt
22. Sésamoïde externe du pouce
23. Sésamoïde interne du pouce.
24. Sésamoïde de l'index
25. Sésamoïde du petit doigt

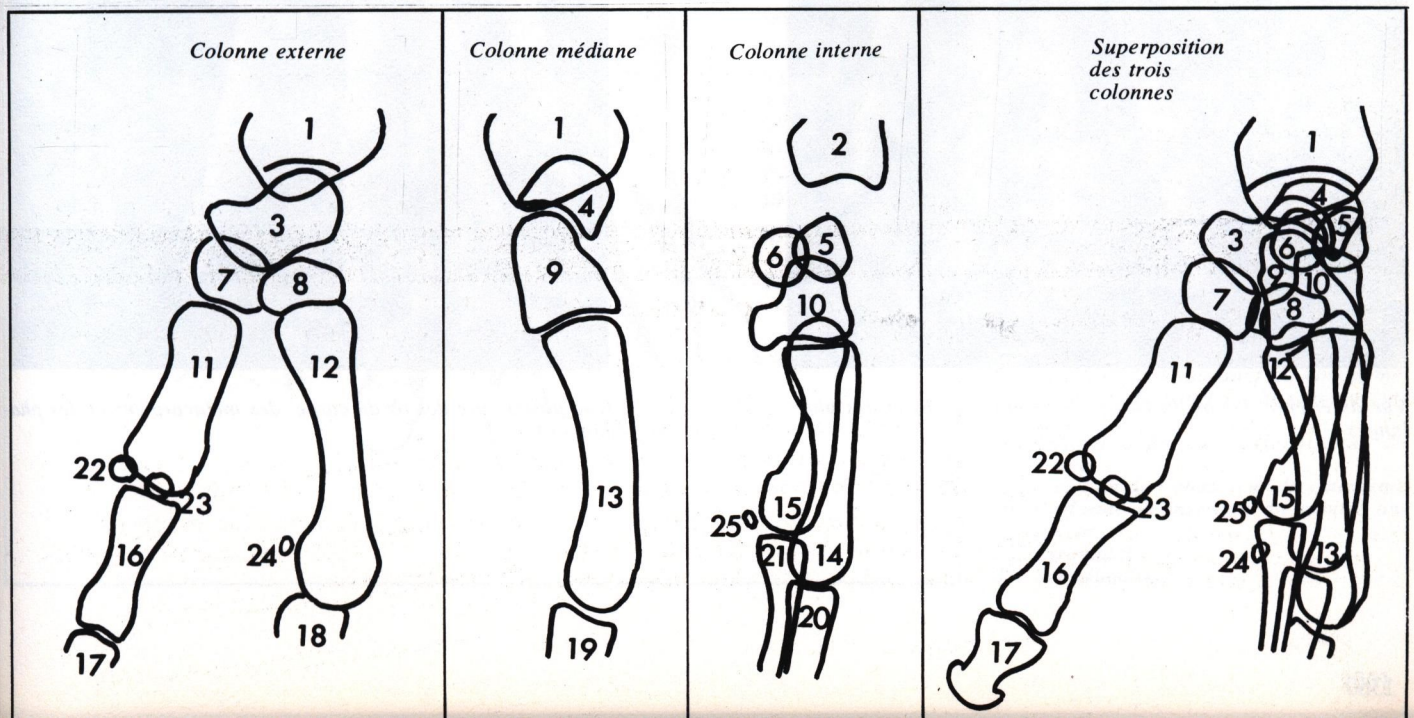

FIGURE 8

Vue antérieure des os du carpe et des bases des métacarpiens

1. *Scaphoïde*
2. *Grand os*
3. *Trapézoïde*
4. *Trapèze*
5. *Surface articulaire « en selle » du premier métacarpien*
6. *Premier métacarpien*
7. *Second métacarpien*
8. *Styloïde du troisième métacarpien*
9. *Troisième métacarpien*
10. *Quatrième métacarpien*
11. *Cinquième métacarpien*
12. *Apophyse unciforme de l'os crochu*
13. *Os crochu*
14. *Grand os*
15. *Pisiforme*
16. *Pyramidal*
17. *Semi-lunaire*

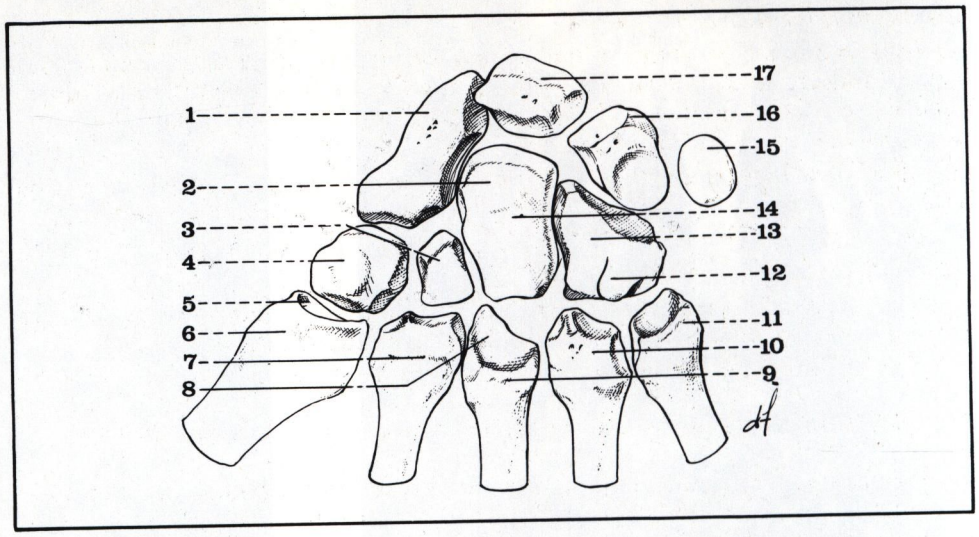

Vue antérieure des os du carpe, des métacarpiens et des phalanges

Vue postérieure des os du carpe, des métacarpiens et des phalanges

Le troisième métacarpien présente :

une base « pointue », munie d'une *apophyse styloïde* dirigée en dehors, sur laquelle s'insère le deuxième radial, avec une *facette supérieure* large, pour le grand os, et deux *facettes latérales* pour les 2e et 4e métacarpiens.

Le quatrième métacarpien présente :

une base rugueuse, avec deux *facettes supérieures* pour le grand os et l'os crochu, et deux *facettes latérales* pour les 3e et 5e métacarpiens,

un corps, très grêle.

Le cinquième métacarpien présente :

une base « tuberculeuse », avec une *facette supérieure* pour l'os crochu, et une seule *facette latérale,* externe, pour le 4e métacarpien,

un corps, moins long et plus gros que celui du 4e.

C. LES PHALANGES*ou os des doigts de la main (Ossa Digitorum Manus)

**** Phalange, du grec Phalagx, la phalange (Rangée de bataille de l'armée grecque)***

Au nombre de trois pour chaque doigt (à l'exception du pouce qui n'en possède que deux), elles présentent chacune une *extrémité supérieure* creusée d'une cavité articulaire, un *corps,* en forme de demi-cylindre, avec une face antérieure plane, et une face postérieure convexe, une *extrémité inférieure,* également articulaire, en forme de poulie, sauf au niveau de la 3e phalange, où elle est libre, au-dessous de l'ongle.

Os longs comme les métacarpiens, les phalanges se développent par *deux points d'ossification :* l'un pour l'extrémité supérieure, l'autre pour le corps et l'extrémité inférieure (Fig. 5).

a. La première phalange ou phalange proximale (Phalanx Proximalis) (Fig. 8 et 11) :

Son extrémité supérieure est aplatie sagittalement, avec une surface articulaire ovalaire, plus étendue en avant ; latéralement : deux petits tubercules ; sur le pourtour : un petit sillon.

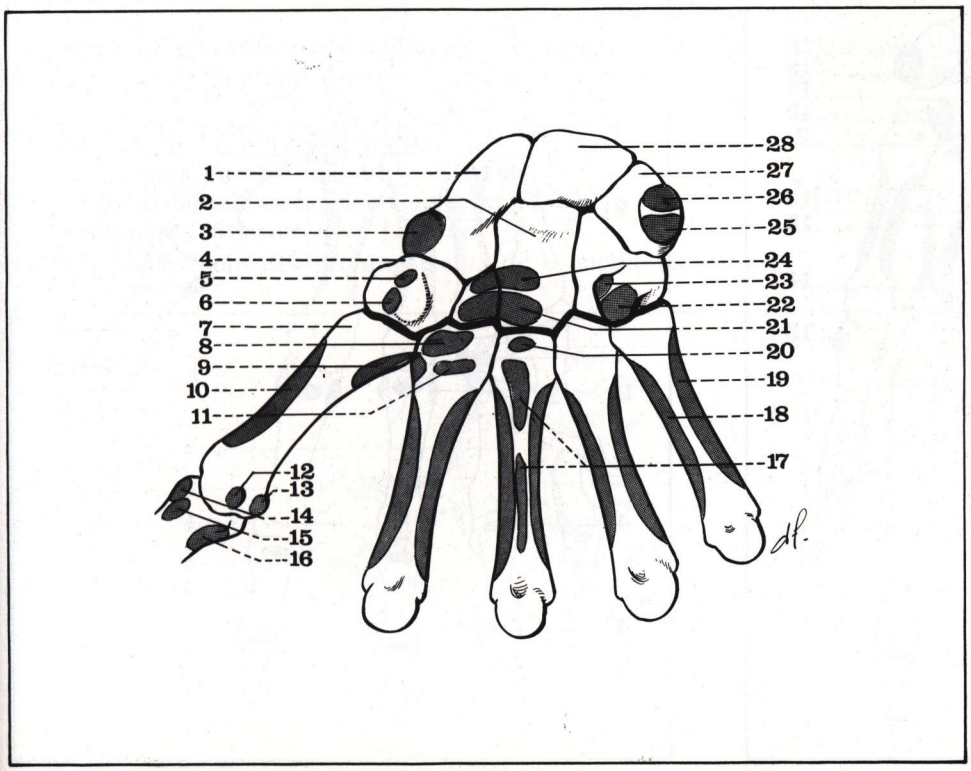

FIGURE 9

Vue antérieure du carpe et des métacarpiens droits

1. *Scaphoïde*
2. *Grand os*
3. *Tubercule du scaphoïde et insertion du court abducteur du pouce*
4. *Trapèze*
5. *Insertion de l'opposant du pouce*
6. *Insertion du court fléchisseur du pouce*
7. *Premier métacarpien*
8. *Insertion du grand palmaire*
9. *Insertion du premier interosseux palmaire*
10. *Insertion de l'opposant du pouce*
11. *Insertion de l'adducteur du pouce (faisceau transverse)*
12. *Insertion du court fléchisseur du pouce*
13. *Insertion de l'adducteur du pouce*
14. *Insertion du court abducteur du pouce*
15. *Insertion du court fléchisseur du pouce*
16. *Insertion de l'adducteur du pouce*
17. *Insertion de l'adducteur du pouce (faisceau transverse)*
18. *Insertion de l'interosseux palmaire*
19. *Insertion de l'opposant du cinquième*
20. *Insertion du grand palmaire*
21. *Insertion de l'adducteur du pouce (faisceau oblique carpien)*
22. *Insertion de l'opposant du cinquième*
23. *Insertion du court fléchisseur du cinquième*
24. *Insertion du court fléchisseur du pouce*
25. *Insertion de l'abducteur du cinquième*
26. *Pisiforme et insertion du cubital antérieur*
27. *Pyramidal*
28. *Semi-lunaire*

FIGURE 10

Vue postérieure du carpe et des métacarpiens droits

1. Semi-lunaire
2. Pyramidal
3. Pisiforme
4. Os crochu
5. Insertion du deuxième radial
6. Insertion du cubital postérieur
7. 8. Insertion du 4e interosseux dorsal
9. Insertion du 3e interosseux dorsal
10. Insertion du 2e interosseux dorsal
11. Abducteur et court fléchisseur du petit doigt
12. 13. 14. 15. 16. 17. Insertions des lombricaux et des interosseux dorsaux
18. Adducteur du pouce
19. Court extenseur du pouce
20. Insertion du 2e interosseux dorsal
21.22. Insertions du 1er interosseux dorsal
23. Insertion du premier radial
24. Trapèze
25. Trapèzoïde
26. Grand os
27. Scaphoïde

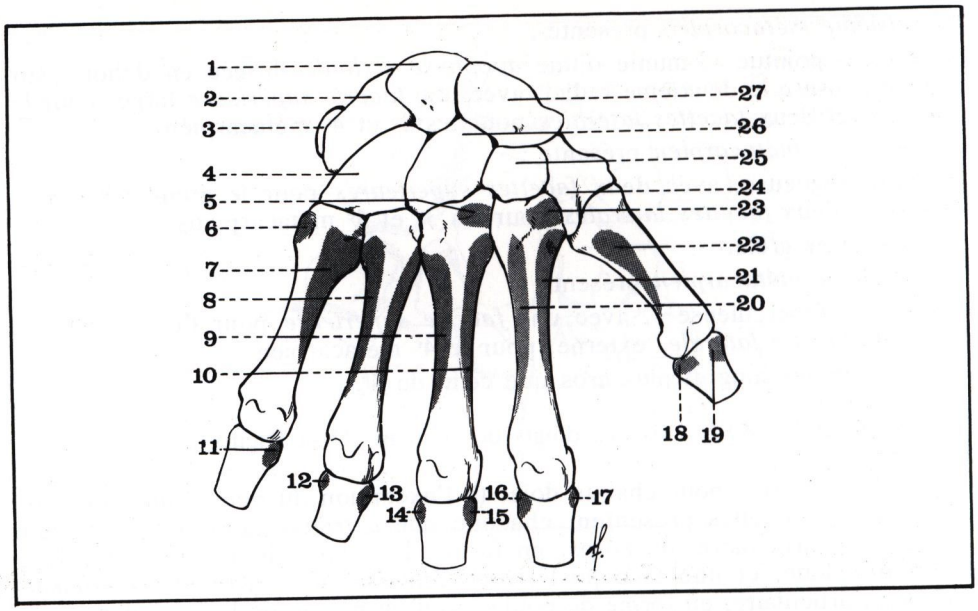

FIGURE 11

A. *Insertions musculaires de la face antérieure de la main et des phalanges (côté droit)*

1. Court fléchisseur du pouce
2. Faisceau oblique de l'adducteur du pouce
3. Court abducteur du pouce
4. Opposant du pouce
5. Long abducteur du pouce
6. Grand palmaire
7. 1er interosseux palmaire
8. Adducteur du pouce et 1er interosseux palmaire
9. Fléchisseur propre du pouce
10. Interosseux et lombrical
11. Fléchisseur commun superficiel
12. Fléchisseur commun profond
13. Abducteur et court fléchisseur du 5e doigt
14. Interosseux palmaires
15. Opposant du 5e doigt
16. Faisceau transverse de l'adducteur du pouce
17. Court fléchisseur du 5e doigt
18. Abducteur du 5e doigt
19. Cubital antérieur

B. *Insertions musculaires de la face postérieure de la main et des phalanges (côté droit)*

1. Cubital postérieur
2. Interosseux dorsaux
3. Court fléchisseur et abducteur du 5e doigt
4. Expansion de l'extenseur commun
4'. Languette moyenne de l'extenseur commun
4''. Terminaison de l'extenseur commun
5. Long extenseur du pouce
5'. Court extenseur du pouce
6. Adducteur du pouce et 1er interosseux
7. Deuxième radial
8. Premier radial

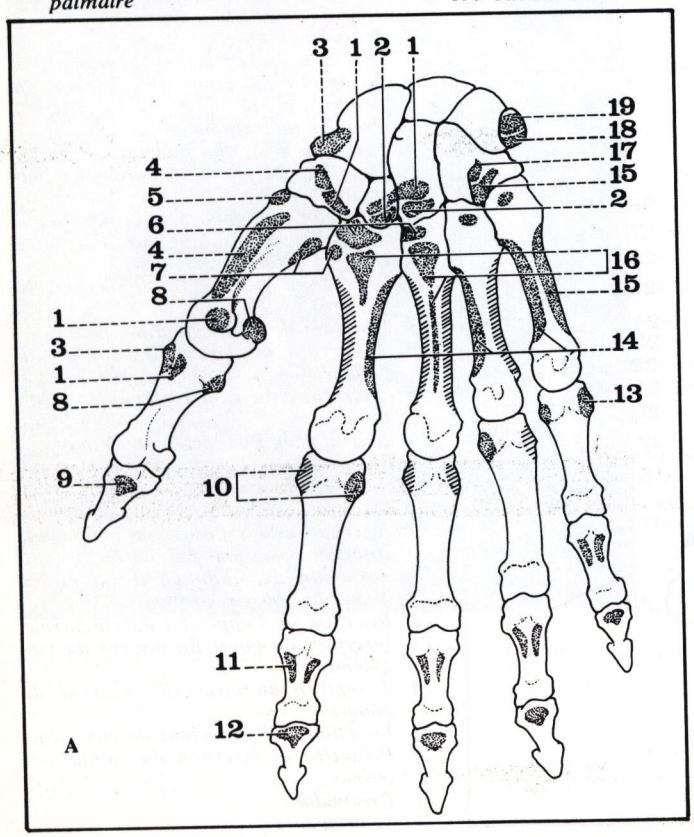

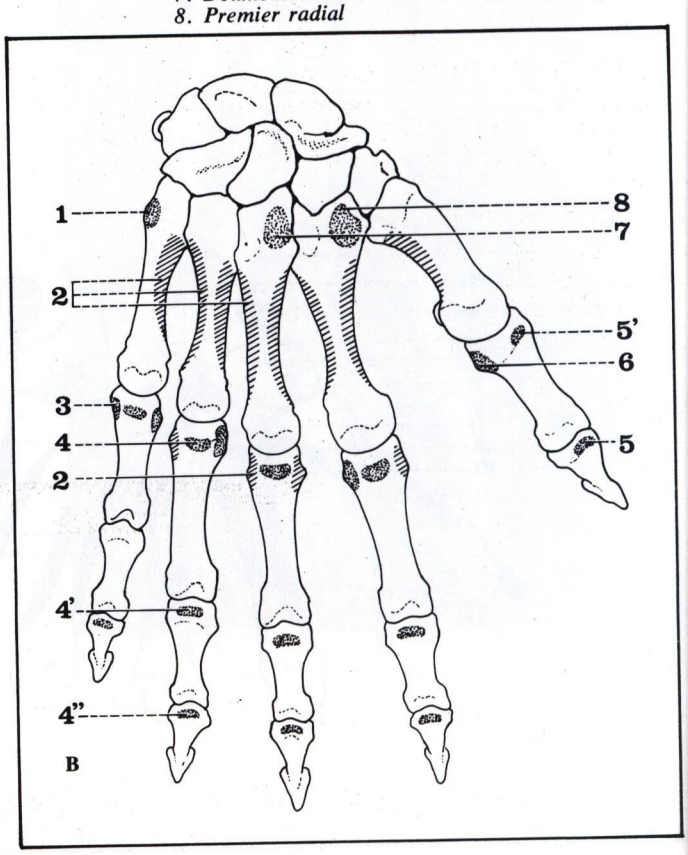

Son corps est semi-cylindrique, concave en haut, avec :
- une face palmaire plane (tendons fléchisseurs),
- une face dorsale convexe (tendon extenseur),
- des bords latéraux relevés en avant (insertion des gaines fibreuses des tendons).

Son extrémité inférieure est aplatie sagittalement, avec une surface articulaire en forme de poulie, plus étendue du côté palmaire.

b. La deuxième phalange, ou phalangine, ou phalange moyenne (Phalanx Media) est plus courte que la première (Fig. 11) :

Son extrémité supérieure présente une surface articulaire subdivisée par une crête sagittale.

Sur le pourtour, deux tubercules latéraux.

En arrière, une empreinte linéaire donne attache à la languette médiane de l'extenseur.

Son corps présente en avant l'insertion du fléchisseur superficiel (tendon perforé).

Son extrémité inférieure possède une surface articulaire en forme de poulie.

c. La troisième phalange, ou phalangette, ou phalange unguéale, ou phalange distale (Phalanx Distalis) est encore plus réduite (Fig. 11) :

Son extrémité supérieure ressemble à celle des deux premières.

Son corps présente en avant l'insertion du fléchisseur profond (tendon perforant) et en arrière celle des languettes latérales de l'extenseur.

Son extrémité inférieure, rugueuse sur sa face palmaire (pulpaire), lisse sur sa face dorsale (unguéale), se termine par un bourrelet osseux en forme de croissant.

2. Les articulations

A. ARTICULATIONS DES OS DE LA 2e RANGÉE ENTRE EUX

Les surfaces articulaires qui réunissent le trapèze au trapézoïde, le trapézoïde au grand os, et le grand os à l'os crochu forment *trois arthrodies,* peu mobiles.

La fixation en est assurée par (Fig. 12 et 14) :
- des ligaments interosseux, très résistants,
- des ligaments palmaires, également solides,
- des ligaments dorsaux, plus faibles.

Les synoviales sont des prolongements de la médio-carpienne.

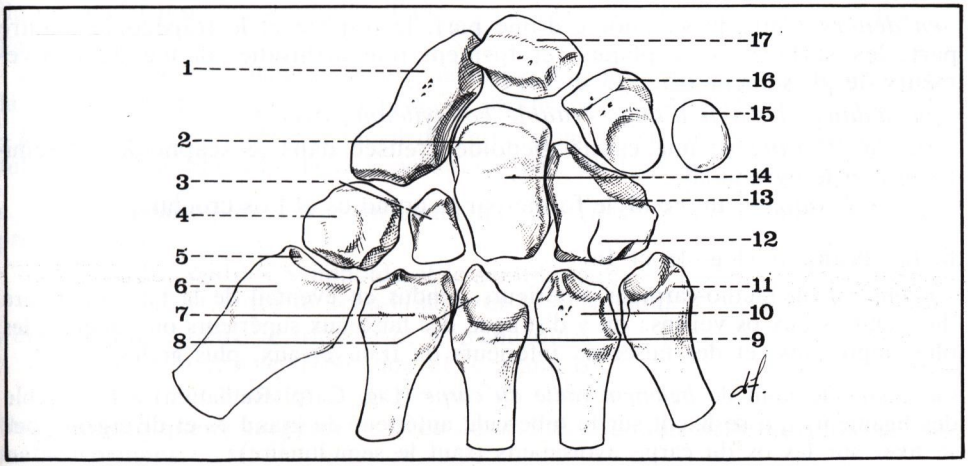

FIGURE 12
Vue antérieure des os du carpe et des bases des métacarpiens

1. *Scaphoïde*
2. *Grand os*
3. *Trapézoïde*
4. *Trapèze*
5. *Surface articulaire « en selle » du premier métacarpien*
6. *Premier métacarpien*
7. *Second métacarpien*
8. *Styloïde du troisième métacarpien*
9. *Troisième métacarpien*
10. *Quatrième métacarpien*
11. *Cinquième métacarpien*
12. *Apophyse unciforme de l'os crochu*
13. *Os crochu*
14. *Grand os*
15. *Pisiforme*
16. *Pyramidal*
17. *Semi-lunaire*

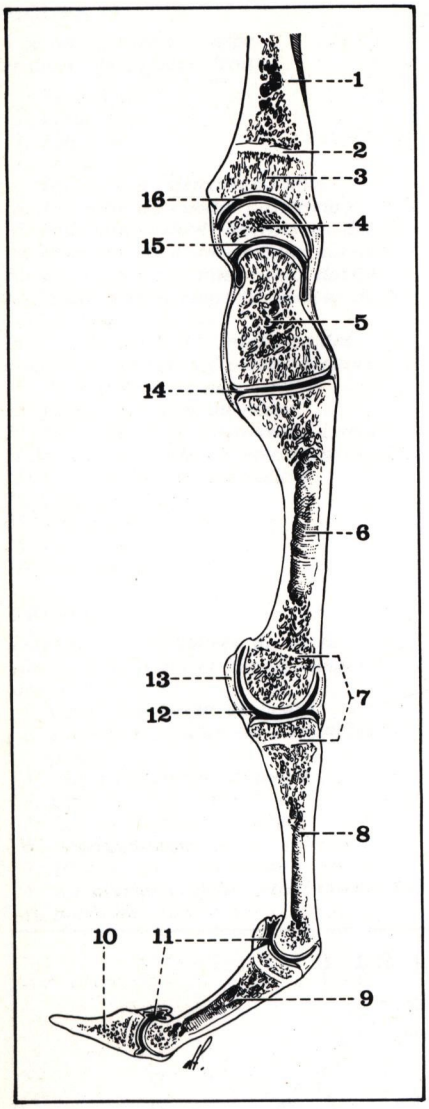

FIGURE 13

Les articulations de la main et des doigts
Coupe sagittale passant par le 3e métacarpien

1. *Diaphyse du radius*
2. 3. *Extrémité inférieure du radius*
4. *Semi-lunaire*
5. *Grand os*
6. *3e métacarpien*
7. *Articulation métacarpo-phalangienne*
8. *1re phalange*
9. *2e phalange*
10. *3e phalange*
11. *Articulations inter-phalangiennes*
12. *Cavité articulaire de la métacarpo-phalangienne*
13. *Capsule de l'articulation métacarpo-phalangienne*
14. *Articulation carpo-métacarpienne*
15. *Articulation médio-carpienne*
16. *Articulation radio-carpienne*

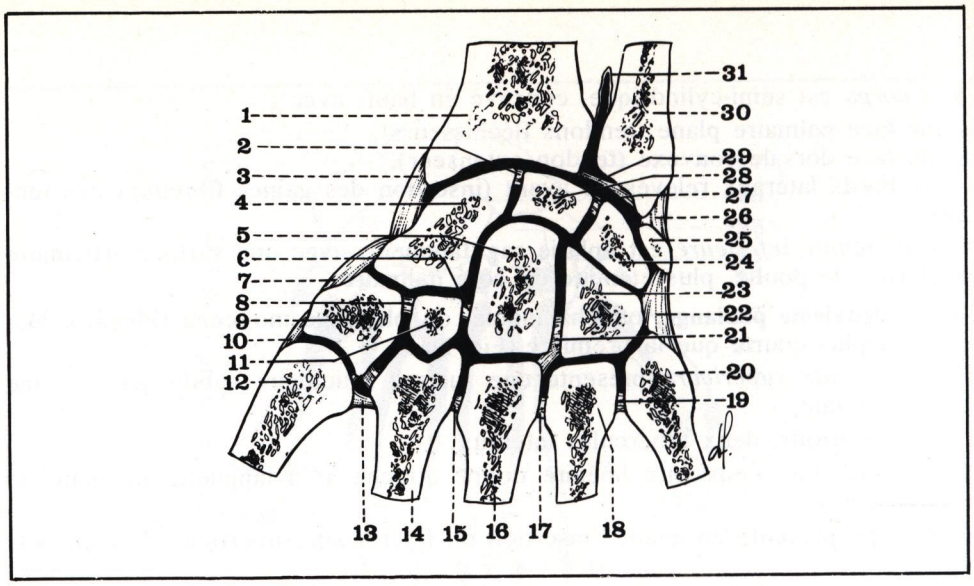

FIGURE 14

Coupe frontale des articulations du poignet et de la main (côté droit segment postérieur de la coupe)

1. *Extrémité inférieure du radius*
2. *Ligament radio-scapho-lunaire*
3. *Ligament latéral externe*
4. *Scaphoïde*
5. *Grand os*
6. *Ligament interosseux - grand os - trapézoïde*
7. *Ligament scapho-trapézien externe*
8. *Ligament interosseux - trapèze - trapézoïde*
9. *Trapèze*
10. *Ligament trapézo-métacarpien*
11. *Trapézoïde*
12. *Premier métacarpien*
13. *Capsule de l'articulation carpo-métacarpienne et ligament inter-métacarpien*
14. *Deuxième métacarpien*
15. *Capsule de l'articulation carpo-métacarpienne et ligament inter-métacarpien*
16. *Troisième métacarpien*
17. *Capsule de l'articulation carpo-métacarpienne et ligament inter-métacarpien*
18. *Quatrième métacarpien*
19. *Capsule de l'articulation carpo-métacarpienne et ligament inter-métacarpien*
20. *Cinquième métacarpien*
21. *Ligament interosseux - grand os - os crochu - troisième métacarpien*
22. *Ligament pisi-unciformien*
23. *Os crochu*
24. *Pyramidal*
25. *Pisiforme*
26. *Ligament latéral interne*
27. *Ligament interosseux pyramidal - semi-lunaire*
28. *Semi-lunaire*
29. *Ligament triangulaire*
30. *Extrémité inférieure du cubitus*
31. *Synoviale de la radio-cubitale inférieure*

B. L'ARTICULATION MEDIO-CARPIENNE (Articulatio Medio-Carpea).

Située entre les os de la 1re et de la 2e rangée du carpe, elle comprend :

a. Des surfaces articulaires :

- *en dehors,* entre le scaphoïde d'une part, le trapèze et le trapézoïde d'autre part, les surfaces sont planes, et forment une arthrodie, douée de mouvements de glissement (Fig. 13 et 14) ;
- *en dedans, il s'agit d'une véritable condylienne, avec :*
- *sur la* 1re *rangée,* une cavité glénoïde creusée dans le scaphoïde, le semi-lunaire et le pyramidal,
- *sur la* 2e *rangée,* un condyle formé par le grand os et l'os crochu.

b. Des ligaments (Fig. 15 et 16) :

- *palmaires* ou médio-carpiens antérieurs, tendus en éventail de la face antérieure du grand os aux os voisins : on y distingue des faisceaux supérieurs ou obliques, les plus importants, et des faisceaux inférieurs ou transversaux, plus grêles.

On donne le nom de *ligament radié du carpe* (Lig. Carpi Radiatum) à l'ensemble des ligaments qui se fixent sur le tubercule antérieur du grand os et divergent pour se fixer sur les os du carpe avoisinants (sauf le semi-lunaire) ;

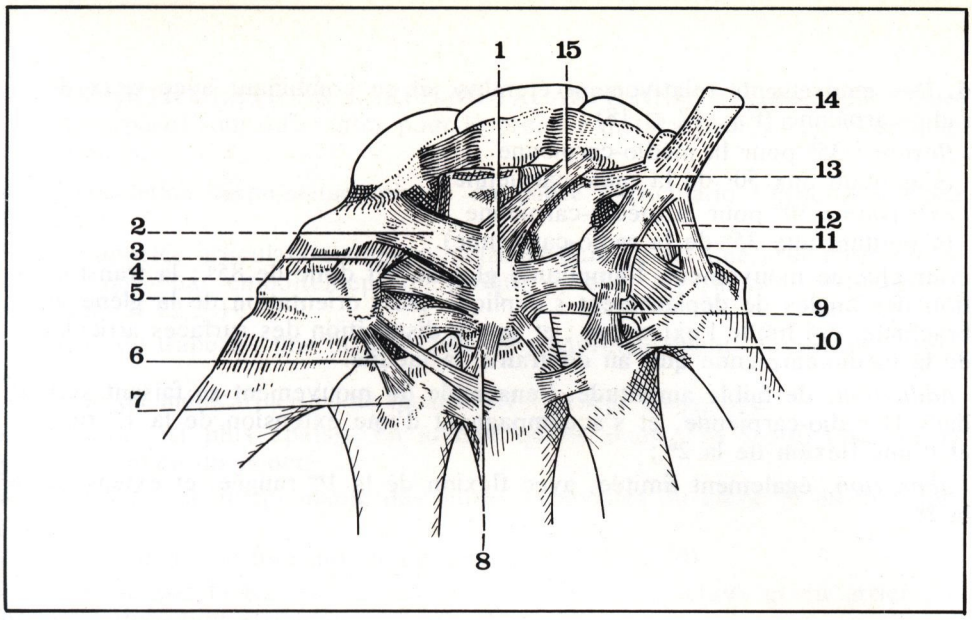

FIGURE 15

Articulations carpiennes et carpo-métacarpiennes, ligament radié du carpe; côté droit, face antérieure
(d'après Paturet)

1. *Tubercule du grand os*
2. *Ligament scapho-grand os*
3. *Ligament scapho-trapézien antérieur*
4. *Ligament scapho-trapézien externe*
5. *Crête du trapèze*
6. *Ligament trapézo — 2e métacarpien (ligament palmaire externe)*
7. *Empreinte du grand palmaire*
8. *Ligament palmaire moyen*
9. *Ligament palmaire interne*
10. *Ligament inter-métacarpien palmaire*
11. *Ligament pisi-unciformien*
12. *Ligament pisi — 5e métacarpien*
13. *Ligament pisi-pyramidal*
14. *Tendon cubital antérieur*
15. *Ligament pyramidal — grand os*

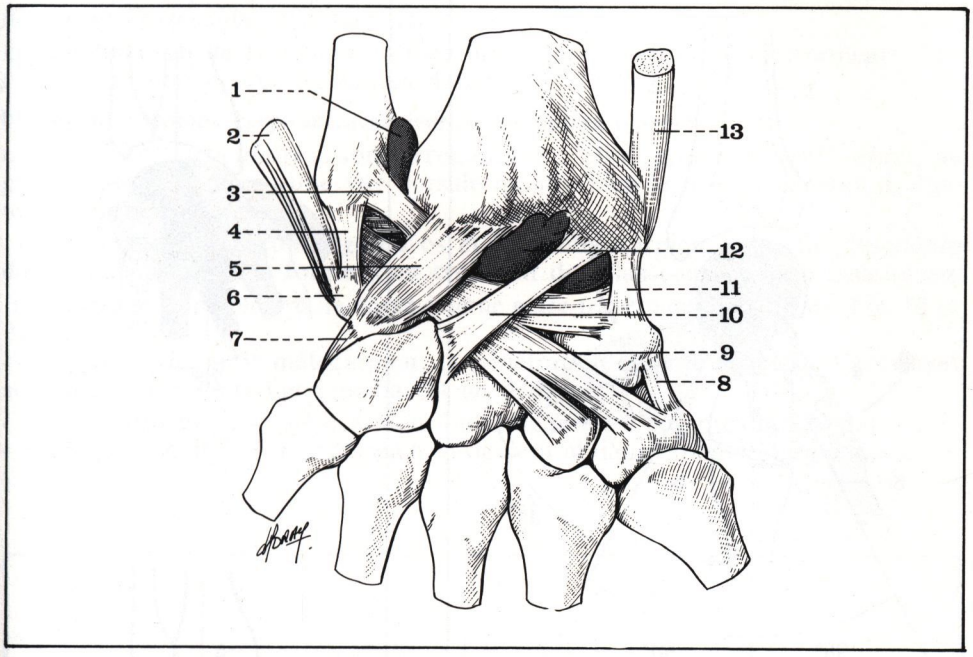

FIGURE 16

Vue postérieure du poignet (plan ostéo-articulaire)

1. *Synoviale de la radio-cubitale inférieure*
2. *Tendon du cubital postérieur*
3. *Ligament postérieur de la radio-cubitale inférieure*
4. *Ligament latéral interne*
5. *Faisceau principal du ligament postérieur de la radio-carpienne*
6. *Pyramidal*
7. *Ligament pyramidal unciforme*
8. *Ligament scapho-trapézien externe*
9. *Ligament médio-carpien postérieur*
10. *Ligament radio-carpien postérieur (faisceau principal dédoublé)*
11. **Faisceau accessoire du ligament radio-carpien postérieur**
12. *Bourgeon synovial*
13. *Tendon du long supinateur*

- *dorsal* ou médio-carpien postérieur, tendu transversalement depuis la face dorsale du pyramidal jusqu'au scaphoïde d'une part, et jusqu'au trapèze-trapézoïde d'autre part ;
- *latéral interne* ou collatéral ulnaire du carpe (Lig. Collaterale Carpi Ulnare) : de la face antérieure du pyramidal jusqu'au crochet de l'os crochu ;
- *latéral externe* ou collatéral radial du carpe (Lig. Collaterale Carpi Radiale) : du tubercule du scaphoïde à la face postéro-externe du trapèze.

c. Une synoviale, plus serrée en avant qu'en arrière, donnant naissance à des prolongements :

- *ascendants :* entre le scaphoïde et le semi-lunaire,
  et entre le semi-lunaire et le pyramidal ;
- *descendants :* entre le trapèze et le trapézoïde,
  entre le trapézoïde et le grand os,
  et entre le grand os et l'os crochu.

Ils communiquent largement avec la synoviale des articulations carpo-métacarpiennes.

d. Des mouvements relativement étendus, et se combinant avec ceux de la radio-carpienne (Fig. 17 et 18) :

- *flexion :* 35° pour la médio-carpienne
  (s'ajoutant aux 50° de la radio-carpienne)
- *extension :* 50° pour la médio-carpienne
  (s'ajoutant aux 35° de la radio-carpienne).

Pour chaque mouvement, l'amplitude globale est donc de 85° ; la transformation des angles de déplacement s'explique par l'orientation de la glène antébrachiale, qui limite l'extension ; et par la disposition des surfaces articulaires de la médio-carpienne qui, au contraire, la facilite.

- *adduction,* de faible amplitude, l'ensemble du mouvement se faisant surtout dans la radio-carpienne, et s'accompagnant d'une extension de la 1re rangée, et d'une flexion de la 2e ;
- *abduction,* également limitée, avec flexion de la 1re rangée, et extension de la 2e.

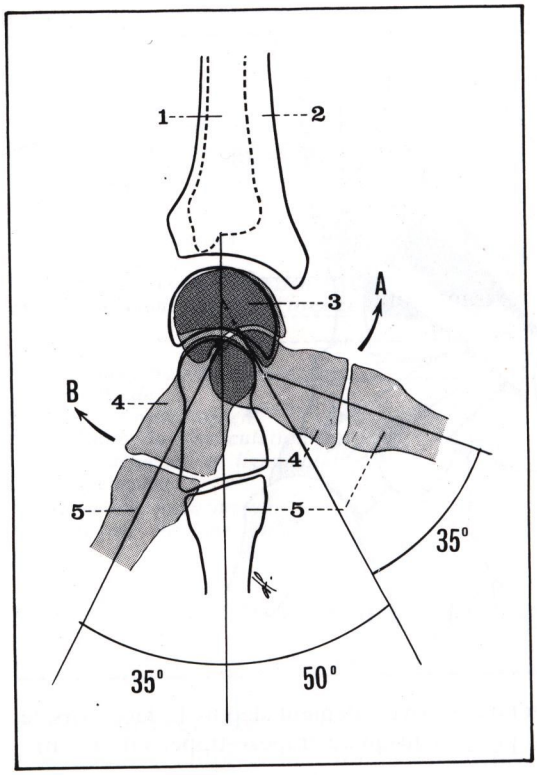

FIGURE 17
Les mouvements de l'articulation radio-carpienne et de l'articulation médio-carpienne

1. *Cubitus*
2. *Radius*
3. *Semi-lunaire*
4. *Grand os*
5. *3e métacarpien*

A. Flexion : *le mouvement se passe pour 50° dans la radio-carpienne et pour 35° dans la médio-carpienne.*

B. Extension : *le mouvement se passe pour 35° dans la radio-carpienne et pour 50° dans la médio-carpienne.*



FIGURE 18
Les mouvements d'inclinaison latérale de la radio-carpienne

En haut : abduction (20°)
En bas : adduction (40°)

C. LES ARTICULATIONS CARPO-METACARPIENNES (Articulationes Carpometacarpeae) sont différentes pour le premier métacarpien, et pour les quatre derniers.

a. L'articulation carpo-métacarpienne du pouce (Articulatio Carpometacarpea Pollicis)

Encore appelée articulation trapézo-métacarpienne, c'est une articulation « en selle », ou « par emboîtement réciproque », dont *les surfaces articulaires* sont (Fig. 21.22.23) :

- du côté du trapèze : une facette concave transversalement, et convexe sagittalement,
- du côté du métacarpien : une facette inversement configurée.

La capsule est plus épaisse en arrière qu'en avant ; sa laxité favorise la grande mobilité du pouce.

La synoviale est indépendante des autres synoviales du carpe et du métacarpe.

Les mouvements se font autour de deux axes : (Fig. 19)

- *l'un* passe par la tête du métacarpien ; oblique en dehors et en arrière, il permet l'*abduction* et l'*adduction,* et atteint 40°,
- *l'autre* passe par le trapèze ; oblique en dedans et en arrière, il permet la *flexion* et l'*extension,* et atteint 50°.

La combinaison de l'adduction et de la flexion constitue le mouvement d'*opposition* du pouce avec les autres doigts.

b. Les articulations carpo-métacarpiennes des autres doigts*

Les surfaces articulaires sont irrégulières ; elles appartiennent toutes au groupe des arthrodies ; une vue dorsale montre bien le tracé complexe de l'interligne articulaire :

- entre trapèze, trapézoïde, grand os et le 3e métacarpien, la partie supérieure du 2e métacarpien a la forme d'un croissant dont la corne externe pénètre entre trapèze et trapézoïde, et la corne interne entre trapézoïde et grand os (Fig. 14 et 20),
- entre grand os et 3e métacarpien, la pénétration dans le carpe de l'apophyse styloïde incline l'interligne en bas et en dedans,
- entre os crochu et 4e métacarpien, l'interligne est à peu près horizontal,
- entre os crochu et 5e métacarpien, il devient oblique en haut et en dedans.

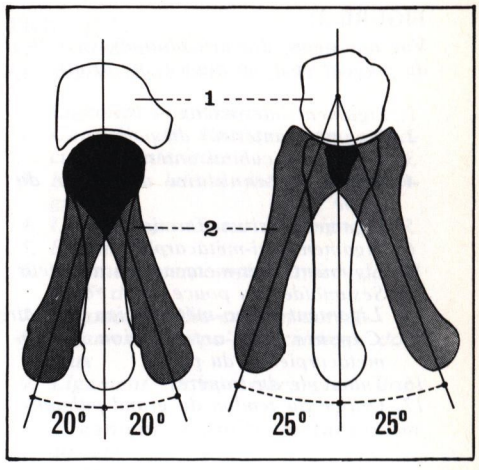

FIGURE 19
Mouvements de l'articulation trapézo-métacarpienne

A gauche : *mouvements d'abduction et d'adduction (environ 40°).*

A droite : *mouvements de flexion et d'extension (environ 50°).*

*** Art. Carpometacarpae**

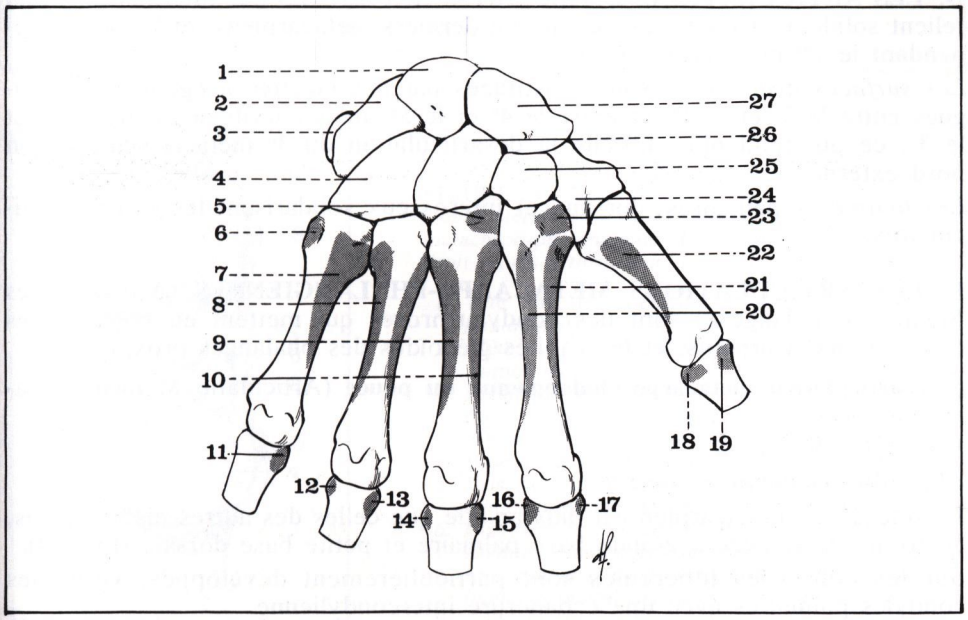

FIGURE 20
Vue postérieure du carpe et des métacarpiens

1. *Semi-lunaire*
2. *Pyramidal*
3. *Pisiforme*
4. *Os crochu*
5. *Insertion du deuxième radial*
6. *Insertion du cubital postérieur*
7 et 8. *Insertion du 4e interosseux dorsal*
9. *Insertion du 3e interosseux dorsal*
10. *Insertion du 2e interosseux dorsal*
11. *Abducteur et court fléchisseur du petit doigt*
12. 13. 14. 15. 16. 17. *Insertions des lombricaux et des interosseux dorsaux*
18. *Adducteur du pouce*
19. *Court extenseur du pouce*
20. *Insertion du 2e interosseux dorsal*
21 et 22. *Insertion du 1er interosseux dorsal*
23. *Insertion du premier radial*
24. *Trapèze*
25. *Trapézoïde*
26. *Grand os*
27. *Scaphoïde*

FIGURE 21
Vue antérieure des articulations du poignet et de la main (côté droit)

1. *Ligament interosseux*
2. *Ligament antérieur du poignet*
3. *Tendon du cubital antérieur*
4. *Ligament annulaire antérieur du carpe*
5. *Ligament pisi-unciformien*
6. *Ligament pisi-métacarpien*
7. *Ligament inter-métacarpien antérieur*
13. *Sésamoïdes du pouce*
14. *Ligament carpo-métacarpien palmaire*
15. *Capsule de l'articulation carpo-métacarpienne du pouce*
16. *Tubercule du trapèze*
17. *Orifice du tendon du grand palmaire*

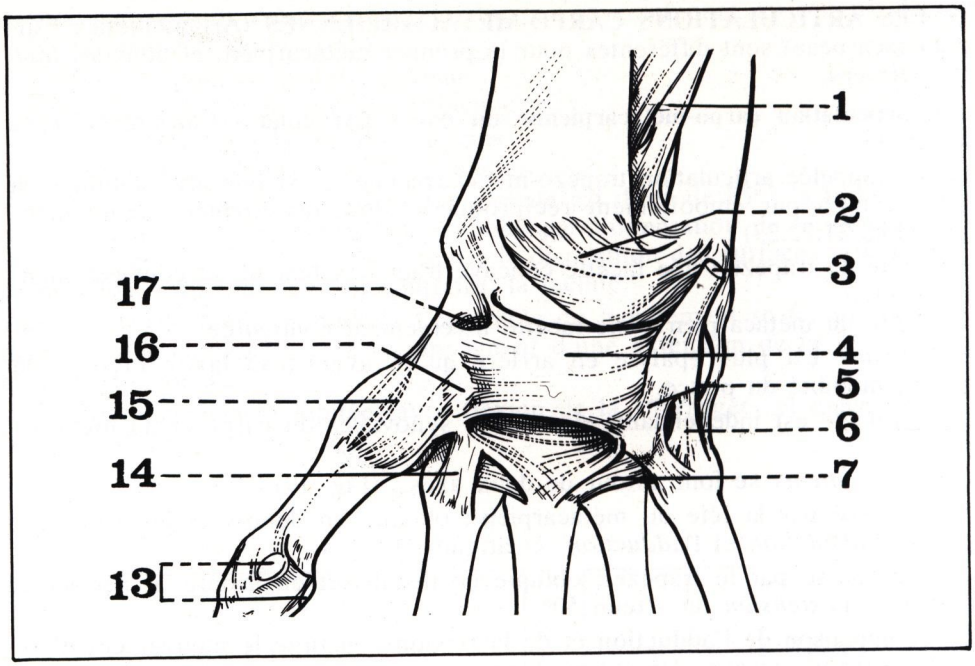

Les ligaments sont relativement nombreux (Fig. 21 et 22) :

- *ligament palmaires**, renforcés par le tendon du grand palmaire (fixé sur le 2e métacarpien),
- *ligaments dorsaux***, renforcés par les tendons des radiaux (fixés sur les 2e et 3e métacarpiens),
- *ligament interosseux*, reliant l'interligne grand os - os crochu, au bord interne de la base du 3e métacarpien.

La synoviale est commune à toutes les articulations.

Les mouvements sont peu étendus, avec seulement de légers glissements.

* ***Lig. Carpometacarpea palmaria***

** ***Lig Carpometacarpea dorsalia***

D. LES ARTICULATIONS INTER-METACARPIENNES (A. Intermetacarpeae) relient solidement les bases des quatre derniers métacarpiens, et laissent indépendant le 1er métacarpien (Fig. 23).

Les surfaces articulaires sont constituées par des facettes irrégulières, rectilignes entre le 3e et le 4e, et entre le 4e et le 5e, mais curvilignes entre le 2e et le 3e, ce qui rend plus difficile la désarticulation du 3e métacarpien sur son bord externe.

Les ligaments palmaires, dorsaux et interosseux solidarisent les surfaces articulaires.

E. LES ARTICULATIONS METACARPO-PHALANGIENNES (Articulationes Metacarpophalangeae) sont des condylarthroses qui mettent en présence les têtes des métacarpiens, et les cavités glénoïdes des phalanges proximales.

a. L'articulation métacarpo-phalangienne du pouce (Articulatio Metacarpophalangea Pollicis).

Surfaces articulaires :

- *Du côté du métacarpien :*

La tête du 1er métacarpien est plus aplatie que celles des autres métacarpiens, en forme de trapèze à grande base palmaire et petite base dorsale (Fig. 24).

Sur les côtés, les tubercules sont particulièrement développés, véritables condyles palmaires avec une échancrure intercondylienne.

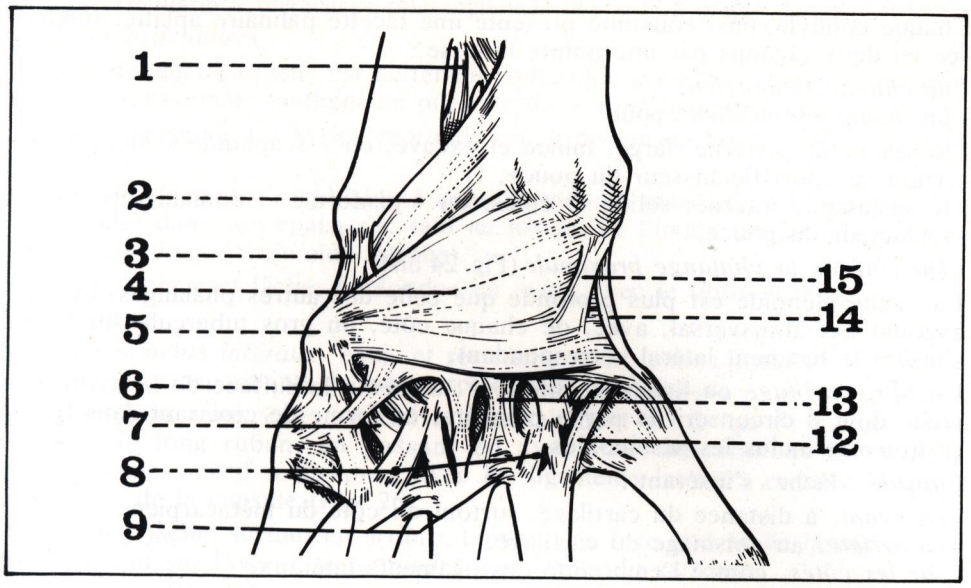

FIGURE 22
Vue postérieure des articulations du poignet et de la main (côté droit)

1. *Ligament interosseux*
2. *Capsule de l'articulation radio-cubitale inférieure*
3. *Ligament latéral interne du poignet*
4. *Ligament postérieur du poignet*
5. *Pyramidal*
6. *Ligament carpo-métacarpien dorsal du 5e doigt*
7. *Ligament médio-carpien dorsal*
8. *Ligaments carpo-métacarpiens dorsaux*
9. *Ligament inter-métacarpien dorsal*
12. *Ligament trapézo-métacarpien dorsal*
13. *Ligament médio-carpien dorsal*
14. *Ligament latéral externe du poignet et ligament scapho-trapézien externe*
15. *Ligament radio-scaphoïdien (Faisceau accessoire du ligament radio-carpien dorsal)*

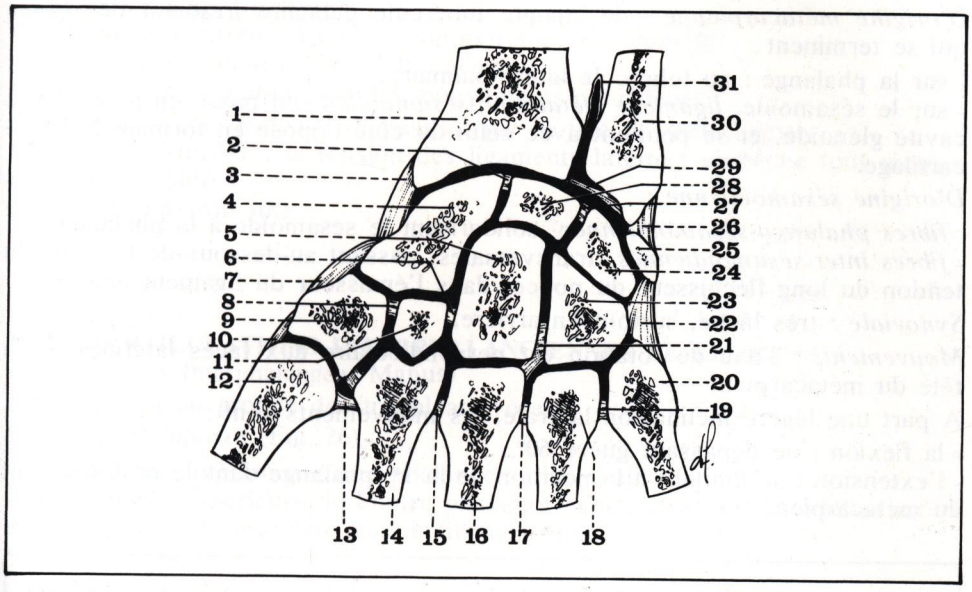

FIGURE 23
Coupe frontale des articulations du poignet et de la main (côté droit segment postérieur de la coupe)

1. *Extrémité inférieure du radius*
2. *Ligament radio-scapho-lunaire*
3. *Ligament latéral externe*
4. *Scaphoïde*
5. *Grand os*
6. *Ligament interosseux - grand os - trapézoïde*
7. *Ligament scapho-trapézien externe*
8. *Ligament interosseux - trapèze - trapézoïde*
9. *Trapèze*
10. *Ligament trapézo-métacarpien*
11. *Trapézoïde*
12. *Premier métacarpien*
13. *Capsule de l'articulation carpo-métacarpienne et ligament inter-métacarpien*
14. *Deuxième métacarpien*
15. *Capsule de l'articulation carpo-métacarpienne et ligament inter-métacarpien*
16. *Troisième métacarpien*
17. *Capsule de l'articulation carpo-métacarpienne et ligament inter-métacarpien*
18. *Quatrième métacarpien*
19. *Capsule de l'articulation carpo-métacarpienne et ligament inter-métacarpien*
20. *Cinquième métacarpien*
21. *Ligament interosseux - grand os - os crochu - troisième métacarpien*
22. *Ligament pisi-unciformien*
23. *Os crochu*
24. *Pyramidal*
25. *Pisiforme*
26. *Ligament latéral interne*
27. *Ligament interosseux pyramidal - semi-lunaire*
28. *Semi-lunaire*
29. *Ligament triangulaire*
30. *Extrémité inférieure du cubitus*
31. *Synoviale de la radio-cubitale inférieure*

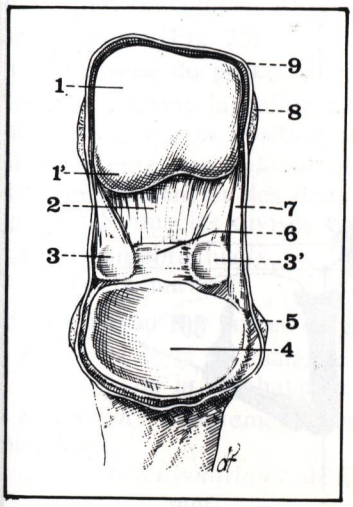

FIGURE 24
Vue postérieure de l'articulation métacarpo-phalangienne du pouce droit (après arthrotomie dorsale)

1. *Tête du 1er métacarpien (champ phalangien*
1'. *Tête du 1er métacarpien (champ sésamoïdien)*
2. *Ligament glénoïdien*
3. *Os sésamoïde interne (ou médial)*
3'. *Os sésamoïde externe (ou latéral)*
4. *Base de la 1re phalange*
5. *Faisceau métacarpo-phalangien du ligament latéral externe*
6. *Ligament intersésamoïdien*
7. *Ligament latéral externe (ou latéral)*
8. *Faisceau métacarpo-sésamoïdien du ligament latéral externe*
9. *Capsule articulaire*

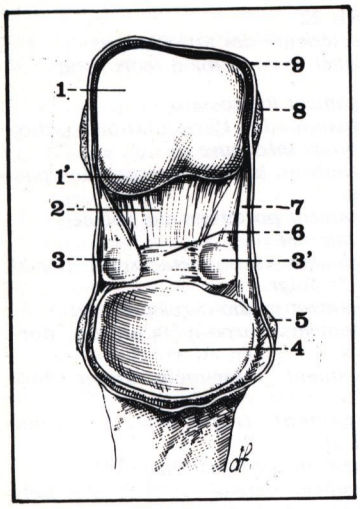

FIGURE 24 bis
Vue postérieure de l'articulation métacarpo-phalangienne du pouce droit (après arthrotomie dorsale)

1. *Tête du 1er métacarpien (champ phalangien)*
1'. *Tête du 1er métacarpien (champ sésamoïdien)*
2. *Ligament glénoïdien*
3. *Os sésamoïde interne (ou médial)*
3'. *Os sésamoïde externe (ou latéral)*
4. *Base de la 1re phalange*
5. *Faisceau métacarpo-phalangien du ligament latéral externe*
6. *Ligament intersésamoïdien*
7. *Ligament latéral externe (ou latéral)*
8. *Faisceau métacarpo-sésamoïdien du ligament latéral externe*
9. *Capsule articulaire*

* *Os sésamoïdes : en forme de graine de sésame*

Chaque condyle ainsi constitué présente une facette palmaire aplatie, subdivisée en deux champs par une pointe mousse :

- un *champ phalangien*,
- un *champ sésamoïdien**, pour :
- le sésamoïde externe, large, mince et excavé, ou « scaphoïde », donnant insertion au court fléchisseur du pouce,
- le sésamoïde interne, solide et épais, ou « pisiforme », donnant insertion à l'adducteur du pouce.
- *Du côté de la phalange proximale* (Fig. 24 bis).

La cavité glénoïde est plus profonde que celle des autres phalanges, ovalaire à grand axe transversal, avec, de chaque côté, un gros tubercule sur lequel s'insère le ligament latéral correspondant.

Un *fibro-cartilage* ou ligament antérieur augmente la surface de la cavité glénoïde dont il circonscrit la partie palmaire, en forme de croissant dans lequel se trouvent inclus les sésamoïdes.

Capsule : lâche, s'insérant :

- *en avant*, à distance du cartilage, surtout du côté du métacarpien,
- *en arrière*, au voisinage du cartilage,
- *sur les côtés*, contre l'empreinte des ligaments latéraux.

Ligaments :

D'origine métacarpienne : de chaque tubercule palmaire irradient des fibres qui se terminent :

- sur la phalange : au tubercule latéro-palmaire,
- sur le sésamoïde, *ligament métacarpo-sésamoïdien* qui passe en avant de la cavité glénoïde, et se poursuit avec celui du côté opposé en formant le fibro-cartilage.

D'origine sésamoïdienne :

- *fibres phalango-sésamoïdiennes*, solidarisant le sésamoïde à la phalange,
- *fibres inter-sésamoïdiennes*, transversales, passant au-dessous de la gaine du tendon du long fléchisseur du pouce, dans l'épaisseur du ligament antérieur.

Synoviale : très lâche, surtout en arrière.

Mouvements : l'axe de rotation est perpendiculaire aux faces latérales de la tête du métacarpien.

A part une légère inclinaison latérale, les mouvements sont :

- la flexion : ne dépassant guère 60°,
- l'extension : se limitant à la position de la 1re phalange dans le prolongement du métacarpien.

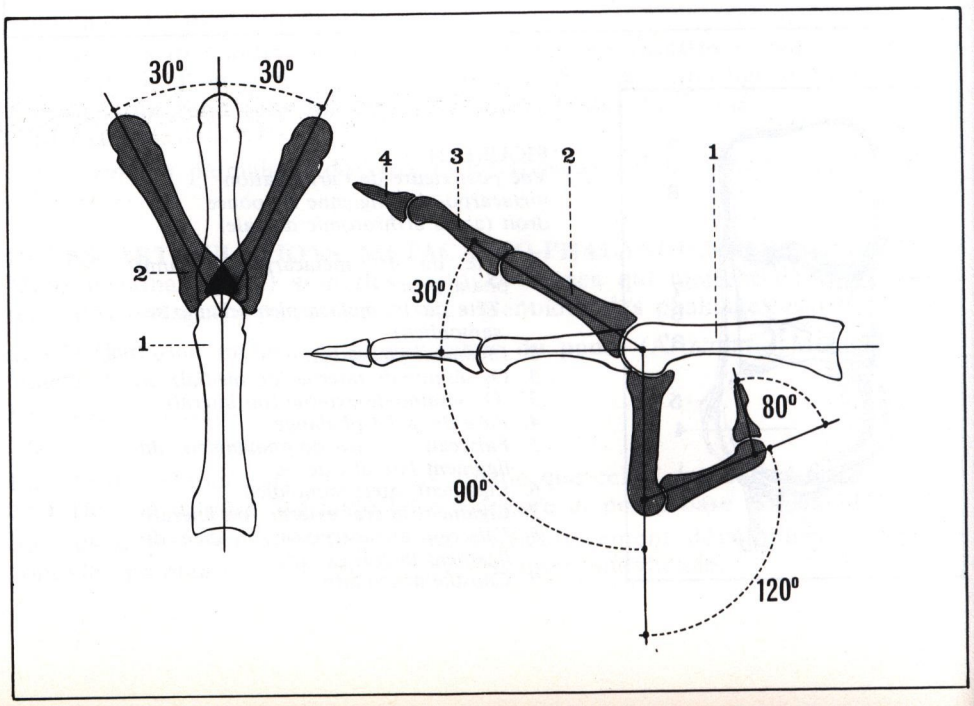

FIGURE 25
Les mouvements des articulations métacarpo-phalangiennes et des inter-phalangiennes

1. *Métacarpien*
2. *1re phalange*
3. *2e phalange*
4. *3e phalange*

A gauche : *mouvements de latéralité (60°) de la métacarpo-phalangienne*
A droite : *mouvements d'extension (30°), de flexion (90°) de la métacarpo-phalangienne ; mouvements de flexion de la 2e phalange : 120° ; mouvements de flexion de la 3e phalange : 80°*

b. Les articulations métacarpo-phalangiennes des autres doigts

Surfaces articulaires :

La tête des métacarpiens est nettement sphéroïde présentant parfois une arête mousse transversale (pathogénie possible du « doigt à ressort »).

La cavité glénoïde est moins profonde qu'au niveau de la phalange proximale du pouce.

Le fibro-cartilage est semblable à celui du pouce, mais ne renferme pas d'os sésamoïdes dans son épaisseur, sauf au niveau de l'index (sésamoïde externe) et du petit doigt (sésamoïde interne).

Capsule : mince et lâche, confondue en avant avec le fibro-cartilage.

Ligaments :

- deux *ligaments latéraux,* épais et résistants, sont tendus entre les tubercules palmaires correspondants du métacarpien et de la phalange,
- un *ligament transverse* s'étend horizontalement du 2e au 5e métacarpien, comme un long ruban, en passant en avant des articulations métacarpo-phalangiennes, où il se fusionne avec les ligaments latéraux et avec la partie antérieure de la capsule (Fig. 26).

Synoviale : lâche, surtout en arrière, tapissant la face interne de la capsule, se réfléchissant sur l'os, et se terminant à la limite du cartilage.

Mouvements (Fig. 25) :

- *Autour d'un axe sagittal :*
de l'abduction extrême à l'adduction extrême : environ 50°
rotation : uniquement passive, 60° environ
circumduction : combinaison des mouvements précédents.
- *Autour d'un axe transversal* passant par la tête du métacarpien :
flexion : environ 90° ; la tension des ligaments latéraux empêche tout mouvement de latéralité,
extension : environ 30°.

F. LES ARTICULATIONS INTERPHALANGIENNES DE LA MAIN
(Articulationes Interphalangeae Manus)

appartiennent au groupe des trochléarthroses.

Surfaces articulaires (Fig. 26) :

- à l'extrémité inférieure d'une phalange : une poulie,
- à l'extrémité supérieure de l'autre phalange : deux cavités glénoïdes séparées par une crête, et agrandies par un fibro-cartilage.

Capsule : fibreuse.

Ligaments : deux ligaments latéraux.

Synoviale revêtant la surface intérieure.

Mouvements (Fig. 25) :

a. Au niveau du pouce : flexion = 90°, extension = 30°.

Le pouce forme la moitié de la pince de préhension en s'opposant aux autres doigts, grâce à sa position sur un plan antérieur.

Il représente une *colonne osseuse* composée : du scaphoïde, du trapèze, du 1er métacarpien, et des deux phalanges, qui possède des mouvements propres grâce à 8 muscles divisés en deux groupes :

- *longs,* antebrachiaux,
- *courts,* thénariens.

b. Au niveau des autres doigts :

- *Flexion :* de la 2e phalange sur la 1re = 120° ;
de la 3e phalange sur la 2e = 80° .
- *Extension :* uniquement passive, et limitée à l'articulation entre la 3e et la 2e phalange.
- *Latéralité et rotation :* de très faible amplitude.

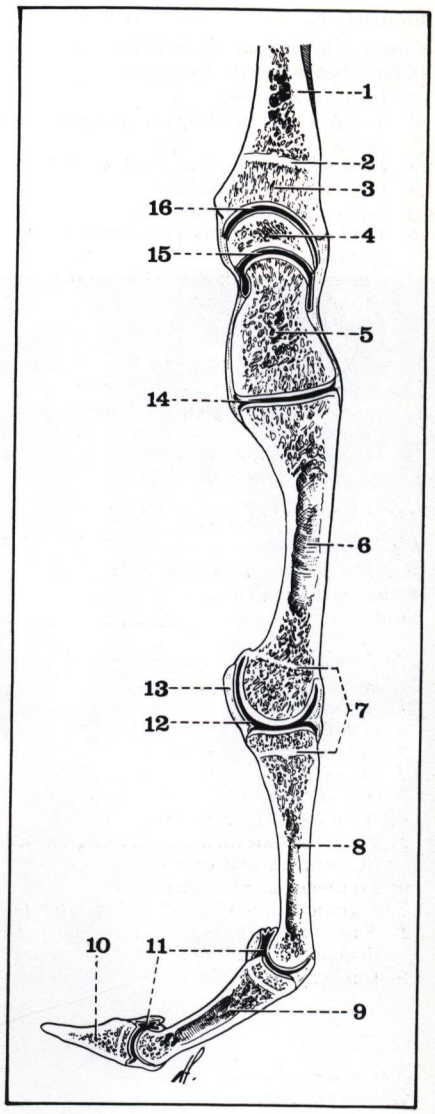

FIGURE 26

Les articulations de la main et des doigts coupe sagittale passant par le 3e métacarpien

1. *Diaphyse du radius*
2. 3. *Extrémité inférieure du radius*
4. *Semi-lunaire*
5. *Grand os*
6. *3e métacarpien*
7. *Articulation métacarpo-phalangienne*
8. *1re phalange*
9. *2e phalange*
10. *3e phalange*
11. *Articulations inter-phalangiennes*
12. *Cavité articulaire de la métacarpo-phalangienne*
13. *Capsule de l'articulation métacarpo-phalangienne*
14. *Articulation carpo-métacarpienne*
15. *Articulation médio-carpienne*
16. *Articulation radio-carpienne*

FIGURE 27

Coupe schématique de la main
(Côté droit segment supérieur)

1. *Loge thénarienne*
2. *Tendon du fléchisseur propre du pouce*
3. *Tendon superficiel de l'index*
4. *Espace rétro-tendineux*
5. *Espace pré-tendineux*
6. *Tendons du fléchisseur commun superficiel*
7. *Gaine synoviale digito-carpienne interne*
8. *Loge hypothénarienne*
9. *5e métacarpien*
10. *4e espace interosseux*
11. *4e métacarpien*
12. *Tendons du fléchisseur commun profond*
13. *3e espace interosseux*
14. *Région dorsale de la main*
15. *3e métacarpien*
16. *2e espace interosseux*
17. *2e métacarpien*
18. *1er espace interosseux*
19. *1er métacarpien*

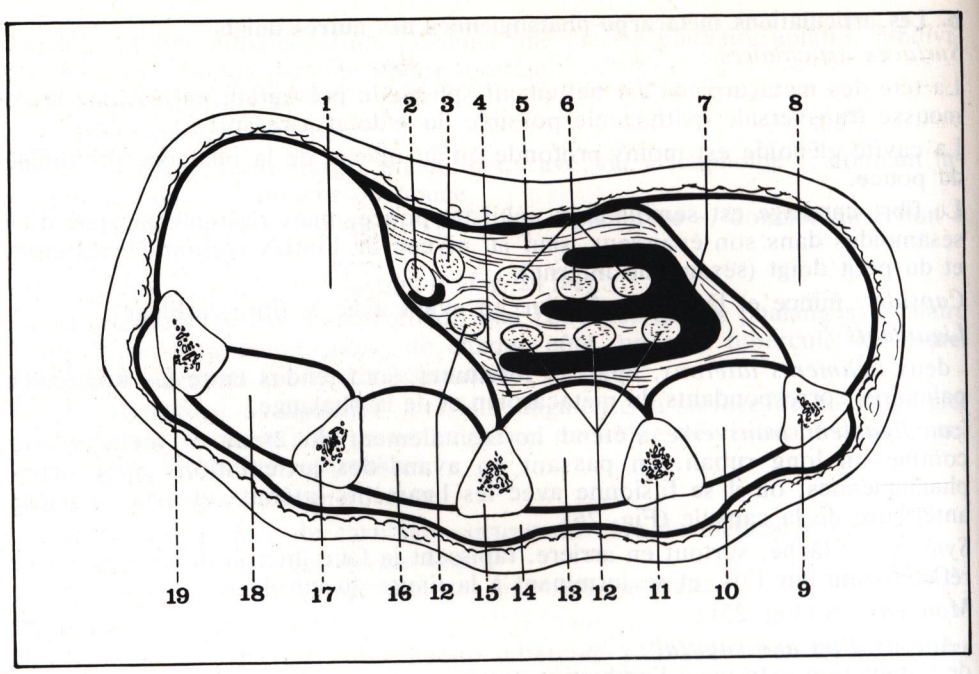

3. Les rapports

EN AVANT, la région palmaire, avec ses trois loges :
externe, ou éminence thénar,
moyenne, occupée par les tendons fléchisseurs,
interne, ou éminence hypothénar.

Ces plans, qui contiennent les arcades palmaires, et les branches terminales du nerf médian et du nerf cubital, interdisent l'accès du carpe et des métacarpiens par voie antérieure.

Les phalanges sont longées en avant par les tendons fléchisseurs, bien protégés par une double gaine synoviale et fibreuse (Fig. 27).

EN ARRIÈRE, au contraire, les os de la main et des doigts sont très superficiels, uniquement croisés par l'éventail des tendons extenseurs. C'est donc par voie postérieure que se pratiquent l'examen clinique et l'abord chirurgical des os et des articulations.

16 la paume de la main

PLAN

1. Limites
2. Plan osseux
3. Plan musculaire
   A. *La loge interosseuse*
      - *muscles interosseux*
      - *aponévrose palmaire profonde*
      - *vaisseaux et nerf*
   B. *La loge palmaire*
      - *segment externe ou éminence thénar*
      - *segment interne ou éminence hypothénar*
      - *segment moyen ou loge palmaire moyenne*
   C. *Les gaines synoviales des fléchisseurs*
      - *gaine digito-carpienne externe*
      - *gaine digito-carpienne interne*
      - *variations et structure*
   D. *Les vaisseaux et les nerfs de la loge palmaire*
4. L'aponévrose palmaire superficielle
   - *aponévrose palmaire externe*
   - *aponévrose palmaire interne*
   - *aponévrose palmaire moyenne*
5. Vaisseaux et nerfs superficiels
6. Rapports généraux
7. Plans cutanés et forme extérieure
   - *portion circonférentielle*
   - *creux de la main*
8. La préhension
   A. *Le mécanisme musculaire*
      Les muscles des doigts
      Les muscles du pouce
   B. *Les différentes prises*

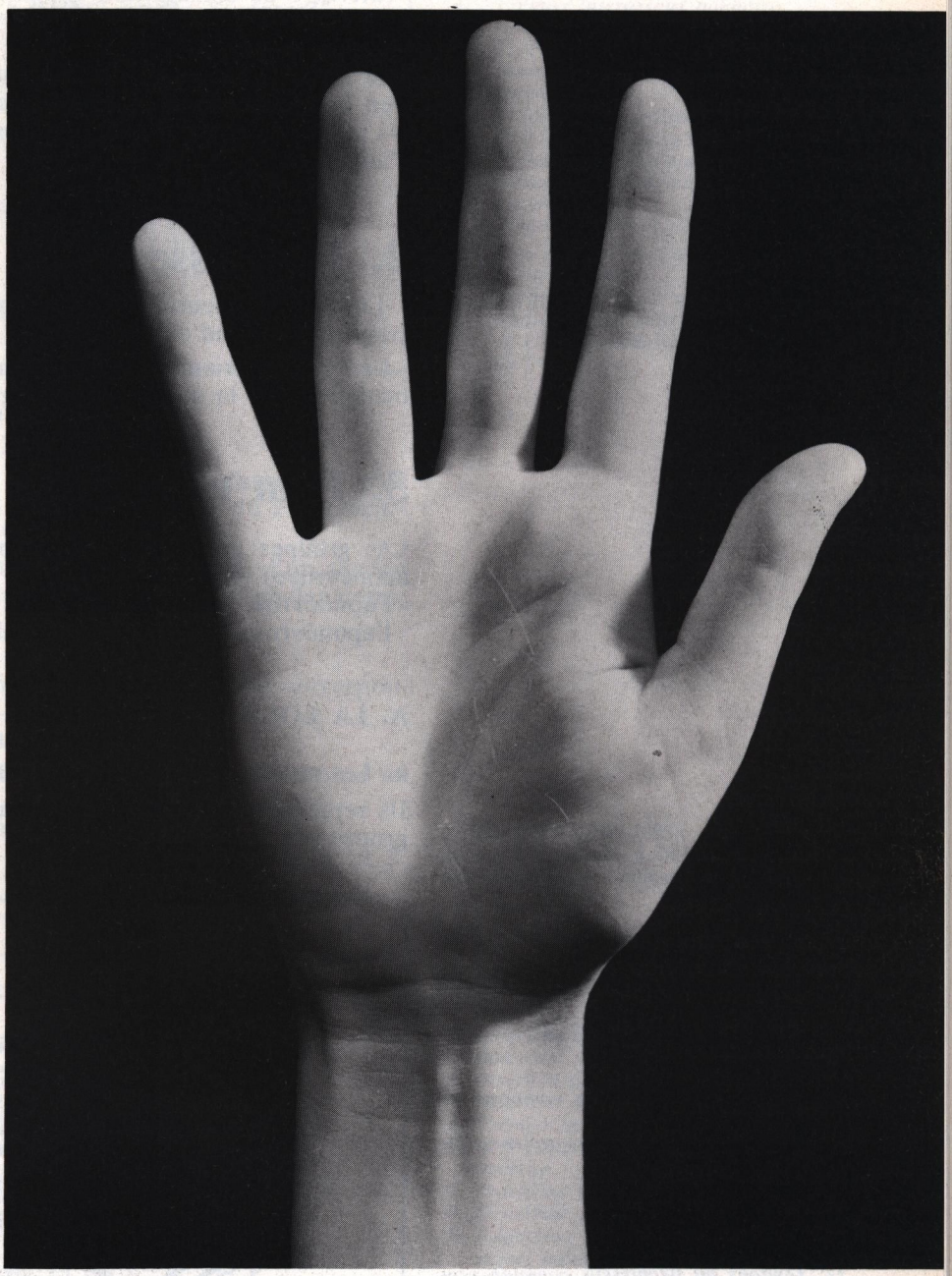

Vue de la paume de la main droite

La paume de la main ou région palmaire (Palma Manus*) comprend l'ensemble des parties molles situées en avant de la deuxième rangée du carpe, et des cinq métacarpiens.

***** ***Palma : la paume et Manus : la main***

1. Limites

De forme quadrilatère, elle présente quatre bords :
- *supérieur :* ligne transversale passant au-dessous du pisiforme et du tubercule du scaphoïde ;
- *inférieur :* les plis digito-palmaires des quatre derniers doigts, formant une courbe à concavité supérieure, à 25 mm au-dessous de la tête des métacarpiens ;
- *externe :* de constitution complexe :
- en haut : ligne oblique en haut et en dedans, de la racine du pouce au tubercule du scaphoïde,
- au milieu : pli digito-palmaire du pouce,
- en bas : ligne verticale de la racine du pouce au bord externe de l'index,
— *interne :* ligne légèrement convexe en dedans, du pisiforme au bord interne de l'auriculaire.

2. Plan osseux

- La face antérieure des quatre os de la deuxième rangée du carpe : trapèze, trapézoïde, grand os et os crochu.
- Le bord antérieur et les faces latérales des cinq métacarpiens. (*cf.* Os et articulations de la main et des doigts, page 1357).

3. Plan musculaire

Les groupes musculaires de la paume de la main sont cloisonnés par deux aponévroses (Fig. 1) :
- l'aponévrose palmaire profonde, qui recouvre les muscles interosseux,
- l'aponévrose palmaire superficielle, qui recouvre les trois loges palmaires.

A. LA LOGE INTEROSSEUSE

a. Les muscles interosseux (Musculi Interossei)

Ils représentent les masses charnues profondes de la main, disposées en deux groupes : palmaire et dorsal.

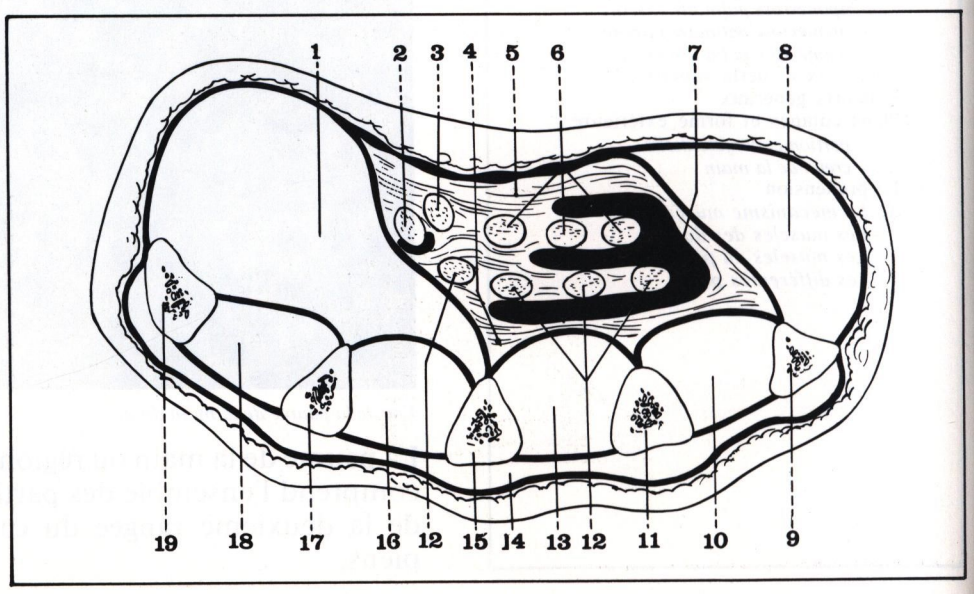

FIGURE 1
Coupe schématique des différentes loges de la main
1. *Loge thénarienne*
2. *Tendon du fléchisseur propre du pouce*
3. *Tendon superficiel de l'index*
4. *Espace rétro-tendineux*
5. *Espace pré-tendineux*
6. *Tendons du fléchisseur commun superficiel*
7. *Gaine synoviale digito-carpienne interne*
8. *Loge hypothénarienne*
9. *5e métacarpien*
10. *4e espace interosseux*
11. *4e métacarpien*
12. *Tendons du fléchisseur commun profond*
13. *3e espace interosseux*
14. *Région dorsale de la main*
15. *3e métacarpien*
16. *2e espace interosseux*
17. *2e métacarpien*
18. *1er espace interosseux*
19. *1er métacarpien*

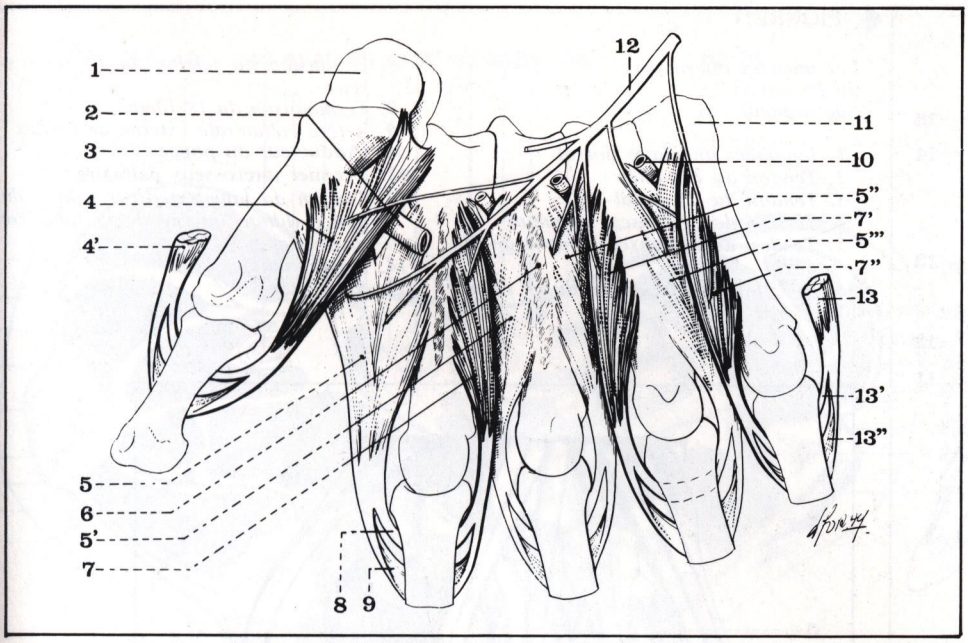

FIGURE 2

Les muscles interosseux et la branche profonde du nerf cubital

1. *Trapèze*
2. *Artère radiale*
3. *Premier métacarpien*
4. *Premier interosseux palmaire*
4'. *Court abducteur du pouce*
5. *5'. 5''. 5'''. Interosseux dorsaux*
6. *Insertion métacarpienne de l'adducteur du pouce*
7. *2e interosseux palmaire*
7'. *3e interosseux palmaire*
7''. *4e interosseux palmaire*
8. *Faisceau phalangien de terminaison de l'interosseux*
9. *Expansion dorsale de l'interosseux*
10. *4e perforante de l'arcade profonde*
11. *5e métacarpien*
12. *Branche profonde du nerf cubital*
13. *Abducteur du petit doigt*
13'. *et 13''. Terminaison de l'abducteur du 5e*

• INTEROSSEUX PALMAIRES (Interossei Palmares)

Au nombre de quatre (un par espace) (Fig. 2 et 6)

Origine : sur les 3/4 supérieurs du versant antérieur du métacarpien le plus éloigné de l'axe de la main, soit les portions internes du 1er et du 2e métacarpiens, et les portions externes du 4e et du 5e.

Corps charnu : petit et fusiforme, se jettant sur les deux faces d'un tendon lamelleux qui se dégage au-dessus de l'articulation métacarpo-phalangienne (Fig. 2).

Terminaison : par deux faisceaux :

- *l'un* rejoint le tubercule latéral de la phalange proximale du doigt correspondant,
- *l'autre* forme une expansion qui s'unit au tendon de l'extenseur.

Le 1er interosseux palmaire est un peu différent ; jadis considéré comme un faisceau accessoire de l'adducteur du pouce, il se détache (Fig. 3 et 4) :

- de la moitié supérieure de la face antéro-interne du 1er métacarpien,
- d'une arcade tendue du trapèze à la face dorsale de la base des 1er et 2e métacarpiens (arcade de Henle*).

Son tendon terminal est identique à celui des autres interosseux.

*** Henle Jakob (1809-1885), professeur d'anatomie à Zurich (Suisse) puis Heidelberg et Göttingen (Allemagne)**

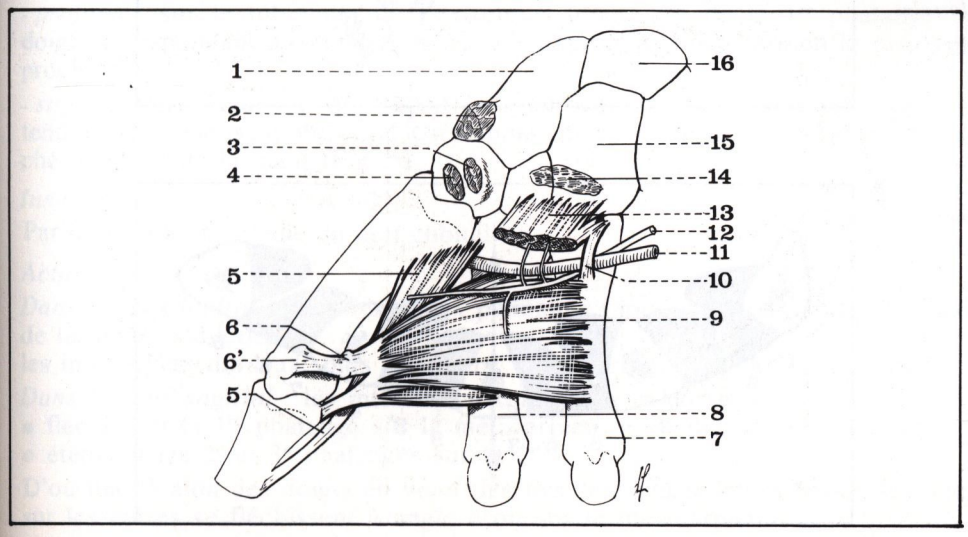

FIGURE 3

Le muscle 1er interosseux palmaire (vue antérieure)

1. *Scaphoïde*
2. *Insertion du court abducteur sur le tubercule du scaphoïde*
3. *Insertion de l'opposant sur le trapèze*
4. *Insertion du court fléchisseur*
5. *Premier interosseux palmaire*
6. *et 6'. Insertions terminales de l'adducteur*
7. *Troisième métacarpien*
8. *Deuxième métacarpien*
9. *Adducteur du pouce, faisceau transverse, métacarpien*
10. *Arcade fibreuse de l'adducteur*
11. *Arcade palmaire profonde*
12. *Branche profonde du nerf cubital*
13. *Adducteur du pouce, faisceau oblique, carpien*
14. *Insertion du court fléchisseur du pouce*
15. *Grand os*
16. *Semi-lunaire*

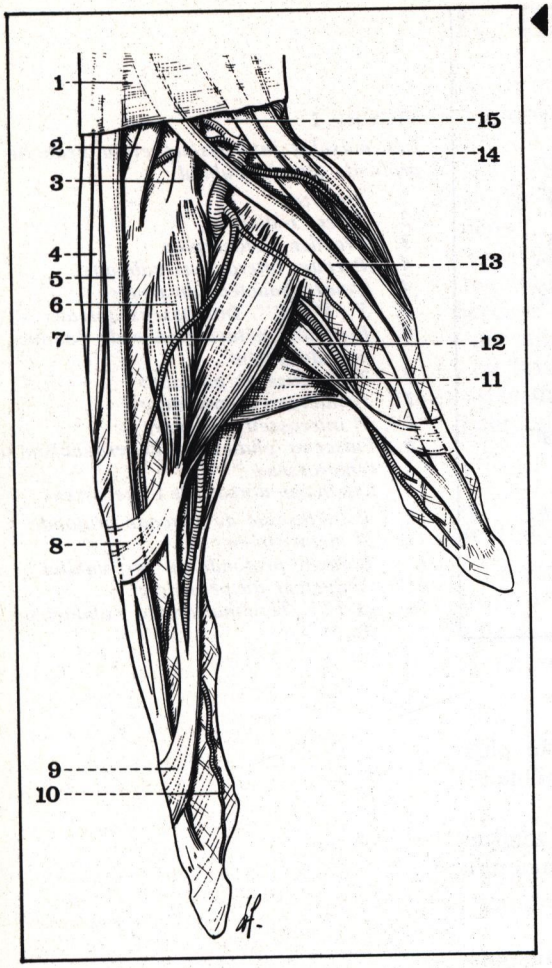

FIGURE 4

Les muscles interosseux du 1er espace (vue de profil)

1. *Ligament annulaire dorsal*
2. *Tendon du 2e radial*
3. *Tendon du 1er radial*
4. *Tendon de l'extenseur commun*
5. *Tendon de l'extenseur propre de l'index*
6. *et 7. Interosseux dorsal du 1er espace*
8. *Expansion du tendon du 1er interosseux*
9. *Terminaison du 1er lombrical*
10. *Artère collatérale externe de l'index*
11. **Adducteur du pouce**
12. **Premier interosseux palmaire**
13. *Tendon du long extenseur propre du pouce (limite interne de la tabatière anatomique)*
14. *Artère radiale*
15. *Scaphoïde*

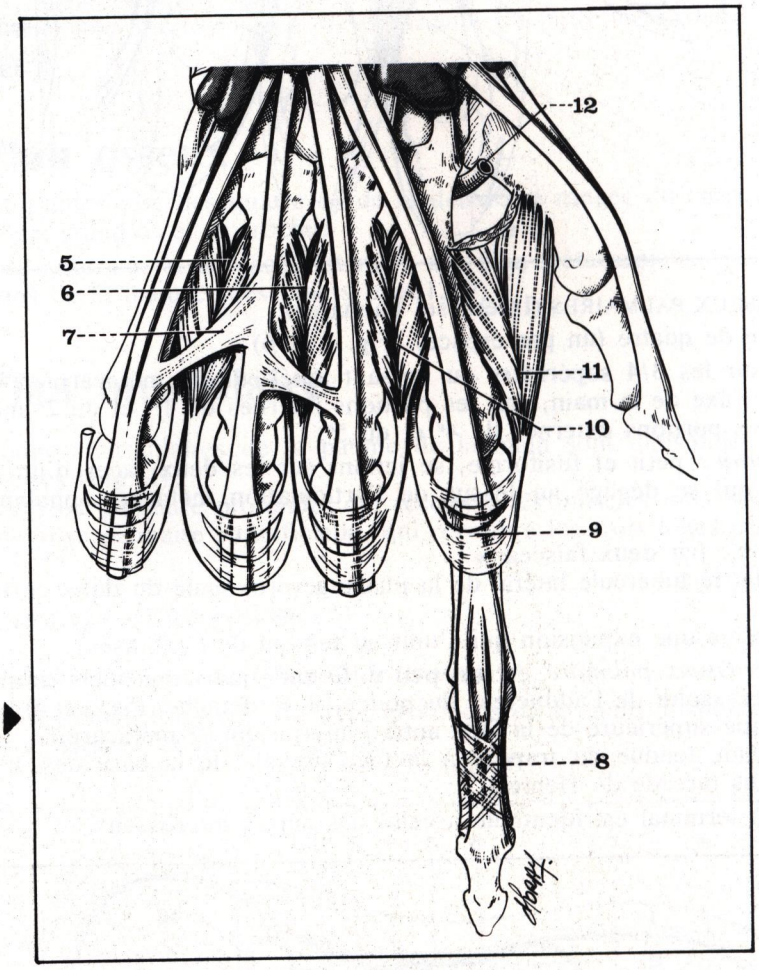

FIGURE 5

Les muscles interosseux dorsaux (vue postérieure)

5. *4e interosseux dorsal*
6. *3e interosseux dorsal*
7. *Bandelette intertendineuse*
8. *Expansions aponévrotiques dorsales*
9. *Dossière des interosseux*
10. *2e interosseux dorsal*
11. *1er interosseux dorsal*
12. *Artère radiale*

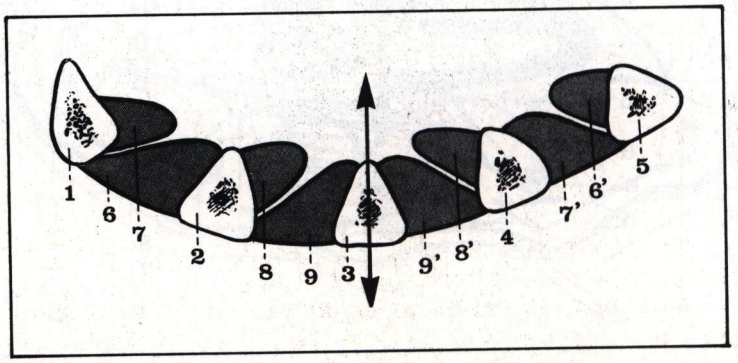

FIGURE 6

Coupe schématique des interosseux (l'axe médian de la main passe par le 3e métacarpien)

1.2.3.4.5. Métacarpiens
6. 1er interosseux dorsal
6'. 4e interosseux dorsal
7. 1er interosseux palmaire
7'. 4e interosseux dorsal
8. 2e interosseux palmaire
8'. 3e interosseux palmaire
9. 2e interosseux dorsal
9'. 3e interosseux dorsal

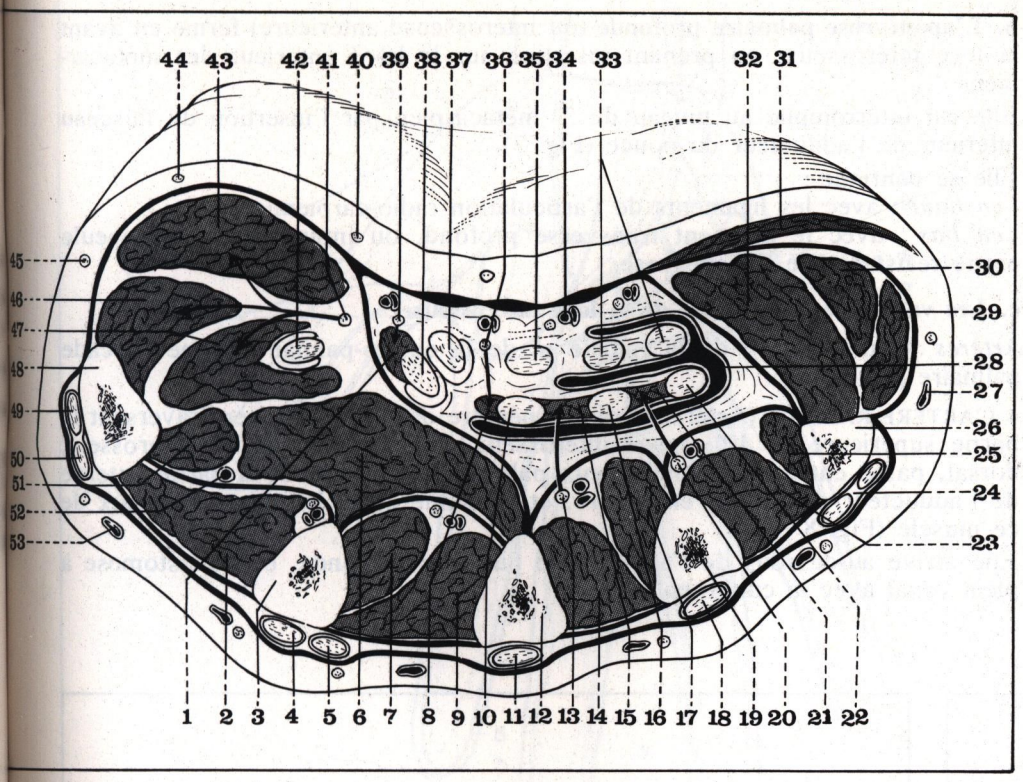

FIGURE 7

Coupe horizontale de la main (côté droit segment supérieur de la coupe)

1. *Premier lombrical*
2. *Interosseux dorsal du 1er espace*
3. *Deuxième métacarpien*
4. *Tendon de l'extenseur propre de l'index*
5. *Tendon de l'extenseur commun destiné à l'index*
6. *Adducteur du pouce*
7. *Interosseux palmaire du 2e espace*
8. *Deuxième lombrical*
9. *Interosseux dorsal du 2e espace*
10. *Tendon du fléchisseur commun profond destiné au médius*
11. *Tendon de l'extenseur commun destiné au médius*
12. *Troisième métacarpien*
13. *Nerf interosseux du 3e espace donnant le nerf du 3e lombrical*
14. *Interosseux dorsal du 3e espace*
15. *Troisième lombrical*
16. *Tendon du fléchisseur commun profond destiné à l'annulaire*
17. *Interosseux palmaire du 3e espace*
18. *Tendon de l'extenseur commun destiné à l'annulaire*
19. *Quatrième métacarpien*
20. *Nerf interosseux du 4e espace donnant le nerf du 4e lombrical*
21. *Quatrième lombrical*
22. *Tendon du fléchisseur commun profond destiné au 5e doigt*
23. *Interosseux dorsal du 4e espace*
24. *Tendons extenseurs du petit doigt*
25. *Interosseux palmaire du 4e espace*
26. *Cinquième métacarpien*
27. *Veine salvatelle du petit doigt*
28. *Gaine synoviale digito-carpienne interne*
29. *Abducteur du petit doigt*
30. *Court fléchisseur du petit doigt*
31. *Palmaire cutané*
32. *Opposant du petit doigt*
33. *Tendons du fléchisseur commun superficiel destinés aux 4e et 5e doigts*
34. *Artère interosseuse du 3e espace*
35. *Tendon du fléchisseur commun superficiel destiné au médius*
36. *Nerf interosseux du 2e espace (médian) donnant le nerf du 2e lombrical*
37. *Tendon du fléchisseur commun superficiel destiné à l'index*
38. *Tendon du fléchisseur commun profond destiné à l'index*
39. *Nerf interosseux du 1er espace (médian) innervant le 1er lombrical*
40. *Branche superficielle du médian*
41. *Rameau thénarien du médian*
42. *Tendon du fléchisseur propre du pouce dans sa gaine*
43. *Court abducteur du pouce*
44. *45. Nerfs superficiels (branches du médian)*
46. *Opposant du pouce*
47. *Court fléchisseur du pouce*
48. *Premier métacarpien*
49. *Tendon du court extenseur du pouce*
50. *Tendon du long extenseur du pouce*
51. *Terminaison de l'adducteur (faisceau carpien)*
52. *Artère radiale*
53. *Veine céphalique du pouce*

• INTEROSSEUX DORSAUX (Interossei Dorsales) : également au nombre de quatre (Fig. 2, 4 et 5)

Origine : dans chaque espace, par deux chefs qui se fixent sur les 3/4 des faces latérales des métacarpiens de l'espace :

- pour le métacarpien le plus éloigné de l'axe de la main (portions internes des 1er et 2e, portions externes des 4e et 5e) : seulement sur le versant postérieur (pour laisser le versant antérieur à l'interosseux palmaire),
- pour le métacarpien *le plus rapproché* de l'axe de la main (portions externes des 2e et 3e, portions internes des 3e et 4e) : sur les deux versants antérieur et postérieur (puisqu'il n'y a pas d'interosseux palmaire) (Fig. 6 et 7).

Corps charnu : les deux chefs se fusionnent pour former un petit muscle penniforme, d'où se détache très haut un tendon d'abord aplati, puis épais.

Terminaison : par deux faisceaux :

- *profond :* sur le tubercule de l'extrémité supérieure de la 1re phalange du doigt correspondant aux insertions les plus étendues (métacarpien le plus rapproché) ;
- *superficiel :* expansion qui reçoit le lombrical correspondant, et s'unit au tendon de l'extenseur du doigt correspondant au métacarpien le plus rapproché de l'axe de la main (Fig. 5).

Innervation

Par la branche profonde du nerf cubital.

Action

Dans le sens latéral : les interosseux palmaires rapprochent les doigts de l'axe de la main (adduction),

les interosseux dorsaux, plus puissants, ont un effet contraire (abduction).

Dans le sens sagittal : les interosseux (palmaires et dorsaux) :

• fléchissent la 1re phalange sur le métacarpien, avec une grande énergie,
• étendent les 2e et 3e phalanges sur la 1re.

D'où une flexion des doigts en volet (les trois phalanges en extension les unes sur les autres se fléchissent à angle droit sur le métacarpien).

b. L'aponévrose palmaire profonde (ou interosseuse antérieure) ferme en avant la loge interosseuse en prenant insertion sur le bord antérieur des métacarpiens.

Elle est interrompue au niveau du 3e métacarpien par l'insertion du faisceau inférieur de l'adducteur du pouce (Fig. 7).

Elle se continue :

- *en haut :* avec les ligaments de l'articulation radio-carpienne,
- *en bas :* avec le ligament transverse profond, ou inter-métacarpien, seule partie résistante de l'aponévrose.

c. Les vaisseaux et les nerfs de la loge interosseuse

Artères : l'anastomose de la radiale et de la cubito-palmaire forme l'arcade palmaire profonde.

• L'ARTERE RADIALE (Arteria Radialis) pénètre dans la paume en traversant la partie supérieure du 1er espace interosseux. Elle traverse le 1er interosseux dorsal, passe entre le 1er interosseux palmaire, en avant, et la partie externe de l'adducteur du pouce, en arrière, et s'insinue entre les deux faisceaux de ce muscle (Fig. 8 et 9).

Elle arrive au-dessous de l'aponévrose palmaire profonde, et s'anastomose à plein canal avec la cubito-palmaire.

FIGURE 8
Les muscles interosseux du 1er espace et l'artère radiale

1. *Ligament annulaire dorsal*
2. *Tendon du 2e radial*
3. *Tendon du 1er radial*
4. *Tendon de l'extenseur commun*
5. *Tendon de l'extenseur propre de l'index*
6. *et 7. Interosseux dorsal du 1er espace*
8. *Expansion du tendon du 1er interosseux*
9. *Terminaison du 1er lombrical*
10. *Artère collatérale externe de l'index*
11. *Adducteur du pouce*
12. *Premier interosseux palmaire*
13. *Tendon du long extenseur propre du pouce (limite interne de la tabatière anatomique)*
14. *Artère radiale*
15. *Scaphoïde*

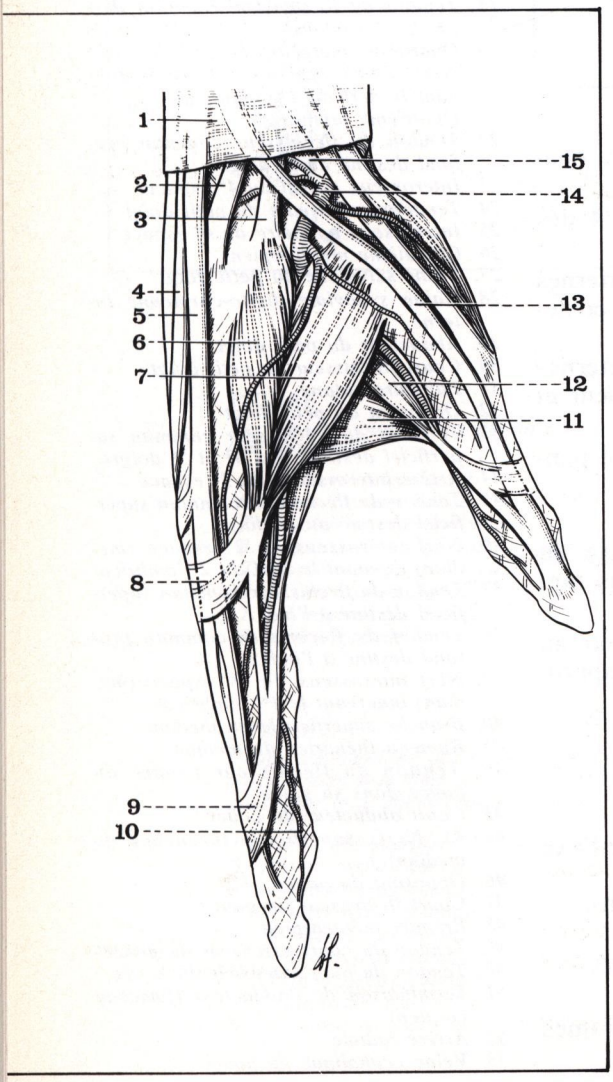

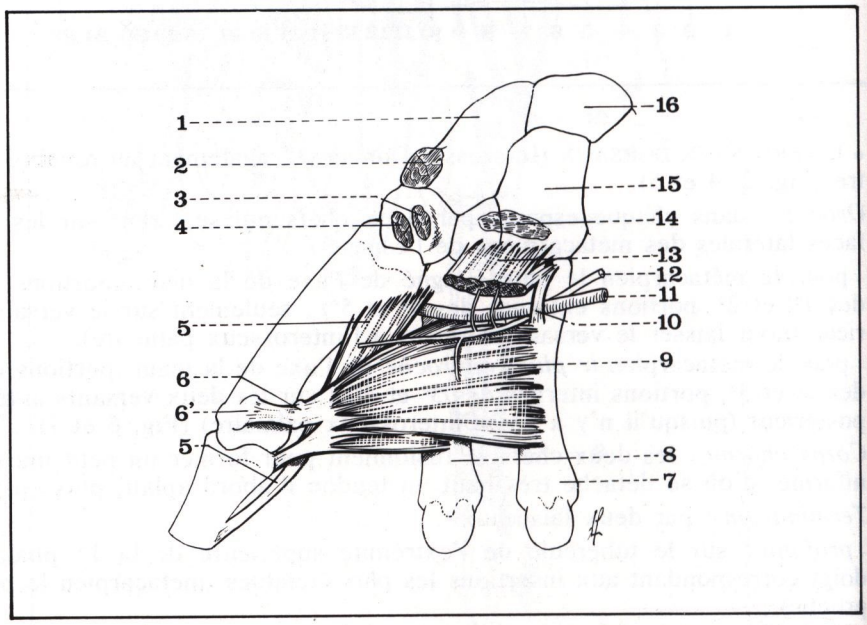

FIGURE 9 ▲

Trajet de l'artère radiale (vue antérieure)

1. *Scaphoïde*
2. *Insertion du court abducteur sur le tubercule du scaphoïde*
3. *Insertion de l'opposant sur le trapèze*
4. *Insertion du court fléchisseur*
5. *Premier interosseux palmaire*
6. *et 6'. Insertions terminales de l'adducteur*
7. *Troisième métacarpien*
8. *Deuxième métacarpien*
9. *Adducteur du pouce, faisceau transverse, métacarpien*
10. *Arcade fibreuse de l'adducteur*
11. *Arcade palmaire profonde*
12. *Branche profonde du nerf cubital*
13. *Adducteur du pouce ; faisceau oblique, carpien*
14. *Insertion du court fléchisseur du pouce*
15. *Grand os*
16. *Semi-lunaire*

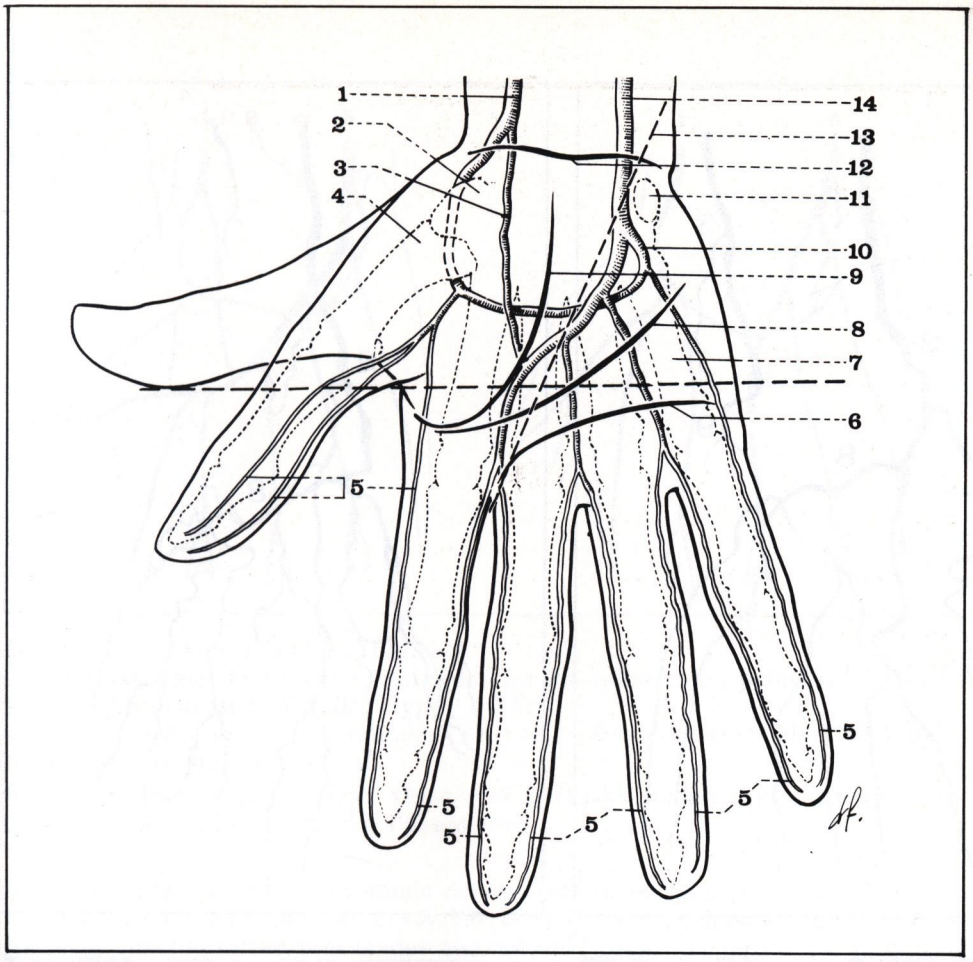

FIGURE 10
Projection cutanée des arcades palmaires (type C7-R3)

1. *Artère radiale*
2. *Saillie du tubercule du scaphoïde*
3. *Artère radio-palmaire*
4. *Premier métacarpien*
5. *Collatérales digitales*
6. *Pli palmaire inférieur*
7. *Cinquième métacarpien*
8. *Pli palmaire moyen*
9. *Pli palmaire supérieur*
10. *Artère cubito-palmaire*
11. *Pisiforme*
12. *Pli inférieur du poignet*
13. *Ligne de Delorme (bord externe du pisiforme, 2e espace interdigital) correspondant à l'arcade superficielle*
14. *Artère cubitale*

La ligne horizontale (ou ligne de Boeckel) prolonge le bord interne du pouce placé en abduction

• L'ARTERE CUBITO-PALMAIRE ou palmaire profonde (Ramus Palmaris Profundus) naît de la cubitale :
- soit à la sortie du canal pisi-unciformien,
- soit en avant des muscles de l'éminence hypothénar.

Puis, s'inclinant en dehors, elle plonge dans ces muscles, passe en avant de l'opposant du 5e doigt, et pénètre sous l'aponévrose palmaire profonde.

• L'ARCADE PALMAIRE PROFONDE (Arcus Palmaris Profundus) ainsi formée, réalise une courbe à concavité supérieure régulière, à 1 centimètre au-dessus de l'arcade palmaire superficielle (Fig. 10).

Recouverte par l'aponévrose palmaire profonde, elle repose directement sur le plan interosseux, et est accompagnée par la branche profonde du nerf cubital.

Au cours de son trajet, elle donne des *branches collatérales :*

Ascendantes : grêles et courtes, pour la 2e rangée du carpe.

Descendantes, les plus importantes, sous forme de quatre *interosseuses palmaires* ou métacarpiennes palmaires (Arteriae Metacarpeae Palmares) ; de dehors en dedans :

- *L'interosseuse du 1er espace,* donne le tronc des collatérales (externe et interne) du pouce, et la collatérale externe de l'index.
- *Les interosseuses des 2e, 3e et 4e espaces,* descendent chacune dans l'espace correspondant et s'anastomosent avec les artères digitales (issues de l'arcade superficielle).
- *Les perforantes,* qui traversent l'extrémité supérieure des espaces interosseux, arrivent au dos de la main, et se jettent dans les interosseuses dorsales, branches de la dorsale du carpe (Fig. 11).

Du point de vue topographique, l'arcade profonde est située à mi-distance du pli palmaire inférieur et du pli de flexion du poignet (Fig. 10).

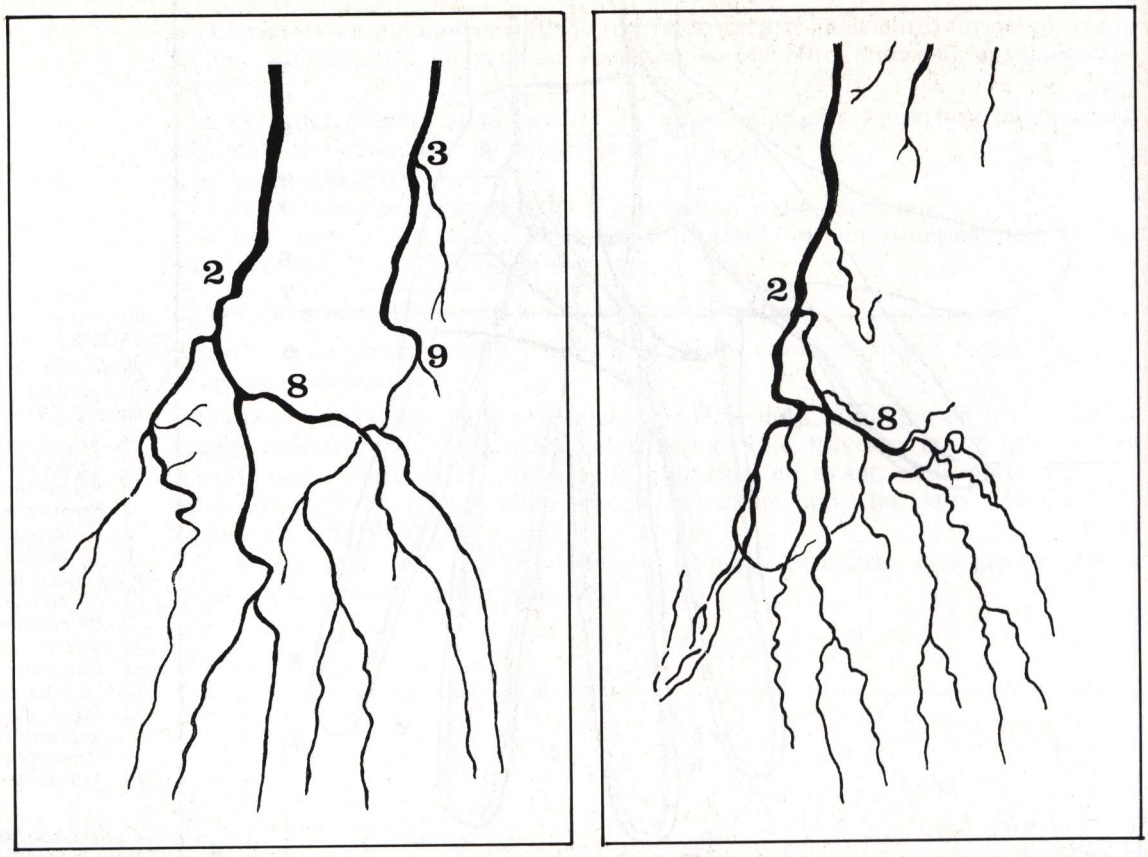

FIGURE 11

Deux artériographies des arcades palmaires

2. Artère radiale
3. Artère cubitale
8. Arcade palmaire profonde
9. Branche cubito-palmaire

L'arcade palmaire profonde est injectée isolément car l'arcade superficielle est oblitérée

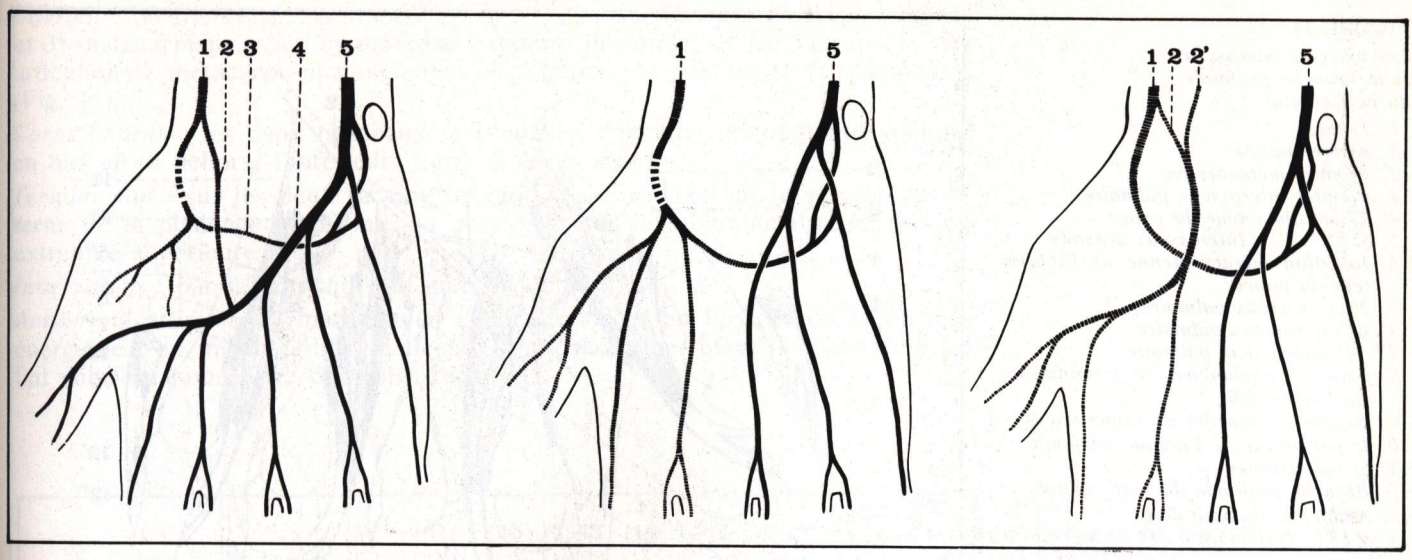

Des *variations* sont possibles (Fig. 12) :
soit par atrophie de l'arcade profonde, les 10 collatérales palmaires naissant alors de l'arcade superficielle, (type C10-R0),
soit par atrophie de l'artère radiale, l'arcade profonde naissant alors de l'interosseuse antérieure.

Veines et lymphatiques : deux veines, et quelques lymphatiques suivent l'arcade profonde, et remontent à l'avant-bras.

Nerfs (Fig. 13) : la branche profonde du *nerf cubital* ou ulnaire (Nervus Ulnaris) traverse l'éminence hypothénar, et suit l'arcade profonde, en dessinant une courbe à concavité supéro-externe, plus tendue que celle de l'artère : d'abord située au-dessus de l'arcade, elle la croise, le plus souvent par en arrière.

FIGURE 12
Variations des arcades palmaires
A gauche : *type* C_{10}-R_0
Au milieu : *type* C_5-R_5
A droite : *type* C_5-R_5 *(avec suppléance par l'artère du nerf médian)*
1. *Artère radiale*
2. *Artère radio-palmaire*
2'. *Artère du nerf médian*
3. *Arcade palmaire profonde*
4. *Arcade palmaire superficielle*
5. *Tronc de la cubitale*

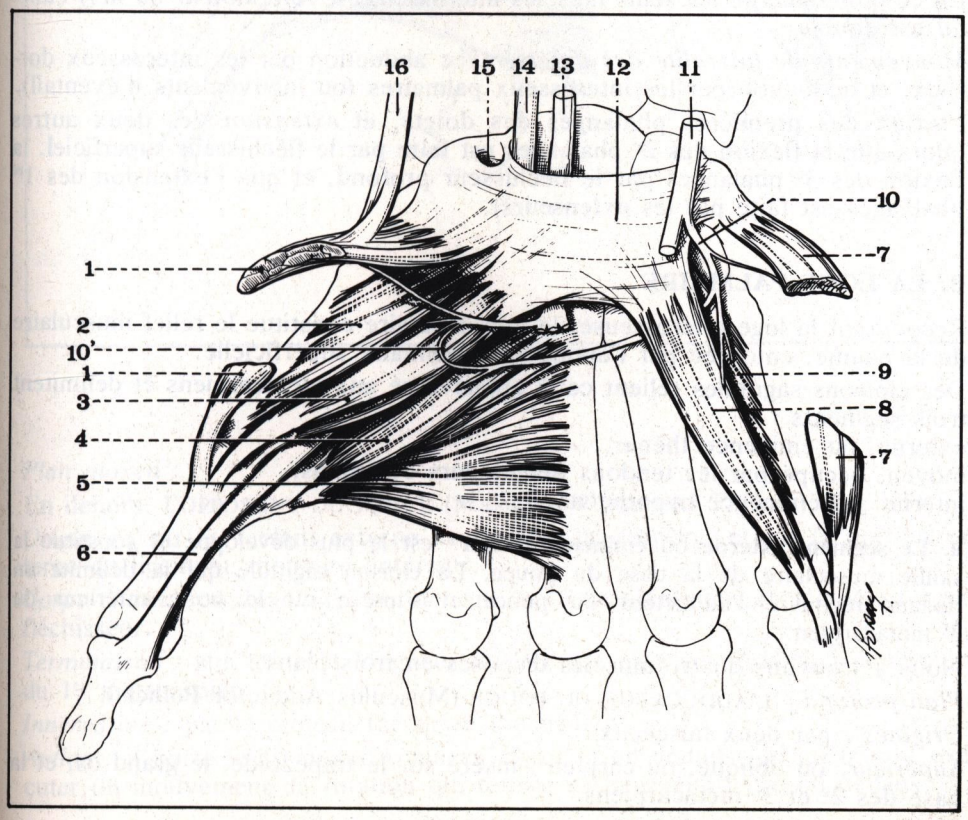

FIGURE 13
La branche profonde du nerf cubital
1. *Muscle court abducteur du pouce*
2. *Muscle opposant du pouce*
3. *Muscle court fléchisseur du pouce*
4. *Muscle adducteur du pouce, faisceau oblique*
5. *Muscle adducteur du pouce, faisceau transverse*
6. *Tendon du long fléchisseur propre du pouce*
7. *Muscle abducteur du 5e*
8. *Muscle court fléchisseur du 5e*
9. *Muscle opposant du 5e*
10. *Branche profonde du nerf cubital*
10'. *Anastomose du médian et de la branche profonde du cubital (anse de Cannieu et Riche)*
11. *Tronc du nerf cubital*
12. *Ligament annulaire antérieur*
13. *Tronc du nerf médian*
14. *Tendon du long fléchisseur propre du pouce*
15. *Coulisse fibreuse du grand palmaire*
16. *Tendon du long abducteur du pouce*

FIGURE 14

Les muscles interosseux et la branche profonde du nerf cubital

1. *Trapèze*
2. *Artère radiale*
3. *Premier métacarpien*
4. *Premier interosseux palmaire*
4'. *Court abducteur du pouce*
5. 5'. 5''. 5'''. *Interosseux dorsaux*
6. *Insertion métacarpienne de l'adducteur du pouce*
7. *2e interosseux palmaire*
7'. *3e interosseux palmaire*
7''. *4e interosseux palmaire*
8. *Faisceau phalangien de terminaison de l'interosseux*
9. *Expansion dorsale de l'interosseux*
10. *4e perforante de l'arcade profonde*
11. *5e métacarpien*
12. *Branche profonde du nerf cubital*
13. *Abducteur du petit doigt*
13' et 13''. *Terminaison de l'abducteur du 5e*

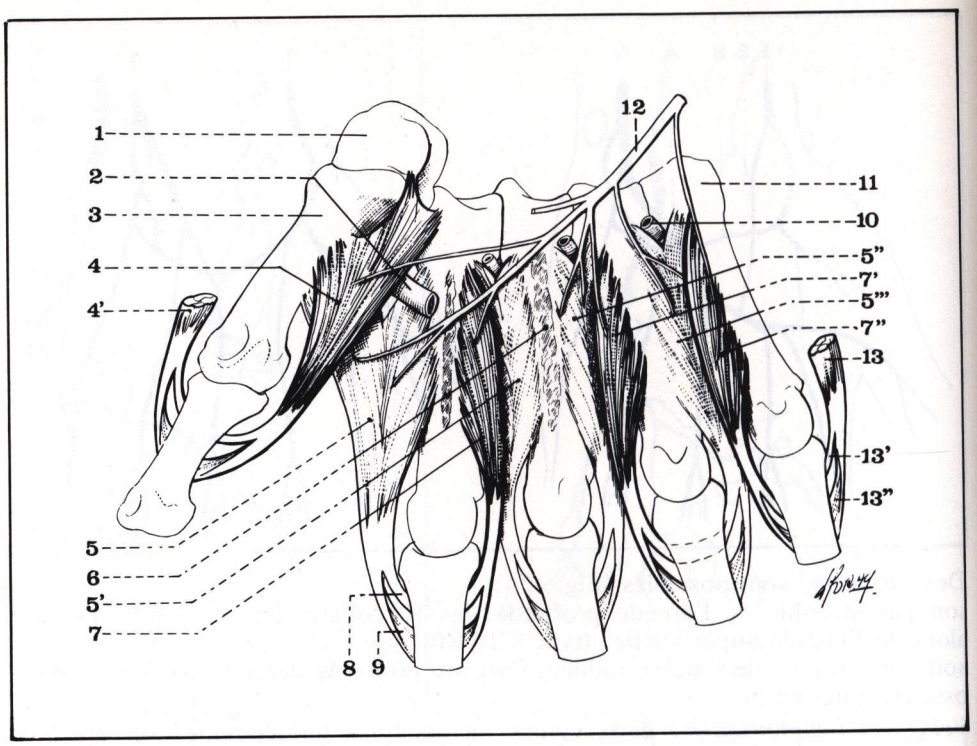

Elle se termine dans l'adducteur du pouce, et dans le faisceau profond du court fléchisseur du pouce (Fig. 14).

Au cours de son trajet, elle innerve tous les muscles interosseux, et un certain nombre de muscles de la loge palmaire.

En ce qui concerne les seuls muscles interosseux, le *rôle moteur du nerf cubital* est double :

Mouvements de latéralité des doigts, avec abduction par les interosseux dorsaux, et adduction par les interosseux palmaires (ou mouvements d'éventail).

Flexion des premières phalanges des doigts, et *extension* des deux autres (alors que la flexion des 2e phalanges est faite par le fléchisseur superficiel, la flexion des 3e phalanges par le fléchisseur profond, et que l'extension des 1re phalanges est faite par les extenseurs).

B. LA LOGE PALMAIRE

Recouvrant la loge interosseuse, la loge palmaire constitue le relief musculaire de la paume, entourée par l'aponévrose palmaire superficielle.

Des cloisons sagittales relient cette aponévrose aux métacarpiens et délimitent trois segments :
externe, ou éminence thénar,
moyen, occupé par les tendons fléchisseurs communs,
interne, ou éminence hypothénar.

a. Le segment externe ou **éminence thénar*** est le plus développé et constitue la saillie musculaire de la base du pouce. La cloison sagittale qui la délimite en dedans recouvre l'adducteur du pouce et s'insère sur le bord antérieur du 3e métacarpien.

Nous y trouvons quatre muscles disposés en trois plans :

Plan profond : L'ADDUCTEUR DU POUCE (Musculus Adductor Pollicis).

Origines : par deux faisceaux :

Supérieur, ou oblique, ou carpien : inséré sur le trapézoïde, le grand os, et la base des 2e et 3e métacarpiens.

* *en grec, Thenar : la paume*

Inférieur, ou transverse, ou métacarpien : inséré sur la crête antérieure des 2e et 3e métacarpiens, sur l'aponévrose palmaire profonde, et sur la capsule des articulations métacarpo-phalangiennes de l'index, du médius et de l'annulaire (Fig. 15).

Corps charnu : les deux faisceaux restent bien distincts, le supérieur, oblique en bas et en dehors, l'inférieur, transversal en dehors.

Terminaison : sur les deux faces d'un tendon qui se fixe sur le sésamoïde interne de la phalange proximale du pouce, et sur le tubercule interne de son extrémité supérieure.

Innervation : par la branche profonde du cubital.

Action : il attire le 1er métacarpien en adduction et en flexion, de façon très énergique ; en même temps, il fléchit la 1re phalange, étend la deuxième, et fait subir au pouce une rotation externe.

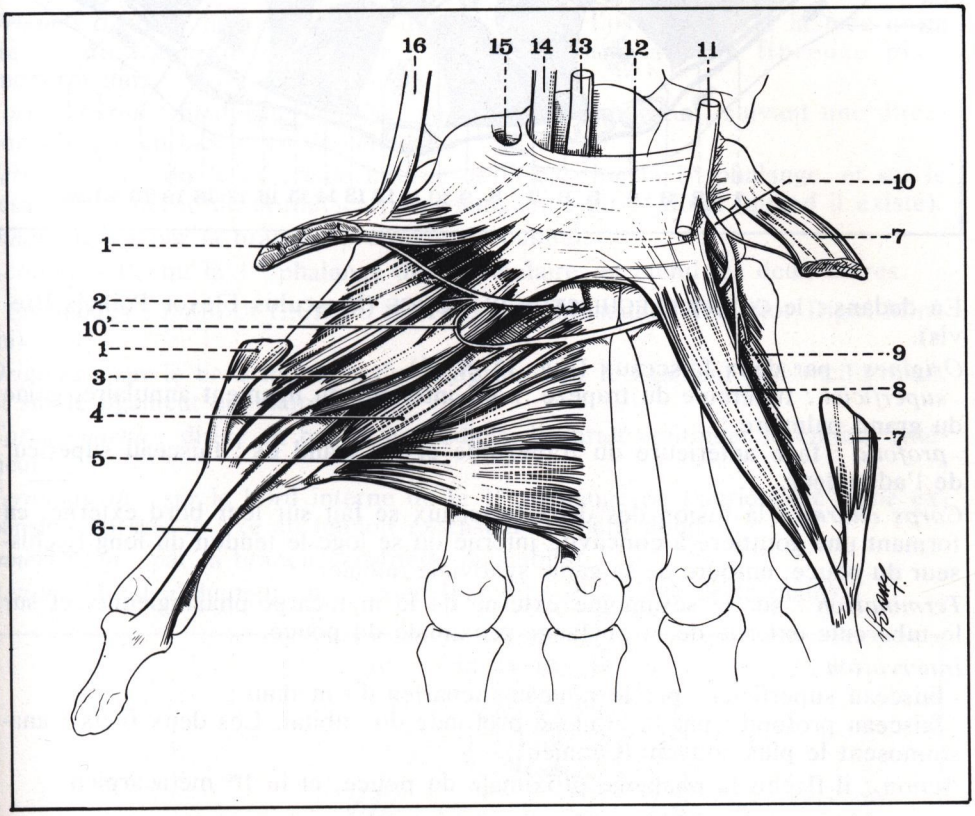

FIGURE 15

Les muscles des loges thénar et hypothénar

1. *Muscle court abducteur du pouce*
2. *Muscle opposant du pouce*
3. *Muscle court fléchisseur du pouce*
4. *Muscle adducteur du pouce, faisceau oblique*
5. *Muscle adducteur du pouce, faisceau transverse*
6. *Tendon du long fléchisseur propre du pouce*
7. *Muscle abducteur du 5e*
8. *Muscle court fléchisseur du 5e*
9. *Muscle opposant du 5e*
10. *Branche profonde du nerf cubital*

10'. *Anastomose du médian et de la branche profonde du cubital (anse de Cannieu et Riche)*

11. *Tronc du nerf cubital*
12. *Ligament annulaire antérieur*
13. *Tronc du nerf médian*
14. *Tendon du long fléchisseur propre du pouce*
15. *Coulisse fibreuse du grand palmaire*
16. *Tendon du long abducteur du pouce*

Plan moyen :

En dehors, l'OPPOSANT DU POUCE (Musculus Opponens Pollicis) (Fig. 15).

Origines : sur le versant externe de la crête du trapèze, et sur la portion externe du ligament annulaire antérieur.

Corps charnu : triangulaire, recouvrant le 1er métacarpien, et accolé au court fléchisseur.

Terminaison : sur toute la longueur du versant externe de la face antérieure du 1er métacarpien.

Innervation : par le rameau thénarien du médian.

Action : il porte le 1er métacarpien en avant et en dedans, en lui faisant exécuter un mouvement de rotation qui tourne sa face antérieure en dedans.

FIGURE 16

Coupe horizontale de la main (côté droit segment supérieur de la coupe)

1. *Premier lombrical*
2. *Interosseux dorsal du 1er espace*
3. *Deuxième métacarpien*
4. *Tendon de l'extenseur propre de l'index*
5. *Tendon de l'extenseur commun destiné à l'index*
6. *Adducteur du pouce*
7. *Interosseux palmaire du 2e espace*
8. *Deuxième lombrical*
9. *Interosseux dorsal du 2e espace*
10. *Tendon du fléchisseur commun profond destiné au médius*
11. *Tendon de l'extenseur commun destiné au médius*
12. *Troisième métacarpien*
13. *Nerf interosseux du 3e espace donnant le nerf du 3e lombrical*
14. *Interosseux dorsal du 3e espace*
15. *Troisième lombrical*
16. *Tendon du fléchisseur commun profond destiné à l'annulaire*
17. *Interosseux palmaire du 3e espace*
18. *Tendon de l'extenseur commun destiné à l'annulaire*
19. *Quatrième métacarpien*
20. *Nerf interosseux du 4e espace donnant le nerf du 4e lombrical*
21. *Quatrième lombrical*
22. *Tendon du fléchisseur commun profond destiné au 5e doigt*
23. *Interosseux dorsal du 4e espace*
24. *Tendons extenseurs du petit doigt*
25. *Interosseux palmaire du 4e espace*
26. *Cinquième métacarpien*
27. *Veine salvatelle du petit doigt*
28. *Gaine synoviale digito-carpienne interne*
29. *Abducteur du petit doigt*
30. *Court fléchisseur du petit doigt*
31. *Palmaire cutané*
32. *Opposant du petit doigt*
33. *Tendons du fléchisseur commun superficiel destinés aux 4e et 5e doigts*
34. *Artère interosseuse du 3e espace*
35. *Tendon du fléchisseur commun superficiel destiné au médius*
36. *Nerf interosseux du 2e espace (médian) donnant le nerf du 2e lombrical*
37. *Tendon du fléchisseur commun superficiel destiné à l'index*
38. *Tendon du fléchisseur commun profond destiné à l'index*
39. *Nerf interosseux du 1er espace (médian) innervant le 1er lombrical*
40. *Branche superficielle du médian*
41. *Rameau thénarien du médian*
42. *Tendon du fléchisseur propre du pouce dans sa gaine*
43. *Court abducteur du pouce*
44. *45. Nerfs superficiels (branches du médian)*
46. *Opposant du pouce*
47. *Court fléchisseur du pouce*
48. *Premier métacarpien*
49. *Tendon du court extenseur du pouce*
50. *Tendon du long extenseur du pouce*
51. *Terminaison de l'adducteur (faisceau carpien)*
52. *Artère radiale*
53. *Veine céphalique du pouce*

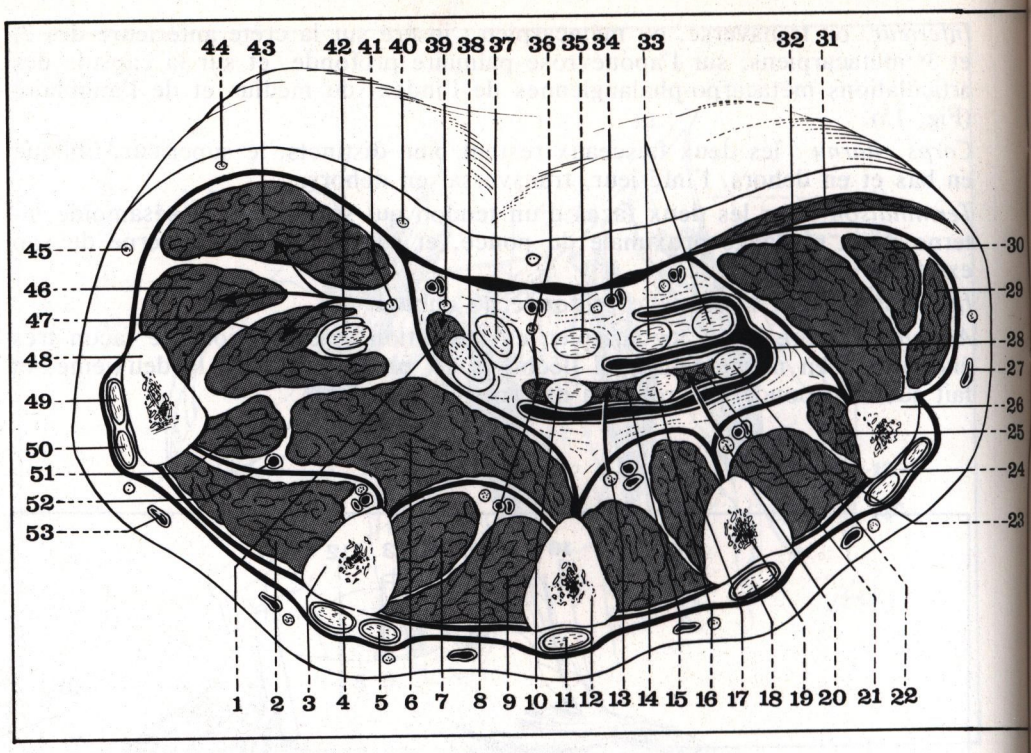

En dedans : le COURT FLÉCHISSEUR DU POUCE (Musculus Flexor Pollicis Brevis).

Origines : par deux faisceaux (Fig. 15 et 16)

- *superficiel :* tubercule du trapèze, bord inférieur du ligament annulaire, gaine du grand palmaire ;
- *profond :* face antérieure du trapézoïde et du grand os ; faisceau supérieur de l'adducteur.

Corps charnu : la fusion des deux faisceaux se fait sur leur bord externe, en formant une gouttière à concavité interne où se loge le tendon du long fléchisseur du pouce, entouré de sa gaine synoviale radiale.

Terminaison : sur le sésamoïde externe de la métacarpo-phalangienne, et sur le tubercule externe de la phalange proximale du pouce.

Innervation :

- faisceau superficiel : par le rameau thénarien du médian ;
- faisceau profond : par la branche profonde du cubital. Ces deux filets s'anastomosent le plus souvent (Cannieu*).

Action : il fléchit la phalange proximale du pouce, et le 1er métacarpien.

Plan superficiel : LE COURT ABDUCTEUR DU POUCE (Musculus Abductor Pollicis Brevis).

Origines : sur le tubercule du scaphoïde et le ligament annulaire antérieur du carpe ; il reçoit souvent une expansion du tendon du long abducteur du pouce (Fig. 15 et 16).

Corps charnu : mince, aplati, triangulaire à sommet inférieur.

Terminaison : sur le tubercule externe de l'extrémité supérieure de la phalange proximale ; il envoie une expansion qui passe sur la face dorsale de la phalange palmaire, et se fixe au tendon du long extenseur du pouce.

Innervation : par le rameau thénarien du médian.

Action : il met le 1er métacarpien en flexion et adduction, fléchit la 1re phalange, et étend la 2e.

Il ne mérite donc pas son nom d' « abducteur », sauf s'il se contracte en même temps que le long abducteur.

*** Cannieu (1863-1907), professeur d'anatomie à Bordeaux**

b. Le segment interne, ou **éminence hypothénar***comporte trois muscles auquel on rajoute le palmaire cutané, qui fait partie de la couche sous-cutanée, et sera donc décrit plus tard (Fig. 16 et 17).

** Hypothenar : du grec Hypo : au-dessous de, Thenar : la paume*

Plan profond : L'OPPOSANT DU PETIT DOIGT (Musculus Opponens Digiti Minimi).

Origines : sur la face interne du crochet de l'os crochu, et le bord inférieur du ligament annulaire antérieur.

Corps charnu : épais et triangulaire, les fibres étant d'autant plus obliques qu'elles sont plus basses.

Terminaison : sur le bord interne de la face antérieure du 5e métacarpien.

Innervation : par la branche profonde du cubital.

Action : il porte le 5e doigt en avant et en dehors, et l'oppose au pouce.

Plan superficiel :

- En dehors, le COURT FLECHISSEUR DU PETIT DOIGT (Musculus Flexor Digiti Minimi Brevis) :

Origines : sur la face antérieure du crochet de l'os crochu, et la face antérieure du ligament annulaire ; parfois, d'une arcade fibreuse pisi-unciformienne.

Corps charnu : fusiforme et grêle, en avant de l'opposant, suivant une direction oblique en bas et en dedans.

Terminaison : sur le tubercule interne de la base de la 1re phalange, et sur le sésamoïde interne de la métacarpo-phalangienne du 5e doigt (quand il existe).

Innervation : par la branche profonde du cubital.

Action : il fléchit la 1re phalange de l'auriculaire, et étend les deux autres.

- En dedans : L'ABDUCTEUR DU PETIT DOIGT (Musculus Abductor Digiti Minimi).

Origines : sur le bord inférieur du pisiforme, sur le ligament pisi-unciformien, et sur le ligament annulaire.

Corps charnu : dirigé en bas et en dedans, il paraît continuer le cubital antérieur.

Terminaison : sur le bord interne de la 1re phalange de l'auriculaire ; une expansion dorsale le fixe au tendon extenseur du petit doigt.

Innervation : par la branche profonde du cubital.

Action : il est abducteur du 5e doigt (par rapport à l'axe de la main).

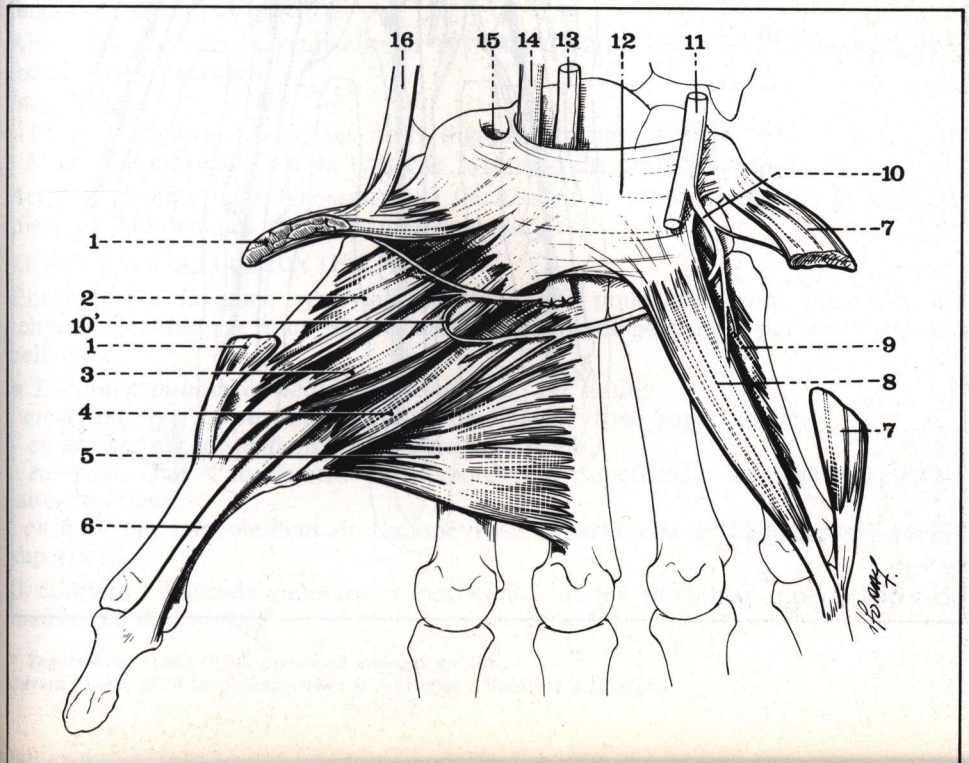

FIGURE 17

Les muscles des loges thénar et hypothénar

1. *Muscle court abducteur du pouce*
2. *Muscle opposant du pouce*
3. *Muscle court fléchisseur du pouce*
4. *Muscle adducteur du pouce, faisceau oblique*
5. *Muscle adducteur du pouce, faisceau transverse*
6. *Tendon du long fléchisseur propre du pouce*
7. *Muscle abducteur du 5e*
8. *Muscle court fléchisseur du 5e*
9. *Muscle opposant du 5e*
10. *Branche profonde du nerf cubital*

10'. *Anastomose du médian et de la branche profonde du cubital (anse de Cannieu et Riche)*

11. *Tronc du nerf cubital*
12. *Ligament annulaire antérieur*
13. *Tronc du nerf médian*
14. *Tendon du long fléchisseur propre du pouce*
15. *Coulisse fibreuse du grand palmaire*
16. *Tendon du long abducteur du pouce*

c. Le segment moyen (ou loge palmaire moyenne), situé entre les deux autres, se continue directement avec le canal carpien, puis avec la région antérieure de l'avant-bras ; il contient en effet les tendons des deux fléchisseurs communs (profond et superficiel) qui descendent vers les doigts.

LES FLÉCHISSEURS COMMUNS sont disposés en deux plans (Fig. 16) :

- plan profond, pour les 4 tendons du fléchisseur commun profond,
- plan superficiel, pour les 4 tendons du fléchisseur commun superficiel, séparés l'un de l'autre par le prolongement inter-tendineux de la gaine synoviale cubitale.

LES MUSCLES LOMBRICAUX*(Musculi Lumbricales) sont annexés aux tendons fléchisseurs profonds, qu'ils réunissent aux expansions des interosseux (Fig. 16 et 18).

Au nombre de quatre, ils se comptent de dehors en dedans.

** Lombricaux : du latin Lumbricus : le ver (en raison de leur forme longue et fine)*

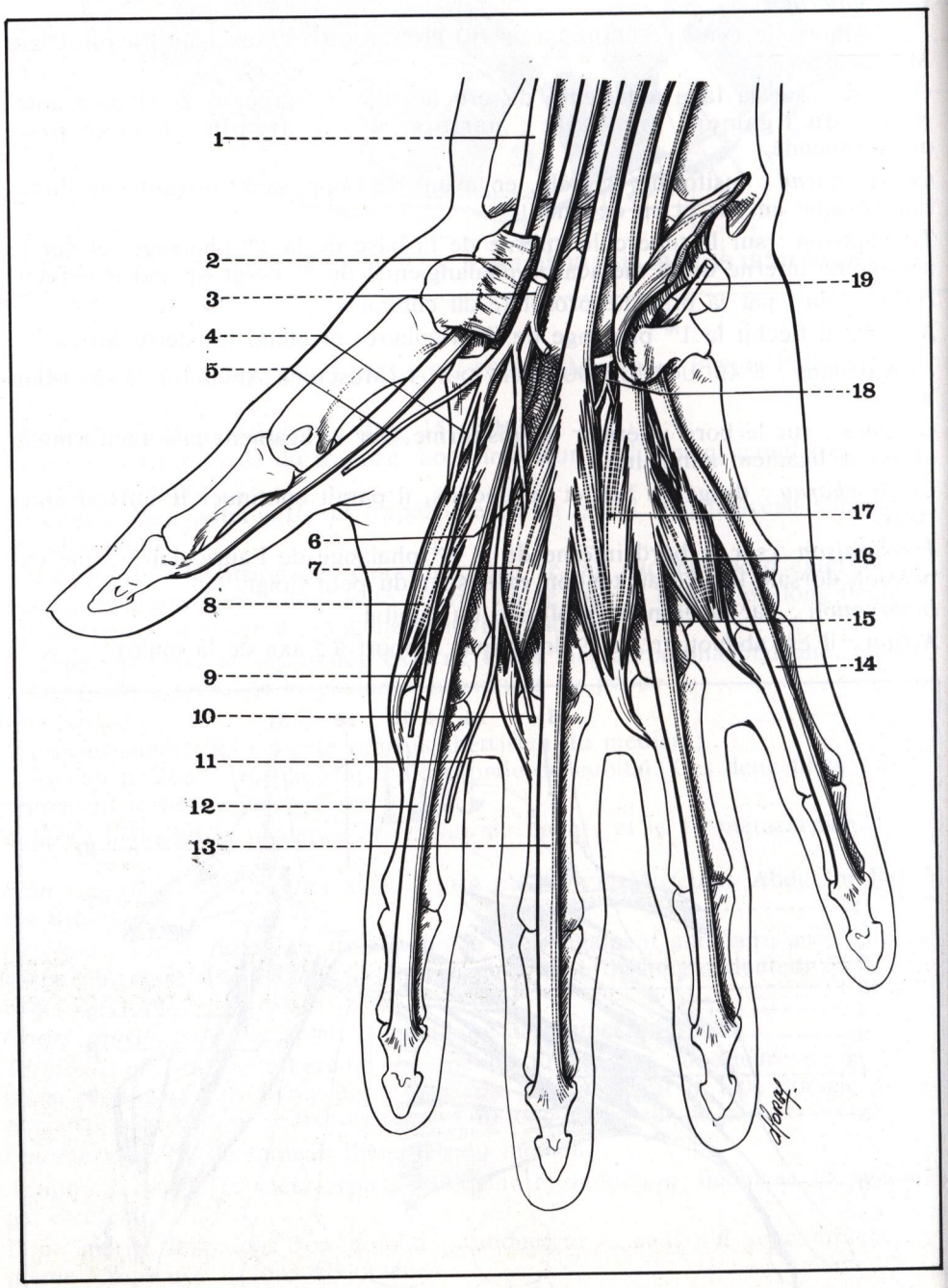

FIGURE 18

Les tendons du fléchisseur commun profond et les lombricaux

1. *Tendon du fléchisseur propre du pouce*
2. *Ligament annulaire (sectionné)*
3. *Nerf médian*
4. *Nerf du 1er lombrical*
5. *Nerf collatéral interne du pouce*
6. *Nerf du 2e lombrical*
7. *2e lombrical*
8. *1er lombrical*
9. *Nerf collatéral externe de l'index*
10. *Nerf collatéral externe du médius*
11. *Nerf collatéral interne de l'index*
12. *Tendon de l'index du fléchisseur commun profond*
13. *Tendon du médius du fléchisseur commun profond*
14. *Tendon de l'auriculaire du fléchisseur commun profond*
15. *Tendon de l'annulaire du fléchisseur commun profond*
16. *Quatrième lombrical*
17. *Troisième lombrical*
18. *Rameau de la branche profonde du cubital destiné aux deux derniers lombricaux*
19. *Nerf cubital (branche profonde)*

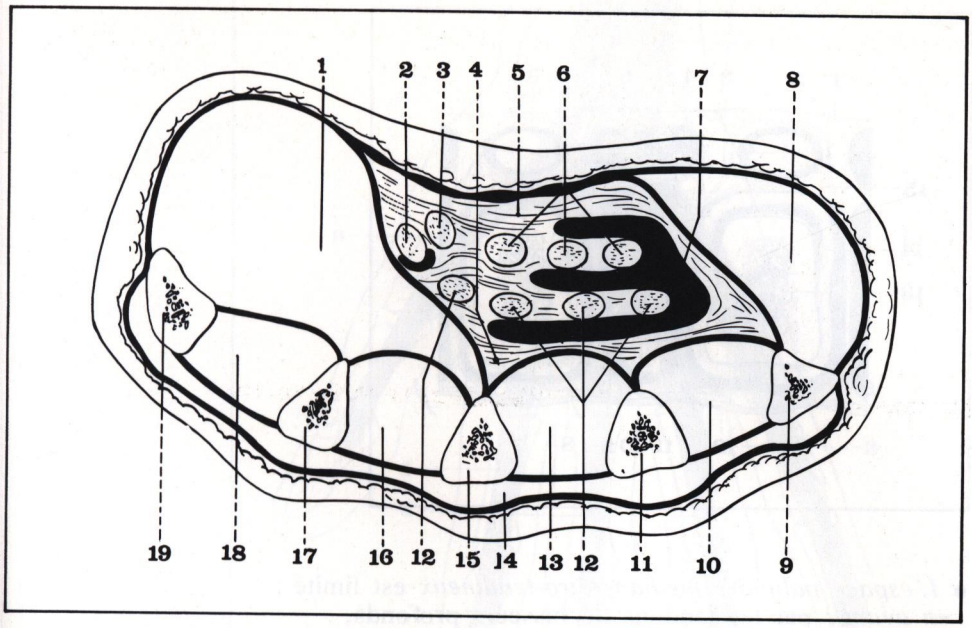

FIGURE 19

Les espaces celluleux
(coupe transversale de la main)

1. *Loge thénarienne*
2. *Tendon du fléchisseur propre du pouce*
3. *Tendon superficiel de l'index*
4. *Espace rétro-tendineux*
5. *Espace pré-tendineux*
6. *Tendons du fléchisseur commun superficiel*
7. *Gaine synoviale digito-carpienne interne*
8. *Loge hypothénarienne*
9. *5e métacarpien*
10. *4e espace interosseux*
11. *4e métacarpien*
12. *Tendons du fléchisseur commun profond*
13. *3e espace interosseux*
14. *Région dorsale de la main*
15. *3e métacarpien*
16. *2e espace interosseux*
17. *2e métacarpien*
18. *1er espace interosseux*
19. *1er métacarpien*

Origines :
- le 1er et le 2e lombrical naissent du bord externe des tendons fléchisseurs profonds du 2e et du 3e doigts ;
- le 3e et le 4e lombrical naissent des bords latéraux correspondants des tendons fléchisseurs profonds adjacents (3e et 4e d'une part, 4e et 5e d'autre part).

Corps charnu :
- le 1er et le 2e lombrical sont donc des muscles « penniformes » ; le 3e et le 4e des muscles « bipennés ».

Ils cheminent dans de véritables « tunnels aponévrotiques » situés entre les aponévroses palmaires superficielle et profonde, que relient latéralement des cloisons sagittales. Ces tunnels contiennent les fléchisseurs profonds, les lombricaux et les paquets vasculo-nerveux digitaux (Legueu et Juvara*) (Fig. 21).

Terminaison : par une mince languette tendineuse, plaquée sur la face externe de l'articulation métacarpo-phalangienne, et fixée sur l'expansion tendineuse de l'interosseux correspondant ; avec elle, elle s'insère sur le bord externe du tendon extenseur (Fig. 20).

Ainsi, les lombricaux réalisent un système d'union entre les fléchisseurs profonds et les extenseurs.

Innervation :
- 1er et 2e lombrical : par les nerfs digitaux du nerf médian,
- 3e et 4e lombrical : par la branche profonde du nerf cubital.

Action : comme les interosseux, ils fléchissent la 1re phalange sur le métacarpien, et étendent les deux dernières phalanges.

LES ESPACES CELLULEUX (Fig. 19).

Entourés par la gaine synoviale cubitale, que nous étudierons plus loin, les tendons fléchisseurs sont séparés des aponévroses palmaires par deux espaces celluleux :

• *L'espace palmaire médian prétendineux* est limité :
- *en avant,* par la portion moyenne de l'aponévrose superficielle,
- *en arrière,* par les tendons fléchisseurs superficiels,
- *en haut,* par l'accolement de l'aponévrose superficielle au ligament annulaire antérieur,
- *en bas,* par l'accolement de l'aponévrose superficielle au ligament transverse superficiel.

Il contient : l'arcade palmaire superficielle, et les branches superficielles du médian et du cubital.

*** Legueu Félix (1863-1939), chirurgien urologue à Paris**
Juvara Ernest (1870-1933), anatomiste et chirurgien à Bucarest (Roumanie)

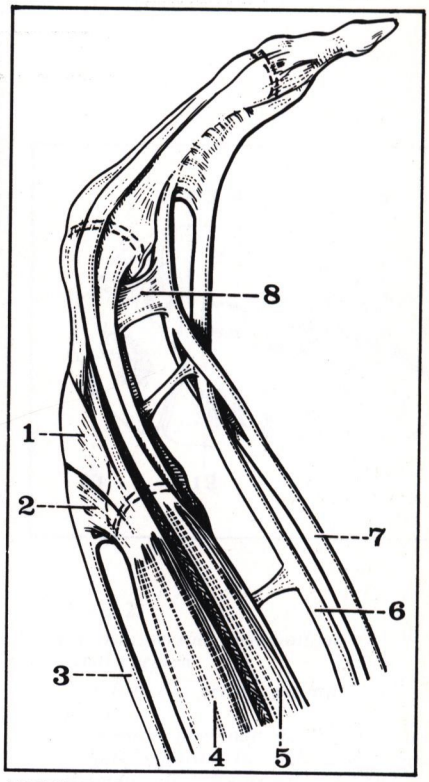

FIGURE 20

Vue latérale d'un doigt montrant la terminaison d'un interosseux et d'un lombrical
(d'après Paturet)

1. *Dossière du tendon extenseur*
2. *Expansion aponévrotique dorsale*
3. *Tendon extenseur*
4. *Muscle interosseux*
5. *Muscle lombrical*
6. *Tendon fléchisseur profond (perforant)*
7. *Tendon fléchisseur superficiel (perforé)*
8. *Méso-tendon*

FIGURE 21

Coupe de la main passant par la tête des 3e et 4e métacarpiens (segment supérieur de la coupe)

1. *Aponévrose palmaire moyenne*
2. *Tendon fléchisseur superficiel*
3. *Fibres perforantes interosseuses*
4. *Nerf digital du 3e espace*
5. *Muscle lombrical*
6. *Arc péri-tendineux*
7. *Tendon extenseur*
8. *Fibres intertendineuses*
9. *Muscle interosseux palmaire du 3e espace*
10. *Fibres intermusculaires*
11. *Muscle interosseux dorsal du 3e espace*
12. *Aponévrose dorsale superficielle*
13. *Tête du troisième métacarpien*
14. *Capsule de l'articulation métacarpo-phalangienne*
15. *Aponévrose palmaire profonde*

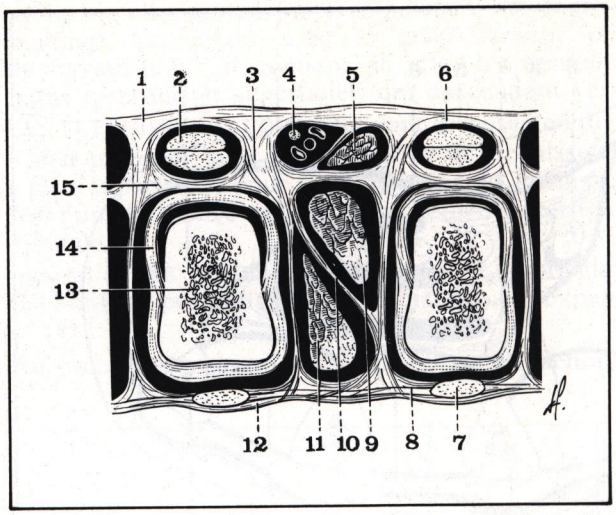

• *L'espace palmaire médian rétro-tendineux* est limité :
- *en avant :* par les tendons fléchisseurs profonds,
- *en arrière :* par l'aponévrose palmaire profonde (en dedans du 3e métacarpien) et par le faisceau inférieur de l'adducteur du pouce (en dehors du 3e métacarpien), recouvert par l'aponévrose intermusculaire externe,
- *en dehors :* par la loge thénarienne,
- *en dedans :* par la loge hypothénarienne.

Il est cloisonné par les « tunnels aponévrotiques » qu'utilisent les lombricaux (Legueu et Juvara) (Fig. 21).

Il communique :
- *en haut :* avec l'avant-bras, en arrière de la gaine synoviale cubitale,
- *en bas :* avec la racine des doigts, par l'intermédiaire des lombricaux, et avec les espaces interdigitaux.

Ces espaces celluleux sont parfois le siège de phlegmons sous-aponévrotiques de la paume de la main, qui peuvent se propager des doigts à l'avant-bras.

C. LES GAINES SYNOVIALES DES FLECHISSEURS

ou gaine synoviale commune des muscles fléchisseurs (Vagina Synovialis Communis Musculorum Flexorum).

Deux synoviales entourent les tendons fléchisseurs, du poignet à la racine des doigts ; ces deux gaines « digito-carpiennes », très étendues, complètent les gaines « digitales » qui ne répondent qu'aux phalanges (*cf.* « Les doigts », page 1416).

a. La gaine digito-carpienne externe ou gaine « radiale », ou gaine du tendon du long fléchisseur du pouce (Vagina Tendinis Musculi Flexoris Pollicis Longi).

Commençant à la base de la 2e phalange du pouce, elle entoure le tendon du long fléchisseur et remonte jusqu'à 4 centimètres au-dessus du ligament annulaire antérieur du carpe (Fig. 22).

b. La gaine digito-carpienne interne ou gaine « cubitale », ou gaine synoviale commune des fléchisseurs (Vagina Synovialis Communis Musculi Flexorum).

Commençant à la base de la 3e phalange du 5e doigt, elle engaine les deux tendons fléchisseurs de ce doigt, et, cylindrique, gagne avec eux la paume de la main (Fig. 22).

Elle s'élargit considérablement en dehors, et englobe successivement les tendons fléchisseurs des 4e, 3e et 2e doigts. Elle est alors commune à tous les tendons fléchisseurs (sauf celui du pouce).

Elle se rétrécit pour pénétrer dans le canal carpien, dont elle occupe le côté interne ; puis elle s'étale de nouveau à la face antérieure de l'avant-bras, où elle se termine en cul-de-sac, un peu au-dessus de la synoviale radiale.

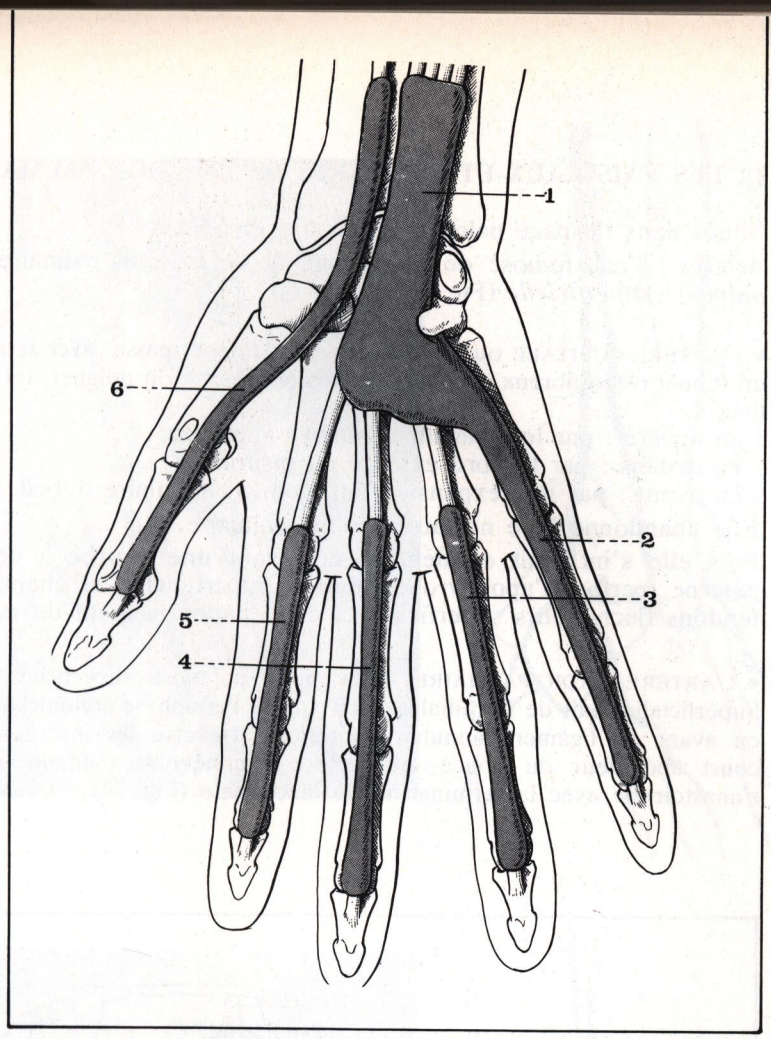

FIGURE 22
Les gaines synoviales des fléchisseurs
1. *Gaine digito-carpienne interne avec son prolongement supérieur*
2. *Partie digitale de la gaine digito-carpienne interne*
3. *Gaine digitale de l'annulaire*
4. *Gaine digitale du médius*
5. *Gaine digitale de l'index*
6. *Gaine digito-carpienne externe*

Elle peut être ainsi comparée à un sablier, avec :
- une extrémité inférieure renflée, à la paume de la main, en continuité avec la gaine digitale du 5e doigt,
- une portion moyenne rétrécie, dans le canal carpien,
- une extrémité supérieure renflée à nouveau, à la face antérieure de l'avant-bras.

c. Variations et structure

Les deux gaines synoviales ainsi formées convergent l'une vers l'autre et s'adossent dans le canal carpien, séparées par une mince cloison conjonctive (leur communication est très rare).

La gaine cubitale est parfois indépendante de la gaine digitale du 5e doigt ; dans d'autres cas, elle communique avec celle du 4e doigt ; enfin elle peut comporter une gaine surnuméraire, ou *carpienne moyenne,* répondant aux tendons fléchisseurs du 2e doigt.

Chacune de ces gaines se compose de deux feuillets séreux, interceptant entre eux une cavité synoviale :
un feuillet viscéral, qui entoure les tendons,
un feuillet pariétal qui tapisse les parois de la loge où la séreuse est contenue,
une cavité virtuelle à l'état normal, distendue lors des inflammations.

Au niveau du canal carpien, elle est subdivisée en trois espaces secondaires par l'interposition des tendons fléchisseurs (Fig. 23).
- espace prétendineux : en avant du fléchisseur superficiel,
- espace intertendineux, entre les deux fléchisseurs,
- espace rétrotendineux, en arrière du fléchisseur profond.

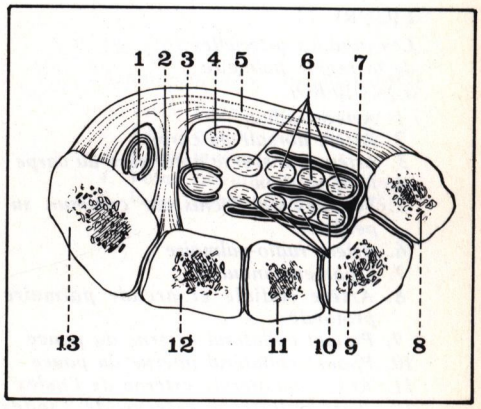

FIGURE 23
Coupe transversale schématique du canal carpien
1. *Tendon du grand palmaire et sa gaine*
2. *Expansion profonde du ligament annulaire séparant la coulisse du grand palmaire de celle des fléchisseurs*
3. *Tendon du long fléchisseur propre du pouce et gaine digito-carpienne externe*
4. *Nerf médian*
5. *Ligament annulaire*
6. *Tendons du fléchisseur commun superficiel*
7. *Gaine digito-carpienne interne*
8. *Pisiforme*
9. *Pyramidal*
10. *Tendons du fléchisseur commun profond*
11. *Os crochu*
12. *Grand os*
13. *Scaphoïde*

D. LES VAISSEAUX ET LES NERFS DE LA LOGE PALMAIRE

Situés dans l'espace palmaire médian prétendineux :

Artères : l'anastomose de la cubitale et de la radio-palmaire forme *l'arcade palmaire superficielle* (Fig. 24 et 25).

• L'ARTÈRE CUBITALE ou ulnaire (Arteria Ulnaris) passe, avec le nerf cubital, dans un tunnel ostéo-fibreux spécial de la région interne du poignet, ou canal de Guyon, limité :

- en arrière : par le ligament annulaire antérieur,
- en dedans : par le bord externe du pisiforme,
- en avant : par une expansion du ligament annulaire dorsal.

Elle abandonne à ce niveau la cubito-palmaire.

Puis elle s'infléchit en dehors, décrivant une courbe à concavité supéro-externe, perfore l'aponévrose palmaire superficielle, et chemine en avant des tendons fléchisseurs superficiels et de l'épanouissement du médian.

• L'ARTÈRE RADIO-PALMAIRE ou rameau palmaire superficiel (Ramus Palmaris Superficialis) naît de la radiale au niveau de l'apophyse styloïde du radius, se porte en avant du ligament annulaire antérieur, traverse les insertions supérieures du court abducteur du pouce, et perfore l'aponévrose palmaire superficielle ; elle s'anastomose avec la terminaison de la cubitale (Fig. 24).

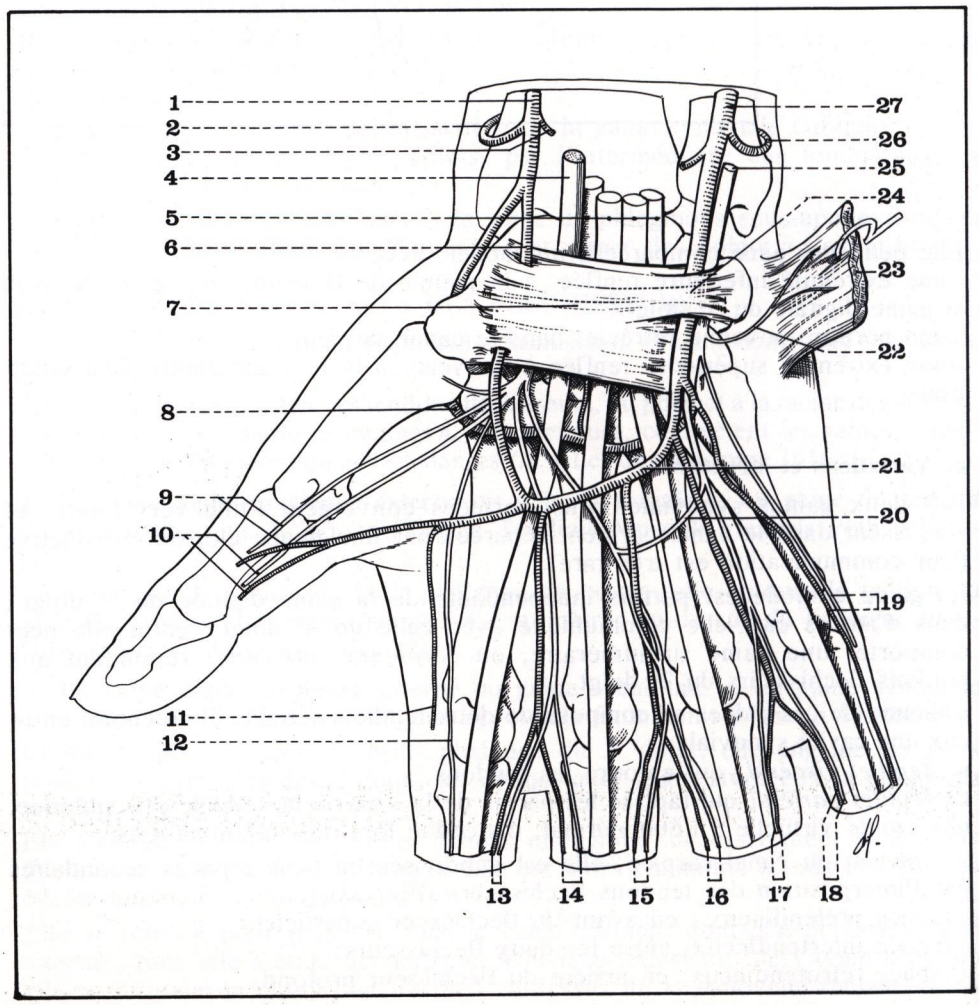

FIGURE 24

Les arcades artérielles de la région palmaire (type C10-RO)

1. *Artère radiale*
2. *Artère dorsale du carpe*
3. *Artère transverse antérieure du carpe*
4. *Nerf médian*
5. *Tendons du fléchisseur commun superficiel*
6. *Artère radio-palmaire*
7. *Ligament annulaire*
8. *Artère radiale et arcade palmaire profonde*
9. *Paquet collatéral externe du pouce*
10. *Paquet collatéral interne du pouce*
11. *Artère collatérale externe de l'index*
12. *Nerf collatéral externe de l'index (médian)*
13. *Paquet collatéral interne de l'index (médian)*
14. *Paquet collatéral externe du médius (médian)*
15. *Paquet collatéral interne du médius (médian)*
16. *Paquet collatéral externe de l'annulaire (médian)*
17. *Paquet collatéral interne de l'annulaire (cubital)*
18. *Paquet collatéral externe de l'auriculaire (cubital)*
19. *Paquet collatéral interne de l'auriculaire (cubital)*
20. *Anastomose entre médian et cubital*
21. *Arcade palmaire superficielle*
22. *Nerf du palmaire cutané*
23. *Muscle palmaire cutané*
24. *Expansion du ligament annulaire (paroi antérieure du canal de Guyon)*
25. *Nerf cubital*
26. *Artère cubito-dorsale*
27. *Artère cubitale*

1. *Temps artériel*

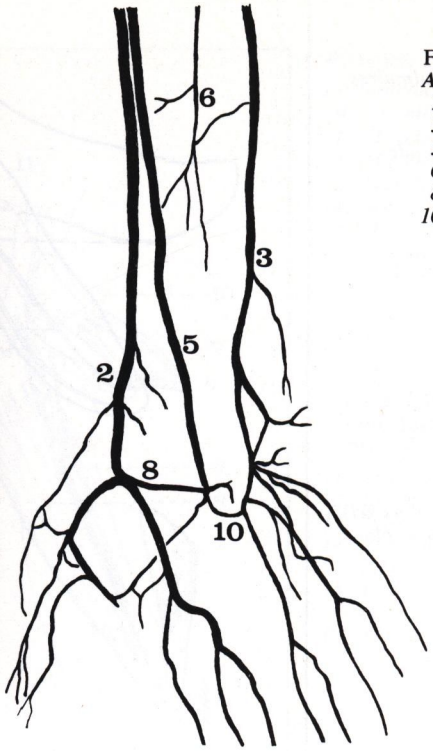

FIGURE 25 *(temps artériel)*
Artériographie de la main droite
2. Artère radiale
3. Artère cubitale
5. Artère interosseuse antérieure
6. Artère interosseuse postérieure
8. Arcade palmaire profonde
10. Arcade palmaire superficielle

2. *Temps veineux*

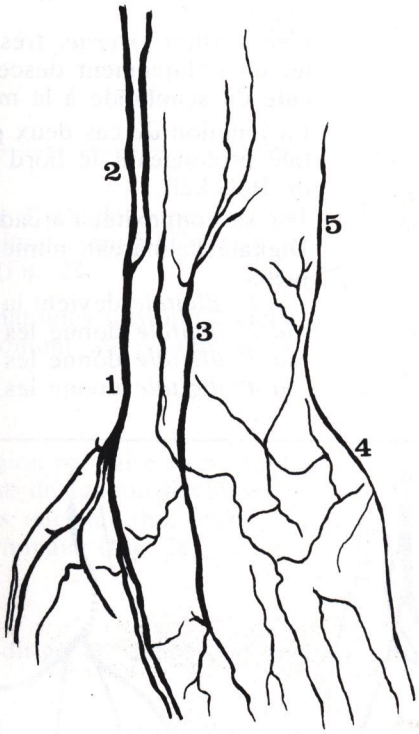

FIGURE 25 *(temps veineux)*
Artériographie de la main droite
1. Veine céphalique du pouce
2. Veine radiale superficielle
3. Veine médiane
4. Veine salvatelle (du 5e doigt)
5. Veine cubitale superficielle

• L'ARCADE PALMAIRE SUPERFICIELLE (Arcus Palmaris Superficialis) réalise une courbe à concavité supérieure, sous-jacente à celle de l'arcade profonde. Dans les cas typiques, elle présente deux portions :

Une portion interne, formée par la cubitale, obliquement descendante en dehors, selon une ligne menée du bord externe du pisiforme au 2e espace interdigital (Delorme), et se projetant sur la bissectrice de l'angle formé par le pli palmaire supérieur et le pli palmaire moyen (Fig. 26).

FIGURE 26

Projection cutanée des arcades palmaires (type C7-R3)

1. *Artère radiale*
2. *Saillie du tubercule du scaphoïde*
3. *Artère radio-palmaire*
4. *Premier métacarpien*
5. *Collatérales digitales*
6. *Pli palmaire inférieur*
7. *Cinquième métacarpien*
8. *Pli palmaire moyen*
9. *Pli palmaire supérieur*
10. *Artère cubito-palmaire*
11. *Pisiforme*
12. *Pli inférieur du poignet*
13. *Ligne de Delorme (bord externe du pisiforme. 2e espace interdigital) correspondant à la projection de l'arcade superficielle*
14. *Artère cubitale*

La ligne horizontale (ou ligne de Boeckel) prolonge le bord interne du pouce placé en abduction

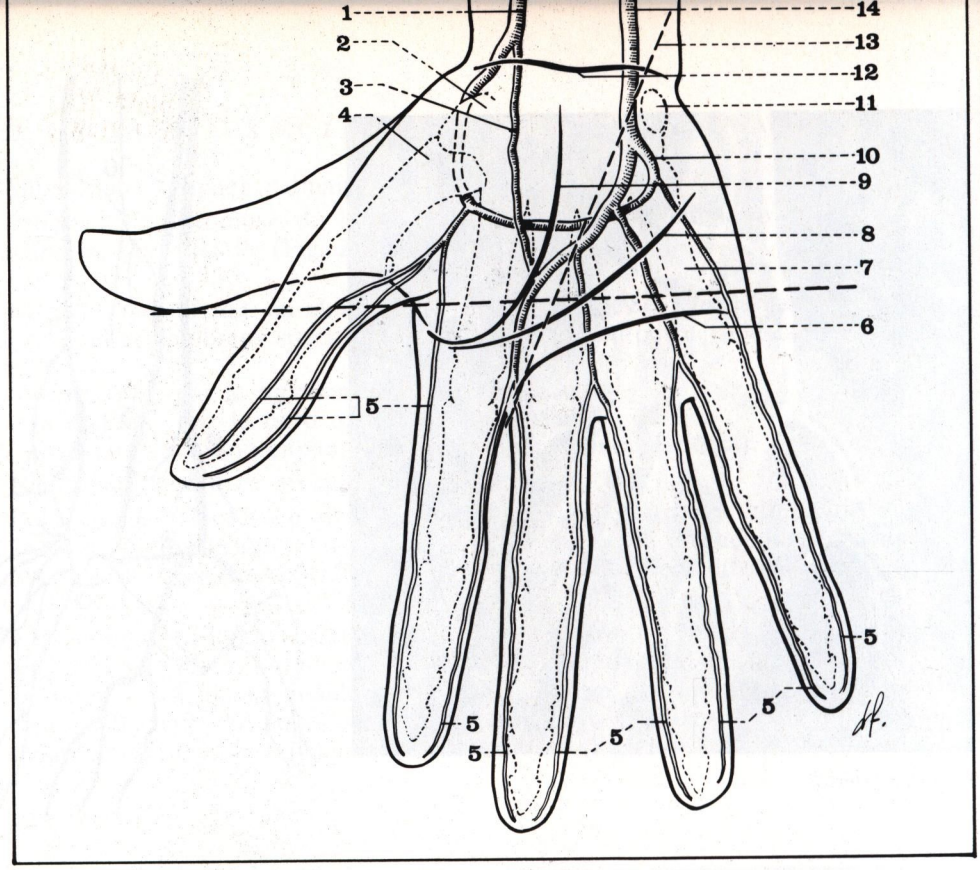

Une portion externe, très grêle, formée par la radio-palmaire, presque verticale, ou obliquement descendante en dedans, selon une ligne menée du tubercule du scaphoïde à la moitié supérieure du 2e métacarpien.

La jonction de ces deux portions se fait un peu au-dessus d'une ligne horizontale prolongeant le bord interne du pouce placé en abduction extrême (ligne de Boeckel).

Par sa convexité, l'arcade superficielle donne quatre *artères digitales* (Arteria Digitale Palmares), numérotées de dedans en dehors, à l'inverse des métacarpiens :

- *la 1re digitale* devient la collatérale interne du 5e doigt,
- *la 2e digitale* donne les collatérales externe du 5e et interne du 4e,
- *la 3e digitale* donne les collatérales externe du 4e et interne du 3e,
- *la 4e digitale* donne les collatérales externe du 3e et interne du 2e.

FIGURE 27

Variations des arcades palmaires
A gauche : *type* C_{10}-R_0
Au milieu : *type* C_5-R_5
A droite : *type* C_5-R_5 *(avec suppléance par l'artère du nerf médian)*

1. *Artère radiale*
2. *Artère radio-palmaire*
2'. *Artère du nerf médian*
3. *Artère cubito-palmaire*
4. *Arcade palmaire superficielle*
5. *Tronc de la cubitale*

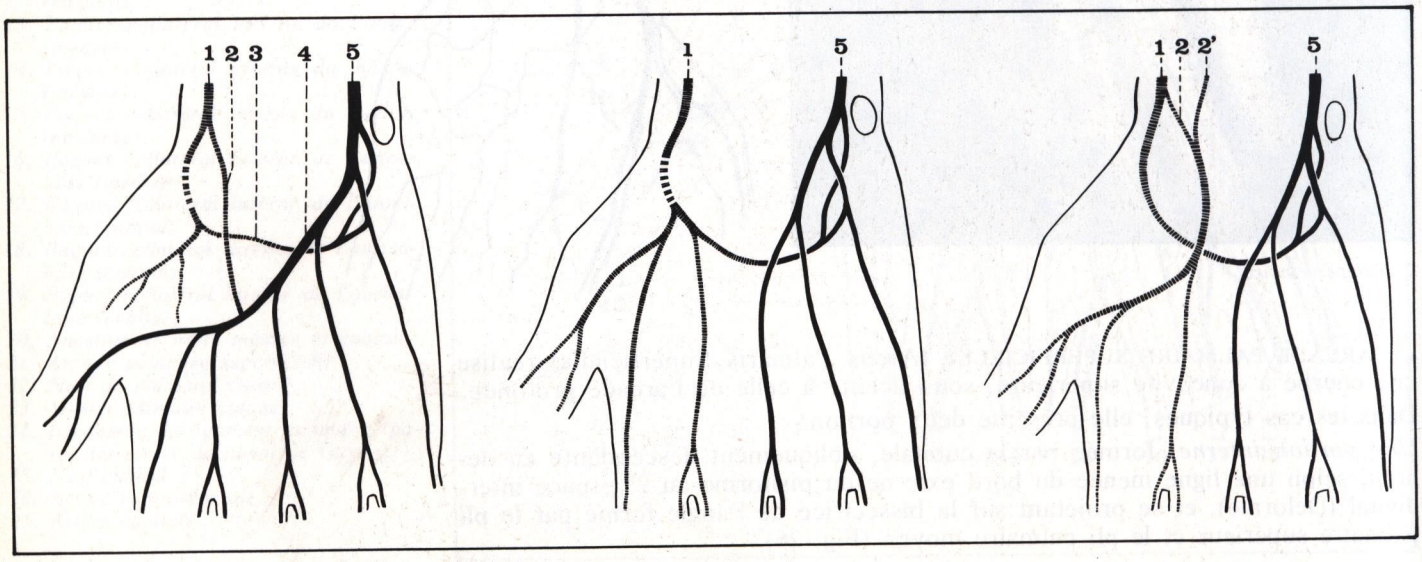

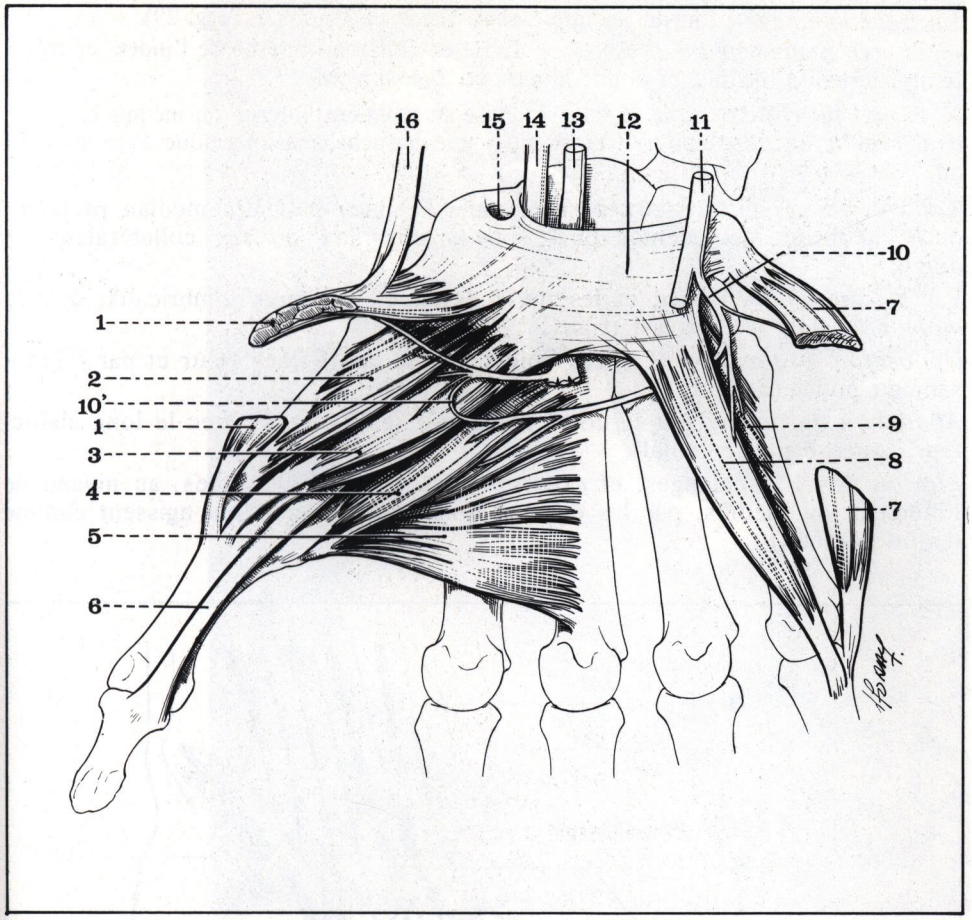

FIGURE 28

Le rameau thénarien du nerf médian

1. *Muscle court abducteur du pouce*
2. *Muscle opposant du pouce*
3. *Muscle court fléchisseur du pouce*
4. *Muscle adducteur du pouce, faisceau oblique*
5. *Muscle adducteur du pouce, faisceau transverse*
6. *Tendon du long fléchisseur du pouce*
7. *Muscle abducteur du 5e*
8. *Muscle court fléchisseur du 5e*
9. *Muscle opposant du 5e*
10. *Branche profonde du nerf cubital*

10'. *Anastomose du médian et de la branche profonde du cubital (anse de Cannieu et Riche)*

11. *Tronc du nerf cubital*
12. *Ligament annulaire antérieur*
13. *Tronc du nerf médian*
14. *Tendon du long fléchisseur propre du pouce*
15. *Coulisse fibreuse du muscle grand palmaire*
16. *Tendon du long abducteur du pouce*

Donc en tout, sept collatérales digitales à partir de l'arcade superficielle contre trois à partir de l'arcade profonde, le type habituel étant : C7-R3 (variations : C5-R5), ou même, nous l'avons déjà vu, C10-R0 (Fig. 27).

Veines et lymphatiques : deux veines, et quelques lymphatiques suivent l'arcade dans l'espace palmaire médian prétendineux, et remontent au poignet et à l'avant-bras (Fig. 25).

Nerfs

• LE NERF MÉDIAN (Nervus Medianus) arrive dans la région palmaire en passant sous le ligament annulaire antérieur, sur le côté externe du tendon fléchisseur superficiel de l'index. Il se place entre les masses des muscles thénariens et hypothénariens, et se divise aussitôt, en deux troncs terminaux (Fig. 28).

Un tronc externe qui donne :

- *le rameau thénarien,* né le premier, moteur ; il se dirige en dehors, et se distribue :
- au court abducteur du pouce,
- à l'opposant du pouce,
- au faisceau superficiel du court fléchisseur du pouce (et parfois au faisceau profond) où il s'anastomose avec la branche profonde du cubital : Riche et Cannieu,
- *des rameaux sensitifs* descendant sous l'arcade palmaire superficielle et fournissant les trois premières collatérales des doigts (Fig. 32).
- le nerf *collatéral externe du pouce,*

Un tronc interne qui fournit les interosseux des 2e et 3e espaces (Fig. 29).

— le nerf *interosseux du 2e espace* se divise en collatéral interne de l'index, et collatéral externe du médius, et donne le *nerf du 2e lombrical ;*

— le nerf *interosseux du 3e espace* se divise en collatéral interne du médius et collatéral externe de l'annulaire. Il émet aussi une branche anastomotique avec le cubital.

Tous ces nerfs interosseux passent dans l'espace palmaire médian prétendineux, d'abord sus-jacents, puis sous-jacents aux artères collatérales des doigts.

Par le rameau thénarien, et les nerfs des deux premiers lombricaux, *le rôle moteur du nerf médian* est triple :

Opposition du pouce aux autres doigts, par le court fléchisseur et par l'opposant du pouce (Fig. 30).

Abduction du pouce, par le court abducteur (en synergie avec le long abducteur, innervé par le radial).

Flexion des 1re phalanges, et *extension* des 2e et 3e phalanges, au niveau de l'index et du médius, par les deux premiers lombricaux (qui agissent comme les interosseux).

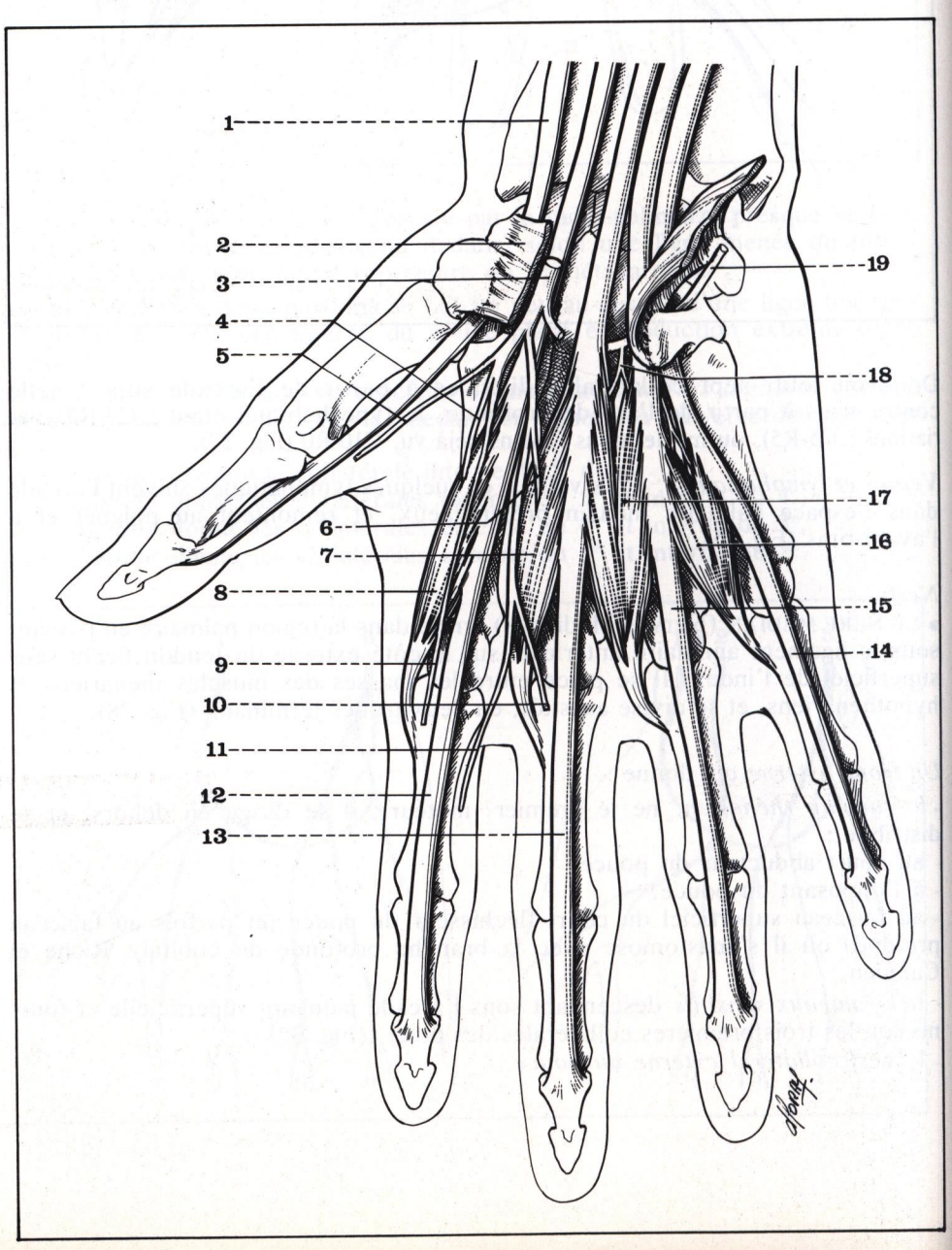

FIGURE 29

Innervation des muscles lombricaux

1. *Tendon du fléchisseur propre du pouce*
2. *Ligament annulaire (sectionné)*
3. *Nerf médian*
4. *Nerf du 1er lombrical*
5. *Nerf collatéral interne du pouce*
6. *Nerf du 2e lombrical*
7. *2e lombrical*
8. *1er lombrical*
9. *Nerf collatéral externe de l'index*
10. *Nerf collatéral externe du médius*
11. *Nerf collatéral interne de l'index*
12. *Tendon de l'index du fléchisseur commun profond*
13. *Tendon du médius du fléchisseur commun profond*
14. *Tendon de l'auriculaire du fléchisseur commun profond*
15. *Tendon de l'annulaire du fléchisseur commun profond*
16. *Quatrième lombrical*
17. *Troisième lombrical*
18. *Rameau de la branche profonde du cubital destiné aux deux derniers lombricaux*
19. *Nerf cubital (branche profonde)*

FIGURE 30
Superposition photographique montrant le déplacement du pouce au cours des mouvements d'opposition

A ces actions musculaires s'ajoutent celles :
- du long fléchisseur propre,
- des fléchisseurs communs (superficiel et profond).

L'ensemble réalise, surtout entre le pouce et l'index, une « pince en flexion », ou pince fine, d'adresse, utilisée pour la préhension par le bout des doigts (Fig. 30 bis).



FIGURE 30 bis
La pince en flexion

• LE NERF CUBITAL ou ulnaire (Nervus Ulnaris) traverse la loge palmaire par ses deux branches.

- *Sa branche profonde* traverse l'éminence hypothénar, innerve les interosseux, les deux derniers lombricaux, puis elle pénètre dans la partie profonde de l'éminence thénar, où elle innerve l'adducteur du pouce, et le faisceau profond du court fléchisseur du pouce (anastomose avec le nerf médian) (Fig. 29 et 31).

En ce qui concerne les seuls muscles de la loge palmaire, *le rôle moteur du nerf cubital* est quadruple :

Adduction énergique du pouce, par l'adducteur.

Flexion de la 1re phalange du pouce, par le faisceau profond du court fléchisseur.

Abduction du 5e doigt, par le court abducteur.

Opposition et *flexion* de la 1re phalange du 5e doigt, par l'opposant et le court fléchisseur de ce doigt.

L'ensemble réalise, surtout entre le pouce et l'index, une « pince en extension », ou pince de force, utilisée dans la « prise de l'étau » (Fig. 30 ter).

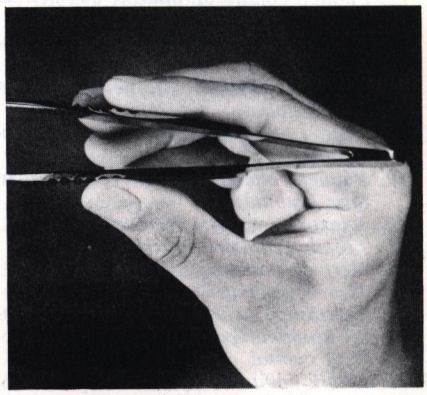

FIGURE 30 ter
La pince en extension

FIGURE 31

La branche profonde du nerf cubital dans la loge palmaire

1. *Muscle court abducteur du pouce*
2. *Muscle opposant du pouce*
3. *Muscle court fléchisseur du pouce*
4. *Muscle adducteur du pouce, faisceau oblique*
5. *Muscle adducteur du pouce, faisceau transverse*
6. *Tendon du long fléchisseur propre du pouce*
7. *Muscle abducteur du 5e*
8. *Muscle court fléchisseur du 5e*
9. *Muscle opposant du 5e*
10. *Branche profonde du nerf cubital*

10'. *Anastomose du médian et de la branche profonde du cubital (anse de Cannieu et Riche)*

11. *Tronc du nerf cubital*
12. *Ligament annulaire antérieur*
13. *Tronc du nerf médian*
14. *Tendon du long fléchisseur propre du pouce*
15. *Coulisse fibreuse du grand palmaire*
16. *Tendon du long abducteur du pouce*

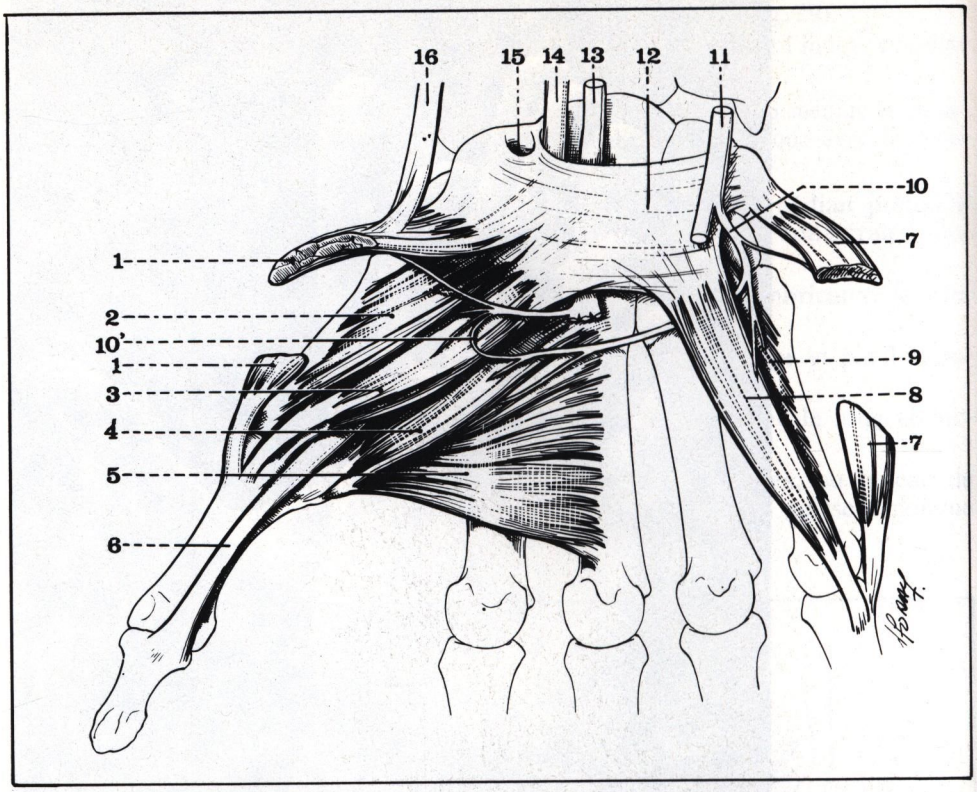

FIGURE 32

La branche superficielle du nerf cubital et le nerf médian

1. *Artère radiale*
2. *Artère dorsale du carpe*
3. *Artère transverse antérieure du carpe*
4. *Nerf médian*
5. *Tendons du fléchisseur commun superficiel*
6. *Artère radio-palmaire*
7. *Ligament annulaire*
8. *Artère radiale et arcade palmaire profonde*
9. *Paquet collatéral externe du pouce*
10. *Paquet collatéral interne du pouce*
11. *Artère collatérale externe de l'index*
12. *Nerf collatéral externe de l'index (médian)*
13. *Paquet collatéral interne de l'index (médian)*
14. *Paquet collatéral externe du médius (médian)*
15. *Paquet collatéral interne du médius (médian)*
16. *Paquet collatéral externe de l'annulaire (médian)*
17. *Paquet collatéral interne de l'annulaire (cubital)*
18. *Paquet collatéral externe de l'auriculaire (cubital)*
19. *Paquet collatéral interne de l'auriculaire (cubital)*
20. *Anastomose entre médian et cubital*
21. *Arcade palmaire superficielle*
22. *Nerf du palmaire cutané*
23. *Muscle palmaire cutané*
24. *Expansion du ligament annulaire (paroi antérieure du canal de Guyon)*
25. *Nerf cubital*
26. *Artère cubito-dorsale*
27. *Artère cubitale*

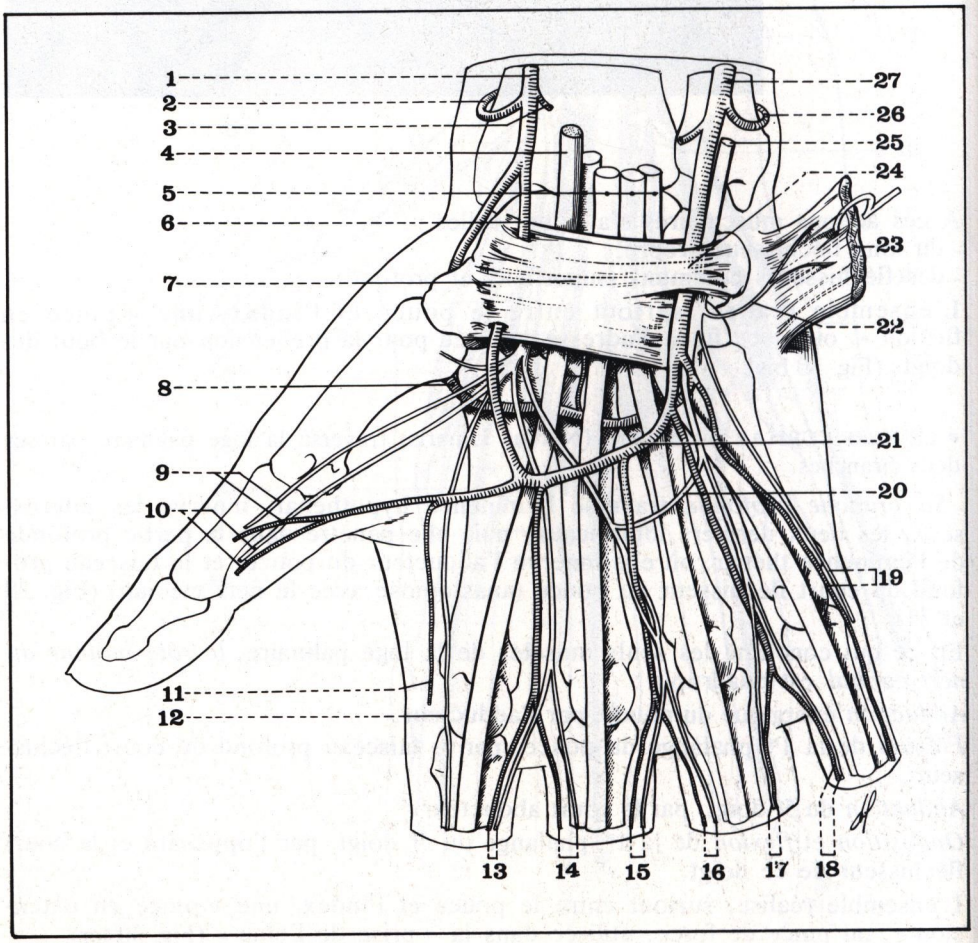

La branche profonde du cubital est le « nerf des mouvements de la main » ; sa paralysie entraîne un gros déficit, avec manque de précision et de mesure dans les mouvements complexes.

Le « signe du journal », décrit par Jules Froment*, traduit la paralysie de l'adducteur du pouce, très mal compensée par la flexion de la phalange distale (par le fléchisseur propre du pouce (Fig. 32 bis).

- *Sa branche superficielle* descend en avant du ligament annulaire antérieur (après la division du nerf en dehors du pisiforme), puis passe en avant de l'éminence hypothénar, innervant en superficie le *palmaire cutané,* et se partage en deux rameaux (Fig. 32).

Un rameau interne, ou collatéral interne de l'auriculaire.

Un rameau externe qui fournit : le collatéral externe de l'auriculaire, et le collatéral interne de l'annulaire, et s'anastomose avec le tronc interne du nerf médian.



FIGURE 32 bis
La prise du journal

4. L'aponévrose palmaire superficielle

(Aponeurosis Palmaris)

S'étalant largement sur les masses musculaires palmaires, elle les isole des plans superficiels, et présente trois portions qui correspondent aux trois segments de la loge palmaire (Fig. 33).

a. L'aponévrose palmaire externe, recouvre l'éminence thénar, et particulièrement le court abducteur du pouce. Mince et transparente, elle est tendue :
- en dedans : sur le bord externe de l'aponévrose moyenne,
- en dehors : sur le scaphoïde, le trapèze, et le bord externe du 1er métacarpien.

b. L'aponévrose palmaire interne, également fort mince, recouvre l'éminence hypothénar, et particulièrement le court fléchisseur, et l'abducteur du petit doigt.

Elle est tendue :
- en dehors : sur le bord interne de l'aponévrose moyenne,
- en dedans : sur le pisiforme, et le bord interne du 5e métacarpien.

*** Froment Jules (1878-1946), professeur de clinique médicale à Lyon**

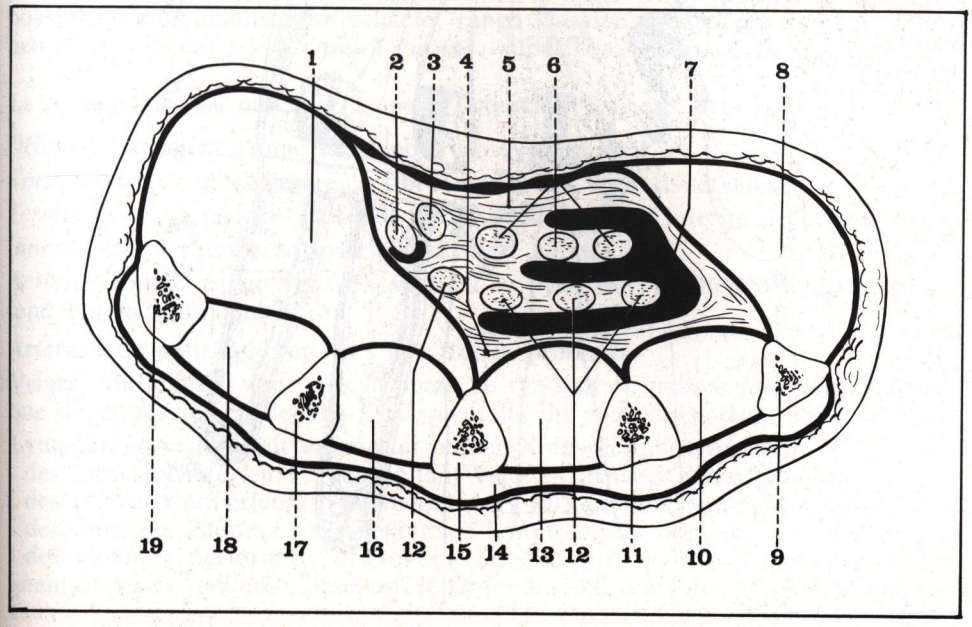

FIGURE 33
L'aponévrose palmaire superficielle

1. *Loge thénarienne*
2. *Tendon du fléchisseur propre du pouce*
3. *Tendon superficiel de l'index*
4. *Espace rétro-tendineux*
5. *Espace pré-tendineux*
6. *Tendons du fléchisseur commun superficiel*
7. *Gaine synoviale digito-carpienne interne*
8. *Loge hypothénarienne*
9. *5e métacarpien*
10. *4e espace interosseux*
11. *4e métacarpien*
12. *Tendons du fléchisseur commun profond*
13. *3e espace interosseux*
14. *Région dorsale de la main*
15. *3e métacarpien*
16. *2e espace interosseux*
17. *2e métacarpien*
18. *1er espace interosseux*
19. *1er métacarpien*

c. L'aponévrose palmaire moyenne est, de beaucoup, la plus épaisse et la plus importante. Destinée à protéger la loge palmaire moyenne et son contenu (tendons fléchisseurs, arcade palmaire superficielle, nerf médian), elle est renforcée par un double plan de fibres (Fig. 34).

• *Fibres longitudinales,* issues du tendon du petit palmaire se condensant en quatre *bandelettes prétendineuses,* situées en avant des tendons fléchisseurs de chaque doigt.

Parvenue à la partie inférieure de la paume, chaque bandelette se divise en deux languettes, externe et interne, qui contournent la racine du doigt et se fixent sur la face dorsale de la phalange proximale.

• *Fibres transversales,* surtout denses à la partie basse, réunissant entre eux les bords antérieurs et les têtes des métacarpiens :
- les unes, courtes et profondes, relient deux métacarpiens adjacents,
- les autres, longues et superficielles, relient les 2e et 5e métacarpiens.

Entrecroisées entre elles, ces fibres circonscrivent avec les huit languettes issues des bandelettes prétendineuses, au niveau des articulations métacarpo-phalangiennes, de véritables *arcades :*
- *les arcades digitales,* au nombre de quatre, répondent aux doigts et laissent passer les tendons fléchisseurs,
- *les arcades interdigitales,* au nombre de trois, répondent aux espaces interdigitaux, et laissent passer les lombricaux, et les paquets vasculo-nerveux digitaux.

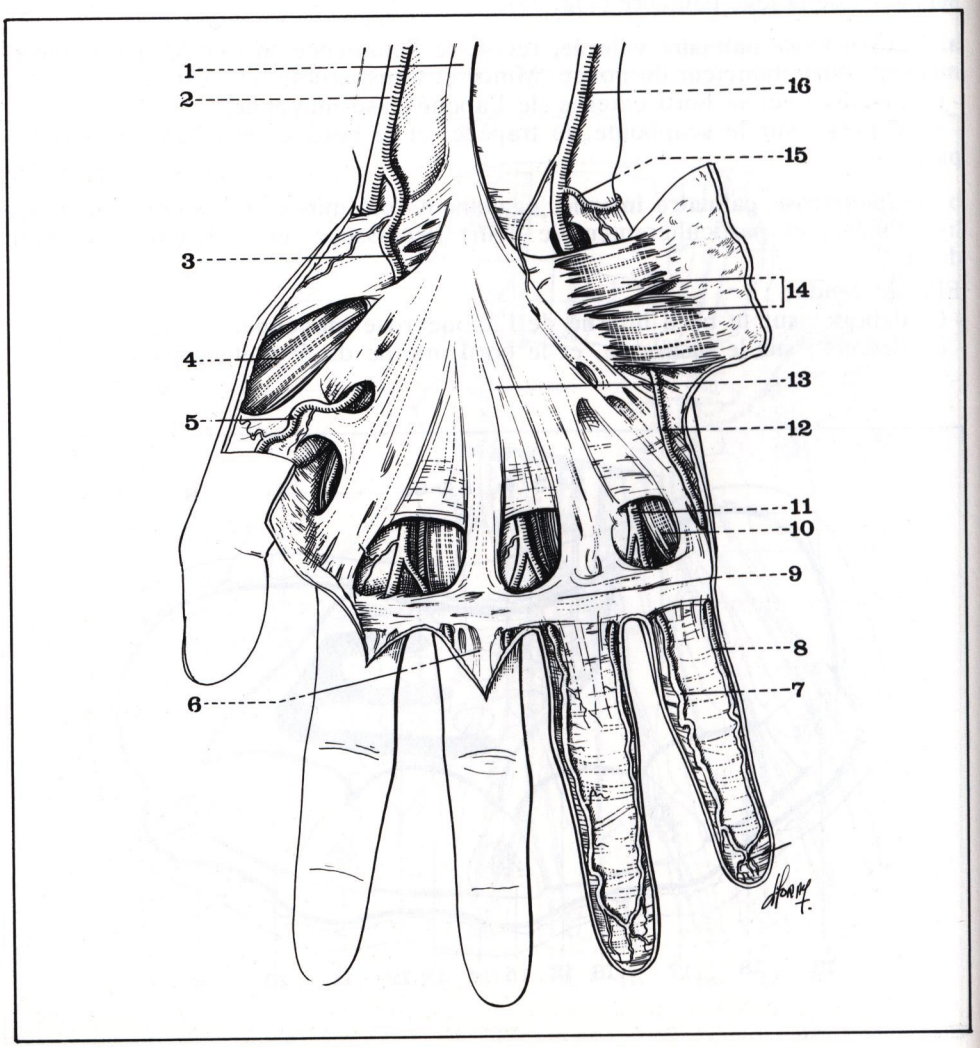

FIGURE 34
L'aponévrose palmaire moyenne
1. *Tendon du petit palmaire*
2. *Artère radiale*
3. *Artère radio-palmaire*
4. *Muscle court abducteur du pouce*
5. *Collatérale interne du pouce*
6. *Terminaison des bandelettes prétendineuses sur la gaine fibreuse des doigts*
7. *Collatérale externe du 5e doigt*
8. *Collatérale interne du 5e doigt*
9. *Ligament palmaire interdigital*
10. *Muscle court fléchisseur du 5e doigt*
11. *Artère digitale du 4e espace*
12. *1re Artère digitale*
13. *Aponévrose palmaire moyenne et ses bandelettes prétendineuses*
14. *Muscle palmaire cutané*
15. *Artère cubito-dorsale*
16. *Artère cubitale*

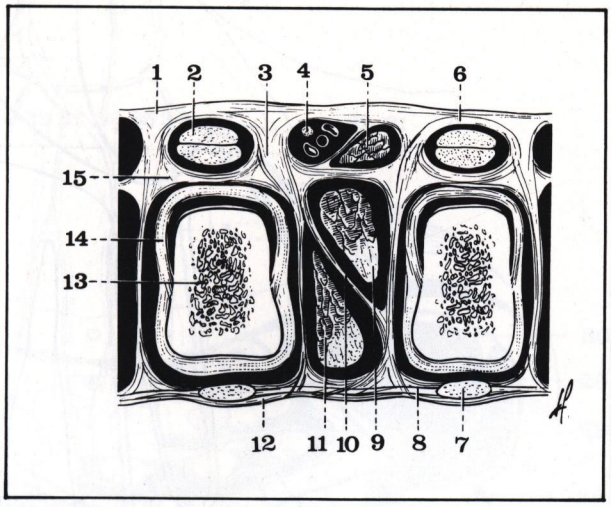

FIGURE 35

Coupe de la main passant par la tête des 3e et 4e métacarpiens (segment supérieur de la coupe)
(d'après Legueu)

1. *Aponévrose palmaire moyenne*
2. *Tendon fléchisseur superficiel*
3. *Fibres perforantes interosseuses*
4. *Nerf digital du 3e espace*
5. *Muscle lombrical*
6. *Arc pré-tendineux*
7. *Tendon extenseur*
8. *Fibres intertendineuses*
9. *Muscle interosseux palmaire du 3e espace*
10. *Fibres intermusculaires*
11. *Muscle interosseux dorsal du 3e espace*
12. *Aponévrose dorsale superficielle*
13. *Tête du troisième métacarpien*
14. *Capsule de l'articulation métacarpo-phalangienne*
15. *Aponévrose palmaire profonde*

Ainsi constituée, l'aponévrose palmaire moyenne a une forme triangulaire à sommet supérieur, à la hauteur du ligament annulaire du carpe, et à base inférieure, s'étalant à la racine des doigts. Elle est reliée *en profondeur* par des tractus fibreux aux gaines fibreuses des fléchisseurs, qui commencent au niveau des articulations métacarpo-phalangiennes (Fig. 35).

Latéralement, les cloisons intermusculaires externe et interne réunissent l'aponévrose moyenne à l'aponévrose palmaire profonde, et séparent la loge palmaire moyenne des éminences thénar et hypothénar.

En superficie enfin, d'autres tractus fibreux rejoignent les plans cutanés surtout à la partie inférieure de la paume.

La rétraction pathologique de l'aponévrose palmaire moyenne réalise la maladie de Dupuytren*, dont les premiers signes se localisent en avant de l'annulaire.

5. Vaisseaux et nerfs superficiels

Dans le tissu cellulaire sous-cutané, auquel les travées verticales du tissu conjonctif donnent une disposition aréolaire, riche en pelotons adipeux, il est possible d'individualiser un muscle, rangé classiquement avec ceux de l'éminence hypothénar : *le palmaire cutané,* superficiel et sus-aponévrotique.

Le palmaire cutané ou court palmaire (Musculus Palmaris Brevis) (Fig. 34 et 39).

Origine : partie moyenne de l'aponévrose palmaire.

Corps charnu : quadrilatère, à fibres parallèles et transversales.

Terminaison : à la face profonde de la peau du bord interne de la main.

Innervation : branche superficielle du nerf cubital.

Action : fronce en un gros pli vertical la peau de l'éminence hypothénar, et tend l'aponévrose palmaire.

Artères : de petit calibre, nées des troncs profonds.

Veines : difficiles à voir sous la peau, se rendant en dehors à la veine céphalique du pouce, et en dedans à la salvatelle du petit doigt (Fig. 36).

Lymphatiques : forment un réseau palmaire développé, avec :
- des rameaux inférieurs : descendant vers les espaces interdigitaux,
- des rameaux supérieurs : ascendant vers la face antérieure du poignet,
- des rameaux latéraux : rejoignant les lymphatiques dorsaux,
- des rameaux perforants : traversant l'aponévrose palmaire moyenne, et gagnant l'espace palmaire médian rétro-tendineux, vers le 1er espace interosseux.

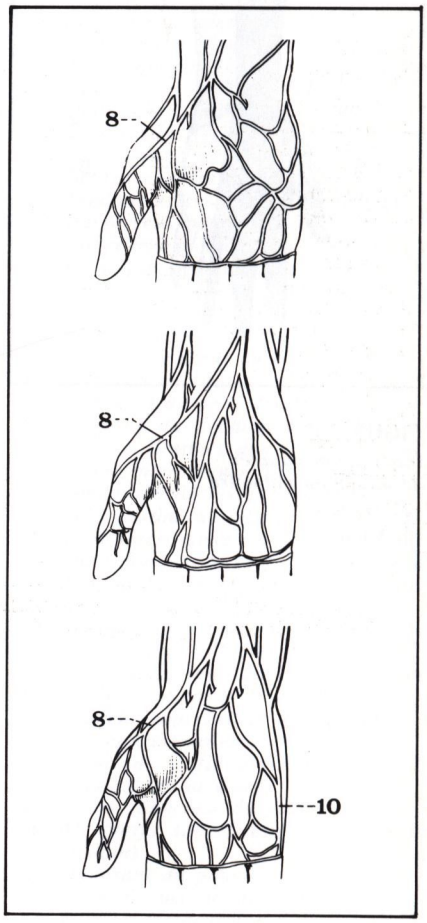

FIGURE 36

Les veines superficielles de la main. Trois modalités différentes

8. Veine céphalique du pouce
10. Veine salvatelle du petit doigt

*** Dupuytren Guillaume (1777-1835), anatomiste et chirurgien français professeur de médecine opératoire à Paris**

FIGURE 38
Projection cutanée des arcades palmaires (type C7-R3)
1. *Artère radiale*
2. *Saillie du tubercule du scaphoïde*
3. *Artère radio-palmaire*
4. *Premier métacarpien*
5. *Collatérales digitales*
6. *Pli palmaire inférieur*
7. *Cinquième métacarpien*
8. *Pli palmaire moyen*
9. *Pli palmaire supérieur*
10. *Artère cubito-palmaire*
11. *Pisiforme*
12. *Pli inférieur du poignet*
13. *Ligne de Delorme (bord externe du pisiforme. 2e espace interdigital) correspondant à la projection de l'arcade superficielle*
14. *Artère cubitale*

La ligne horizontale (ou ligne de Boeckel) prolonge le bord interne du pouce placé en abduction

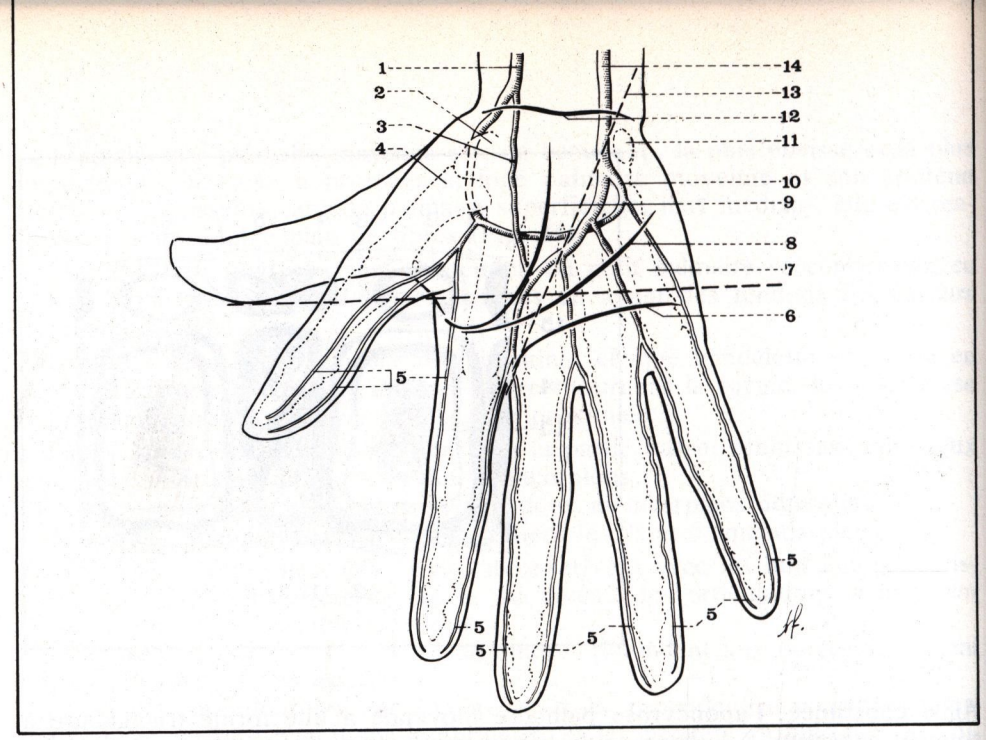

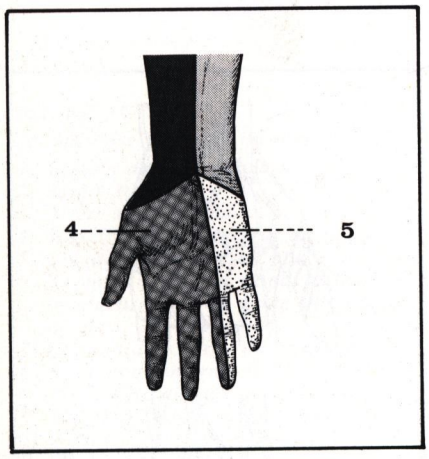

FIGURE 37
Innervation cutanée de la région palmaire
4. *Médian*
5. *Cubital*

Nerfs : proviennent de trois origines :

Sur l'éminence thénar : un rameau du nerf radial (rameau thénarien de Lejars) et les rameaux terminaux du musculo-cutané.

Sur la moitié externe de la paume : le nerf palmaire cutané du médian (né au quart inférieur de l'avant-bras).

Sur la moitié interne de la paume et l'éminence hypothénar : des rameaux de la branche superficielle du cubital (Fig. 37).

La ligne de démarcation entre ces deux territoires est légèrement oblique, du milieu du poignet à la base de l'annulaire.

6. Rapports généraux

La paume de la main apparaît donc comme formée de deux parties essentielles :

- une base ostéo-musculaire : la loge interosseuse,
- un plan musculo-tendineux : la loge palmaire, elle-même subdivisée en trois parties (Fig. 39).

- *L'éminence thénar :* uniquement musculaire, en avant des trois premiers métacarpiens, contenant les muscles courts du pouce.

- *L'éminence hypothénar,* également musculaire, en avant du 5e métacarpien, contenant les muscles courts de l'auriculaire.

- *La loge palmaire moyenne,* entre les deux, la plus importante, contenant les tendons fléchisseurs des quatre derniers doigts, et leur gaine synoviale, ainsi que l'arcade palmaire superficielle, et les branches terminales du nerf médian. Grande voie de communication entre l'avant-bras, et les doigts, surtout par l'intermédiaire de l'espace rétro-tendineux, elle peut être le siège de suppurations ascendantes et de phlegmons.

Les blessures de cette région sont plus graves si elles sont situées au-dessus de la ligne d'abduction extrême du pouce (ligne de Boeckel), qui la divise en deux territoires (Fig. 38) :

- *l'un inférieur,* où la gaine digito-carpienne interne n'est pas encore formée, sauf en dedans, et où les vaisseaux et nerfs sont dispersés en éventail ;
- *l'autre supérieur,* « zone dangereuse » de la main, par la présence des gaines synoviales autour des tendons fléchisseurs rapprochés, de l'arcade palmaire superficielle, et des rameaux musculaires du médian et du cubital.

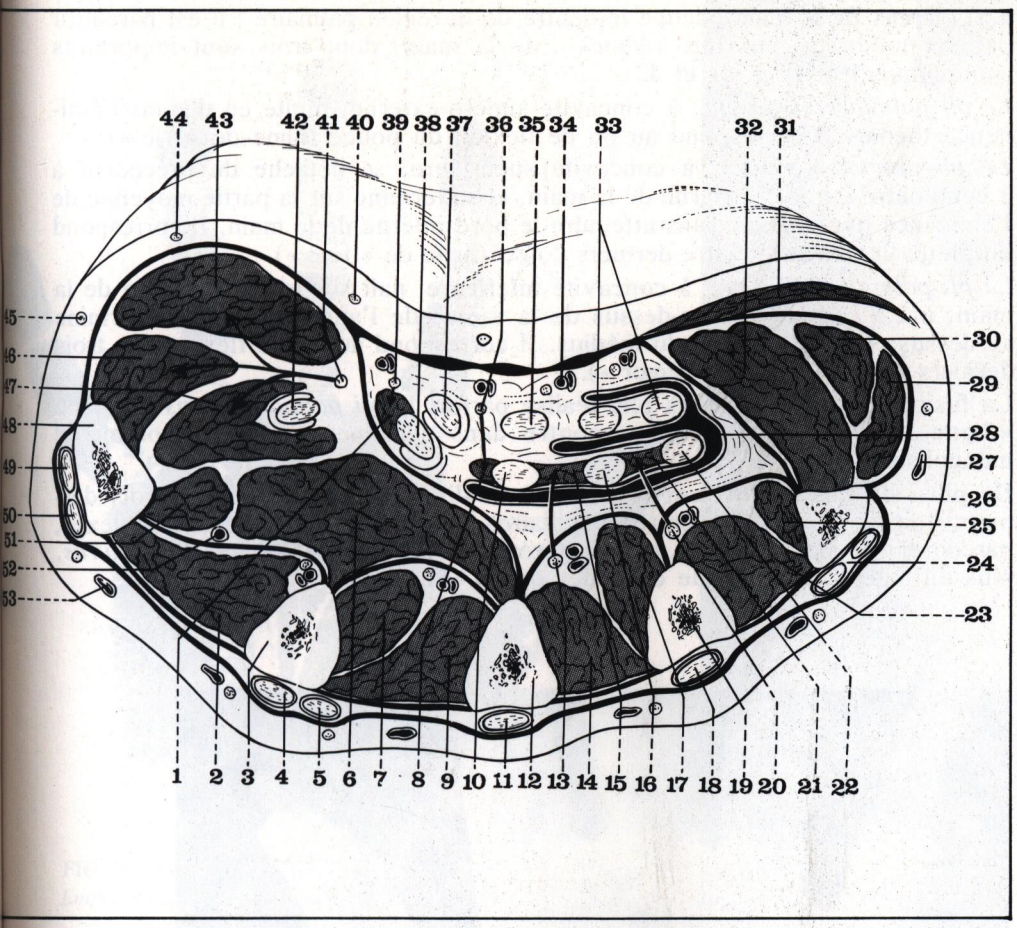

FIGURE 39

Coupe horizontale de la main (côté droit segment supérieur de la coupe)

1. *Premier lombrical*
2. *Interosseux dorsal du 1er espace*
3. *Deuxième métacarpien*
4. *Tendon de l'extenseur propre de l'index*
5. *Tendon de l'extenseur commun destiné à l'index*
6. *Adducteur du pouce*
7. *Interosseux palmaire du 2e espace*
8. *Deuxième lombrical*
9. *Interosseux dorsal du 2e espace*
10. *Tendon du fléchisseur commun profond destiné au médius*
11. *Tendon de l'extenseur commun destiné au médius*
12. *Troisième métacarpien*
13. *Nerf interosseux du 3e espace donnant le nerf du 3e lombrical*
14. *Interosseux dorsal du 3e espace*
15. *Troisième lombrical*
16. *Tendon du fléchisseur commun profond destiné à l'annulaire*
17. *Interosseux palmaire du 3e espace*
18. *Tendon de l'extenseur commun destiné à l'annulaire*
19. *Quatrième métacarpien*
20. *Nerf interosseux du 4e espace donnant le nerf du 4e lombrical*
21. *Quatrième lombrical*
22. *Tendon du fléchisseur commun profond destiné au 5e doigt*
23. *Interosseux dorsal du 4e espace*
24. *Tendons extenseurs du petit doigt*
25. *Interosseux palmaire du 4e espace*
26. *Cinquième métacarpien*
27. *Veine salvatelle du petit doigt*
28. *Gaine synoviale digito-carpienne interne*
29. *Abducteur du petit doigt*
30. *Court fléchisseur du petit doigt*
31. *Palmaire cutané*
32. *Opposant du petit doigt*
33. *Tendons du fléchisseur commun superficiel destinés aux 4e et 5e doigts*
34. *Artère interosseuse du 3e espace*
35. *Tendon du fléchisseur commun superficiel destiné au médius*
36. *Nerf interosseux du 2e espace (médian) donnant le nerf du 2e lombrical*
37. *Tendon du fléchisseur commun superficiel destiné à l'index*
38. *Tendon du fléchisseur commun profond destiné à l'index*
39. *Nerf interosseux du 1er espace (médian) innervant le 1er lombrical*
40. *Branche superficielle du médian*
41. *Rameau thénarien du médian*
42. *Tendon du fléchisseur propre du pouce dans sa gaine*
43. *Court abducteur du pouce*
44. *45. Nerfs superficiels (branches du médian)*
46. *Opposant du pouce*
47. *Court fléchisseur du pouce*
48. *Premier métacarpien*
49. *Tendon du court extenseur du pouce*
50. *Tendon du long extenseur du pouce*
51. *Terminaison de l'adducteur (faisceau carpien)*
52. *Artère radiale*
53. *Veine céphalique du pouce*

7. Plans cutanés et forme extérieure

Epaisse et habituée à supporter les pressions, la peau de la région palmaire est totalement dépourvue de poils. Elle présente une certaine mobilité dans sa portion circonférentielle, alors qu'elle est fixée, dans le creux de la main, à l'aponévrose palmaire moyenne.

a. La portion circonférentielle présente trois saillies :

L'éminence thénar, en haut et en dehors, la plus développée ; arrondie et lisse, elle est triangulaire, à base palmaire, et à sommet dirigé vers le pouce.

L'éminence hypothénar, moins volumineuse, plutôt cylindrique, occupe le côté interne de la main.

Ces deux saillies sont pratiquement au contact l'une de l'autre, au niveau de leur extrémité supérieure, sur la ligne médiane, formant au-dessous du poignet le « talon de la main » (Fig. 40).

Le bourrelet digito-palmaire, transversal, occupe la partie inférieure de la région, au niveau des articulations métacarpo-phalangiennes des quatre doigts.

Lorsque les doigts sont en extension, se creusent quatre dépressions longitudinales, à la base des doigts, séparées par trois saillies arrondies, correspondant aux espaces interdigitaux.

b. Le creux de la main occupe le centre de la région palmaire ; il est parcouru par de nombreux plis (ou « lignes » de la main) dont trois sont importants anatomiquement (Fig. 41 et 42).

Le pli palmaire supérieur, à concavité supéro-externe, limite en dedans l'éminence thénar. Il correspond au pli de flexion du pouce (ligne de « vie »).

Le pli palmaire moyen, à concavité supérieure, se détache du précédent à 1 centimètre du bord externe de la main, et se termine sur la partie moyenne de l'éminence hypothénar, sans atteindre le bord interne de la main. Il correspond au pli de flexion des quatre derniers doigts (ligne de « tête »).

Le pli palmaire inférieur, à concavité inférieure, naît sur le bord interne de la main, à 2,5 centimètres au-dessus de la racine de l'auriculaire, et se termine au-dessus du bord externe du médius. Il correspond au pli de flexion des trois derniers doigts (ligne de « cœur »).

La fusion des deux derniers plis réalise parfois le *pli palmaire transverse,* ou « ligne simienne » que l'on rencontre dans certaines maladies, comme le mongolisme.

De plus, de fins *sillons longitudinaux* sont dirigés vers la base des trois derniers doigts, et de fines crêtes papillaires, dessinant des images complexes, parcourent la paume de la main, et réalisent les *dermatoglyphes palmaires,* plus difficiles à classer que ceux des doigts (Fig. 41).

FIGURE 40
Vue antérieure de la paume de la main chez la femme

FIGURE 41
Empreinte de la main gauche

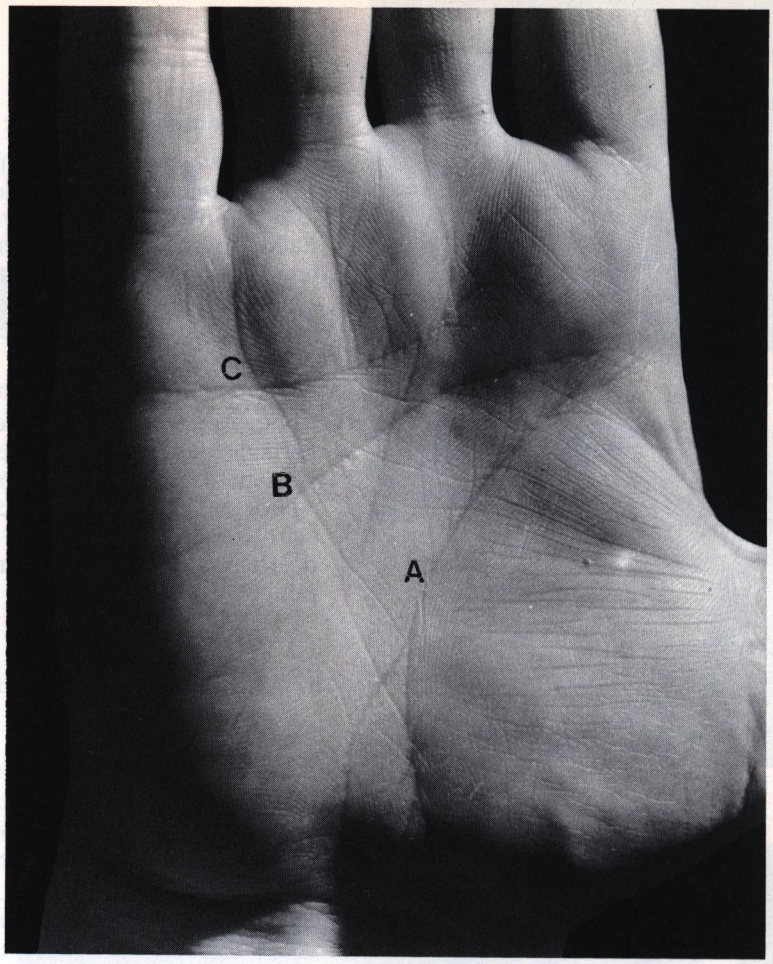

FIGURE 42
Les plis palmaires
A. Pli palmaire supérieur
B. Pli palmaire moyen
C. Pli palmaire inférieur

8. La préhension

La fonction délicate qui permet de saisir un objet réclame une grande variété de mouvements. La main est l'organe réel de la préhension ; elle y est bien adaptée par ses articulations multiples, et son appareil musculaire complexe où le pouce, pourvu chez l'être humain d'une « brillante individualité », joue un rôle particulièrement important.

A. LE MECANISME MUSCULAIRE

a. Les muscles des doigts

- *l'extension des 1re phalanges* est réalisée par l'extenseur commun des doigts, et les extenseurs propres de l'index et de l'auriculaire ;
- *l'extension des 2e et 3e phalanges* est due aux interosseux et aux lombricaux, qui permettent à la main de s'ouvrir, avant de réaliser la prise ;
- *la flexion des doigts* est obtenue :
- pour les 1re phalanges : par les interosseux et les lombricaux,
- pour les 2e phalanges : par le fléchisseur commun superficiel,
- pour les 3e phalanges : par le fléchisseur commun profond ;
- *les mouvements de latéralité* sont le fait des interosseux :
- adduction (par rapport à l'axe de la main) par les interosseux palmaires (aidés par les fléchisseurs),
- abduction, par les interosseux dorsaux (aidés par les extenseurs).

FIGURE 43
La prise en crochet

FIGURE 44
La prise à pleine main

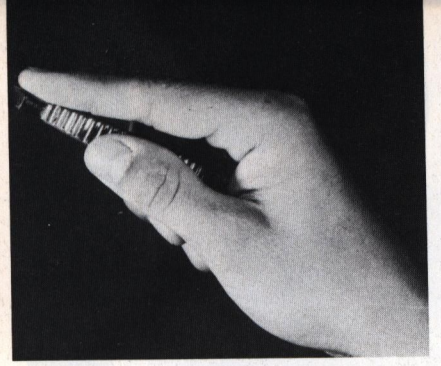

FIGURE 45
La prise d'un couteau

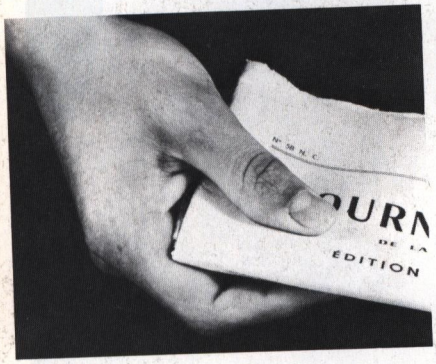

FIGURE 46
La prise d'un journal

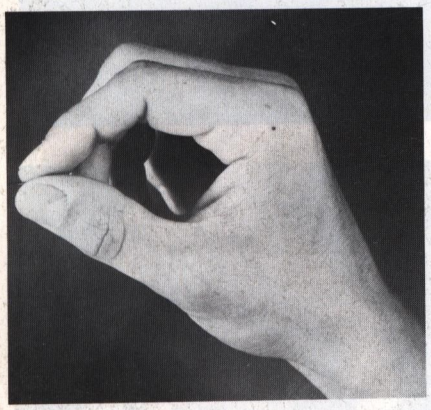

FIGURE 47
La pince à branches courbes

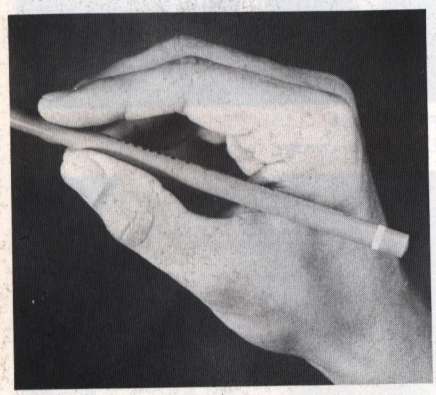

FIGURE 48
La pince à branches droites

b. Les muscles du pouce :

- *l'extension* est obtenue par les deux extenseurs (long et court),
- *la flexion* est sous l'action du long fléchisseur propre,
- *les mouvements de latéralité* sont plus complexes :
- abduction : (dans le même plan que les autres doigts) : par le long abducteur, le long extenseur, et surtout le court extenseur du pouce,
- adduction : par le court abducteur (qui ne justifie pas son nom) et surtout par l'adducteur du pouce qui permet au pouce écarté de se rapprocher de l'index,
- *l'opposition* exige le concours de plusieurs muscles :
- pour rapprocher le pouce de l'index et du médius : l'opposant porte le 1er métacarpien en avant et en dedans, et fait exécuter à la 1re phalange un mouvement de rotation qui tourne sa face antérieure en dedans,
- pour rapprocher le pouce de l'annulaire et de l'auriculaire : le court fléchisseur complète et termine le mouvement d'opposition, aidé par un léger degré de flexion de la 1re phalange de l'auriculaire, qui vient ainsi à la rencontre du pouce.

B. LES DIFFERENTES PRISES

Tous ces mouvements se combinent dans la vie courante pour réaliser le mécanisme complexe des prises :

- *la position de fonction* est indispensable avant de saisir un objet : le poignet est en légère extension, avec une petite inclinaison cubitale, les doigts sont un peu fléchis, et le pouce, en demi-opposition, est placé en avant du plan de la paume ;
- *préhension sans intervention nécessaire du pouce :* c'est la prise « en crochet » (port d'un seau, par exemple) où les doigts, sous l'action des fléchisseurs, soutiennent l'objet ; le pouce n'intervient que pour fermer le crochet (Fig. 43) ;
- *préhension avec intervention du pouce ;*
- *les prises fortes :*
- soit prise « à pleine main » d'un marteau, ou d'une raquette, grâce à la flexion des doigts et du pouce qui se contractent énergiquement, comme un étau autour de l'objet (fig. 44) ;
- soit prise « de l'adducteur » (de Jules Froment) se manifestant dans la prise d'un couteau (où l'objet est saisi entre le pouce et le médius, alors que l'index allongé sert de guide au mouvement) ou dans la prise d'un journal plié (saisi entre le pouce et l'index fléchi) ; cette pince « à mors plat » ainsi réalisée est à la fois solide et précise (Fig. 45 et 46).
- *les prises délicates :* impliquent un mouvement d'opposition du pouce contre l'index ; elles réalisent deux types de pinces :
- soit pince à branches courbes : par flexion de l'index contre le pouce, pour réaliser un geste fin et précis, mais non énergique (enlever une épine, par exemple, ou saisir une épingle) (Fig. 47),
- soit pince à branches droites : par extension du pouce contre l'index et le médius, rabattus à angle droit vers la paume ; la prise réalisée est plus solide que la précédente, mais encore très précise (tenir une pince à disséquer, par exemple, ou un crayon) (Fig. 48).

On oppose ainsi deux sortes de muscles :

- *muscles d'attitude* qui placent la main en bonne position, et préparent la prise (extenseur des doigts et du pouce, abducteurs et opposant du pouce),
- *muscles de force* qui ferment la prise (fléchisseurs des doigts, interosseux et lombricaux, adducteur du pouce).

17 la région dorsale de la main

PLAN

1. Limites et forme extérieure
2. Constitution anatomique
3. Le plan squelettique et interosseux
4. Le plan vasculaire
5. Le plan tendineux
6. Le plan aponévrotique superficiel
7. Les plans superficiels de couverture

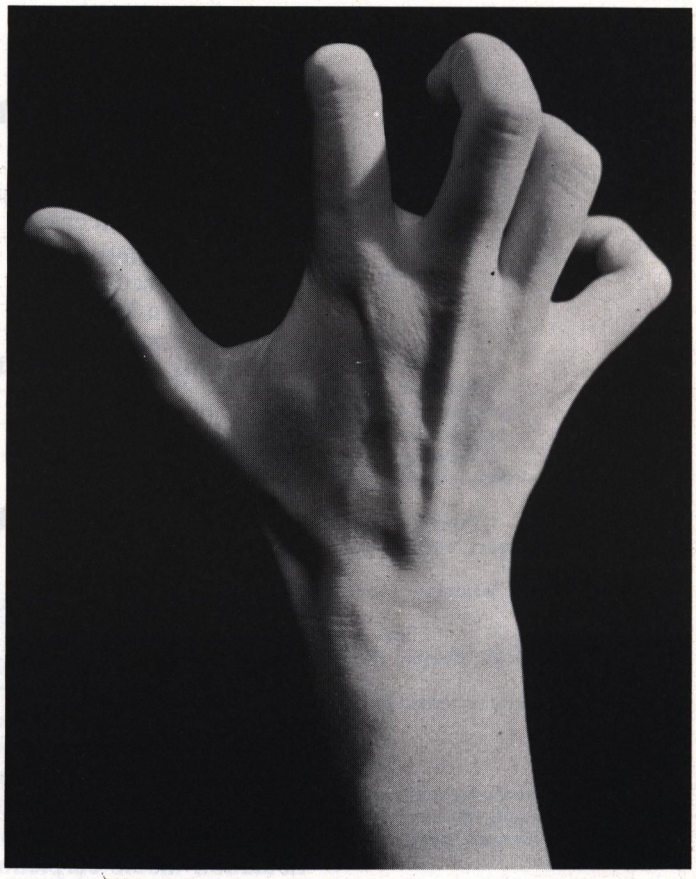

Vue du dos de la main droite

La région dorsale de la main (Dorsum Manus*) comprend l'ensemble des parties molles situées en arrière de la deuxième rangée des os du carpe et des métacarpiens.

*** Dos de la main**

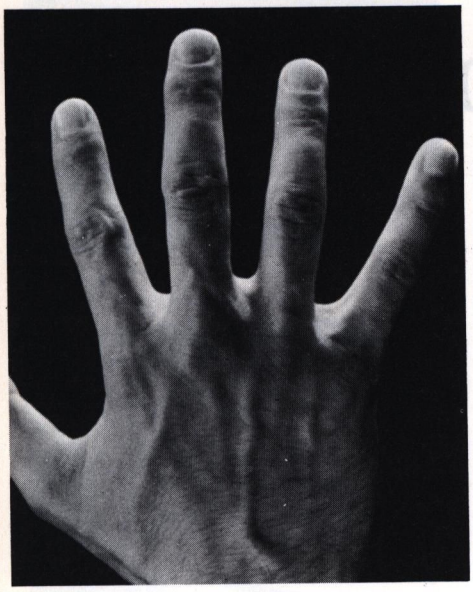

FIGURE 1
Les plans superficiels de la face dorsale de la main
Noter le caractère très apparent du réseau veineux superficiel

1. Limites et forme extérieure

Superficiellement, la région dorsale de la main est limitée en haut par une ligne horizontale passant immédiatement au-dessous du tubercule du scaphoïde et du pisiforme, repérables dans la région palmaire ; en bas, la région dorsale de la main est limitée par une ligne transversale passant au sommet des espaces inter-digitaux. Ces derniers étant plus étendus du côté palmaire que du côté dorsal, la région dorsale de la main est moins étendue en hauteur que la région palmaire.

En profondeur, la région dorsale de la main s'étend jusqu'à la loge interosseuse fermée par l'aponévrose dorsale profonde et au plan squelettique formé par l'articulation médio-carpienne, la deuxième rangée du carpe, les articulations carpo-métarcarpiennes et les métacarpiens.

Extérieurement, la région dorsale de la main revêt une forme convexe tant dans le sens vertical que dans le sens transversal. A sa partie inférieure, les têtes des métacarpiens forment une série de cinq saillies régulières qui ne correspondent pas à l'interligne métacarpo-phalangien mais sont situées 1 cm au-dessous de ce dernier. La face postérieure des métacarpiens est en général facile à percevoir et à repérer. Les autres repères osseux sont en haut et en dedans la saillie de la styloïde du cinquième métacarpien, celle de la base du premier métacarpien en haut et en dehors. Ces deux repères indiquent les deux extrémités de l'interligne carpo-métacarpien (Fig. 1).

2. Constitution anatomique

Schématiquement, la région dorsale de la main est formée par la superposition de cinq plans successifs qui sont de la profondeur à la surface :

- le plan squelettique et interosseux,
- un plan vasculaire,
- un plan tendineux,
- un plan aponévrotique superficiel,
- des plans superficiels de couverture.

3. Le plan squelettique et interosseux

Il est formé successivement de haut en bas par :

- la face postérieure des os de la deuxième rangée du carpe : trapèze, trapézoïde, grand os et os crochu,
- plus bas la face postérieure, des métacarpiens ; leurs bases s'articulent en haut avec le carpe ; la base du troisième présente une apophyse styloïde postérieure très marquée pour l'insertion du deuxième radial ; la face postérieure du corps des métacarpiens est régulièrement plane ; leurs extrémités inférieures ou têtes métacarpiennes sont en revanche fortement saillantes en arrière.

Ce plan osseux est doublé des formations capsulaires et ligamentaires de l'articulation médio-carpienne en haut, de l'articulation carpo-métacarpienne plus bas, de l'articulation métacarpo-phalangienne à la partie toute inférieure de la région (Fig. 2).

Les espaces situés entre les métacarpiens sont comblés par les muscles interosseux dorsaux dont la face postérieure est recouverte par une aponévrose : l'aponévrose dorsale profonde de la main, qui ferme en arrière la loge interosseuse (Fig. 3).

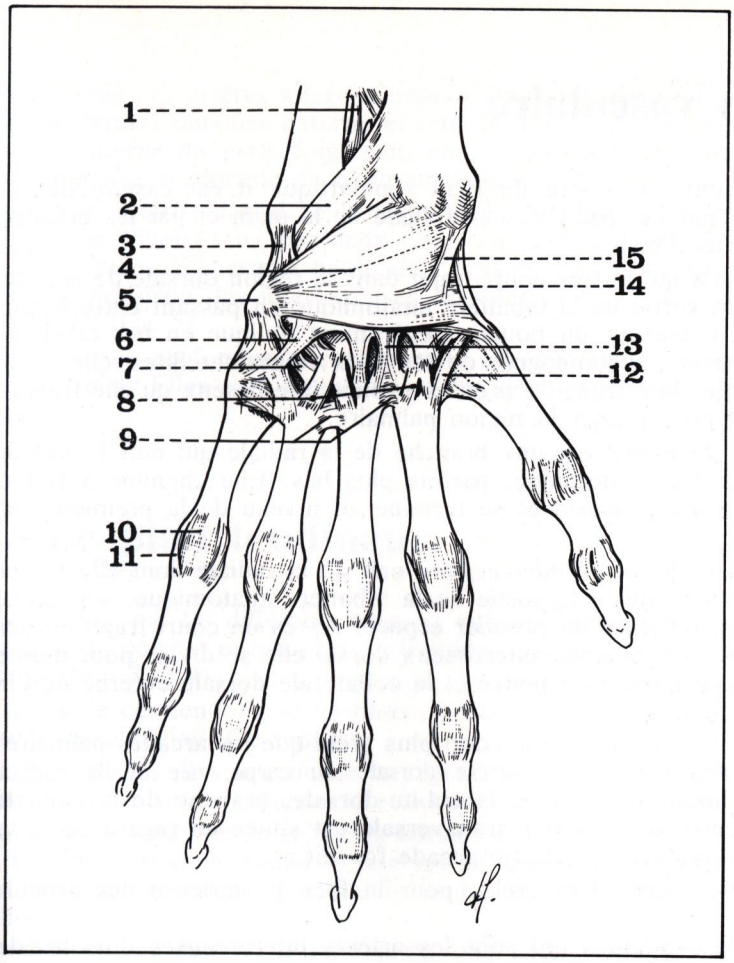

FIGURE 2

Vue postérieure des articulations du poignet et de la main (côté droit)

1. *Ligament interosseux*
2. *Capsule de l'articulation radio-cubitale inférieure*
3. *Ligament latéral interne du poignet*
4. *Ligament postérieur du poignet*
5. *Pyramidal*
6. *Ligament carpo-métacarpien dorsal du 5e doigt*
7. *Ligament médio-carpien dorsal*
8. *Ligaments carpo-métacarpiens dorsaux*
9. *Ligament inter-métacarpien dorsal*
10. *Capsule de l'articulation métacarpo-phalangienne du 5e doigt*
11. *Ligament latéral interne de cette articulation*
12. *Ligament trapézo-métacarpien dorsal*
13. *Ligament médio-carpien dorsal*
14. *Ligament latéral externe du poignet et ligament scapho-trapézien*
15. *Ligament radio-scaphoïdien*

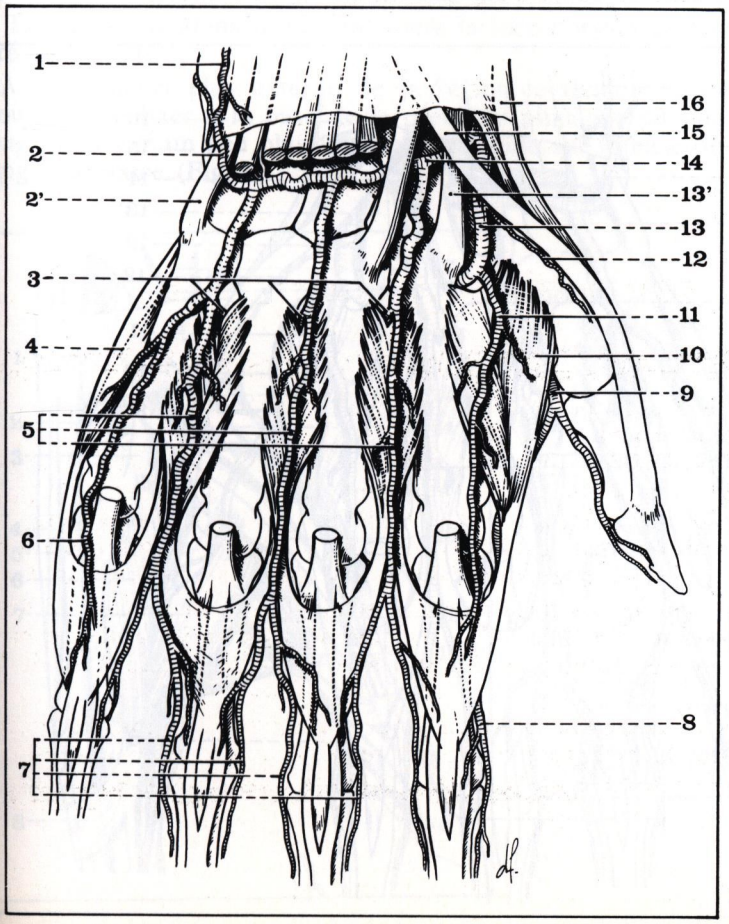

FIGURE 3

Région dorsale de la main
Plan profond

1. *Artère cubito-dorsale*
2. *Arcade dorsale du carpe*
2'. *Tendon du cubital postérieur*
3. *Artères perforantes supérieures*
4. *Muscle abducteur du 5e doigt*
5. *Artères interosseuses dorsales*
6. *Artère collatérale dorsale interne du 5e doigt*
7. *Artères collatérales dorsales*
8. *Artère collatérale dorsale externe de l'index*
9. *Artère interosseuse palmaire du 1er espace*
10. *1er interosseux dorsal*
11. *Artère interosseuse dorsale du 1er espace*
12. *Artère collatérale dorsale externe du pouce*
13. *Artère radiale*
13'. *Tendon du 1er radial*
14. *Artère transverse postérieure du carpe*
15. *Tendon du long extenseur du pouce*
16. *Tendon du court extenseur du pouce*

4. Le plan vasculaire

Situé immédiatement en arrière du plan squelettique il est essentiellement formé par l'artère radiale, par l'arcade dorsale de la main et par les branches qui en naissent (Fig. 3 bis).

- *L'artère radiale* n'a qu'un très court trajet dans la région dorsale de la main. Elle y pénètre à sa sortie de la tabatière anatomique en passant entre le plan osseux et le long extenseur du pouce. Légèrement oblique en bas et en dedans, presque verticale, accompagnée de ses deux veines satellites, elle atteint rapidement la partie supérieure du premier espace interosseux qu'elle traverse d'arrière en avant pour gagner la région palmaire.

- *L'artère dorsale du pouce* est une branche de la radiale qui naît habituellement dans la tabatière anatomique, parfois plus bas. Elle chemine à la face dorsale du premier métacarpien et se termine au niveau de la première phalange.

- *L'interosseuse dorsale du premier espace* naît de la radiale dont elle semble prolonger la direction, soit à la sortie de la tabatière anatomique, soit immédiatement avant la traversée du premier espace. Après un court trajet vertical à la face postérieure du premier interosseux dorsal elle se divise pour donner la collatérale dorsale interne du pouce et la collatérale dorsale externe de l'index.

- *L'arcade dorsale de la main,* beaucoup plus grêle que les arcades palmaires, est formée par l'anastomose de l'artère dorsale du carpe, née de la radiale dans la tabatière anatomique, avec la cubito-dorsale, branche de la cubitale. L'arcade ainsi formée de direction transversale est située en regard de la seconde rangée des os du carpe. Cette arcade fournit :

- des rameaux ascendants très grêles pour la face postérieure des articulations du poignet,
- des branches descendantes qui sont les artères interosseuses dorsales des trois espaces intermétacarpiens les plus internes.

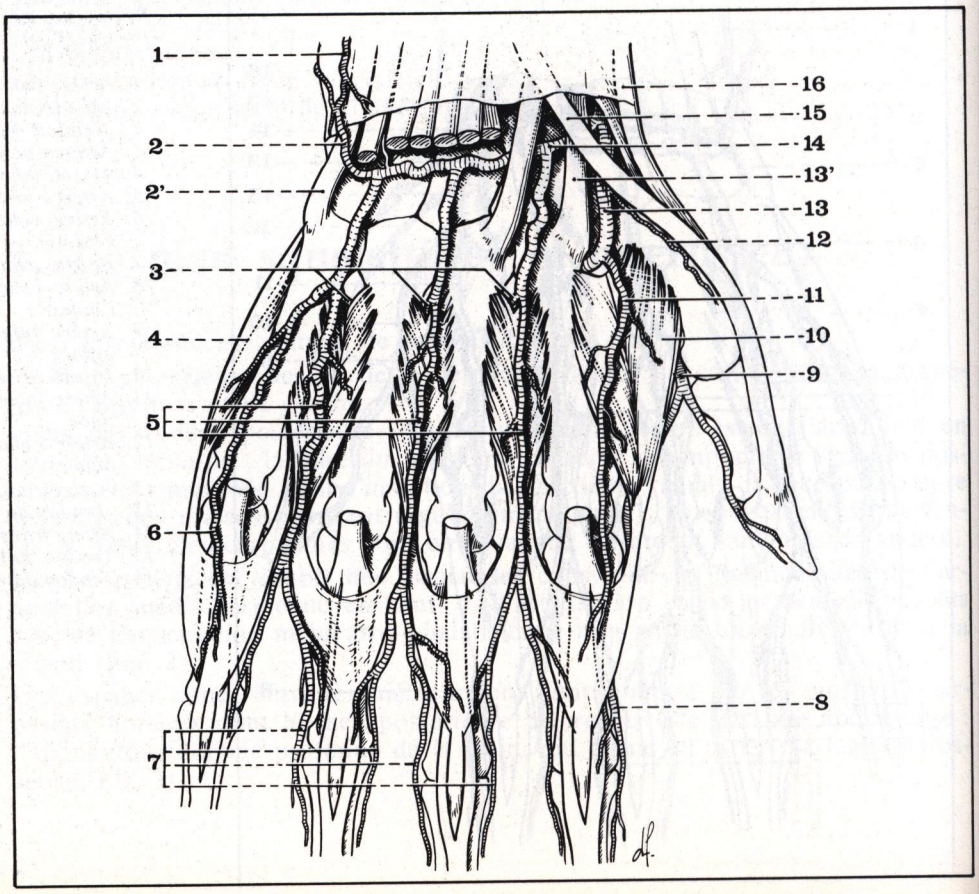

FIGURE 3 bis
Région dorsale de la main
Plan profond

1. *Artère cubito-dorsale*
2. *Artère dorsale du carpe*
2'. *Tendon du cubital postérieur*
3. *Artères perforantes supérieures*
4. *Muscle abducteur du 5e doigt*
5. *Artères interosseuses dorsales*
6. *Artère collatérale dorsale interne du 5e doigt*
7. *Artères collatérales dorsales*
8. *Artère collatérale dorsale externe de l'index*
9. *Artère interosseuse palmaire du 1er espace*
10. *1er interosseux dorsal*
11. *Artère interosseuse dorsale du 1er espace*
12. *Artère collatérale dorsale externe du pouce*
13. *Artère radiale*
13'. *Tendon du 1er radial*
14. *Artère transverse postérieure du carpe*
15. *Tendon du long extenseur du pouce*
16. *Tendon du court extenseur du pouce*

Chacune de ces artères interosseuses se divise en deux branches qui forment les collatérales dorsales externe et interne des doigts correspondants. La collatérale interne du petit doigt naît, soit directement de l'arcade dorsale, soit de l'interosseuse dorsale du quatrième espace.

Le réseau artériel dorsal de la main ainsi constitué est anastomosé à travers les espaces interosseux par deux types de perforantes : les perforantes supérieures situées à la partie haute de l'espace, les perforantes inférieures nées de la terminaison des interosseuses dorsales et traversant la partie inférieure de l'espace (Fig. 5).

- Des veines profondes accompagnent ces différentes artères et suivent le même trajet. Elles sont beaucoup moins développées que les veines superficielles.

5. Le plan tendineux

Il est formé par les différents tendons qui ont auparavant glissé à la face postérieure du poignet et qui vont se terminer à la face dorsale de la main ou des doigts (Fig. 3 et 4).

• Trois de ces tendons se terminent en effet immédiatement à la partie supérieure de la région. Ce sont :

- à la partie la plus interne de la région, le tendon du *cubital postérieur* qui vient se fixer sur le tubercule de la base du cinquième métacarpien ;
- à la partie médiane de la région dorsale de la main les tendons des *radiaux ;* le tendon du premier radial se fixe sur la base du deuxième métacarpien, celui du deuxième radial sur la styloïde de la base du troisième métacarpien (Fig. 3 bis)
- tout à fait en dehors, le tendon du *long abducteur du pouce* se termine en se fixant à la partie externe de la base du premier métacarpien (Fig. 4).

• Les autres tendons traversent toute la face dorsale de la main pour se rendre aux doigts.

- A la partie la plus externe de la région le tendon du *court extenseur* du pouce va se fixer à la base de la première phalange du pouce. Le tendon du *long extenseur* un peu plus interne se termine sur la base de la deuxième phalange du pouce (Fig. 4).

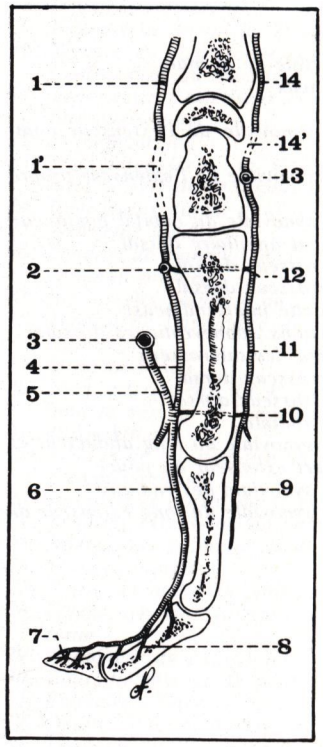

FIGURE 5
Schéma des artères des doigts
Coupe longitudinale
(d'après Paturet)

1. Interosseuse antérieure
1'. Réseau antérieur du carpe
2. Arcade palmaire profonde
3. Arcade palmaire superficielle
4. Interosseuse palmaire
5. Digitale
6. Collatérale palmaire
7. Réseau pulpaire
8. Rameaux dorsaux des collatérales palmaires
9. Collatérale dorsale
10. Perforante inférieure
11. Interosseuse dorsale
12. Perforante supérieure
13. Arcade dorsale du carpe
14. Interosseuse postérieure
14'. Réseau postérieur du carpe

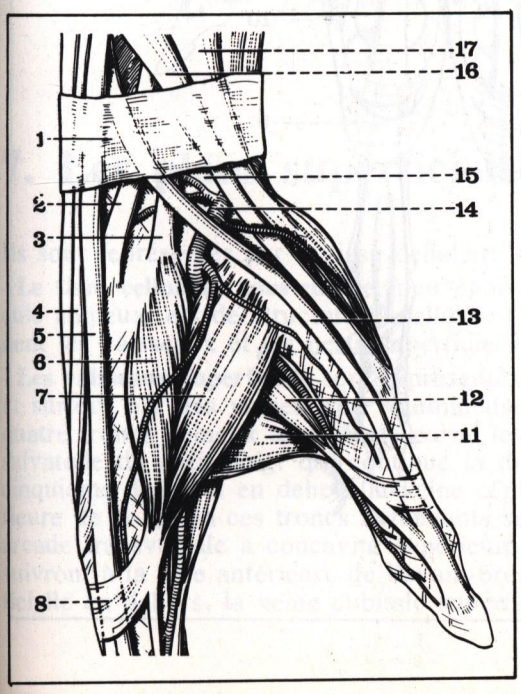

FIGURE 4
Les tendons extenseurs
de l'index et du pouce

1. Ligament annulaire dorsal
2. Tendon du 2e radial
3. Tendon du 1er radial
4. Tendon de l'extenseur commun
5. Tendon de l'extenseur propre de l'index
6 et 7. Interosseux dorsal du 1er espace
8. Expansion du tendon du 1er interosseux

12. Premier interosseux palmaire
13. Tendon du long extenseur propre du pouce (limite interne de la tabatière anatomique)
14. Artère radiale
15. Scaphoïde
16. Tendon du court extenseur du pouce
17. Tendon du long abducteur du pouce (limite externe de la tabatière anatomique)

- Plus en dedans, le plan tendineux est formé par les *tendons extenseurs des quatre derniers doigts* qui comprennent les quatre tendons de l'extenseur commun, le tendon de l'extenseur propre de l'index en dehors, le tendon de l'extenseur propre du cinquième doigt en dedans (Fig. 6).

Les tendons destinés au médius et à l'annulaire suivent la face postérieure des métacarpiens correspondants ; au contraire, les tendons destinés à l'index croisent obliquement de dedans en dehors le deuxième espace interosseux, les tendons destinés au cinquième doigt croisent obliquement de dehors en dedans le quatrième espace.

Ces différents tendons sont réunis à la partie inférieure du dos de la main par des lames inter-tendineuses transversales qui les solidarisent dans leur action (Fig. 6).

FIGURE 6
Région dorsale de la main
Plan tendineux

1. *Gaine synoviale de l'extenseur commun*
2. *Gaine synoviale de l'extenseur propre du 5e*
3. *Gaine synoviale du cubital postérieur*
4. *Ligament annulaire dorsal*
5. *4e interosseux dorsal*
6. *3e interosseux dorsal*
7. *Bandelette intertendineuse*
8. *Expansions aponévrotiques dorsales*
9. *Dossière des interosseux*
10. *2e interosseux dorsal*
11. *1er interosseux dorsal*
12. *Artère radiale*
13. *Gaine synoviale du long abducteur et du court extenseur du pouce*
14. *Gaine synoviale des radiaux*
15. *Gaine synoviale du long extenseur du pouce*

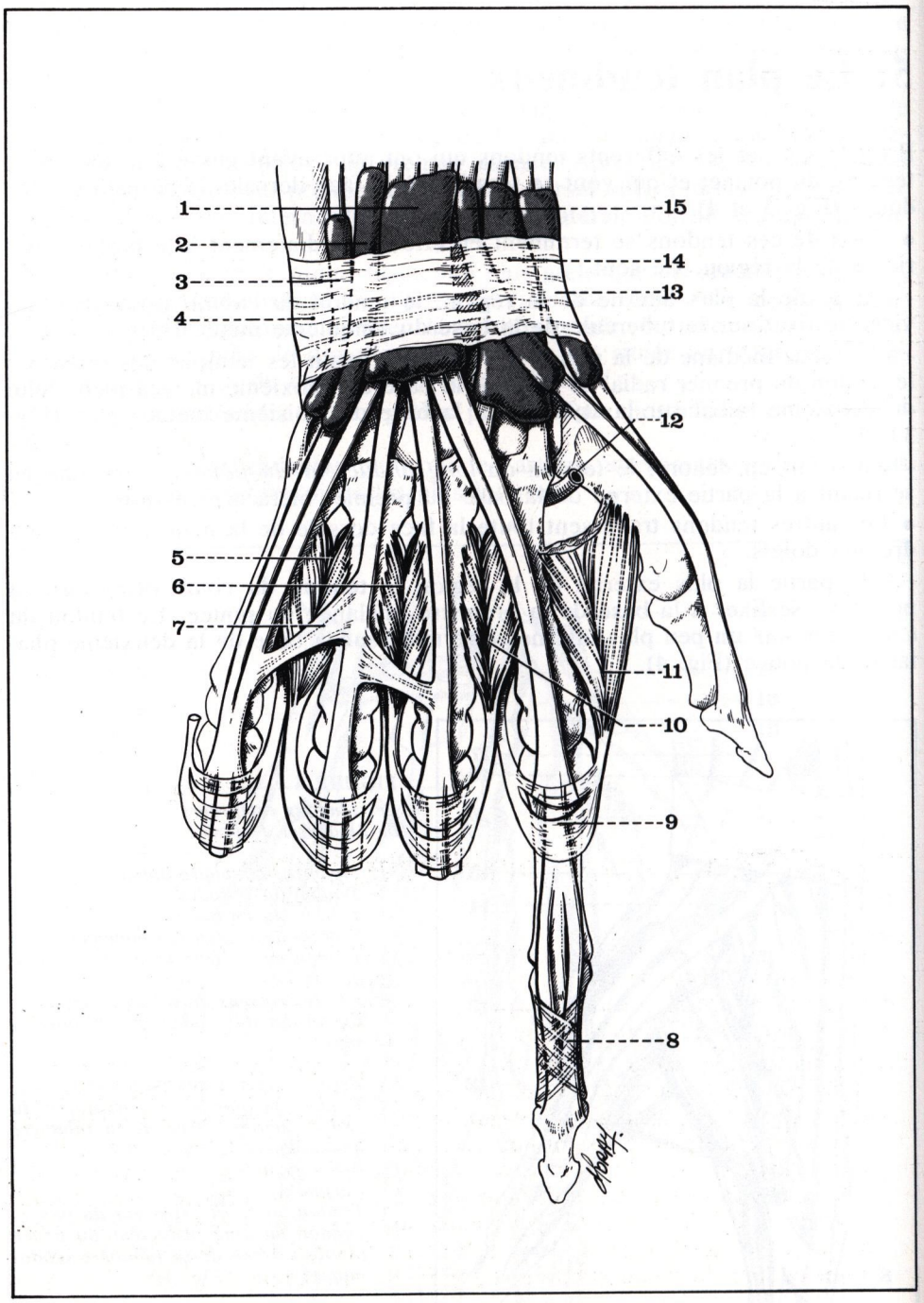

6. Le plan aponévrotique superficiel

L'aponévrose superficielle du dos de la main est une mince lame fibreuse tendue transversalement du bord interne du cinquième métacarpien au bord externe du premier. En haut, elle se confond avec le bord inférieur du ligament annulaire dorsal du poignet, en bas elle va s'unir aux expansions des tendons extenseurs (Fig. 7).

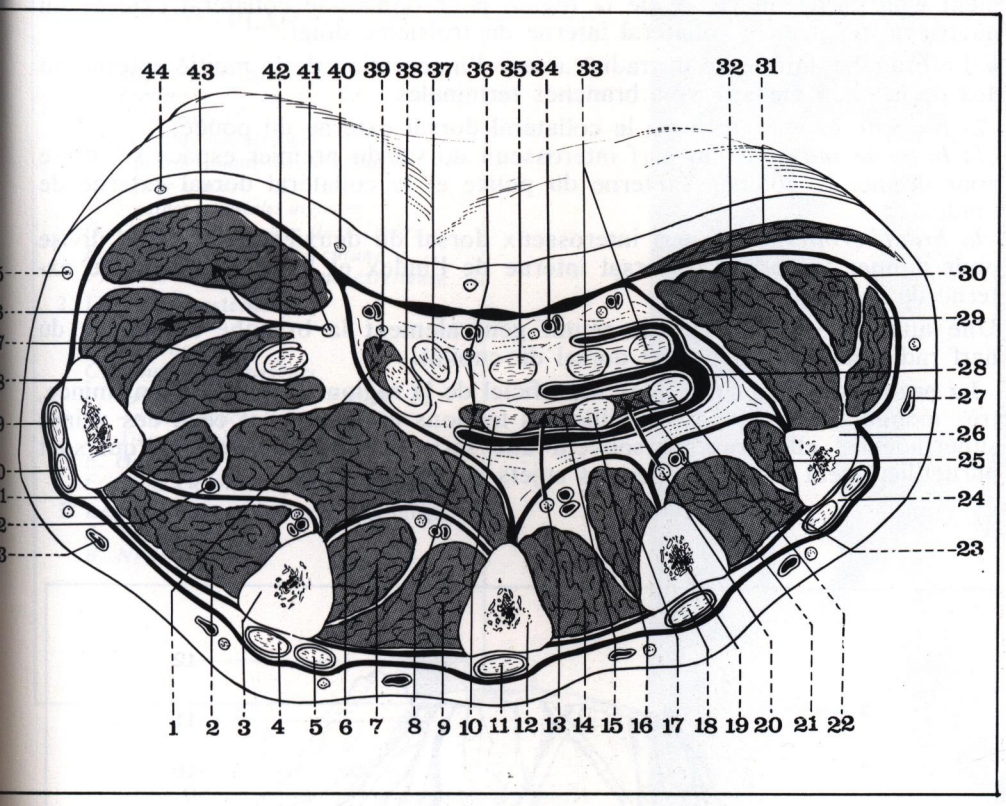

FIGURE 7

Coupe horizontale de la main (côté droit segment supérieur de la coupe)

1. *Premier lombrical*
2. *Interosseux dorsal du 1er espace*
3. *Deuxième métacarpien*
4. *Tendon de l'extenseur propre de l'index*
5. *Tendon de l'extenseur commun destiné à l'index*
6. *Adducteur du pouce*
7. *Interosseux palmaire du 2e espace*
8. *Deuxième lombrical*
9. *Interosseux dorsal du 2e espace*
10. *Tendon du fléchisseur commun profond destiné au médius*
11. *Tendon de l'extenseur commun destiné au médius*
12. *3e métacarpien*
13. *Nerf interosseux du 3e espace donnant le nerf du 3e lombrical*
14. *Interosseux dorsal du 3e espace*
15. *Troisième lombrical*
16. *Tendon de l'annulaire du fléchisseur commun profond*
17. *Interosseux palmaire du 3e espace*
18. *Tendon de l'annulaire de l'extenseur commun*
19. *4e métacarpien*
20. *Nerf interosseux du 4e espace donnant le nerf du 4e lombrical*
21. *4e lombrical*
22. *Tendon de l'auriculaire du fléchisseur commun profond*
23. *Interosseux dorsal du 4e espace*
24. *Tendons extenseurs du petit doigt*
25. *Interosseux palmaire du 4e espace*
26. *5e métacarpien*
27. *Veine salvatelle du petit doigt*
28. *Gaine synoviale digito-carpienne interne*
29. *Abducteur du petit doigt*
30. *Court fléchisseur du petit doigt*
31. *Palmaire cutané*
32. *Opposant du petit doigt*
33. *Tendons du fléchisseur commun superficiel destinés aux 4e et 5e doigts*
34. *Artère interosseuse du 3e espace*
35. *Tendon du fléchisseur commun superficiel destiné au médius*
36. *Nerf interosseux du 2e espace (médian) donnant le nerf du 2e lombrical*
37. *Tendon du fléchisseur commun superficiel destiné à l'index*
38. *Tendon du fléchisseur commun profond destiné à l'index*
39. *Nerf interosseux du 1er espace (médian) innervant le 1er lombrical*
40. *Branche superficielle du médian*
41. *Rameau thénarien du médian*
42. *Tendon du fléchisseur propre du pouce dans sa gaine*
43. *Court abducteur du pouce*
44. *et 45. Nerfs superficiels (branches du médian)*
46. *Opposant du pouce*
47. *Court fléchisseur du pouce*
48. *1er métacarpien*
49. *Tendon du court extenseur du pouce*
50. *Tendon du long extenseur du pouce*
51. *Terminaison de l'adducteur (faisceau carpien)*
52. *Artère radiale*
53. *Veine céphalique du pouce*

7. Les plans superficiels de couverture

Ils sont représentés par le tissu cellulaire sous-cutané et la peau.

- **Le tissu cellulaire sous-cutané,** peu épais, dépourvu chez l'adulte de panicule adipeux, est de structure lamellaire. C'est dans son épaisseur que cheminent les vaisseaux et les nerfs superficiels (Fig. 9).

- **Les vaisseaux superficiels** sont représentés par quelques artérioles très grêles, et surtout par des veines très volumineuses. Il existe habituellement trois ou quatre troncs veineux ascendants parmi lesquels on individualise en dedans la salvatelle du petit doigt qui continue la direction de la collatérale interne du cinquième doigt, et en dehors la veine céphalique du pouce. A la partie supérieure de la région ces troncs ascendants se réunissent et forment souvent une arcade transversale à concavité supérieure dont les deux extrémités se poursuivront à la face antérieure de l'avant-bras en formant la veine radiale superficielle en dehors, la veine cubitale superficielle en dedans (Fig. 9).

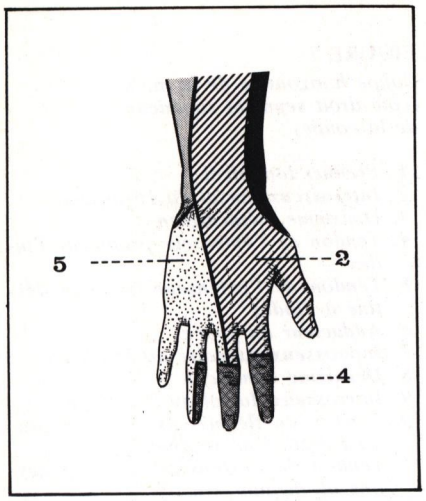

FIGURE 8
Innervation cutanée du dos de la main

2. Radial
4. Médian
5. Cubital

- **Les nerfs superficiels** proviennent du radial en dehors, du cubital en dedans (Fig. 8).

• Le rameau cutané dorsal du cubital aborde la région peu après s'être divisé en ses trois branches terminales :

- *la branche interne* se poursuivra en formant le collatéral dorsal interne du cinquième doigt,
- *la branche moyenne* forme le nerf interosseux dorsal du quatrième espace qui se divise en donnant le collatéral dorsal externe du cinquième doigt et le collatéral dorsal interne du quatrième doigt,
- *la branche externe* ou nerf interosseux du troisième espace se divise également à la partie inférieure de la région pour donner le collatéral externe du quatrième doigt et le collatéral interne du troisième doigt.

• La branche antérieure du radial assure l'innervation de la moitié externe du dos de la main par ses trois branches terminales :

- *la branche externe* formera le collatéral dorsal externe du pouce,
- *la branche moyenne* ou nerf interosseux dorsal du premier espace se divise pour donner le collatéral interne du pouce et le collatéral dorsal externe de l'index,
- *la branche interne* ou nerf interosseux dorsal du deuxième espace se divise pour donner le collatéral dorsal interne de l'index et le collatéral dorsal externe du médius.

Une anastomose transversale réunit généralement la branche antérieure du nerf radial au rameau cutané dorsal du cubital.

- **La peau** forme le plan le plus superficiel de la région. Habituellement mince, très mobile, soulevée par la saillie des tendons extenseurs et celle des veines superficielles, elle présente souvent une série de plis transversaux qui sont particulièrement marqués chez les sujets maigres et âgés.

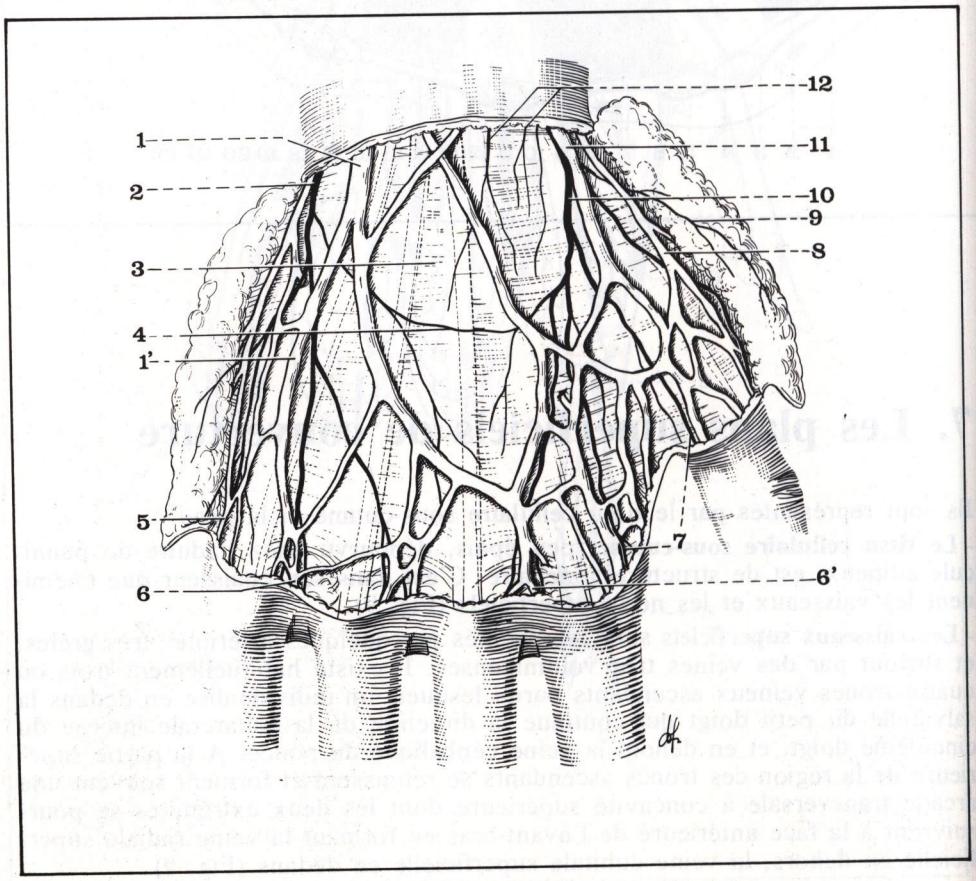

FIGURE 9
Région dorsale de la main
Plans superficiels
(d'après Testut et Jacob)

1. et 1'. Veines superficielles
2. Rameau cutané dorsal du cubital
3. Aponévrose dorsale superficielle
4. Anastomose radial-cubital
5. Veine salvatelle du petit doigt
6. et 6'. Veines collatérales des doigts
7. Nerfs collatéraux des doigts
8. Veine céphalique du pouce
9. Rameaux terminaux du musculo-cutané
10. Branche postérieure du radial
11. Veine superficielle
12. Rameaux du radial

18 les doigts

PLAN

1. La région antérieure
   - *A. Limites*
   - *B. Plan osseux*
   - *C. Tendons fléchisseurs*
     - *pour les quatre derniers doigts*
     - *pour le pouce*
     - *gaines synoviales digitales*
   - *D. Gaine fibreuse des fléchisseurs*
   - *E. Tissu cellulaire sous-cutané*
   - *F. Plans cutanés et forme extérieure*
2. La région postérieure
   - *A. Limites*
   - *B. Plan osseux*
   - *C. Tendons fléchisseurs*
     - *pour les quatre derniers doigts*
     - *pour le pouce*
   - *D. Tissu cellulaire sous-cutané*
   - *E. Ongles*
   - *F. Plans cutanés et forme extérieure*
3. Les vaisseaux et les nerfs des doigts
   - *A. Vaisseaux*
   - *B. Nerfs*

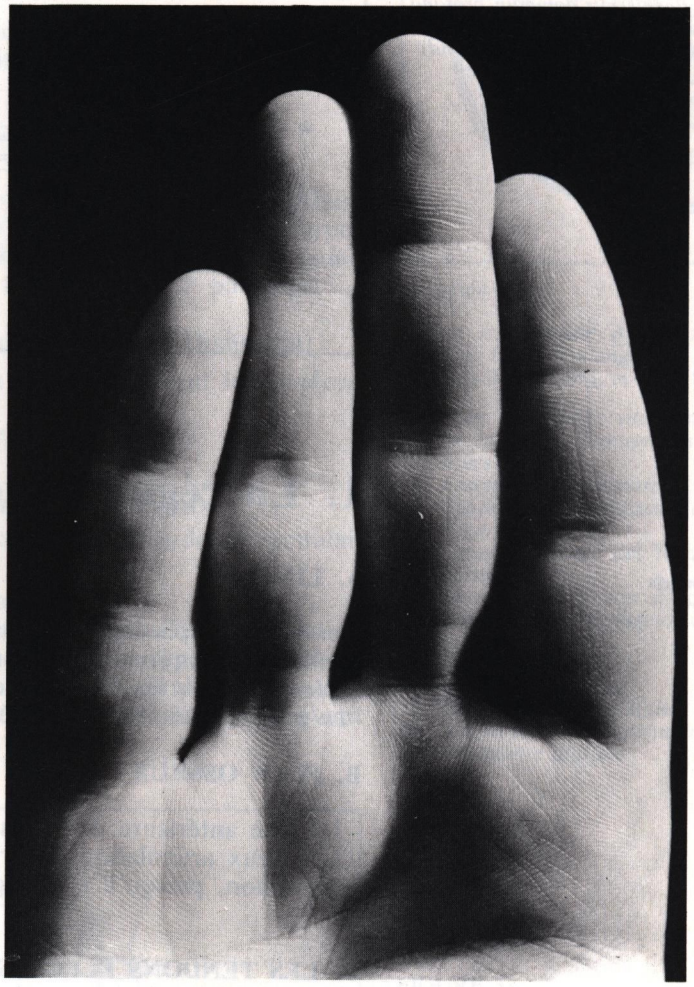

Vue antérieure des doigts de la main*

**** Doigt : du latin Digitus***

Tous les doigts ont la forme d'un cylindre légèrement aplati d'avant en arrière, et, malgré quelques distinctions, qui affectent d'ailleurs surtout le pouce, peuvent être décrits selon un même type, avec deux régions, antérieure et postérieure.

Pollex, du latin Pollens : puissant
Index : indicateur
Medius ou majeur
Annulaire : destiné à l'anneau
Auriculaire : destiné à l'auricule (ou pavillon de l'oreille)

- *Le pouce ou premier doigt* (Pollex) est le plus externe, le plus large, le plus volumineux, mais aussi le plus court, puisque son extrémité ne dépasse pas la portion moyenne de la 1re phalange de l'index. Mais il a le privilège, du moins chez l'homme, de s'opposer aux autres doigts, grâce à la position antérieure de son métacarpien, et à ses muscles moteurs complexes.
- *L'index ou deuxième doigt* (Index) est moins long que l'annulaire. Son extrémité n'atteint pas le bord supérieur de l'ongle du médius.
- *Le médius ou troisième doigt* est le plus long de tous (Digitus Medius).
- *L'annulaire ou quatrième doigt* (Digitus Anularis) est moins long que le médius, et plus long que l'index. Son extrémité descend jusqu'au milieu de l'ongle du médius.
- *L'auriculaire ou cinquième doigt* ou petit doigt (Digitus Minimus) est le plus mince et le plus grêle. Plus court que l'index, son extrémité atteint la 2e articulation interphalangienne de l'annulaire.

FIGURE 1
Disposition de la gaine synoviale digitale : coupe sagittale schématique
(d'après Paturet)

1. *Cul-de-sac distal*
2. *Tendon fléchisseur commun profond*
3. *Cul-de-sac péri-tendineux (superficiel)*
4. *Cul-de-sac péri-tendineux (profond)*

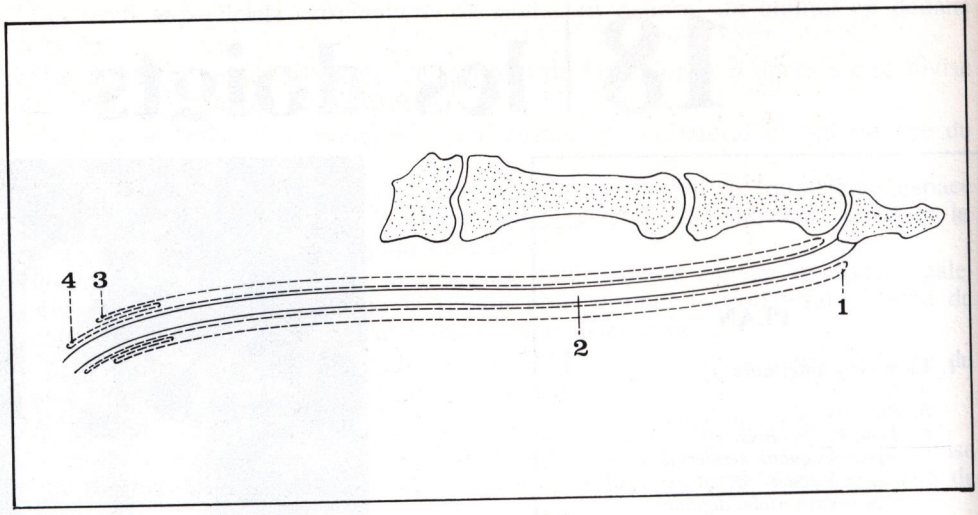

1. La région antérieure*

* *Facies Palmaris (face palmaire)*

A. LIMITES

- *en haut :* le pli digito-palmaire,
- *en bas :* l'extrémité inférieure du doigt,
- *latéralement :* les bords externe et interne,
- *en profondeur :* la face antérieure des trois phalanges.

B. PLAN OSSEUX

- La face antérieure des trois phalanges, plane ou légèrement concave.
- Les deux articulations interphalangiennes (sauf au pouce où il n'y a qu'une articulation, puisqu'il n'y a que deux phalanges).

C. LES TENDONS FLECHISSEURS

a. Pour les quatre derniers doigts

A la paume de la main, le tendon superficiel se superpose au tendon profond. Mais au niveau de l'articulation métacarpo-phalangienne, le tendon superficiel présente une concavité postérieure, qui enveloppe le tendon profond, resté cylindrique. Puis il se bifurque en deux languettes latérales, qui se réunissent presque immédiatement après, formant ainsi une boutonnière longitudinale, à la hauteur de la phalange proximale (Fig. 2).

FIGURE 2
Terminaison des fléchisseurs au niveau d'un doigt

1. *Troisième phalange*
2. *Deuxième phalange*
3. *Tendon du fléchisseur commun profond (tendon perforant)*
4. *Mésotendon*
5. *Languette latérale d'insertion du fléchisseur commun superficiel sur la 2e phalange*
6. *Première phalange*
7. *Mésotendon*
8. *Tendon du fléchisseur commun superficiel (tendon perforé)*
9. *Métacarpien*

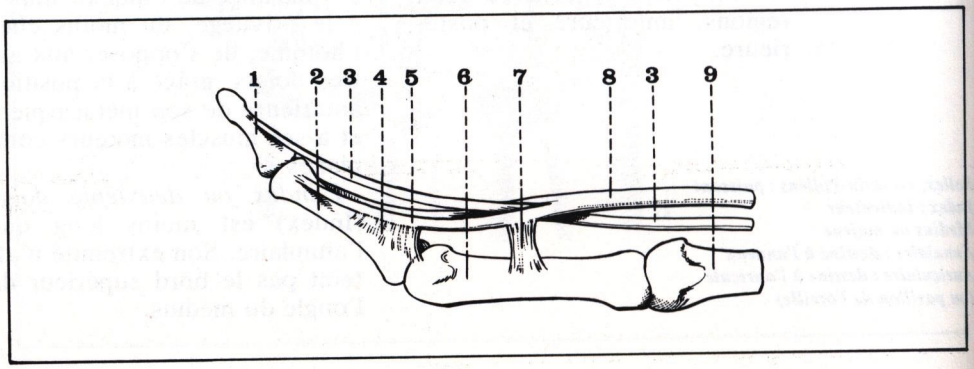

Le tendon fléchisseur profond correspondant s'engage dans cette boutonnière : il devient « perforant » par rapport au tendon superficiel « perforé ». Au-delà, il surcroise les deux languettes du tendon superficiel qui se rapprochent l'une de l'autre, forment une nouvelle gouttière, à concavité antérieure cette fois, et s'insèrent sur les bords de l'extrémité supérieure de la 2e phalange.

Devenu à son tour superficiel, le tendon profond continue son trajet descendant, et se termine en s'épanouissant à l'extrémité supérieure de la 3e phalange.

b. Pour le pouce (Fig. 3)

Le long fléchisseur propre du pouce, après avoir passé entre les deux faisceaux du court fléchisseur, se place au niveau de l'articulation métacarpo-phalangienne, entre les deux os sésamoïdes. Puis il s'engage dans une gaine fibreuse, et se termine sur la face antérieure de la base de la 2e phalange.

c. Les gaines synoviales digitales (Vagina Synoviales Tendinum Digitorum)

Chaque doigt possède une gaine synoviale, dans laquelle glissent les tendons fléchisseurs.

Comme toute séreuse, la gaine comprend deux feuillets :

- un *feuillet viscéral,* qui entoure les tendons,
- un *feuillet pariétal,* qui tapisse les parois du canal ostéo-fibreux.

Aux deux extrémités, les feuillets s'unissent grâce à deux culs-de-sac annulaires :

- *l'un distal,* qui s'arrête à la base de la 3e phalange,
- *l'autre proximal,* qui remonte jusqu'à 1 centimètre au-dessus de l'articulation métacarpo-phalangienne, avec une disposition spéciale ou « repli préputial » : avant de se continuer avec le feuillet pariétal, le feuillet viscéral forme autour des tendons un cul-de-sac péri-tendineux, plus profond en arrière qu'en avant (Fig. 1 et 2 bis).

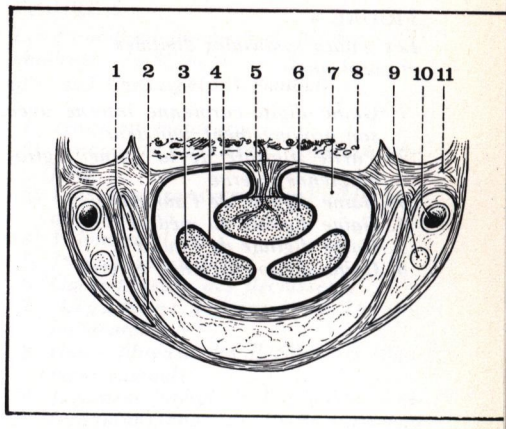

FIGURE 2 bis

Coupe transversale d'un doigt passant par la 1re phalange
(d'après J. Castaing et J.H. Soutoul)

1. *Plan de clivage situé en dehors de la gaine fibreuse des fléchisseurs*
2. *Fascia digital palmaire*
3. *Tendon du fléchisseur commun superficiel*
4. *Gaine synoviale des tendons fléchisseurs*
5. *Méso-tendon et son artériole*
6. *Tendon du fléchisseur commun profond*
7. *Cavité synoviale*
8. *Première phalange*
9. *Nerf collatéral palmaire*
10. *Artère collatérale palmaire*
11. *Bandelette digitale*

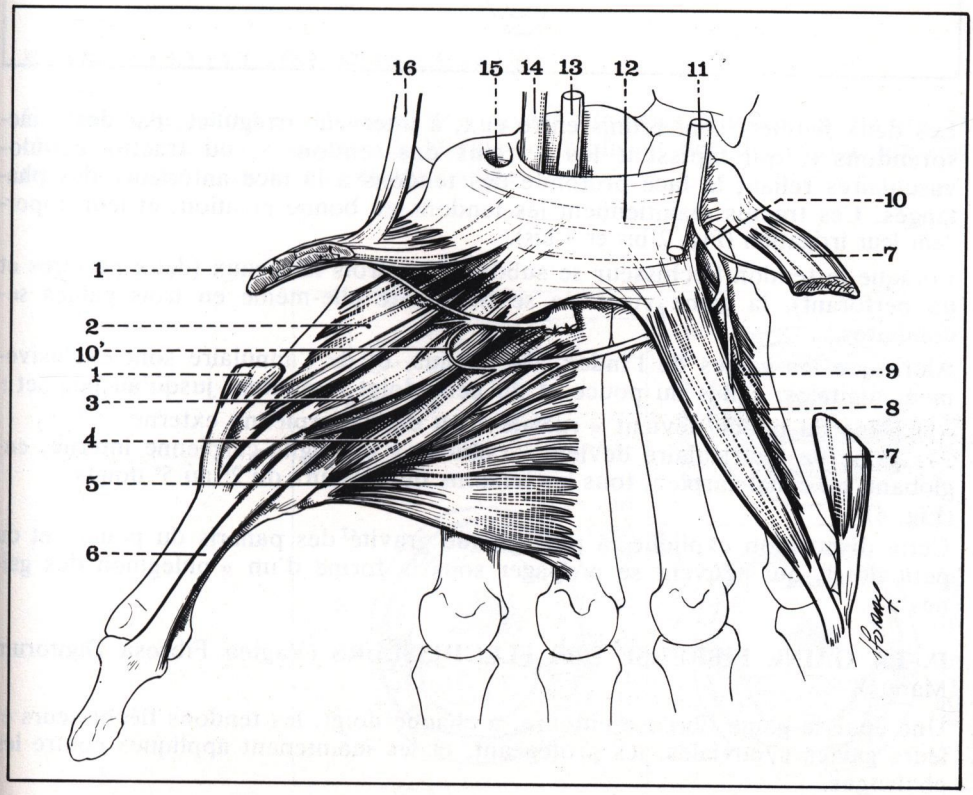

FIGURE 3

Trajet du tendon du long fléchisseur du pouce

1. *Muscle abducteur du pouce*
2. *Muscle opposant du pouce*
3. *Muscle court fléchisseur du pouce*
4. *Muscle adducteur du pouce, faisceau oblique*
5. *Muscle adducteur du pouce, faisceau transverse*
6. *Tendon du long fléchisseur propre du pouce*
7. *Muscle abducteur du 5e*
8. *Muscle court fléchisseur du 5e*
9. *Muscle opposant du 5e*
10. *Branche profonde du nerf cubital*
10'. *Anastomose du médian et de la branche profonde du cubital (anse de Cannieu et Riche)*
11. *Tronc du nerf cubital*
12. *Ligament annulaire antérieur*
13. *Tronc du nerf médian*
14. *Tendon du long fléchisseur propre du pouce*
15. *Coulisse fibreuse du grand palmaire*
16. *Tendon du long abducteur du pouce*

FIGURE 4
Les gaines synoviales digitales et carpiennes

1. *Gaine digito-carpienne interne avec son prolongement supérieur*
2. *Partie digitale de la gaine digito-carpienne interne*
3. *Gaine digitale de l'annulaire*
4. *Gaine digitale du médius*
5. *Gaine digitale de l'index*
6. *Gaine digito-carpienne externe*

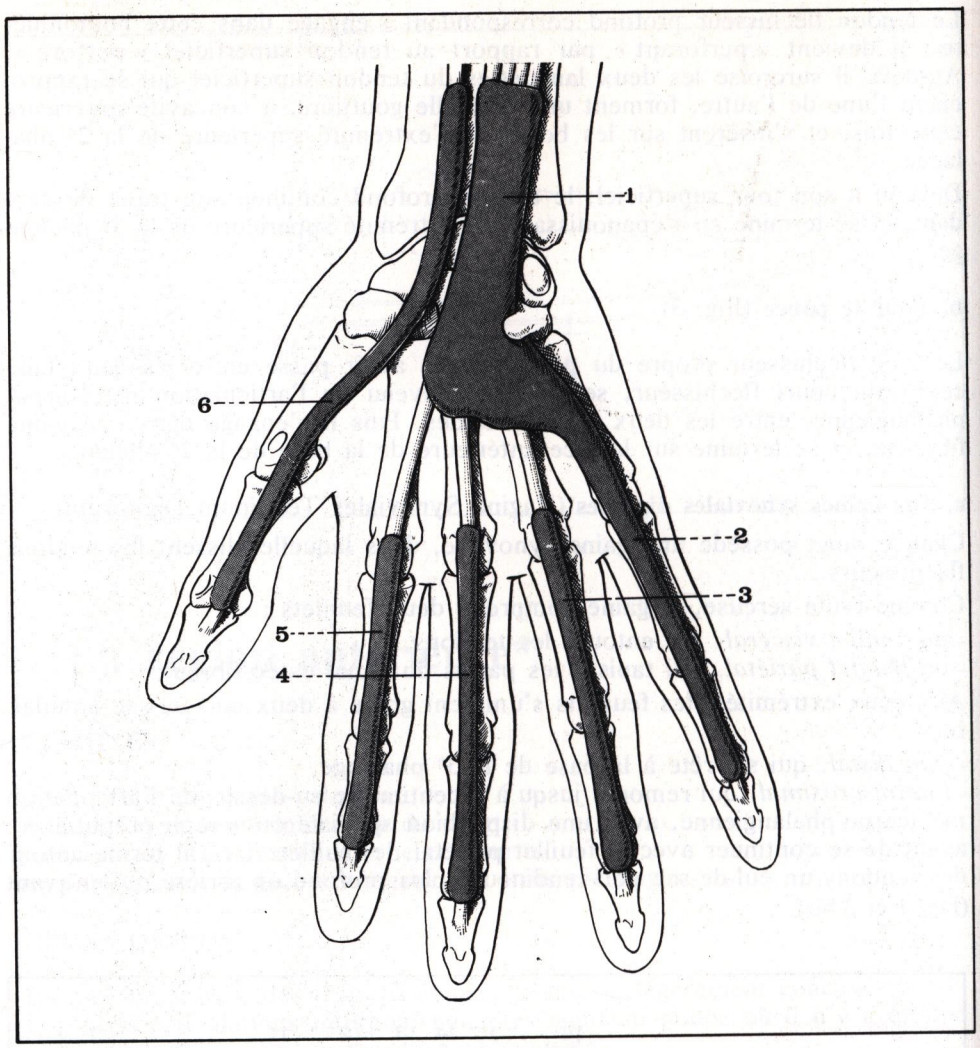

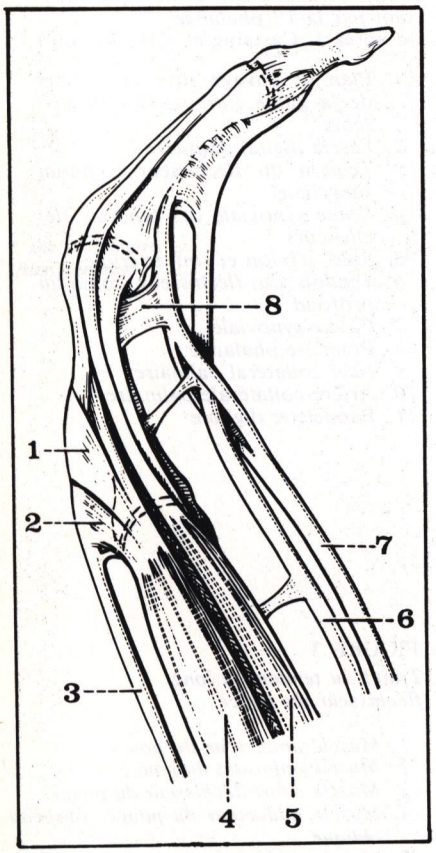

FIGURE 4 bis
Vué latérale d'un doigt montrant la terminaison d'un interosseux et d'un lombrical
(d'après Paturet)

1. *Dossière du tendon extenseur*
2. *Expansion aponévrotique dorsale*
3. *Tendon extenseur*
4. *Muscle interosseux*
5. *Muscle lombrical*
6. *Tendon fléchisseur profond (perforant)*
7. *Tendon fléchisseur superficiel (perforé)*
8. *Méso-tendon*

Les deux feuillets sont réunis entre eux, à intervalle irrégulier, par des « mésotendons », qui tapissent les « freins des tendons », ou tractus cellulo-vasculaires reliant la face profonde des tendons à la face antérieure des phalanges. Ces tractus maintiennent les tendons en bonne position, et leur apportent leur irrigation (Fig. 2 bis et 4 bis).

Lorsque le tendon fléchisseur se subdivise en trois faisceaux (deux perforés et un perforant), la gaine viscérale se fragmente elle-même en trois gaines secondaires.

Alors que les gaines de l'index, du médius, et de l'annulaire sont exclusivement digitales, celles du pouce et du petit doigt remontent jusqu'au poignet :

- la gaine du pouce devient « radiale » ou digito-carpienne externe,
- la gaine de l'auriculaire devient « cubitale » ou digito-carpienne interne, englobant, au canal carpien, tous les tendons fléchisseurs du 2e au 5e doigts (Fig. 4).

Cette disposition explique la plus grande gravité des panaris du pouce, et du petit doigt, qui peuvent se propager sous la forme d'un « phlegmon des gaines ».

D. LA GAINE FIBREUSE DES FLECHISSEURS (Vagina Fibrosa Digitorum Manus)

Une épaisse gaine fibreuse entoure, à chaque doigt, les tendons fléchisseurs et leurs gaines synoviales, les protégeant, et les maintenant appliqués contre les phalanges.

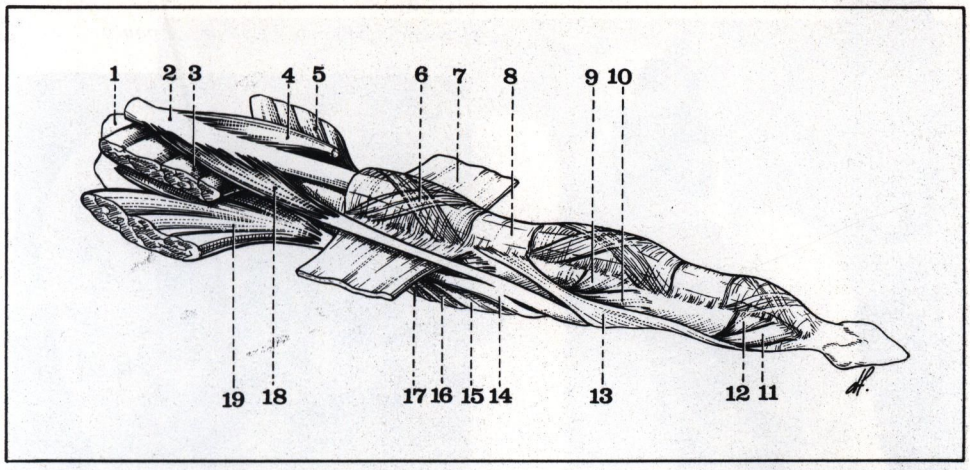

FIGURE 5
Les formations fibreuses de la face antérieure du 3e doigt
(d'après J. Castaing et J.H. Soutoul)

1. *Troisième métacarpien*
2. *Tendon du fléchisseur commun profond*
3. *Faisceau transverse de l'adducteur du pouce*
4. *3e lombrical*
5. *3e interosseux dorsal*
6. *Gaine fibreuse des fléchisseurs*
7. *Ligament transverse intermétacarpien*
8. *Gaine fibreuse des fléchisseurs (ligament vaginal)*
9. *Ligament latéral de l'articulation interphalangienne de P_1-P_2 (faisceau glénoïdien)*
10. *Ligament latéral de l'articulation interphalangienne de P_1-P_2 (faisceau phalangien)*
11. *Ligament latéral de l'articulation interphalangienne de P_2-P_3 (faisceau phalangien)*
12. *Ligament latéral de l'articulation interphalangienne de P_2-P_3 (faisceau glénoïdien)*
13. *Ligament rétinaculaire*
14. *Expansion de l'interosseux*
15. *Dossière des interosseux*
16. *Bandelette sagittale*
17. *Terminaison de l'extenseur commun*
18. *2e lombrical*
19. *2e interosseux dorsal*

Cette gaine concave en arrière, réalise une véritable gouttière tapissée par le feuillet pariétal de la gaine synoviale, et se fixant sur les bords latéraux des phalanges. Elle est étendue de l'articulation métacarpo-phalangienne, où elle fait suite aux fibres transversales de l'aponévrose palmaire moyenne, jusqu'à l'extrémité supérieure de la 3e phalange.

Ainsi, les tendons fléchisseurs glissent dans un « tunnel ostéo-fibreux », réalisé par la face antérieure des phalanges, et la gaine fibreuse (Fig. 5 et 6).

La structure de la gaine est différente sur les phalanges, et sur les articulations interphalangiennes :

Au niveau des phalanges : des fibres transversales, très serrées, ferment parfaitement le tunnel.

Au niveau des articulations : des fibres obliques, entre-croisées en sautoir, ménagent entre elles des orifices à travers lesquels peut faire hernie la synoviale.

E. TISSU CELLULAIRE SOUS-CUTANÉ

Comme à la paume de la main, des travées fibreuses relient la gaine des fléchisseurs à la face profonde du derme, et réalisent une disposition aréolaire très particulière, riche en pelotons adipeux.

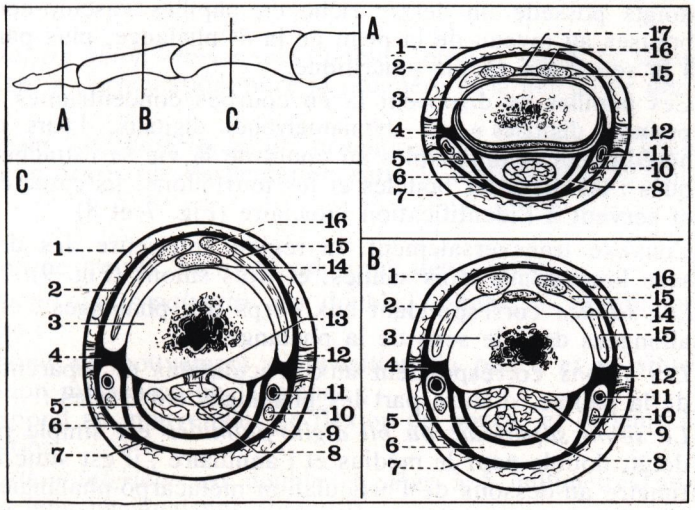

FIGURE 6
Coupes transversales du doigt

A : par la 3e phalange
B : par la 2e phalange
C : par la 1re phalange

1. *Peau*
2. *Fascia dorsal*
3. *Phalange*
4. *Bandelette digitale*
5. *Gaine fibreuse du fléchisseur*
6. *Plan de clivage palmaire*
7. *Fascia palmaire*
8. *Fléchisseur commun profond*
9. *Fléchisseur commun superficiel*
10. *Nerf collatéral digital palmaire*
11. *Artère collatérale digitale palmaire*
12. *Adhérence cutanée*
13. *Mésotendon*
14. *Tendon extenseur partie médiane*
15. *Expansion de l'interosseux*
16. *Tendon extenseur, partie latérale*
17. *Ligament triangulaire*

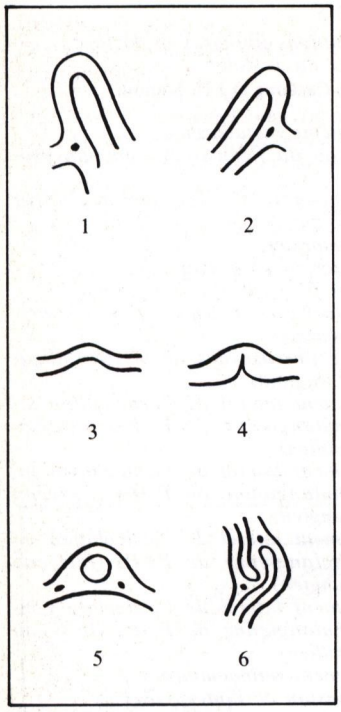



FIGURE 7
Principaux types d'empreintes digitales

1. Boucle cubitale
2. Boucle radiale
3. Arc simple
4. Arc en forme de tente
5. Tourbillon ou volute
6. Boucles jumelles

FIGURE 8
Dermatoglyphes de la pulpe du pouce

Au-delà de la gaine fibreuse, à l'extrémité inférieure du doigt, les travées se fixent directement sur le périoste de la 3e phalange ; à ce niveau, le tissu adipeux est particulièrement développé, et forme en avant de l'ongle une sorte de coussinet, la « pulpe » digitale (Fig. 16).

Les vaisseaux et les nerfs des doigts circulent à l'intérieur du tissu cellulaire sous-cutané.

F. PLANS CUTANÉS ET FORME EXTÉRIEURE

Epaisse, peu mobile, dépourvue de poils, la peau de la région antérieure des doigts possède un derme riche en papilles vasculo-nerveuses, surtout nombreuses au niveau de la peau de la 3e phalange, plus particulièrement destinée à la sensibilité tactile épicritique.

Ces papilles se disposent là en courbes concentriques qui forment les « empreintes digitales » ou dermatoglyphes digitaux. Leurs dessins, rigoureusement héréditaires et immuables au cours de la vie se rattachent à trois formes typiques : les arcs, les boucles et les tourbillons. Ils caractérisent chaque individu et servent à l'identification judiciaire (Fig. 7 et 8).

Convexe transversalement, la région antérieure des doigts présente dans le sens longitudinal trois saillies, et trois sillons (Fig. 9) :

Les saillies correspondant aux corps des phalanges ; elles sont quadrilatères, allongées dans le sens de la phalange.

Les sillons correspondent aux articulations et séparent d'une part les doigts de la paume, d'autre part les phalanges entre elles :

Le sillon supérieur, ou pli digito-palmaire est simple pour l'index et le petit doigt, double pour le médius et l'annulaire ; il est situé en moyenne à 1,5 centimètre au-dessous de l'articulation métacarpo-phalangienne.

FIGURE 9
Les saillies et les sillons de la face antérieure des doigts

FIGURE 10
Plans cutanés de la face palmaire du pouce

Le premier sillon digital ou sillon moyen, est double, souvent triple, le sillon le plus net correspondant à l'articulation entre la première et la deuxième phalange.

Le deuxième sillon digital, ou *sillon inférieur,* ordinairement unique, est situé à quelques millimètres au-dessus de l'articulation entre la deuxième et la troisième phalange.

Au niveau du pouce, on ne trouve, bien entendu, que deux sillons :

Le sillon supérieur, ou *pli digito-palmaire* est double, comme au niveau du médius et de l'annulaire :

- *le plus élevé* correspond au mouvement d'opposition du pouce et se situe au-dessus de l'articulation métacarpo-phalangienne ;
- *le moins élevé* correspond au mouvement de flexion du pouce, et se situe à la hauteur de l'articulation.

Le sillon digital, ou *sillon inférieur* est double et siège à 5 millimètres au-dessus de l'articulation inter-phalangienne (Fig. 10).

* *Facies Dorsalis (face dorsale)*

2. La région postérieure*

A. LIMITES

- *en haut :* une ligne transversale passant en avant de la base des premières phalanges,
- *en bas :* le bord libre de l'ongle,
- *latéralement :* les bords externe et interne du doigt,
- *en profondeur :* la face postérieure des phalanges.

Il faut noter que la région postérieure des doigts est plus étendue que la région antérieure, en raison de la direction oblique en bas et en avant des espaces interdigitaux.

B. PLAN OSSEUX

- La face postérieure des trois phalanges, convexe et arrondie.
- La face dorsale des articulations interphalangiennes.

C. LES TENDONS EXTENSEURS

a. Pour les quatre derniers doigts

Chaque tendon extenseur, renforcé latéralement par les extenseurs propres du 5e et du 2e doigts, se fixe sur la base de la 1re phalange, après avoir envoyé deux expansions latérales qui contournent l'articulation métacarpo-phalangienne.

Puis il reçoit sur ses bords :

- d'une part, l'expansion du faisceau superficiel des *interosseux* dorsaux et palmaires (ou dossière des interosseux),
- d'autre part, par l'intermédiaire des interosseux, la languette terminale des *lombricaux* (Fig. 11 et 12).

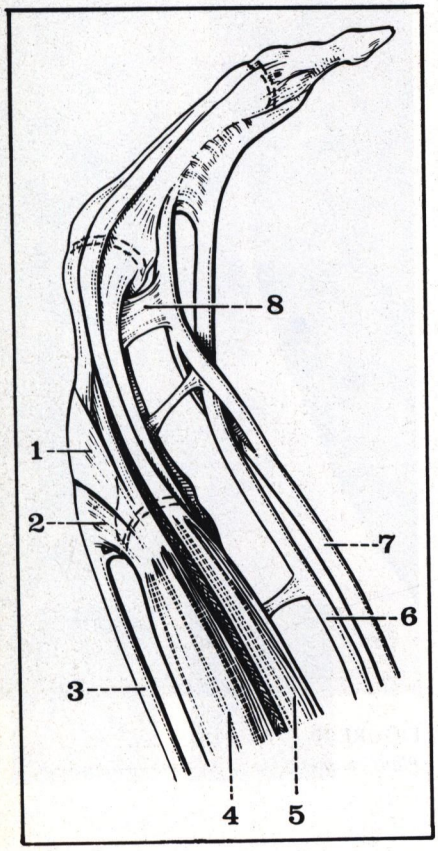

FIGURE 11
Vué latérale d'un doigt montrant la terminaison d'un interosseux et d'un lombrical
(d'après Paturel)

1. *Dossière du tendon extenseur*
2. *Expansion aponévrotique dorsale*
3. *Tendon extenseur*
4. *Muscle interosseux*
5. *Muscle lombrical*
6. *Tendon fléchisseur profond (perforant)*
7. *Tendon fléchisseur superficiel (perforé)*
8. *Méso-tendon*

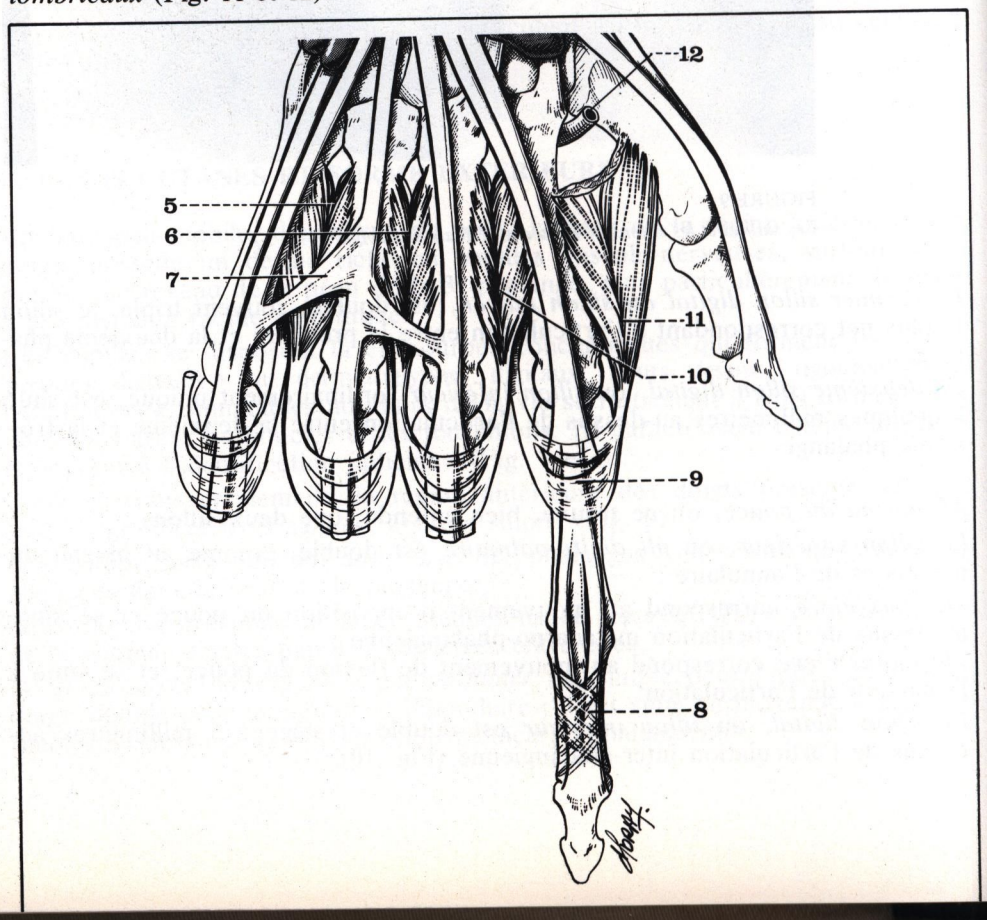

FIGURE 12
Région dorsale de la main
Plan tendineux

5. *4e interosseux dorsal*
6. *3e interosseux dorsal*
7. *Bandelette intertendineuse*
8. *Expansions aponévrotiques dorsales*
9. *Dossière des interosseux*
10. *2e interosseux dorsal*
11. *1er interosseux dorsal*
12. *Artère radiale*

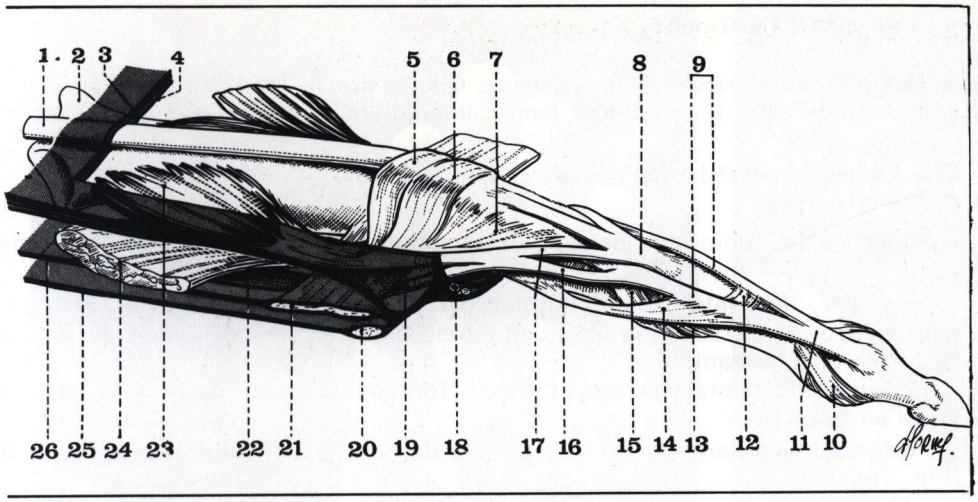

FIGURE 13

Terminaison du tendon extenseur du 3e doigt
(d'après J. Castaing et J.H. Soutoul)

1. *Tendon extenseur*
2. *3e métacarpien*
3. *Aponévrose dorsale superficielle*
4. *Aponévrose dorsale profonde*
5. *Bandelette sagittale*
6. *Dossière des interosseux*
7. *Expansion aponévrotique des interosseux*
8. *Tendon extenseur médial*
9. *Tendons extenseurs latéraux*
10. *Ligament latéral de l'articulation interphalangienne P_2 P_3*
11. *Tendon extenseur terminal*
12. *Ligament triangulaire*
13. *Ligament latéral de l'interphalangienne*
14. *Ligament rétinaculaire*
15. *Ligament latéral de l'interphalangienne (faisceau glénoïdien)*
16. *Bandelette latérale de l'interosseux*
17. *Bandelette médiale de l'interosseux*
18. *Paquet vasculo-nerveux collatéral palmaire*
19. *Tendon du lombrical*
20. *Ligament palmaire interdigital*
21. *Ligament transverse intermétacarpien*
22. *Lombrical*
23. 24. *Interosseux dorsal*
25. *Aponévrose palmaire moyenne*
26. *Aponévrose palmaire profonde*

La membrane fibreuse qui recouvre la face dorsale de la 1re phalange est donc de constitution complexe ; c'est elle qui remplace désormais le tendon extenseur, cylindrique jusqu'à l'articulation métacarpo-phalangienne.

Elle se divise enfin en trois languettes :

Deux latérales, qui longent les bords de la 1re phalange, se fusionnent sur la face dorsale de la 2e phalange, et se fixent sur la base de la 3e.

Une médiane, qui se termine sur la base de la 2e phalange (Fig. 13).

b. Pour le pouce

Contrairement aux autres doigts, le pouce possède deux tendons extenseurs :
- l'un *court,* qui s'attache sur la base de la 1re phalange,
- l'autre *long,* qui longe la face dorsale de la 1re phalange, et se fixe sur la base de la 2e.

Les expansions fibreuses du court abducteur du pouce, en dehors, et de l'adducteur du pouce, en dedans, se rejoignent derrière le tendon long extenseur du pouce, et lui forment une véritable bride (Fig. 14).

D. TISSU CELLULAIRE SOUS-CUTANÉ

Presque entièrement dépourvu de graisse, il forme une couche mince, à disposition lamelleuse, et contient les vaisseaux et les nerfs des doigts.

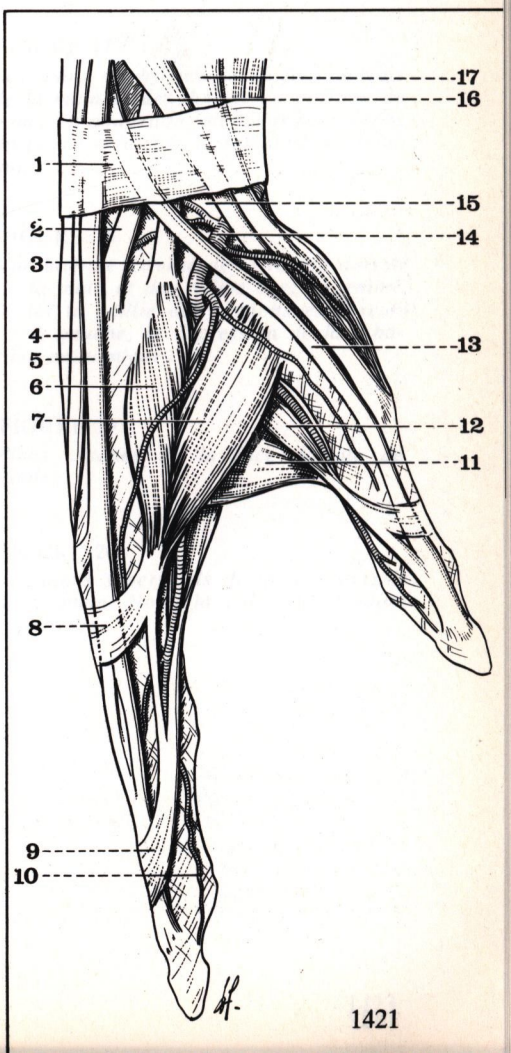

FIGURE 14

Les tendons extenseurs du pouce (vue latérale)

1. *Ligament annulaire dorsal*
2. *Tendon du 2e radial*
3. *Tendon du 1er radial*
4. *Tendon de l'extenseur commun*
5. *Tendon de l'extenseur propre de l'index*

6 et 7. *Interosseux dorsal du 1er espace*

8. *Expansion du tendon du 1er interosseux*
9. *Terminaison du 1er lombrical*
10. *Artère collatérale externe de l'index*
11. *Adducteur du pouce*
12. *Premier interosseux palmaire*
13. *Tendon du long extenseur propre du pouce (limite interne de la tabatière anatomique)*
14. *Artère radiale*
15. *Scaphoïde*
16. *Tendon du court extenseur du pouce*
17. *Tendon du long abducteur du pouce (limite externe de la tabatière anatomique)*

E. LES ONGLES (Unguis)

A l'extrémité inférieure et postérieure des doigts se trouvent les ongles, de nature épithéliale, formant une lame quadrilatère, convexe transversalement, d'aspect corné.

Chaque ongle possède deux faces et quatre bords :

Faces (Fig. 15).

- Superficielle : libre, finement striée longitudinalement, divisée en deux parties :

- *supérieure,* de teinte blanche, limitée par une ligne convexe en bas, et occupant environ le tiers de l'ongle ; cette zone porte le nom de *lunule* du fait de sa forme en croissant,
- *inférieure,* de teinte légèrement rosée, formant le *corps de l'ongle,* étendu jusqu'au bord libre.

- Profonde : reposant sur les papilles du derme, et leur adhérant étroitement (Fig. 16).

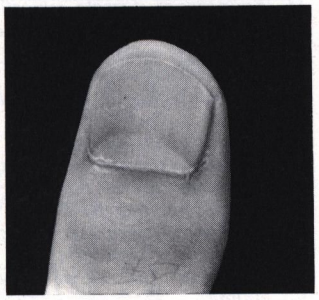

FIGURE 15
L'ongle du pouce droit

Bords

- *inférieur,* ou bord libre, dépassant plus ou moins la pulpe du doigt,
- *latéraux,* adhérents, s'insinuant sous le derme,
- *supérieur,* ou *base de l'ongle,* plus profondément caché, reposant sur *la matrice.*

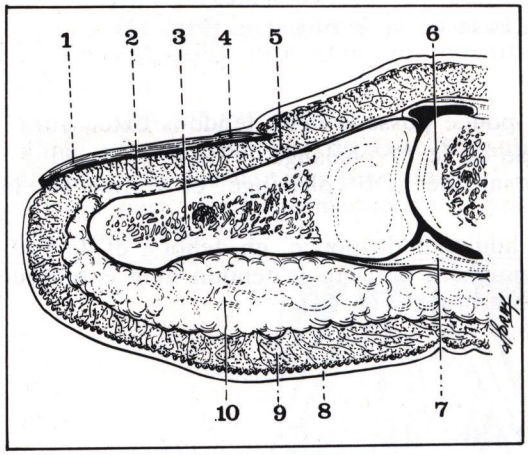

FIGURE 16
Coupe longitudinale de la phalange unguéale

1. *Corps de l'ongle*
2. *Lit de l'ongle*
3. *Troisième phalange*
4. *Racine de l'ongle*
5. *Matrice de l'ongle*
6. *Tête de la 2e phalange*
7. *Capsule de l'articulation interphalangienne*
8. *Peau de la face antérieure du doigt*
9. *Tissu cellulaire sous-cutané*
10. *Coussinet graisseux (pulpe du doigt)*

F. PLANS CUTANÉS ET FORME EXTÉRIEURE

Plus mince et plus mobile que sur la face antérieure, la peau de la région dorsale des doigts présente un certain nombre de poils, absents le plus souvent sur la 2e phalange de l'index, et sur toutes les 3e phalanges.

Au niveau des articulations inter-phalangiennes, de nombreux plis cutanés dorsaux, surtout nets entre la 1re et la 2e phalanges, s'individualisent lors de l'extension complète, mais ne sont pas assez caractéristiques pour servir de point de repère. Pourtant, ceux qui répondent à l'articulation sont rectilignes et transversaux, et ceux qui sont situés au-dessus et au-dessous sont plutôt curvilignes, se regardant par leur concavité (Fig. 17, 18, 19).

Lors de la flexion des doigts, il est possible de sentir sous la peau le relief arrondi des têtes de la 1re ou de la 2e phalange, toujours situé au-dessus de l'interligne articulaire : environ 5 mm pour l'articulation entre la 1re et la 2e phalanges, et 2 à 3 mm pour l'articulation entre la 2e et la 3e (Fig. 20).

FIGURE 17

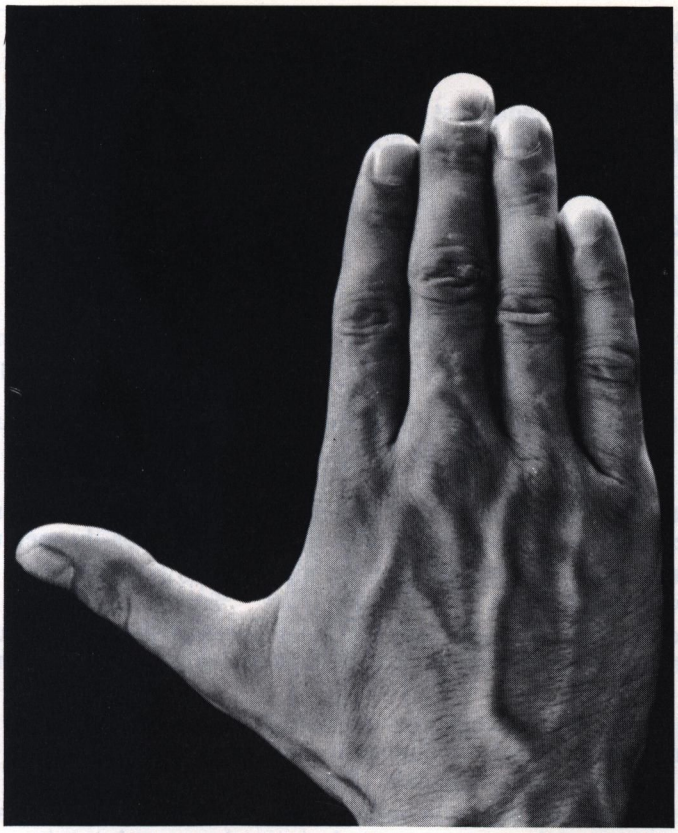

FIGURE 18

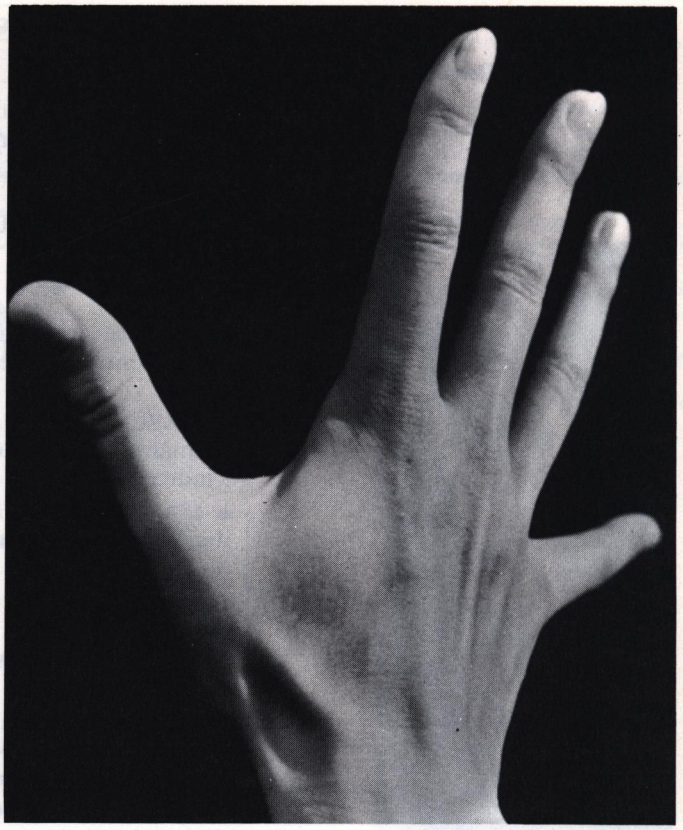

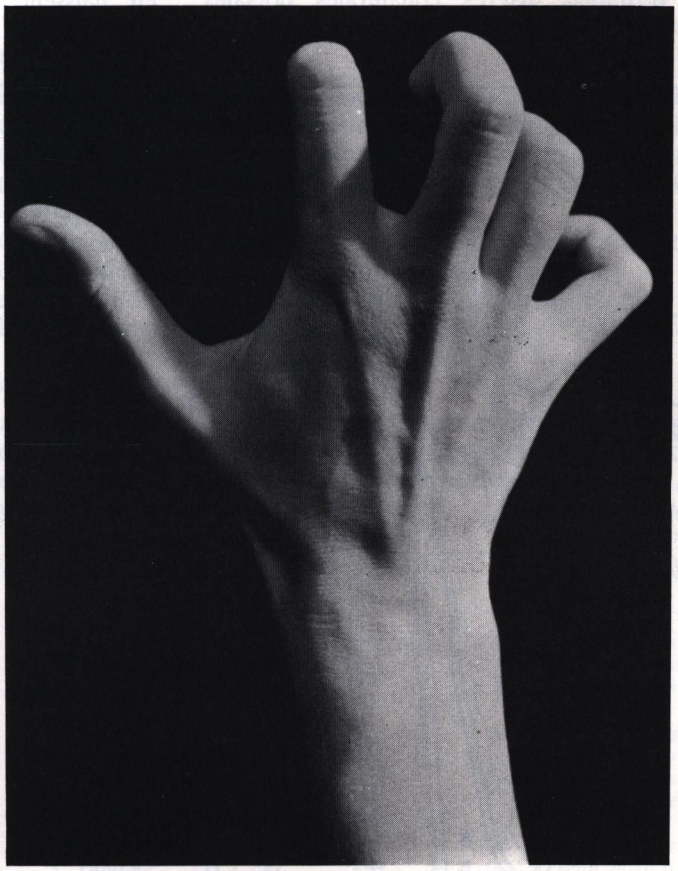

FIGURE 20

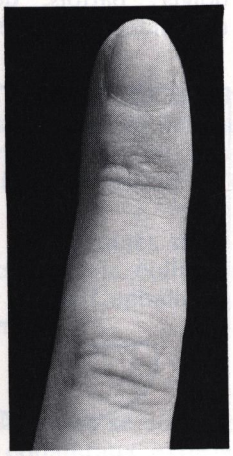

FIGURE 19

FIGURE 17
Les plans superficiels de la face dorsale de la main et des doigts. La position du pouce en abduction fait saillir les tendons du pouce et creuse la tabatière anatomique.

FIGURE 18
Vue latérale externe de la région dorsale de la main et des doigts chez la femme. Noter la saillie des tendons extenseurs et, à gauche, la dépression de la tabatière anatomique.

FIGURE 19
Plans cutanés de la face dorsale de l'index.

FIGURE 20
Les plans superficiels de la face dorsale de la main. Noter la saillie des tendons extenseurs.

* *Aa. Digitales Palmares Communes*

** *Aa. Digitales Dorsales Communes*

3. Les vaisseaux et les nerfs des doigts

Dans le tissu cellulaire sous-cutané des doigts cheminent les vaisseaux et les nerfs, particulièrement développés sur les bords.

A. LES VAISSEAUX

a. Artères (Fig. 21)

Sur la face antérieure des phalanges, de chaque côté de la gaine des fléchisseurs, descendent les artères collatérales palmaires* (externe et interne, pour chaque doigt).

- L'ARCADE PALMAIRE PROFONDE, par l'intermédiaire de la 1re interosseuse palmaire, fournit les deux collatérales du pouce, et la collatérale externe de l'index (Fig. 22).
- L'ARCADE PALMAIRE SUPERFICIELLE, par l'intermédiaire des quatre artères digitales, fournit la collatérale interne de l'index et les collatérales du médius, de l'annuaire et du petit doigt. Le type habituel est ainsi C7-R3 (*cf.* Région de la paume de la main) (pages 1392-1393).

Sur leur trajet, les collatérales vascularisent les faces antérieure et postérieure des doigts, par des rameaux transversaux qui s'anastomosent sur la ligne médiane (Fig. 23).

A la face antérieure de la 3e phalange, les collatérales interne et externe se réunissent sous forme d'une arcade à concavité supérieure, vascularisant richement la pulpe et la région sous-unguéale (Fig. 24 et 25).

- L'ARCADE DORSALE DU CARPE (entre la radiale et la cubitale), par l'intermédiaire des interosseuses postérieures, ne vascularise guère que la racine des doigts; parfois, de véritables artères collatérales dorsales** en naissent, et descendent en arrière jusqu'à la 3e phalange (Fig. 24).

FIGURE 21
Artériographie des collatérales digitales

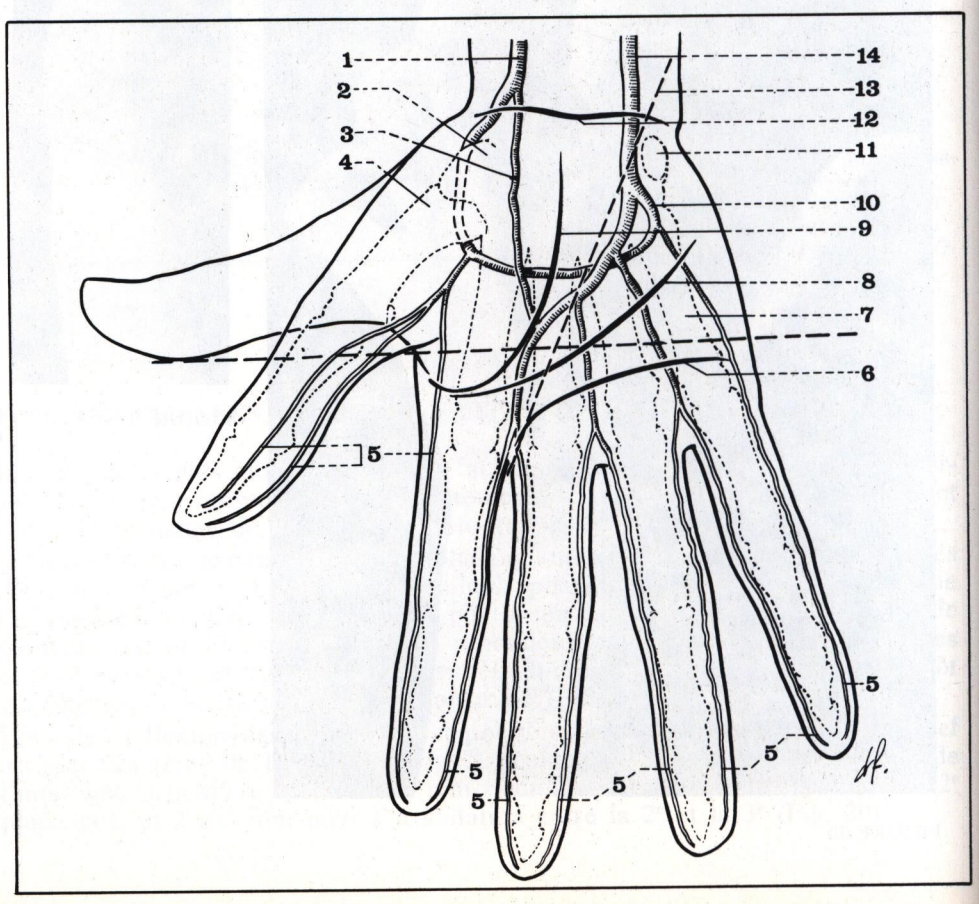

FIGURE 22
Projection cutanée des arcades palmaires (type C7-R3)

1. *Artère radiale*
2. *Saillie du tubercule du scaphoïde*
3. *Artère radio-palmaire*
4. *Premier métacarpien*
5. *Collatérales digitales*
6. *Pli palmaire inférieur*
7. *Cinquième métacarpien*
8. *Pli palmaire moyen*
9. *Pli palmaire supérieur*
10. *Artère cubito-palmaire*
11. *Pisiforme*
12. *Pli inférieur du poignet*
13. *Ligne de Delorme (bord externe du pisiforme. 2e espace interdigital) correspondant à la projection de l'arcade superficielle*
14. *Artère cubitale*

La ligne horizontale (ou ligne de Boeckel) prolonge le bord interne du pouce placé en abduction

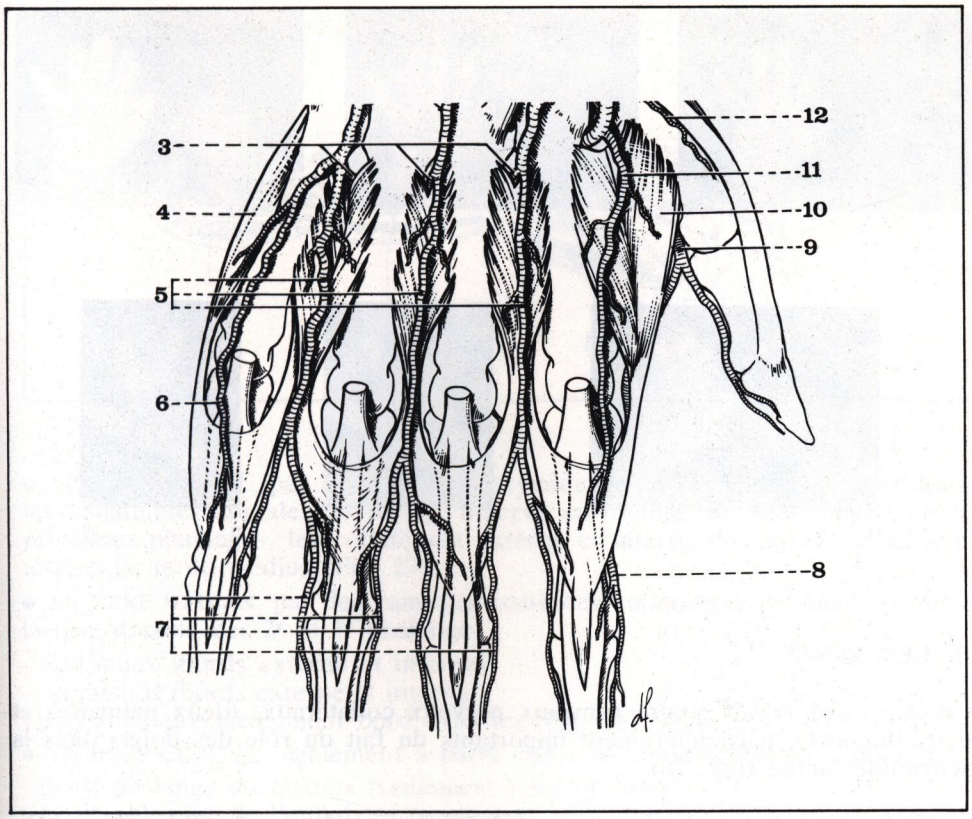

FIGURE 23

Les artères interosseuses postérieures (ou dorsales)

3. *Artères perforantes supérieures*
4. *Muscle abducteur du 5e doigt*
5. *Artères interosseuses dorsales*
6. *Artère collatérale dorsale interne du 5e doigt*
7. *Artères collatérales dorsales*
8. *Artère collatérale dorsale externe de l'index*
9. *Artère interosseuse palmaire du 1er espace*
10. *1er interosseux dorsal*
11. *Artère interosseuse dorsale du 1er espace*
12. *Artère collatérale dorsale externe du pouce*

**** Salvatelle : du latin, Salvare : sauver. Veine salvatrice, utilisée avec succès dans la saignée***

b. Veines

Plus développées sur la région postérieure des doigts, et relativement superficielles, remontent de chaque côté deux veines collatérales (externe et interne), depuis les bords latéraux de l'ongle. Des arcades veineuses, plus ou moins plexiformes, les réunissent en arrière et en avant, plus denses en arrière qu'en avant.

Ces veines collatérales rejoignent les troncs ascendants sous-cutanés du dos de la main ; plus particulièrement, les collatérales du pouce et la collatérale externe de l'index, forment la *veine céphalique du pouce* (Vena Cephalica), et la collatérale interne du petit doigt forme la *veine salvatelle**.

c. Lymphatiques

A partir d'un riche réseau, plus dense en avant, les lymphatiques se collectent de chaque côté des doigts sous la forme de deux troncs collatéraux externes, et deux troncs internes, qui suivent le trajet des veines, et rejoignent la région dorsale de la main.

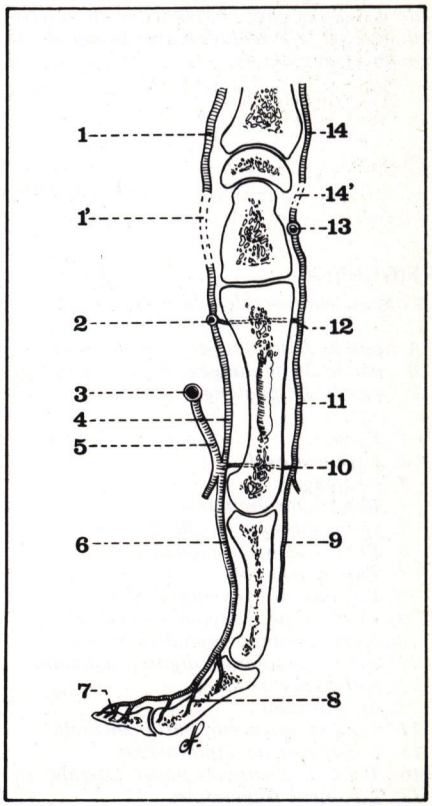

FIGURE 24

Schéma des artères des doigts
Coupe longitudinale
(d'après Paturet)

1. *Interosseuse antérieure*
1'. *Réseau antérieur du carpe*
2. *Arcade palmaire profonde*
3. *Arcade palmaire superficielle*
4. *Interosseuse palmaire*
5. *Digitale*
6. *Collatérale palmaire*
7. *Réseau pulpaire*
8. *Rameaux dorsaux des collatérales palmaires*
9. *Collatérale dorsale*
10. *Perforante inférieure*
11. *Interosseuse dorsale*
12. *Perforante supérieure*
13. *Arcade dorsale du carpe*
14. *Interosseuse postérieure*
14'. *Réseau postérieur du carpe*

FIGURE 25

Thermographie cutanée des mains

(Caméra à infra-rouges modèle CSF 815. Clichés Dr M. Schmitt)

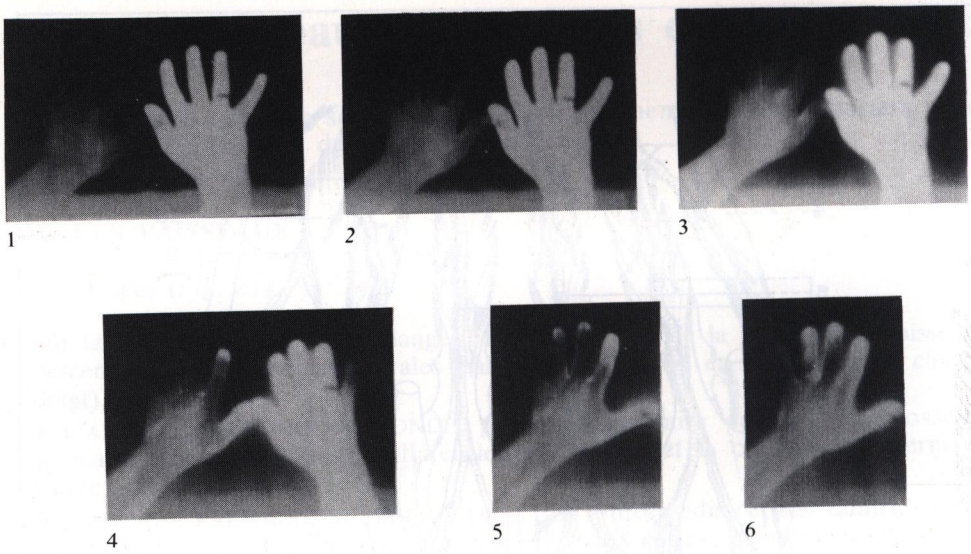

FIGURE 1

Image normale de la main droite. Par contre, la main gauche, placée préalablement dans l'eau froide, n'est pas encore visible.

FIGURE 2

Le réchauffement progressif de la main gauche fait apparaître l'image de la paume et de la racine des doigts.

FIGURE 3

L'image de la paume est encore plus nette, mais l'extrémité des doigts ne s'est pas encore réchauffée.

FIGURE 4

Le réchauffement atteint le pouce gauche, et l'extrémité de l'index.

FIGURE 5

Les extrémités digitales, mieux vascularisées, sont désormais bien visibles, particulièrement au niveau du pouce et de l'index. Par contre, l'auriculaire ne s'est pas encore réchauffé.

FIGURE 6

Sous l'effet du réchauffement, l'image de la main devient de plus en plus nette, sauf encore au niveau de la racine du médius et de l'auriculaire.

La thermographie cutanée permet ainsi de visualiser chez le vivant les caractéristiques de la circulation au niveau de la main et des doigts.

B. LES NERFS

Chaque doigt reçoit quatre rameaux nerveux collatéraux, (deux palmaires et deux dorsaux), particulièrement importants du fait du rôle des doigts dans la sensibilité tactile (Fig. 26).

a. Nerfs collatéraux palmaires ou nerfs digitaux palmaires propres (Nervi Digitales Palmares Proprii).

Au nombre de dix, ils proviennent :

- du nerf médian, pour les sept premiers, du pouce à l'annulaire,
- du nerf cubital, pour les trois autres, de l'annulaire au petit doigt.

Les collatéraux externe et interne longent latéralement les tendons fléchisseurs de chaque doigt, et se divisent au niveau de la 3e phalange en un filet pulpaire et un filet sous-unguéal.

b. Nerfs collatéraux dorsaux ou nerfs digitaux dorsaux (Nervi Digitales Dorsales).

Egalement au nombre de dix, avec, pour chaque doigt, un nerf externe et un nerf interne, ils proviennent d'une triple origine.

FIGURE 26

Coupes transversales du doigt

A : par la 3e phalange
B : par la 2e phalange
C : par la 1re phalange

1. *Peau*
2. *Fascia dorsal*
3. *Phalange*
4. *Bandelette digitale*
5. *Gaine fibreuse du fléchisseur*
6. *Plan de clivage palmaire*
7. *Fascia palmaire*
8. *Fléchisseur commun profond*
9. *Fléchisseur commun superficiel*
10. *Nerf collatéral digital palmaire*
11. *Artère collatérale digitale palmaire*
12. *Adhérence cutanée*
13. *Mésotendon*
14. *Tendon extenseur partie médiale*
15. *Expansion de l'interosseux*
16. *Tendon extenseur, partie latérale*
17. *Ligament triangulaire*

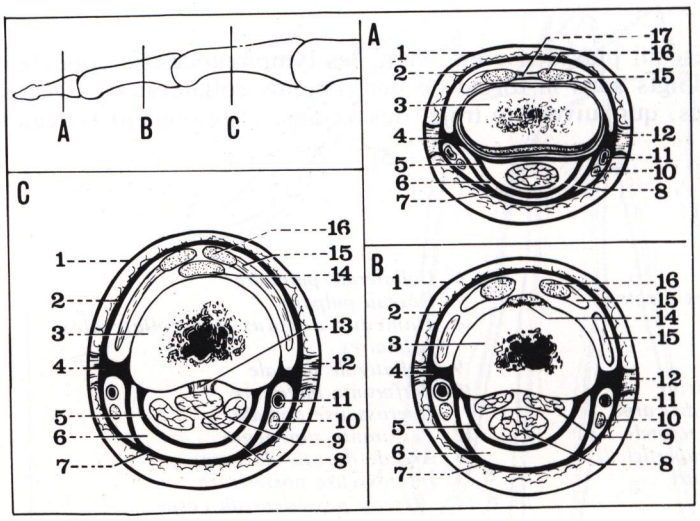

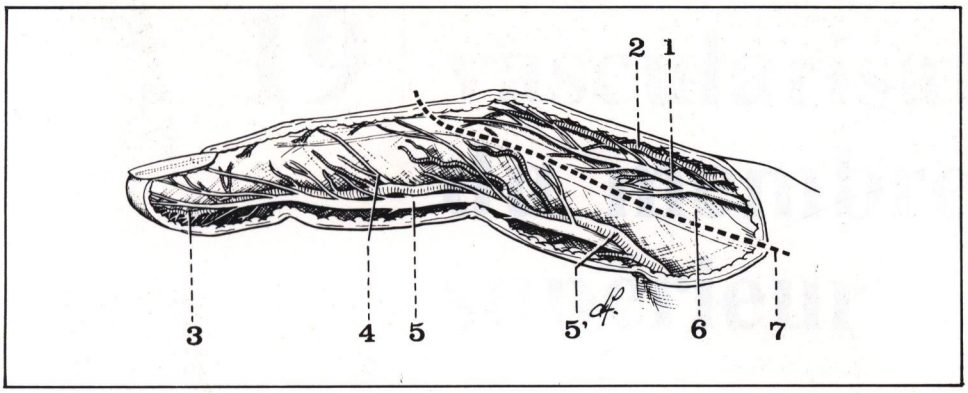

FIGURE 27
Les vaisseaux et les nerfs de l'index droit

1. *Collatéral dorsal (du radial)*
2. *Artère collatérale dorsale*
3. *Réseau pulpaire*
4. *Rameau dorsal du collatéral palmaire (du médian)*
5. *Collatéral palmaire (du médian)*
5'. *Artère collatérale palmaire*
6. *Expansion des interosseux*
7. *Limite du territoire innervé par le collatéral dorsal et du territoire du collatéral palmaire*

• LE NERF RADIAL, par la terminale moyenne de sa branche sensitive, donne les collatérales dorsales du pouce, innervé en totalité, et, seulement pour les premières phalanges, les collatéraux externe et interne de l'index, et le collatéral externe du médius (Fig. 27).

• LE NERF MEDIAN, par des rameaux issus des collatéraux palmaires, innerve la face dorsale des 2e et 3e phalanges :
- de l'index (bords externe et interne),
- du médius (bords externe et interne),
- de l'annulaire (seulement bord externe) (Fig. 28).

• LE NERF CUBITAL, également à partir des collatérales palmaires, innerve :
- la 1re phalange du médius (seulement bord interne),
- la 1re phalange de l'annulaire (seulement bord externe),

et donne les collatéraux dorsaux du 4e espace :
- collatéral interne de l'annulaire,
- collatéral externe du petit doigt,
- collatéral interne du petit doigt (Fig. 28).

Lors des interventions chirurgicales pratiquées sur le doigt, l'injection de novocaïne à la racine du doigt, sur le bord externe et le bord interne, anesthésie de chaque côté les nerfs collatéraux palmaires et dorsaux.

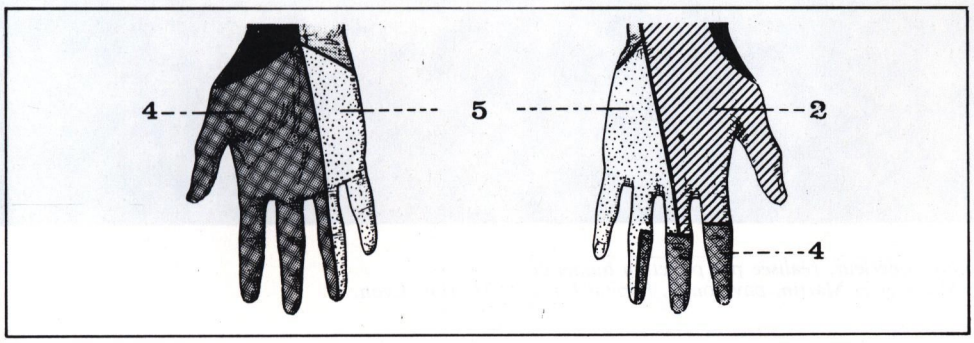

FIGURE 28
Innervation cutanée sensitive des doigts

2. *Radial*
4. *Médian*
5. *Cubital*

A gauche : *face antérieure*
A droite : *face postérieure*

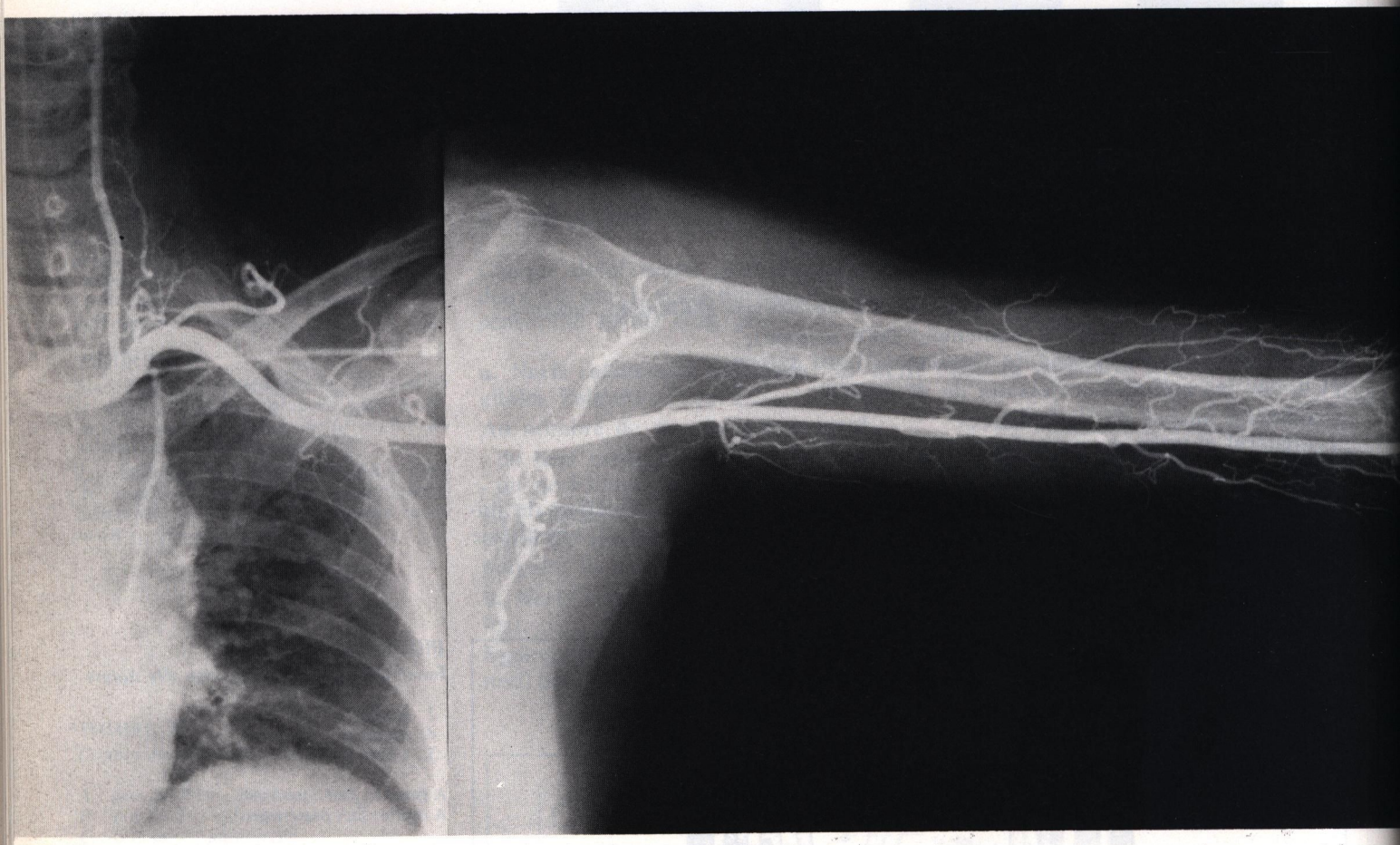

Artériographie normale du membre supérieur, réalisée par ponction humérale.
Cliché dû à l'obligeance des Dr Mazoyer et Martin, pavillon B, hôpital Edouard Herriot, Lyon.

19 vascularisation du membre supérieur

PLAN

A. Artères :
1. Artère axillaire
2. Artère humérale
3. Artère radiale
4. Artère cubitale
5. Arcades palmaires :
   - *profonde*
   - *superficielle*

B. Veines :
1. Profondes
2. Superficielles

C. Lymphatiques :
1. Voie profonde
2. Voie superficielle

A. Artères

L'artère unique de l'aisselle (l'artère axillaire) puis du bras (l'artère humérale), se divise à l'avant-bras en deux branches (l'artère radiale et l'artère cubitale) qui s'anastomosent entre elles à la paume de la main (les arcades palmaires) (Fig. 1).

L'ARTERE AXILLAIRE (A. Axillaris) :

- *origine :* fait suite à la sous-clavière,
- *trajet :* depuis le milieu de la face inférieure de la clavicule, jusqu'au bord inférieur du muscle grand pectoral,
- *terminaison :* en se continuant par l'humérale,
- *direction :* proche de la verticale, avec une faible obliquité en avant et en dehors, lorsque le bras est pendant le long du corps ; mais sa direction varie avec la position du bras, et peut réaliser une courbe à concavité supérieure si le membre supérieur est placé au zénith au-dessus de l'épaule,
- *longueur :* 7 à 8 centimètres,
- *calibre :* 8 à 10 millimètres.

a. Rapports extrinsèques :

l'artère axillaire forme l'axe du creux axillaire, et entre en rapport avec ses parois :

- *paroi antérieure :* elle la suit de haut en bas et croise :
- en profondeur : le muscle petit pectoral (dont la position permet la subdivision de l'artère en trois segments) et l'aponévrose clavi-pectoro-axillaire
- en superficie : le muscle grand pectoral et son aponévrose,
- *paroi interne :* elle s'éloigne rapidement du gril costal, que recouvrent les digitations du muscle grand dentelé,
- *paroi postérieure :* elle est distante du muscle sous-scapulaire, en haut, et des tendons du grand pectoral et du grand rond, en bas,
- *paroi externe :* elle s'en rapproche en bas, et vient se cacher en partie derrière le bord interne du muscle coraco-brachial,
- *base :* l'artère axillaire devient artère humérale au niveau d'un orifice aponévrotique limité par deux arcs de courbure opposée :
- arc médial ou axillaire : épaississement de l'aponévrose inférieure du creux de l'aisselle (arc de Langer),
- arc latéral ou brachial : épaississement de l'aponévrose du muscle coraco-brachial.

b. Rapports intrinsèques :

autour de l'artère axillaire se groupent les éléments vasculo-nerveux du creux de l'aisselle :

- *veines :*
- *en dedans :* la veine axillaire, s'écartant un peu de l'artère vers le bas,
- *en dehors :* le canal veineux collatéral,
- *nerfs :* du plexus brachial,
- *au-dessus du petit pectoral :* les trois troncs secondaires (antéro-externe, antéro-interne, et postérieur) sont groupés en arrière et en dehors de l'artère,
- *derrière le petit pectoral :* les branches terminales du plexus brachial se disposent autour de l'artère :
- en avant : le nerf médian, dont les deux racines forment une « fourche » qui cravate l'artère,
- en dehors : le nerf musculo-cutané,
- en dedans : les nerfs cubital et brachial cutané interne s'insinuent entre artère et veine,
- en arrière : le nerf radial longe l'artère, et le nerf circonflexe disparaît rapidement en arrière,

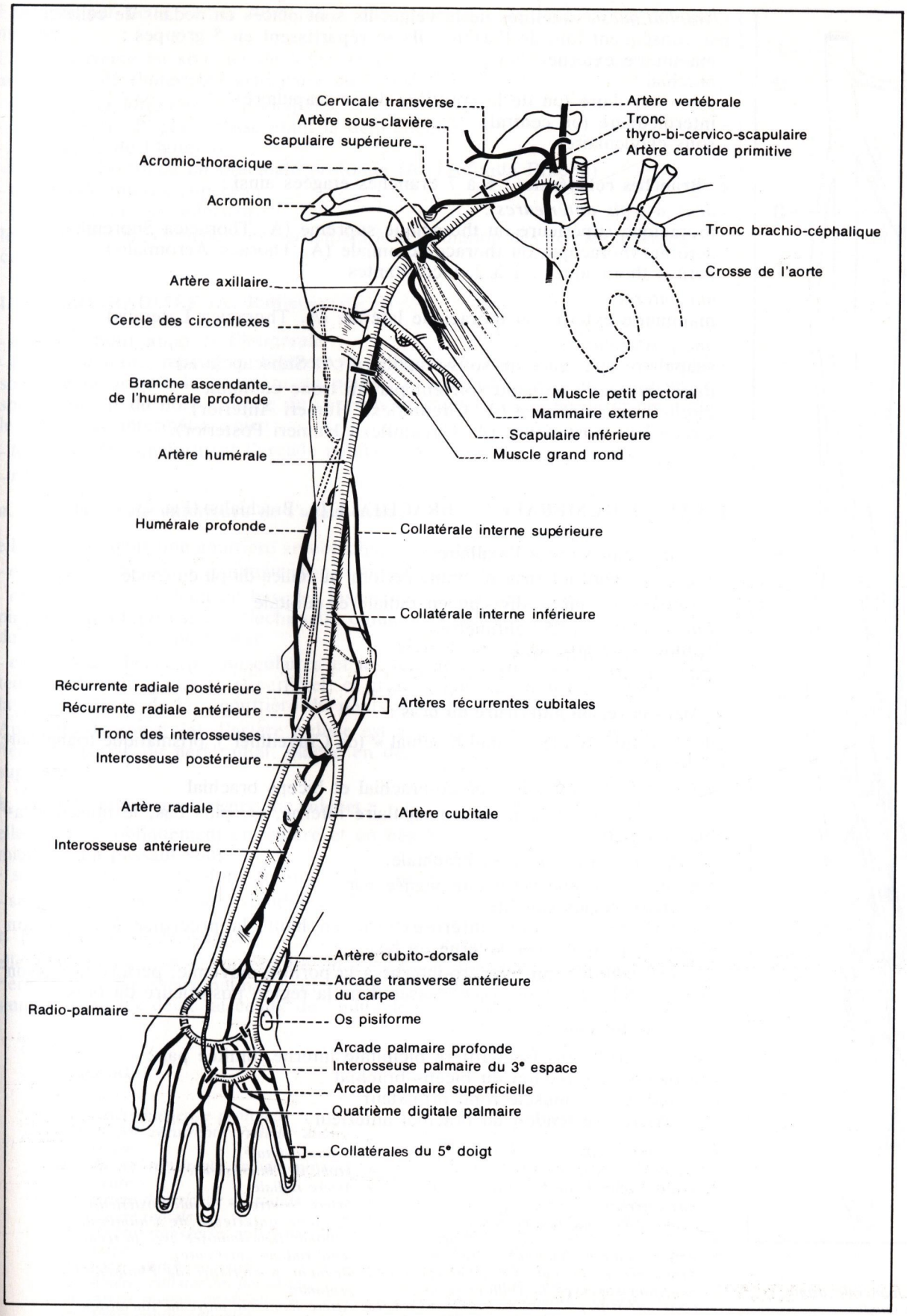

FIGURE 1

Vascularisation artérielle du membre supérieur droit

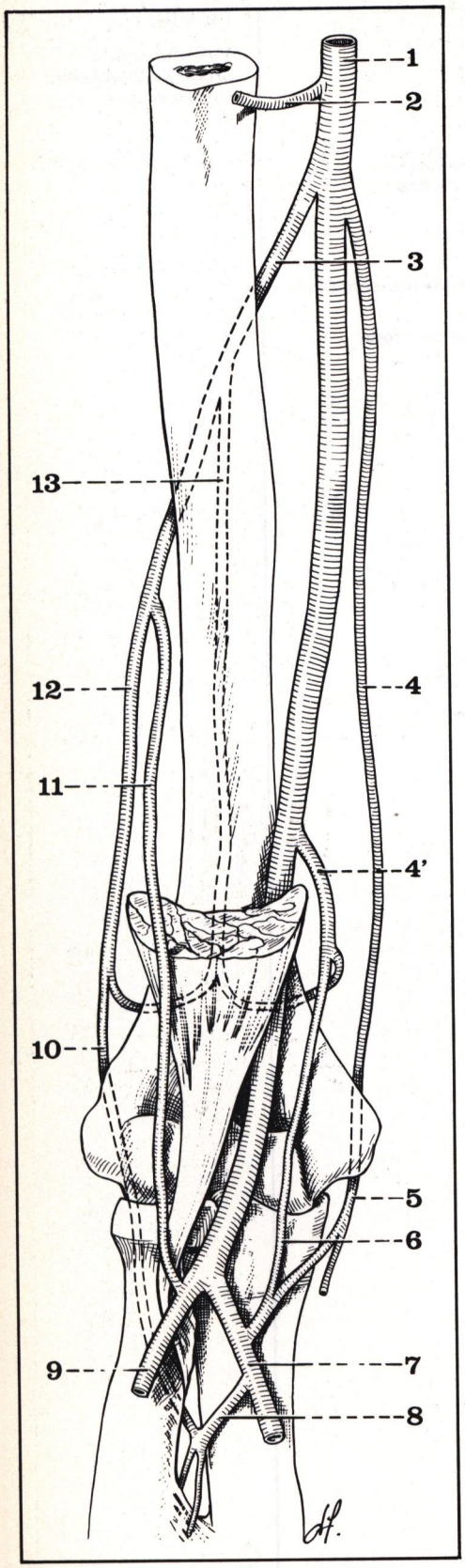

FIGURE 2

Les branches de l'artère humérale droite et les cercles artériels du coude

- *lymphatiques :* satellites de la veine, ils sont placés en dedans de celle-ci, et par conséquent loin de l'artère ; ils se répartissent en 5 groupes :
- mammaire externe
- brachial
- sous-scapulaire (ou de la gouttière dorso-scapulaire)
- intermédiaire (ou central)
- sous claviculaire.

c. Branches collatérales : 6 à 7 branches étagées ainsi :
- *deux à trois antérieures :*
- thoracique supérieure ou thoracique suprême (A. Thoracica Suprema)
- acromio-thoracique ou thoraco-acromiale (A. Thoraco Acromialis)
- petites thoraciques : 1 à 2, inconstantes
- *une interne :*
- mammaire externe ou thoracique latérale (A. Thoracica Lateralis)
- *une postérieure :*
- scapulaire inférieure ou sous-scapulaire (A. Subscapularis)
- *deux externes :* naissant souvent par un tronc commun
- circonflexe antérieure (A. Circumflexa Humeri Anterior)
- circonflexe postérieure (A. Circumflexa Humeri Posterior).

L'ARTÈRE HUMERALE OU BRACHIALE (A. Brachialis) (Fig. 2)

- *origine :* fait suite à l'axillaire,
- *trajet :* du bord inférieur du grand pectoral au milieu du pli du coude
- *terminaison :* en se divisant en radiale et cubitale
- *longueur :* 18 à 25 centimètres
- *calibre :* 6 millimètres
- *rapports :*

a. Dans la région antérieure du bras :

elle descend dans le « canal brachial » (de Cruveilhier*), prismatique triangulaire, re, limité par :
- *en avant :* les muscles coraco-brachial et biceps brachial
- *en arrière :* la cloison inter-musculaire interne, et, plus bas, le muscle brachial antérieur
- *en dedans :* l'aponévrose brachiale.

Dans ce canal, elle est accompagnée par :
- ses deux veines satellites
- le nerf médian : qui, antéro-externe en haut, la précroise à la portion moyenne, pour devenir interne en bas
- *le nerf cubital :* qui, postéro-interne à la portion moyenne, perfore la cloison inter-musculaire interne pour passer dans la région postérieure du bras.

b. Au pli du coude :

elle se trouve dans la gouttière bicipitale interne, limitée par :
- en dehors : le tendon du biceps brachial
- en dedans : le muscle rond pronateur
- en arrière : le tendon du brachial antérieur.

1. Artère humérale
2. Rameau deltoïdien
3. Artère humérale profonde (ou collatérale externe)
4. Artère collatérale interne supérieure
4'. Artère collatérale interne inférieure
5. Artère récurrente cubitale postérieure
6. Artère récurrente cubitale antérieure (anastomosée avec la collatérale interne inférieure)
7. Artère cubitale
8. Tronc des interosseuses
9. Artère radiale
10. Artère récurrente radiale postérieure
11. Branche antérieure de l'humérale profonde (anastomosée avec la récurrente radiale antérieure)
12. Branche postérieure de l'humérale profonde
13. Artère humérale moyenne (inconstante)

*** Cruveilhier Jean (*cf.* page 1229)**

Entourée par deux veines humérales, elle est longée en dedans par le nerf médian.

Elle se termine au sommet du « fer de lance » bicipital, à deux centimètres au-dessous de l'interligne articulaire du coude.

- *branches collatérales :* 5 principales
- musculaires : la plus grosse étant la deltoïdienne
- nourricière de l'humérus
- humérale profonde ou brachiale profonde (A. Profunda Brachii)
- collatérale interne supérieure
- collatérale interne inférieure.

les trois dernières collatérales participant à la formation des cercles artériels du coude.

L'ARTERE RADIALE (A. Radialis) (Fig. 3)

- *origine :* bifurcation de l'humérale
- *trajet :* d'abord rectiligne, légèrement oblique en bas et en dehors, depuis son origine jusqu'à la gouttière du pouls ; elle décrit ensuite une courbe en spirale autour du bord externe du carpe pour gagner la paume de la main par le 1er espace intermétacarpien
- *terminaison :* en formant l'arcade palmaire profonde
- *rapports :*

a. Dans la région antérieure de l'avant-bras :

elle descend dans une gouttière antébrachiale, limitée par :

- *en dehors :* le long supinateur, son « muscle satellite »
- *en arrière :* et de haut en bas, les insertions radiales des muscles : court supinateur, rond pronateur, fléchisseur commun superficiel, fléchisseur propre du pouce, et carré pronateur
- *en dedans :* les corps musculaires et les tendons des muscles : rond pronateur, fléchisseur commun superficiel, et grand palmaire, dont le tendon forme la berge interne de la « gouttière du pouls ».

Au cours de son trajet, l'artère radiale est accompagnée par la *branche antérieure* sensitive du nerf radial, placée en dehors d'elle dans la gaine du long supinateur.

b. Dans la région postérieure du poignet :

elle traverse obliquement en arrière et en bas le fond de la « tabatière anatomique », en passant sous :

- sa limite externe : tendons du long abducteur, et du court extenseur du pouce
- sa limite interne ensuite : tendon du long extenseur du pouce.

c. A la paume de la main :

elle traverse l'extrémité supérieure du 1er espace interosseux, en passant derrière le 1er interosseux palmaire, et pénètre dans la loge interosseuse en s'insinuant entre les deux faisceaux de l'adducteur du pouce.

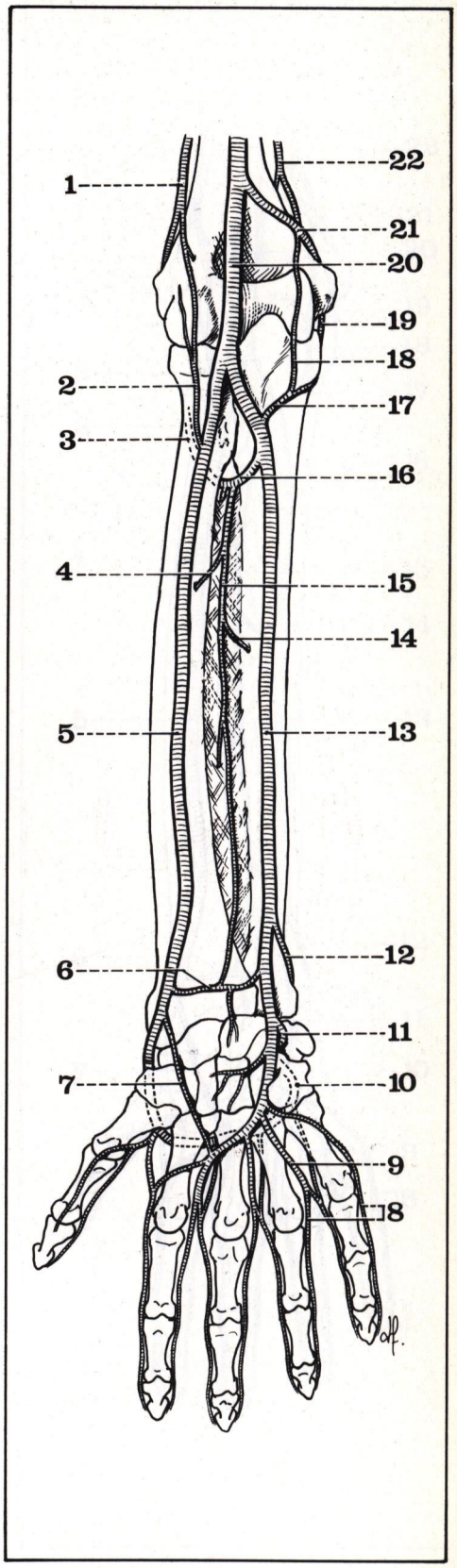

Vue antérieure schématique des artères du coude, de l'avant-bras, et de la main (côté droit)

FIGURE 3

1. *Artère humérale profonde*
2. *Artère récurrente radiale antérieure*
3. *Artère récurrente radiale postérieure*
4. *Artère nourricière du radius*
5. *Artère radiale*
6. *Artère transverse antérieure du carpe*
7. *Artère radio-palmaire*
8. *Artères collatérales palmaires*
9. *Artère digitale du 4e espace*
10. *Vraie cubito-palmaire*
11. *Fausse cubito-palmaire*
12. *Artère cubito-dorsale*
13. *Artère cubitale*
14. *Artère nourricière du cubitus*
15. *Artère interosseuse antérieure*
16. *Tronc des artères interosseuses*
17. *Tronc des récurrentes cubitales*
18. *Artère récurrente cubitale antérieure*
19. *Artère récurrente cubitale postérieure*
20. *Artère humérale*
21. *Artère collatérale interne inférieure*
22. *Artère collatérale interne supérieure*

Elle s'anastomose alors à plein canal avec la *cubito-palmaire,* branche de la cubitale, pour former l'*arcade palmaire profonde.*

- *branches collatérales :* 6 principales
- récurrente radiale antérieure
- transverse antérieure du carpe (s'anastomosant avec une branche identique de la cubitale)
- radio-palmaire
- dorsale du pouce
- dorsale du carpe (s'anastomosant avec une branche identique de la cubitale pour former l'arcade dorsale du carpe, d'où naissent les interosseuses, se divisant en collatérales dorsales des doigts)
- interosseuse dorsale du 1er espace.

L'ARTERE CUBITALE OU ULNAIRE (A. Ulnaris) (Fig. 4)

- *origine :* bifurcation de l'humérale
- *trajet :* par un trajet oblique, elle gagne le bord interne de l'avant-bras, puis elle descend verticalement jusqu'au bord inférieur de l'os pisiforme, et devient oblique en dehors à la main
- *terminaison :* en formant l'arcade palmaire superficielle
- *rapports :*

a. Dans la région antérieure de l'avant-bras :

on lui décrit deux segments :

- *l'un oblique,* où elle entre en rapport :
- en arrière : avec les insertions du fléchisseur commun profond
- en avant : avec le rond pronateur, qu'elle croise, et avec le fléchisseur commun superficiel, sous l'arcade duquel elle s'engage, avec le nerf médian
- *l'autre vertical,* où elle entre en rapport :
- en dedans : avec le cubital antérieur, son « muscle satellite », sous lequel descend le nerf cubital
- en arrière : avec le fléchisseur commun profond, puis le carré pronateur, plus bas
- en dehors : avec le fléchisseur commun superficiel
- en avant : très profonde en haut, sous les muscles épitrochléens, l'artère cubitale devient superficielle en bas, recouverte par les deux aponévroses antébrachiales (profonde + superficielle).

b. Dans la région antérieure du poignet :

accompagnée en dedans par le nerf cubital, elle passe dans un tunnel ostéofibreux, le canal de Guyon, limité par :

- en arrière : le ligament annulaire antérieur du carpe,
- en dedans : l'os pisiforme,
- en avant : l'expansion du ligament annulaire dorsal.

c. A la paume de la main :

elle perfore l'aponévrose palmaire superficielle, et chemine au-dessous de celle-ci, en avant des tendons fléchisseurs superficiels, et de l'épanouissement du nerf médian. Devenue *arcade palmaire superficielle,* elle reçoit une branche de la radiale, la radio-palmaire, et se termine de façon variable selon le type de l'arcade.

- *branches collatérales :* 5 principales
- tronc des récurrentes cubitales, donnant deux branches : antérieure+postérieure
- tronc des interosseuses donnant aussi deux branches :
antérieure, la plus importante, qui suit le nerf homologue
postérieure, d'où naît la récurrente radiale postérieure,
- dorsale du carpe, ou cubito-dorsale,
- transverse antérieure du carpe,
- cubito-palmaire (qui forme l'arcade palmaire profonde).

LES ARCADES PALMAIRES (Fig. 4)

a. L'arcade palmaire profonde (Arcus Palmaris Profundus), formée par l'anastomose à plein canal de la radiale et de la cubito-palmaire, se trouve dans la loge interosseuse.

Recouverte par l'aponévrose palmaire profonde, en arrière des tendons fléchisseurs, elle repose directement sur le plan interosseux, et est accompagnée par la branche profonde du nerf cubital.

- *branches collatérales :*
- *ascendantes :* grêles, pour le carpe,
- *descendantes :* les plus importantes avec
- l'interosseuse du 1er espace (tronc des collatérales du pouce+collatérale externe de l'index)
- les interosseuses des 2e, 3e et 4e espaces, qui donnent une branche perforante pour les interosseuses dorsales, et se terminent en s'unissant aux artères digitales correspondantes.

b. L'arcade palmaire superficielle (Arcus Palmaris Superficialis), avant tout formée par la terminaison de la cubitale, se trouve dans la loge palmaire.

Elle est en rapport avec :

- en arrière : les nerfs palmaires du médian et du cubital, les tendons fléchisseurs superficiels,
- en avant : l'aponévrose palmaire superficielle ;
- *branches collatérales :* dans le type le plus fréquent C7-R3, elle donne, de dedans en dehors, 4 *artères digitales :*

la 1re=collatérale interne du 5e doigt
la 2e=collatérale externe du 5e+collatérale interne du 4e doigt
la 3e=collatérale externe du 4e+collatérale interne du 3e doigt
la 4e=collatérale externe du 3e+collatérale interne du 2e doigt.

Elle s'anastomose avec la radiale, par la radio-palmaire, et, avec de nombreuses variations, avec l'interosseuse du 1er espace, ou ses branches.

B. Veines

Le sang veineux du membre supérieur est drainé par des veines profondes, satellites des artères, et par des veines superficielles, situées sous la peau.

1. VEINES PROFONDES

Au nombre de deux par artère, elles longent l'artère correspondante, et s'anastomosent entre elles par des branches transversales ; elles sont munies de valvules à concavité tournée vers le cœur, destinées à favoriser la circulation de retour.

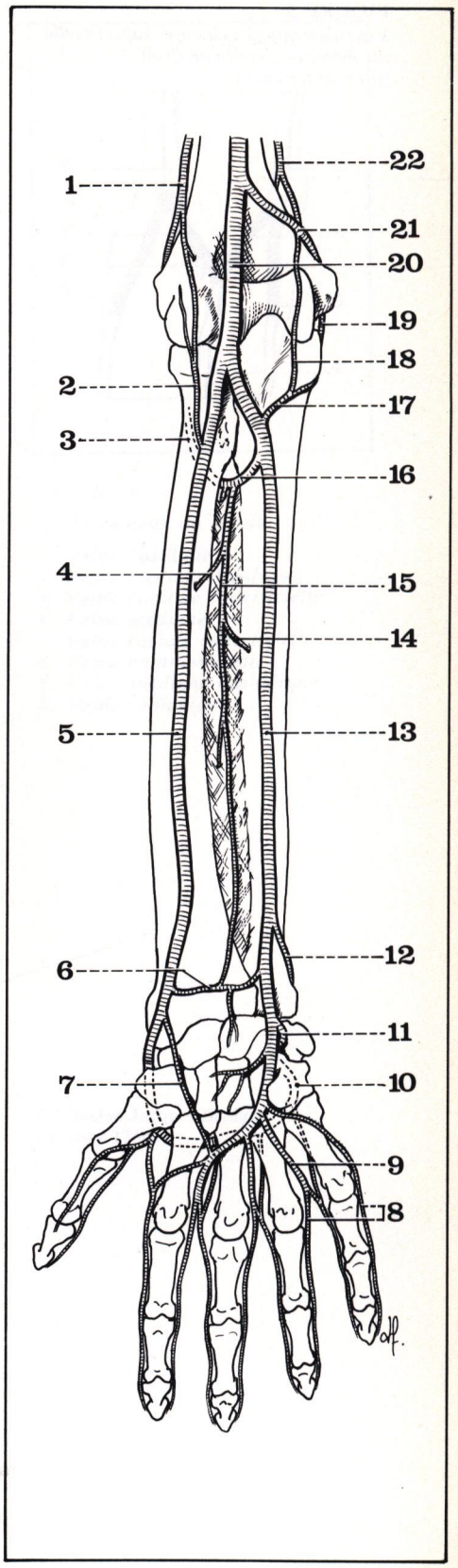

FIGURE 4

Vue antérieure schématique des artères du coude, de l'avant-bras, et de la main (côté droit)

1. *Artère humérale profonde*
2. *Artère récurrente radiale antérieure*
3. *Artère récurrente radiale postérieure*
4. *Artère nourricière du radius*
5. *Artère radiale*
6. *Artère transverse antérieure du carpe*
7. *Artère radio-palmaire*
8. *Artères collatérales palmaires*
9. *Artère digitale du 4e espace*
10. *Vraie cubito-palmaire*
11. *Fausse cubito-palmaire*
12. *Artère cubito-dorsale*
13. *Artère cubitale*
14. *Artère nourricière du cubitus*
15. *Artère interosseuse antérieure*
16. *Tronc des artères interosseuses*
17. *Tronc des récurrentes cubitales*
18. *Artère récurrente cubitale antérieure*
19. *Artère récurrente cubitale postérieure*
20. *Artère humérale*
21. *Artère collatérale interne inférieure*
22. *Artère collatérale interne supérieure*

FIGURE 5
Vascularisation veineuse superficielle du membre supérieur droit (face antérieure)

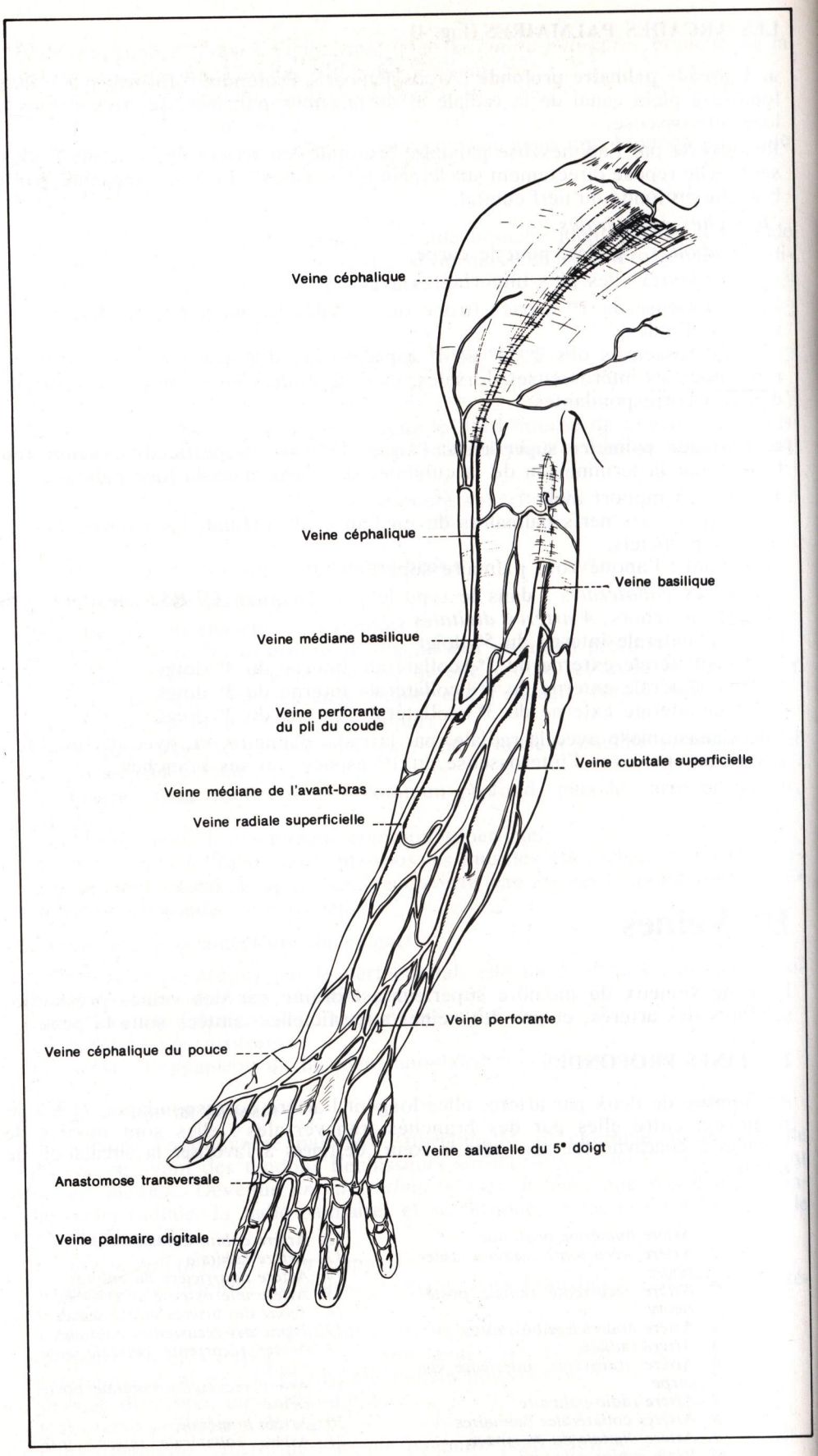

Seule la veine axillaire est unique, placée en dedans, puis en avant de son artère ; mais elle reçoit un canal veineux collatéral, qui provient d'une veine humérale, et qui longe l'artère en dehors.

2. VEINES SUPERFICIELLES (Fig. 5).

a. Aux doigts et à la main : les veines sont surtout développées à la face dorsale. Le *réseau veineux sous-unguéal* se jette dans une *veine péri-unguéale,* qui rejoint une *arcade digitale,* située en arrière de la 1re phalange du doigt.

La jonction de ces arcades constitue au dos de la main des *veines métacarpiennes,* dont la réunion forme une *arcade dorsale de la main.*

Celle-ci est alimentée :
- en dehors : par la veine céphalique du pouce,
- en dedans : par la salvatelle du petit doigt.

b. A l'avant-bras : trois veines montent à la face antérieure :
- *une latérale,* sur le bord externe : la radiale superficielle, qui fait suite à la céphalique du pouce ;
- *une médiale,* sur le bord interne : la cubitale superficielle, qui fait suite à la salvatelle ;
- *une médiane,* ou intermédiaire : de trajet variable, qui commence au niveau du poignet, et rejoint le milieu du pli du coude.

c. Au pli du coude : c'est le schéma classique du « M veineux » de Winslow* en réalité très variable. Dans la disposition typique, la veine médiane se divise en deux branches divergentes (Fig. 6) :
la médiane céphalique, en dehors
la médiane basilique, en dedans.

La 1re s'unit à la radiale superficielle pour former la veine céphalique ; la 2e s'unit à la cubitale superficielle pour former la veine basilique.

Ce réseau superficiel communique avec le réseau profond par une « veine communicante » qui naît près de la bifurcation de la veine médiane.

d. Au bras :
- *la veine céphalique* (V. Cephalica) monte en dehors du biceps, et gagne le sillon delto-pectoral, où elle devient sous-aponévrotique. Traversant l'aponévrose clavi-pectorale, elle forme une « crosse », et se jette dans la veine axillaire ;
- *la veine basilique* (V. Basilica) monte en dedans du biceps, perfore l'aponévrose à la partie moyenne du bras, et se termine soit dans la veine humérale interne, soit dans la veine axillaire.

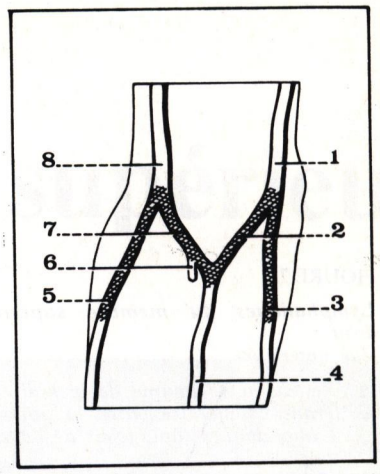

FIGURE 6.

Le M veineux du pli du coude

1. *Veine basilique*
2. *Veine médiane basilique*
3. *Veine cubitale superficielle*
4. *Veine médiane*
5. *Veine radiale superficielle*
6. *Veine communicante*
7. *Veine médiane céphalique*
8. *Veine céphalique*

*** Winslon Jacques Bénigne**
(*cf.* page 1264)

C. Lymphatiques

Deux voies lymphatiques parcourent le membre supérieur jusqu'aux ganglions axillaires :

a. La voie profonde est satellite des vaisseaux principaux et de leurs collatérales.

b. La voie superficielle se divise en deux courants (Fig. 7) :
- *l'un latéral* ou externe remonte jusqu'au bras, puis passe dans le sillon delto-pectoral (où il existe parfois des ganglions) pour rejoindre le groupe sous-claviculaire ;

- *l'autre médial* ou interne est interrompu au-dessus de l'épitrochlée par un ganglion sous-cutané situé près de la veine basilique : le *ganglion sus-épitrochléen ;* il suit le bord interne du bras pour rejoindre en profondeur le groupe brachial (ou huméral).

Les deux voies se terminent donc dans les ganglions du creux axillaire, répartis en 5 groupes qui se drainent dans le creux sus-claviculaire.

La lymphographie permet de mettre en évidence les vaisseaux lymphatiques, les ganglions « interrupteurs », et les ganglions axillaires.

FIGURE 7

Lymphatiques du membre supérieur droit
Vue antérieure

1. *Réseau de la paume de la main*
2. *Tronc collatéral externe du pouce*
3. *Lymphatiques superficiels de l'avant-bras*
4. *Ganglion sus-épitrochléen*
5. *Lymphatiques superficiels du bras*
6. *Ganglions du creux axillaire*
7. *Troncs satellites de la veine céphalique*
8. *Ganglion sus-claviculaire*

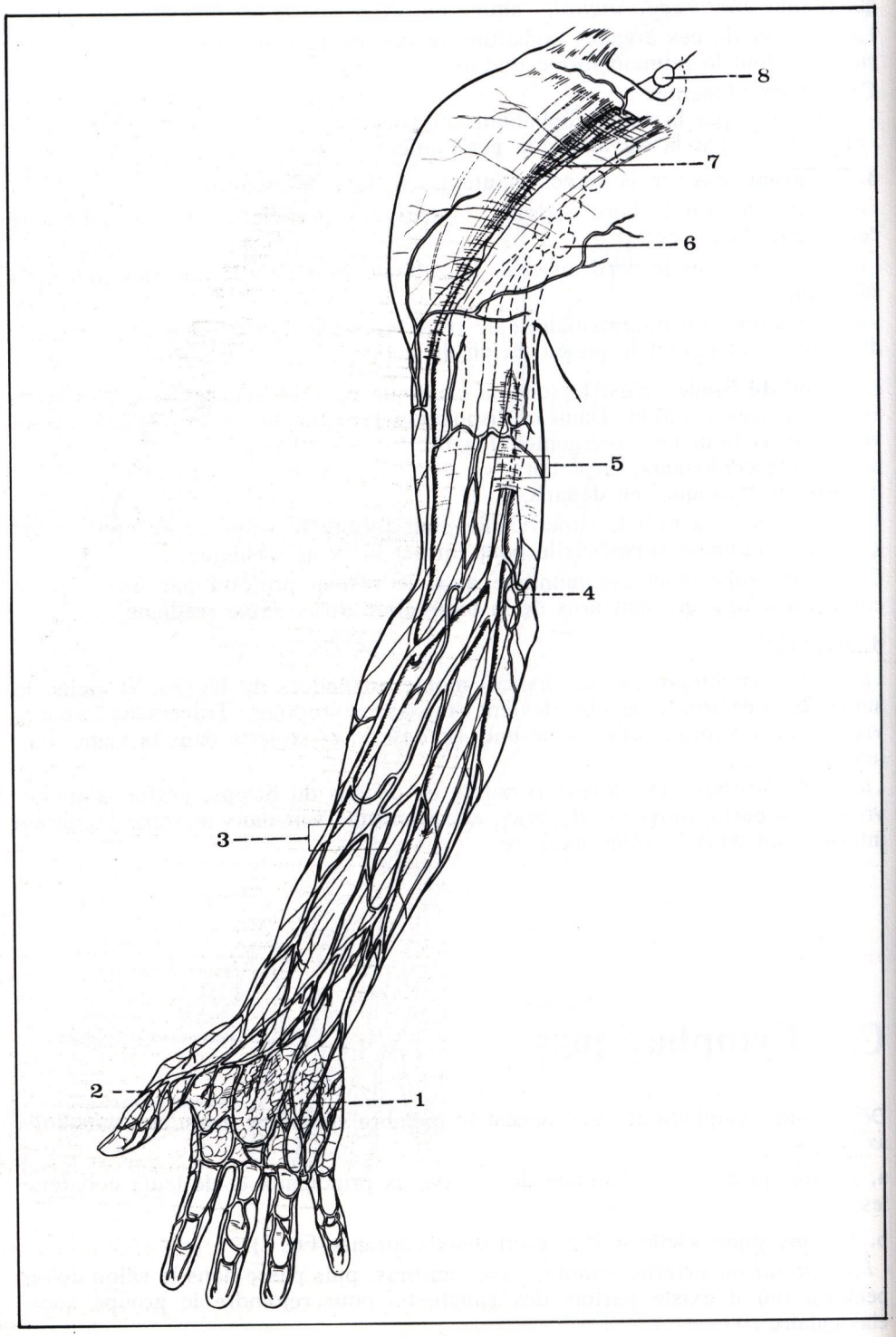

20 innervation du membre supérieur

PLAN

1. Innervation motrice
   - *A. Les nerfs*
     - *branches collatérales du plexus brachial*
     - *branches terminales du plexus brachial*
     - *circonflexe*
     - *musculo-cutané*
     - *médian*
     - *cubital*
     - *radial*
   - *B. Les muscles*
     - *grand dorsal*
     - *grand dentelé*
     - *muscles de l'épaule*
     - *muscles du bras*
     - *muscles de l'avant-bras*
     - *muscles de la main*
2. Innervation sensitive
   - *A. Épaule*
   - *B. Bras*
   - *C. Avant-bras*
   - *D. Main*
   - *E. Doigts*
3. Conclusion : paralysies du plexus brachial

Mouvements d'opposition du pouce droit

Assurée par quelques-unes des collatérales du plexus brachial, et par la totalité de ses terminales, l'innervation du membre supérieur est motrice et sensitive.

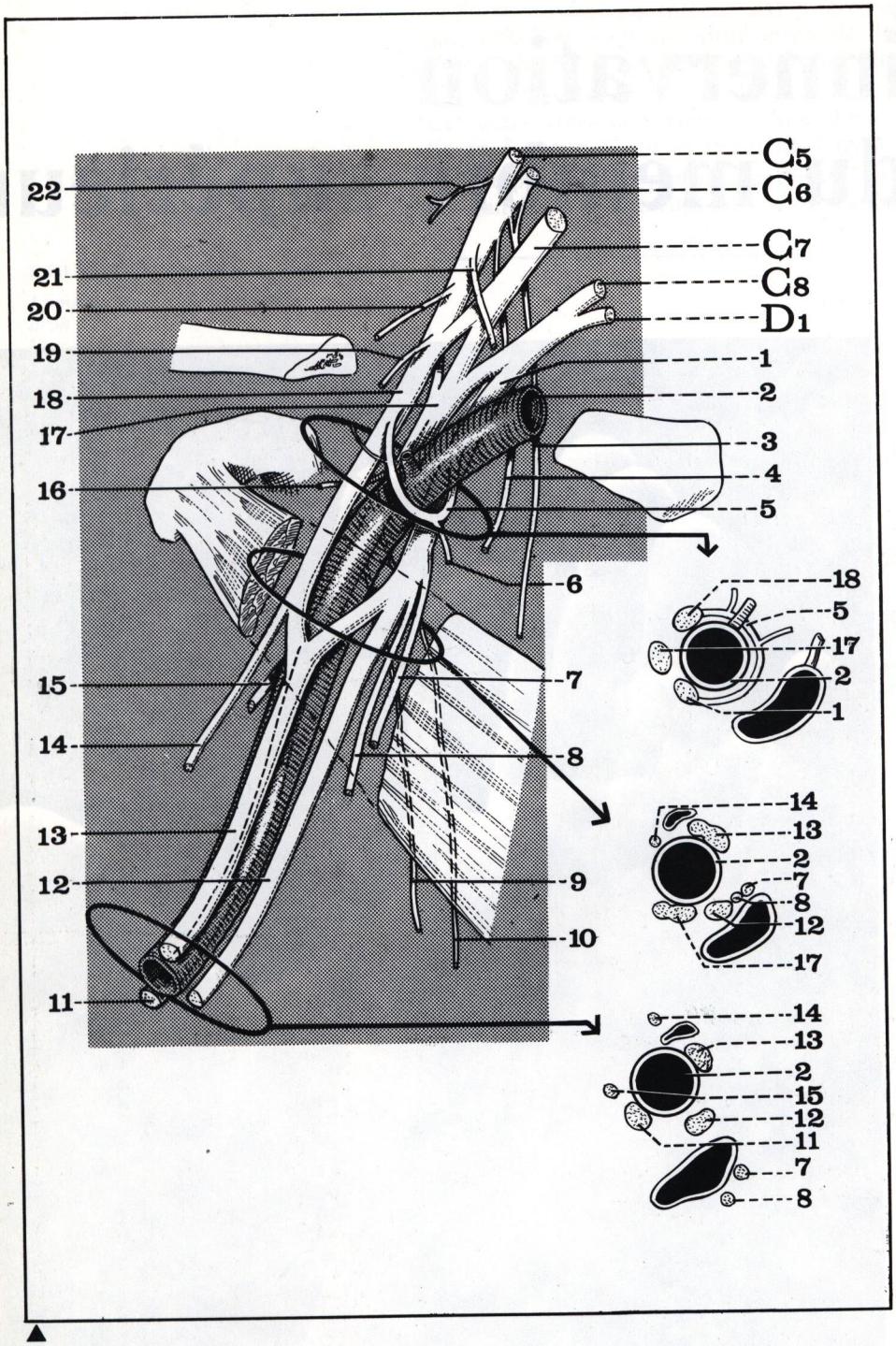

FIGURE 1
Les branches collatérales et terminales du plexus brachial

1. *Tronc secondaire antéro-interne*
2. *Artère axillaire*
3. *Nerf du grand dentelé*
4. *Nerf supérieur du sous-scapulaire*
5. *Anse des pectoraux*
6. *Nerf du petit pectoral*
7. *Accessoire du brachial cutané interne*
8. *Brachial cutané interne*
9. *Nerf du grand dorsal*
10. *Nerf du grand rond*
11. *Radial*
12. *Cubital*
13. *Médian*
14. *Musculo-cutané ou axillaire*
15. *Circonflexe*
16. *Nerf inférieur du sous-scapulaire*
17. *Tronc secondaire postérieur ou radio-circonflexe*
18. *Tronc secondaire antéro-externe*
19. *Nerf supérieur du grand pectoral*
20. *Nerf sus-scapulaire*
21. *Nerf du sous-clavier*
22. *Nerf de l'angulaire et du rhomboïde*

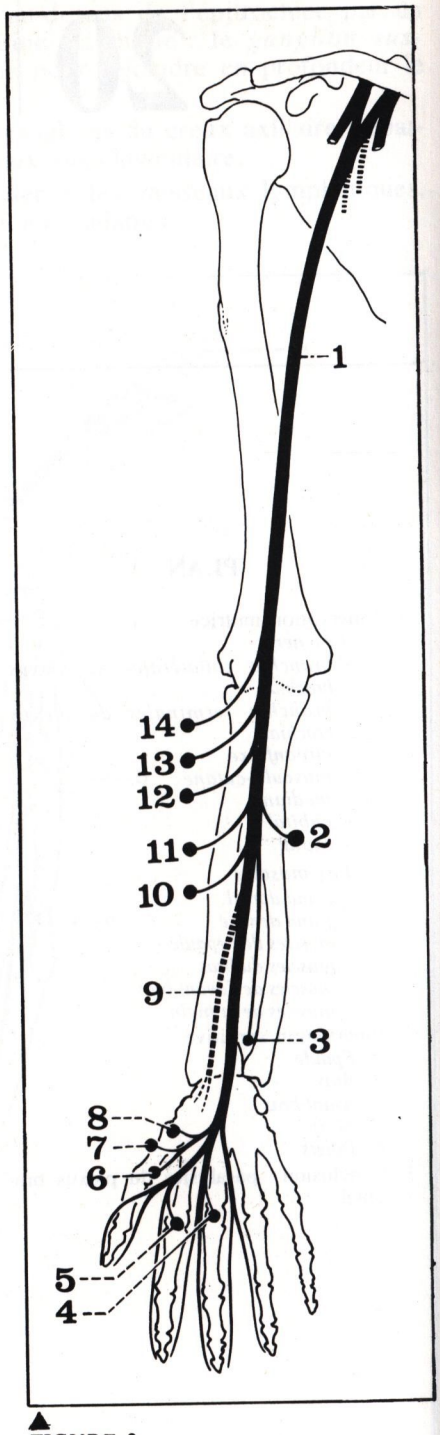

FIGURE 2
Le nerf médian
(d'après Pitres et Testut)

1. *Nerf médian*
2. *Fléchisseur commun profond (2e et 3e doigts)*
3. *Carré pronateur*
4. *Deuxième lombrical*
5. *Premier lombrical*
6. *Opposant du pouce*
7. *Faisceau superficiel du court fléchisseur du pouce*
8. *Court abducteur du pouce*
9. *Rameau cutané palmaire*
10. *Long fléchisseur propre du pouce*

1. Innervation motrice

a. Branches collatérales du plexus brachial (Fig. 1)

- NERFS DES PECTORAUX (de C5, C6, C7, C8 et D1) : pour le grand et le petit pectoral : adduction et rotation interne du bras.
- NERF SUS-SCAPULAIRE (de C5 et C6) : pour le sus-épineux : abduction du bras.
- et le sous-épineux : rotation externe du bras.
- NERF SOUS-SCAPULAIRE (de C5, C6 et du tronc secondaire postérieur) : pour le sous-scapulaire : adduction et rotation interne du bras.
- NERFS DU GRAND ROND ET DU GRAND DORSAL (du tronc secondaire postérieur) : adduction et rotation interne du bras.
- NERF DU GRAND DENTELE (de C5, C6 et C7) antepulsion de l'omoplate.

b. Branches terminales du plexus brachial.

NERF CIRCONFLEXE (du tronc secondaire postérieur), pour (Fig. 5) :

- le deltoïde : abduction du bras,
- et le petit rond : rotation externe du bras.

NERF MUSCULO-CUTANÉ (du tronc secondaire antéro-externe), pour (Fig. 3) :

- le coraco-brachial : adduction et anté-pulsion du bras ;
- le biceps brachial : flexion et supination de l'avant-bras,
- et le brachial antérieur : flexion de l'avant-bras.

NERF MEDIAN (des troncs secondaires antérieurs externe et interne), pour (Fig. 2) :

- le rond pronateur : pronation de l'avant-bras ;
- le grand et le petit palmaires : flexion de la main ;
- le fléchisseur commun superficiel des doigts : flexion de la main et de la 2e phalange des 4 derniers doigts ;
- le fléchisseur commun profond (faisceau externe) : flexion de la main et de la 3e phalange de l'index et du médius ;
- le fléchisseur propre du pouce : flexion de la 2e phalange du pouce ;
- le carré pronateur : pronation de l'avant-bras et de la main ;
- l'opposant du pouce : opposition du pouce ;
- le court abducteur du pouce : abduction du pouce ;
- le court fléchisseur du pouce (faisceau superficiel) : flexion de la 1re phalange du pouce ;
- le 1er et le 2e lombrical : flexion de la 1re phalange et extension de la 2e et de la 3e phalanges (de l'index et du médius).

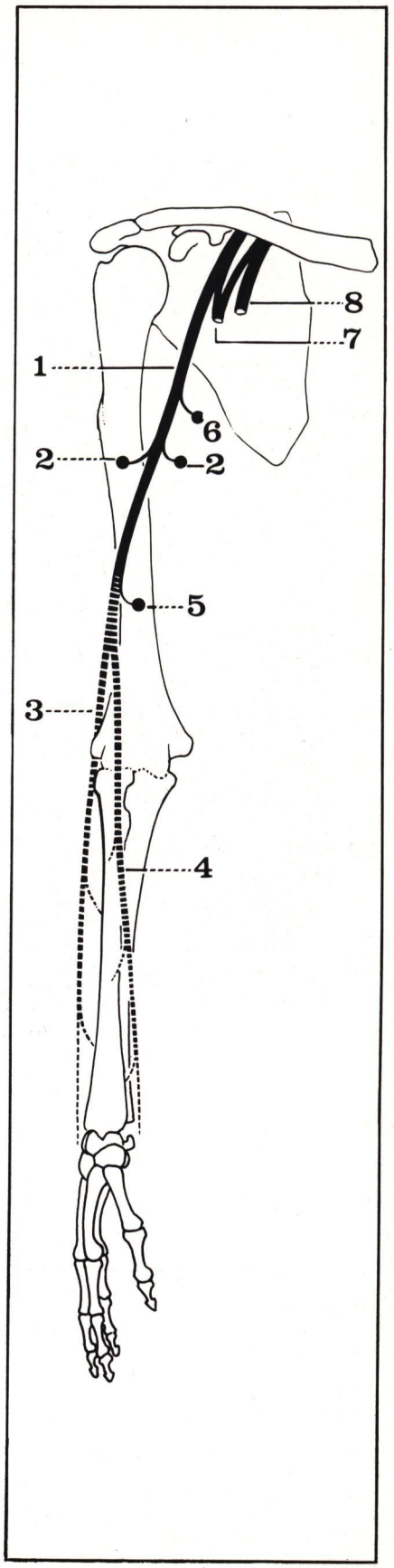

FIGURE 3 ►

Le nerf musculo-cutané
(d'après Pitres et Testut)
Les nerfs sensitifs sont en pointillés
L'avant-bras est placé en position intermédiaire (demi-pronation)

1. Nerf musculo-cutané
2. Biceps brachial
3. Branche postérieure (sensitive)
4. Branche antérieure (sensitive)
5. Brachial antérieur
6. Coraco-brachial
7. Nerf médian
8. Nerf cubital

11. Fléchisseur commun superficiel
12. Petit palmaire
13. Grand palmaire
14. Rond pronateur

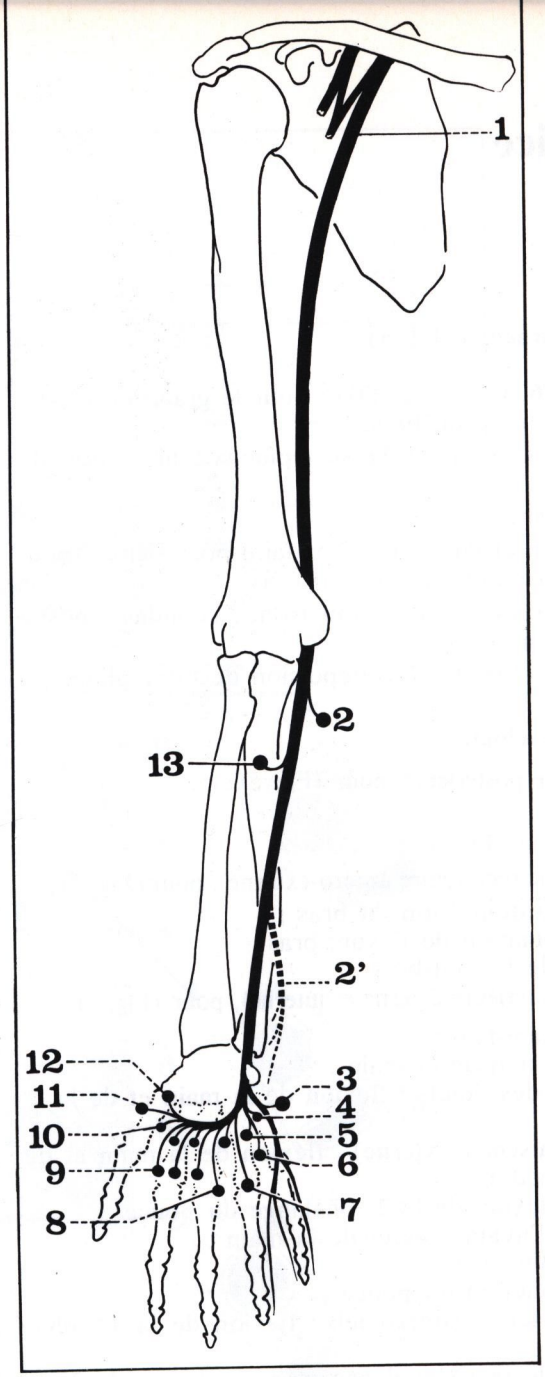

FIGURE 4
Le nerf cubital ou ulnaire
(d'après Pitres et Testut)
Le nerf sensitif est en pointillé

1. *Nerf cubital*
2. *Cubital antérieur*
2'. *Branche cutanée dorsale*
3. *Palmaire cutané*
4. *Abducteur du 5e doigt*
5. *Opposant du 5e doigt*
6. *Court fléchisseur du 5e doigt*
7. *Quatrième lombrical*
8. *Troisième lombrical*
9. *Interosseux palmaires (4 muscles)*
10. *Interosseux dorsaux (4 muscles)*
11. *Faisceau profond du court fléchisseur du pouce*
12. *Adducteur du pouce*
13. *Fléchisseur commun profond (4e et 5e doigts)*

NERF CUBITAL (du tronc secondaire antéro-interne), pour (Fig. 4) :

- le cubital antérieur : flexion et adduction de la main ;
- le fléchisseur commun profond (faisceau interne) : flexion de la main et de la 3e phalange de l'annulaire et du petit doigt ;
- le palmaire cutané ;
- l'opposant du petit doigt : opposition du 5e doigt ;
- le court fléchisseur du petit doigt : flexion du 5e doigt ;
- l'abducteur du petit doigt : abduction du 5e doigt ;
- l'adducteur du pouce : adduction du 1er métacarpien ;
- le court fléchisseur du pouce (faisceau profond) : flexion de la 1re phalange du pouce ;
- les interosseux palmaires et dorsaux : flexion de la 1re phalange et extension des 2e et 3e phalanges des doigts, mouvements de latéralité des doigts ;
- le 3e et le 4e lombrical : flexion de la 1re phalange et extension de la 2e et de la 3e phalanges (de l'annulaire et du 5e doigt).

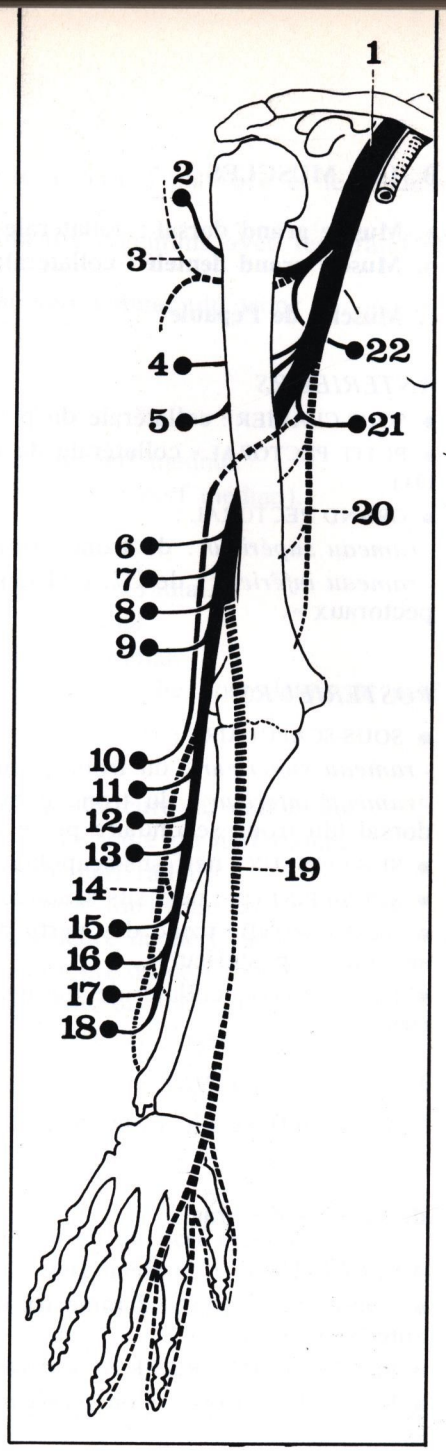

FIGURE 5

Le nerf radial
et le nerf circonflexe
(d'après Pitres et Testut)

L'avant-bras est placé en pronation. Les nerfs sensitifs sont en pointillés

1. *Tronc secondaire postérieur*
2. *Muscle deltoïde (du circonflexe)*
3. *Rameau cutané de l'épaule (du circonflexe)*
4. *Long triceps*
5. *Vaste externe*
6. *Long supinateur*
7. *Premier radial*
8. *Deuxième radial*
9. *Court supinateur*
10. *Anconé*
11. *Extenseur commun des doigts*
12. *Extenseur propre du 5e doigt*
13. *Cubital postérieur*
14. *Rameau cutané externe*
15. *Long abducteur du pouce*
16. *Court extenseur du pouce*
17. *Long extenseur du pouce*
18. *Extenseur propre du 2e doigt*
19. *Branche antérieure (sensitive)*
20. *Rameau cutané interne*
21. *Vaste interne*
22. *Petit rond (du circonflexe)*

NERF RADIAL (du tronc secondaire postérieur), pour (Fig. 5) :

- le triceps brachial : extension de l'avant-bras ;
- l'anconé : extension de l'avant-bras ;
- le long supinateur : flexion de l'avant-bras ;
- le 1er et le 2e radial : extension et abduction de la main ;
- le court supinateur : supination de l'avant-bras ;
- l'extenseur commun des doigts : extension des 4 derniers doigts ;
- l'extenseur propre du 5e doigt : extension du 5e doigt ;
- le cubital postérieur : extension et adduction de la main ;
- le long abducteur du pouce : abduction du 1er métacarpien et faible abduction de la main ;
- le court extenseur du pouce : extension de la 1re phalange du pouce ;
- le long extenseur du pouce : extension de la 2e phalange du pouce ;
- l'extenseur propre de l'index : extension de l'index.

B. LES MUSCLES

a. Muscle grand dorsal : collatérale du tronc secondaire postérieur.

b. Muscle grand dentelé : collatérale du plexus brachial (C5, C6 et C7).

c. Muscles de l'épaule

ANTERIEURS

- SOUS-CLAVIER : collatérale du plexus brachial (C5 et C6).
- PETIT PECTORAL : collatérale de la racine interne du nerf médian (de C8 et D1).
- GRAND PECTORAL :

- *rameau supérieur :* du tronc primaire supérieur (C5 et C6).
- *rameau inférieur :* de C7, réalisant avec le nerf du petit pectoral « l'anse des pectoraux ».

POSTERIEURS

- SOUS-SCAPULAIRE :

- *rameau supérieur :* du tronc primaire supérieur (C5 et C6),
- *rameau inférieur :* du tronc commun des nerfs du grand rond et du grand dorsal (du tronc secondaire postérieur).

- SUS-EPINEUX : nerf sus-scapulaire (de C5 et C6).
- SOUS-EPINEUX : nerf sus-scapulaire (de C5 et C6).
- GRAND ROND : tronc des nerfs du grand rond et du grand dorsal (du tronc secondaire postérieur).
- PETIT ROND : collatérale du nerf circonflexe (du tronc secondaire postérieur).

MUSCLE DELTOIDE

Nerf circonflexe (du tronc secondaire postérieur).

d. Muscles du bras

ANTERIEURS

- CORACO-BRACHIAL : 2 rameaux du nerf musculo-cutané (du tronc secondaire antéro-externe).
- BRACHIAL ANTERIEUR : 4 à 5 rameaux du nerf musculo-cutané.
- BICEPS BRACHIAL : 1 ou plusieurs rameaux du nerf musculo-cutané.

POSTERIEURS

- LONG TRICEPS : 4 à 5 rameaux du nerf radial (du tronc secondaire postérieur).
- VASTE EXTERNE : 1 à 2 rameaux du nerf radial.
- VASTE INTERNE : quelques rameaux du nerf radial (dont l'un est commun avec l'anconé).

e. Muscles de l'avant-bras

ANTERIEURS

- ROND PRONATEUR : 2 rameaux du nerf médian.
- GRAND PALMAIRE : rameaux communs avec le petit palmaire et le fléchisseur commun superficiel (du nerf médian).

- PETIT PALMAIRE : rameaux communs avec le grand palmaire et le fléchisseur commun superficiel (du nerf médian).
- FLECHISSEUR COMMUN SUPERFICIEL : rameaux communs avec les grand et petit palmaires (du nerf médian).
- CUBITAL ANTERIEUR : 2 à 3 rameaux du nerf cubital (du tronc secondaire antéro-interne).
- FLECHISSEUR COMMUN PROFOND :

- Les 2 faisceaux externes : nerf médian.
- Les 2 faisceaux internes : nerf cubital.

- FLECHISSEUR PROPRE DU POUCE : 1 rameau du nerf médian.
- CARRE PRONATEUR : nerf interosseux antérieur (du nerf médian).

EXTERNES

- LONG SUPINATEUR : 2 à 3 rameaux du tronc du nerf radial.
- PREMIER RADIAL : 1 rameau du tronc du nerf radial.
- DEUXIEME RADIAL : branche postérieure du nerf radial.
- COURT SUPINATEUR : quelques rameaux de la branche postérieure du nerf radial.

POSTERIEURS

- EXTENSEUR COMMUN DES DOIGTS : branche postérieure du nerf radial.
- EXTENSEUR PROPRE DU 5e DOIGT : branche postérieure du nerf radial.
- CUBITAL POSTERIEUR : branche postérieure du nerf radial.
- ANCONE : rameau commun avec le vaste interne (du tronc du nerf radial).
- LONG ABDUCTEUR DU POUCE : branche postérieure du nerf radial.
- COURT EXTENSEUR DU POUCE : branche postérieure du nerf radial.
- LONG EXTENSEUR DU POUCE : branche postérieure du nerf radial.
- EXTENSEUR PROPRE DE L'INDEX : branche postérieure du nerf radial.

f. Muscles de la main

THENARIENS

- COURT ABDUCTEUR DU POUCE : rameau thénarien du nerf médian.
- OPPOSANT DU POUCE : rameau thénarien du nerf médian.
- COURT FLECHISSEUR DU POUCE :

- faisceau superficiel : rameau thénarien du médian,
- faisceau profond : branche profonde du cubital.

- ADDUCTEUR DU POUCE : branche profonde du nerf cubital.

HYPOTHENARIENS

- PALMAIRE CUTANE : branche superficielle du nerf cubital.
- OPPOSANT DU 5e DOIGT : branche profonde du nerf cubital.
- ABDUCTEUR DU 5e DOIGT : branche profonde du nerf cubital.
- COURT FLECHISSEUR DU 5e DOIGT : branche profonde du nerf cubital.

LOMBRICAUX

1er et 2e : nerf médian.
3e et 4e : branche profonde du nerf cubital.

INTEROSSEUX

Palmaires et dorsaux : branche profonde du nerf cubital.

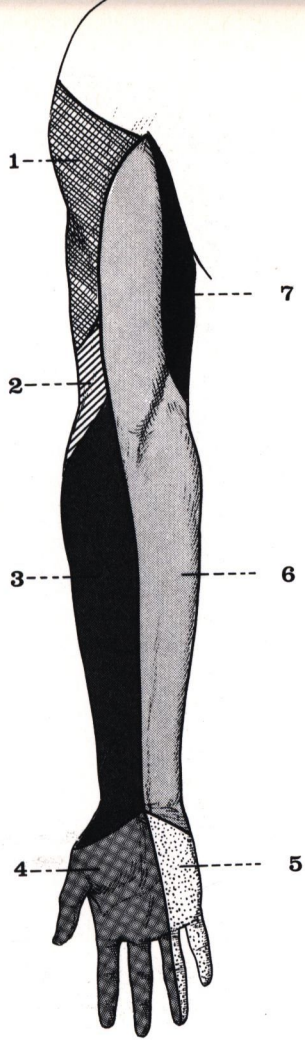

FIGURE 6
Innervation sensitive du membre supérieur.
A gauche : *face antérieure*
A droite : *face postérieure*

1. *Circonflexe*
2. *Radial*
3. *Musculo-cutané*
4. *Médian*
5. *Cubital*
6. *Brachial cutané interne*
7. *Accessoire du brachial cutané interne*

2. Innervation sensitive (Fig. 6)

A. EPAULE

Nerf circonflexe : par son rameau cutané, innervant la région deltoïdienne.
Plexus cervical superficiel : par les branches sus-acromiale et sus-claviculaire, innervant les faces postérieure et antérieure de l'épaule.

B. BRAS

a. en avant

Nerf circonflexe : en dehors et en haut.
Nerf radial (rameau cutané externe) : en dehors et en bas.
Nerf brachial cutané interne : au milieu (sur la saillie du muscle biceps).
Nerf accessoire du brachial cutané interne : en dedans, anastomosé avec le rameau perforant du 2e nerf intercostal.

b. en arrière

Nerf accessoire du brachial cutané interne : en dedans.
Nerf radial (rameau cutané interne) : au milieu.
Nerf circonflexe : en dehors.

C. AVANT-BRAS

a. en avant

Nerf musculo-cutané : pour la moitié externe.
Nerf brachial cutané interne : pour la moitié interne.

b. en arrière

Nerf brachial cutané interne : en dedans.
Nerf radial (rameau cutané externe) : au milieu.
Nerf musculo-cutané : en dehors.

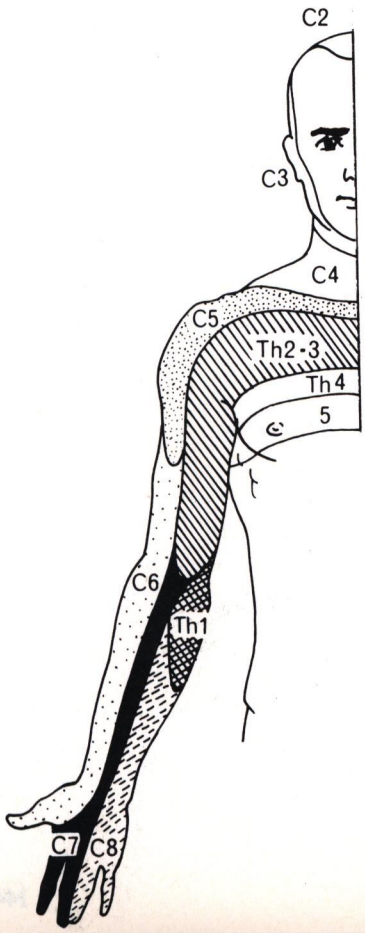

FIGURE 7
Topographie radiculaire de l'intervention sensitive
A gauche : *face antérieure*
A droite : *face postérieure*

D. MAIN

a. en avant

Nerf radial (rameau thénarien cutané) : partie supéro-externe de la région thénarienne.

Nerf médian (rameau cutané palmaire) : deux tiers externes de la paume.

Nerf cubital (rameau cutané palmaire) : tiers interne de la paume.

b. en arrière

Nerf cubital (rameau cutané dorsal) : moitié interne.

Nerf radial (branche antérieure) : moitié externe.

E. DOIGTS

a. en avant

Nerf médian : trois premiers doigts, et moitié externe de l'annulaire.

Nerf cubital (branche superficielle) : moitié interne de l'annulaire et du 5e doigt.

b. en arrière

Nerf cubital (rameau cutané dorsal) : 5e doigt, moitié interne de l'annulaire, moitié externe de la 1re phalange de ce doigt, et moitié interne de la 1re phalange du médius.

Nerf médian : moitié externe des 2e et 3e phalanges de l'annulaire, 2e et 3e phalanges du médius et de l'index.

Nerf radial (branche antérieure) : moitié externe de la 1re phalange du médius, 1re phalange de l'index, et totalité du pouce.

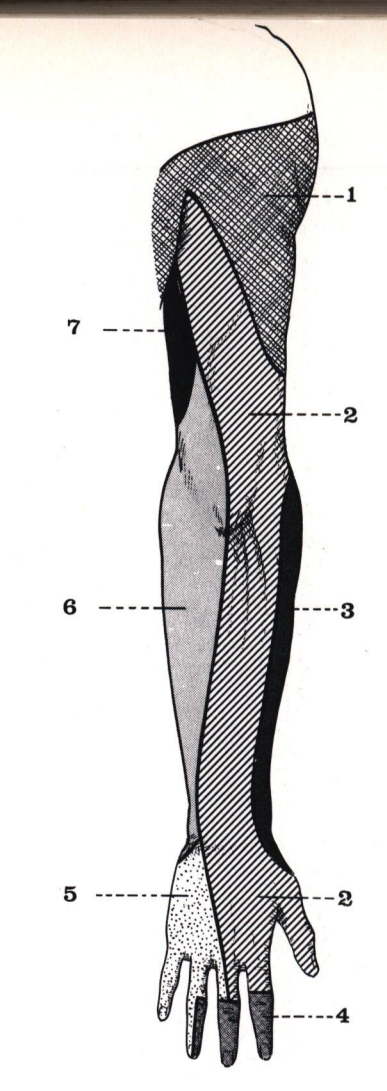

3. Conclusion

La parfaite connaissance des territoires moteurs et sensitifs des nerfs du membre supérieur est d'une importance considérable en pathologie : elle permet le diagnostic précis des différentes *paralysies du plexus brachial :* (Fig. 7).

• *Soit radiculaires :*

- *syndrome supérieur* (Duchenne-Erb*) : par atteinte de C5 et C6 caractérisé surtout par une paralysie de l'abduction du bras (deltoïde) et de la flexion de l'avant-bras (biceps, brachial antérieur, et long supinateur).
- *syndrome moyen* (rarement isolé) : par atteinte de C7, caractérisé par une paralysie de l'extension de l'avant-bras (triceps),
- *syndrome inférieur* (Déjerine-Klumpke**) : par atteinte de C8 et D1, caractérisé par une paralysie des muscles de la main, et des fléchisseurs des doigts.

• *Soit tronculaires :*

- *type médio-musculo-cutané :* médian + musculo-cutané,
- *type médio-cubito-cutané :* médian + cubital + brachial cutané interne,
- *type radio-circonflexe :* radial + circonflexe.

L'examen clinique du déficit moteur, et des zones d'anesthésie doit être complété par un examen électro-myographique.

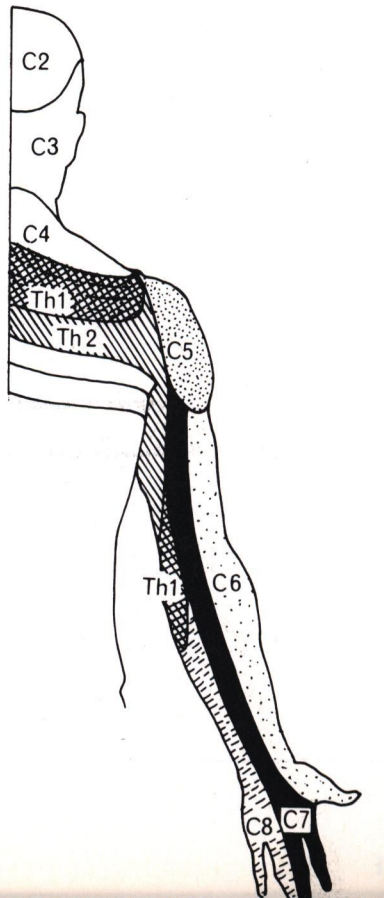

*** Duchenne dit de Boulogne (*cf.* page 1204)**
Erb Wilhelm (1840-1921), neurologue à Heidelberg (Allemagne)
**** Déjerine née Klumpke Mme Augusta (1859-1927), neurologue française**

le membre inférieur

avant-propos

A la grande mobilité du membre supérieur, organe du toucher et de la préhension, s'opposent la résistance et la solidité du membre inférieur, dont le rôle est de soutenir et de mouvoir le corps.

En anatomie topographique, on divise le membre inférieur en six segments :

— La hanche, la cuisse et le genou,
— la jambe, le cou-de-pied et le pied.

Il est curieux de remarquer, à ce propos, que le langage populaire usuel ait choisi d'utiliser le mot « bras », partie proximale du membre supérieur, pour désigner le *membre thoracique* en entier, et le mot « jambe », partie distale du membre inférieur, pour désigner la totalité du *membre abdominal.*

A. La portion proximale du membre inférieur comprend trois segments qui relient le tronc à la portion distale : la hanche, la cuisse et le genou.

a. Région de transition entre le tronc et le membre inférieur, la région de *la hanche* comprend toutes les parties molles qui entourent l'articulation de l'extrémité supérieure du fémur avec l'os coxal.

Centrée sur le plan ostéo-articulaire formé par la face exopelvienne de l'os coxal et par l'extrémité supérieure du fémur, elle comprend en fait trois régions distinctes :

— la région fessière en arrière et en dehors (Regio Glutea)
— la région inguino-fémorale et en avant (Trigonum Femorale)
— la région obturatrice en dedans et en bas (Regio Obturatoria).

b. Segment proximal du membre inférieur, *la cuisse* s'étend de l'articulation de la hanche à l'articulation du genou. Elle est évidemment l'homologue du bras, mais les régions ventrale et dorsale y sont inversées ; en effet, le plan de flexion de l'articulation du coude est antérieur, alors que celui de l'articulation du genou est postérieur ; ainsi, la région antérieure de la cuisse est l'homologue de la région postérieure du bras, et la région postérieure de la cuisse l'homologue de la région antérieure du bras, tout au moins en ce qui concerne les principaux muscles.

Légèrement oblique en bas et en dedans, comme son axe osseux fémoral, la cuisse revêt une forme conique à base supérieure, arrondie chez la femme, prismatique triangulaire chez l'homme musclé, avec une face postérieure, et deux faces antérieures.

On peut lui décrire deux régions :
— la région antérieure de la cuisse (Regio Femoris Anterior)
— la région postérieure de la cuisse (Regio Femoris Posterior).

c. Intermédiaire entre la cuisse et la jambe, l'articulation du *genou* est l'homologue inférieur de celle du coude. Elle est formée par la jonction de l'extrémité inférieure

du fémur, avec l'extrémité supérieure du tibia, auxquelles viennent se rajouter la rotule en avant, l'extrémité supérieure du péroné en bas et en dehors.

Du point de vue topographique, on décrit avec les os et les articulations du genou (Articulatio Genus) la région rotulienne (Regio Genus Anterior) en avant, et le creux poplité (Fossa Poplitea) en arrière.

B. La portion distale du membre inférieur comprend trois segments, destinés à soutenir le poids du corps, et à permettre la locomotion.

a. **La jambe** a pour support principal le tibia. A sa partie externe, le péroné ou fibule (agrafe) est avant tout destiné à fermer en dehors la mortaise bi-malléolaire.

Portion du membre supérieur comprise entre le genou et le cou-de-pied, *la jambe* est caractérisée par la situation très antérieure du tibia, tout à fait sous-cutané par sa face interne, et par l'importance des masses musculaires postérieures.

Dans sa moitié supérieure, correspondant au mollet, elle est arrondie à la coupe ; mais, dans sa moitié inférieure les muscles ont fait place à des tendons, et le relief postérieur du tendon d'Achille donne à la coupe une forme ovalaire, à grand axe sagittal.

Aussi, l'aspect général de la jambe peut-il être comparé à un tronc de cône à sommet inférieur.

Deux régions peuvent être décrites : *la région antérieure de la jambe* ou région jambière antérieure (Regio Cruris Anterior), *la région postérieure de la jambe* ou région jambière postérieure (Regio Cruris Posterior), la plus importante par l'épaisseur de ses masses musculaires.

b. **Le cou-de-pied,** ou « cheville », surtout doué de mouvements de flexion et d'extension, est une importante région de passage pour les tendons :
— extenseurs des orteils en avant,
— péroniers, et fléchisseurs des orteils en arrière.

Homologue de celle du poignet, la région du *cou-de-pied* ou col de pied (appelée autrefois coude-pied) unit le pied à la jambe, et correspond en profondeur à l'articulation tibio-tarsienne.

Elle peut être comparée à un tronc de cône à base inférieure, aplati transversalement, et sa forme générale est donc inverse de celle de la jambe.

Plus étendue en arrière qu'en avant, elle peut être subdivisée en trois parties :

— un support ostéo-articulaire profond : *les os et les articulations du cou-de-pied,*
— une partie antérieure : *la région antérieure du cou-de-pied,*
— une partie postérieure : *la région postérieure du cou-de-pied.*

c. **Le pied,** pour de nombreuses raisons, est l'homologue de la main, avec les modifications nécessitées par la sustentation.

Il présente comme elle deux faces :

— une face libre, orientée vers le haut : le dos du pied,
— une face en contact avec le sol, orientée vers le bas : la plante du pied (du latin *Planta :* partie large et plate d'une rame).

L'axe antéro-postérieur du pied ne passe pas par le 3e orteil, mais par le 2e, et se trouve dans le même plan sagittal que l'axe antéro-postérieur de la jambe (intérêt lors de la réduction des fractures de jambe).

L'étude du pied peut être divisée en quatre parties :

— *les os et les articulations du pied,*
— *le dos du pied* (Dorsum Pedis),
— *la plante du pied* (Planta Pedis),
— *les orteils,* ou doigts de pied (Digiti Pedis).

1 os et articulation de la hanche

PLAN

1. Les os
   - *A. Os coxal*
     - *a. Morphologie*
       - *face exopelvienne*
         - *le cotyle*
         - *la fosse iliaque externe*
         - *le trou obturateur*
       - *face endopelvienne*
       - *le bord supérieur*
       - *le bord antérieur*
       - *le bord postérieur*
       - *le bord inférieur*
     - *b. Architecture et développement*
       - *architecture*
       - *développement*
   - *B. Extrémité supérieure du fémur*
     - *a. Morphologie*
       - *tête*
       - *col*
       - *grand trochanter*
       - *petit trochanter*
       - *col chirurgical*
     - *b. Architecture et développement*
       - *architecture*
       - *développement*
2. L'articulation coxo-fémorale
   - *a. Surfaces articulaires*
     - *tête fémorale*
     - *cavité cotyloïde*
     - *bourrelet cotyloïdien*
   - *b. Moyens d'union*
     - *capsule*
     - *ligaments*
   - *c. Synoviale*
   - *d. Vascularisation*
   - *e. Innervation*
   - *f. Rapports*
   - *g. Mouvements*

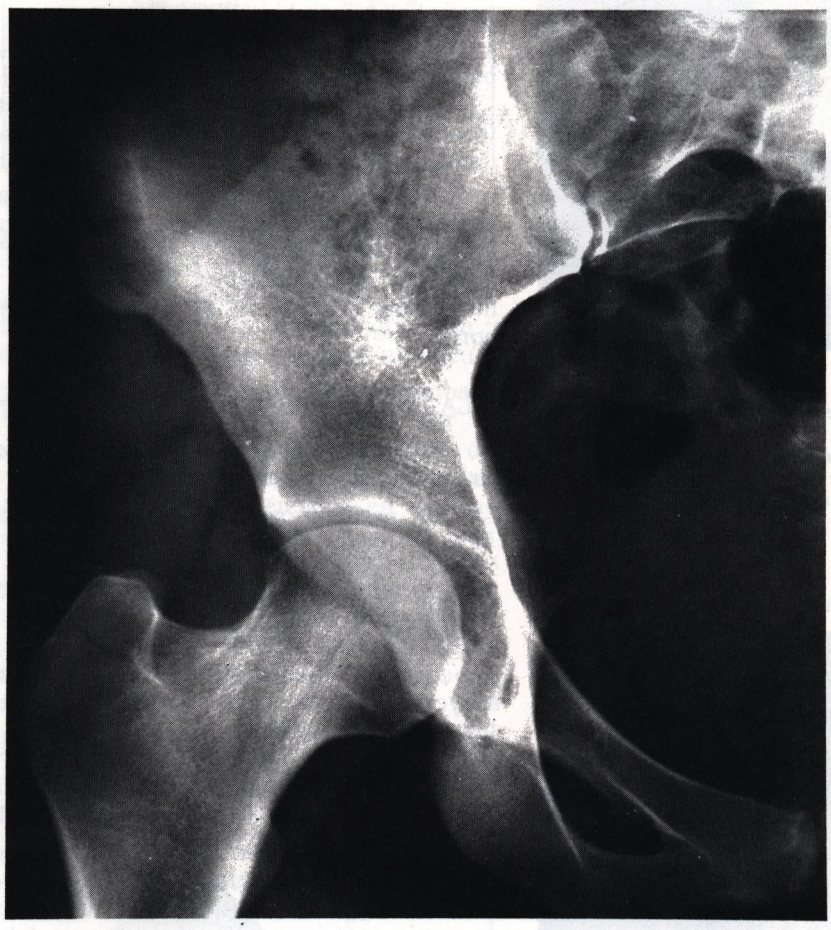

Radiographie de face de la hanche droite

Le support ostéo-articulaire de la région de la hanche* est formé par la face externe, exo-pelvienne de l'os coxal et par l'extrémité supérieure du fémur, ces deux pièces osseuses étant réunies par la capsule et les ligaments de l'articulation coxo-fémorale.

En outre, l'os coxal est uni :

— d'une part en avant, sur la ligne médiane à son homologue du côté opposé, par l'intermédiaire de la symphyse pubienne qui sera étudiée avec *la ceinture pelvienne,*

— d'autre part, en arrière et en dedans à la partie supérieure du sacro-coccyx dont le bord externe forme la limite interne et postérieure de la région de la hanche.

* ***Coxa (en latin)***

1. Les os

A. L'OS COXAL (Os Coxae)

a. Morphologie

Formant à lui seul la ceinture pelvienne l'os coxal est un os plat constitué par la réunion de trois pièces osseuses primitives : l'ilion ou os iliaque en haut, l'ischion en bas et en arrière, le pubis en avant. De forme grossièrement quadrilatère, rétréci à sa partie moyenne, il présente au premier abord deux parties d'aspect bien différent :

— une partie supérieure large et aplatie, disposée dans un plan sensiblement sagittal : c'est l'aile iliaque (Ala Ossis Ilii),

— une partie inférieure, moins étendue, percée d'un large orifice ou trou obturateur (Foramen Obturatum), constituée par l'ischion, le pubis et les deux branches osseuses qui les réunissent et disposée dans un plan transversal.

Ces deux parties se réunissent à la partie moyenne, rétrécie de l'os qui présente à ce niveau une vaste cavité articulaire hémisphérique : le cotyle ou cavité cotyloïde (Acetabulum). La différence d'orientation de la partie iliaque et de la partie ischio-pubienne de l'os coxal lui donne dans l'ensemble une forme hélicoïdale (Fig. 1). Il est habituel de décrire à l'os coxal deux faces et quatre bords.

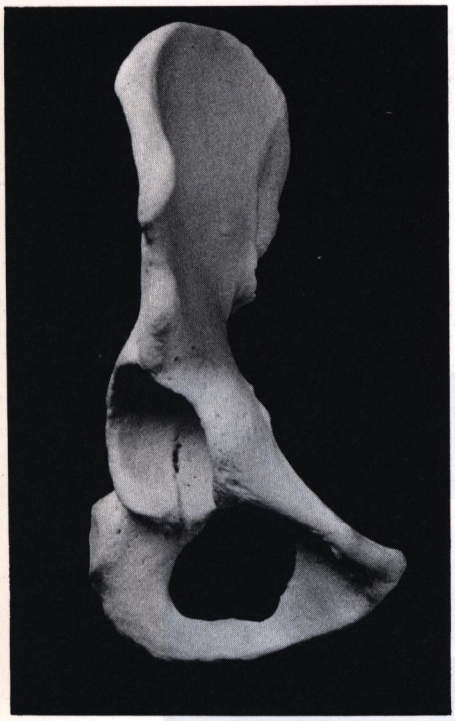

FIGURE 1
Vue antérieure de l'os coxal droit

Iliaque : du latin Ilia, les entrailles
Ischion : du grec Ischion, la hanche
Pubis : du latin Pubes, le poil, la puberté

• LA FACE EXTERNE OU EXOPELVIENNE

Elle forme le support osseux principal de la région de la hanche. Elle peut être subdivisée en trois parties distinctes :

— une partie moyenne, articulaire, le cotyle,
— une partie supérieure correspondant à la face externe de l'aile iliaque, c'est la fosse iliaque externe osseuse,
— une partie inférieure correspondant au trou obturateur et aux éléments osseux qui l'entourent.

*Le cotyle** (Acetabulum). C'est une large cavité hémisphérique creusée à la partie moyenne de la face exopelvienne de l'os coxal, au point de réunion des trois pièces osseuses primitives et qui s'articule avec la tête fémorale. D'un diamètre de 45 à 60 millimètres, d'une profondeur de 25 à 30 mm chez l'adulte, beaucoup moins creusé chez l'enfant où il n'englobe qu'une faible partie de la tête du fémur, le cotyle regarde en dehors en bas et en avant (Fig. 2 et 3).

Il est limité par un rebord osseux circulaire bien marqué : le sourcil cotyloïdien. Très développé en arrière et en haut où il forme à la tête fémorale un véritable auvent osseux, le toit du cotyle, il est par contre plus faible à sa partie antérieure. Il présente trois échancrures, témoins de la soudure à son niveau des trois pièces osseuses primitives : l'échancrure ilio-pubienne en avant, peu marquée, l'échancrure ilio-ischiatique en arrière également peu accentuée, l'échancrure ischio-pubienne, en bas, au contraire très nette, véritable interruption du rebord cotyloïdien, surplombant le trou obturateur. Elle est transformée à l'état frais en un orifice ostéo-fibreux par l'insertion sur ses deux berges du ligament transverse de l'acétabulum.

La cavité du cotyle proprement dite comprend deux parties bien différentes :

— une partie centrale, non articulaire, rugueuse, de forme quadrilatère : c'est l'arrière-fond du cotyle (Fossa Acetabuli) qui se poursuit en bas jusqu'à l'échancrure ischio-pubienne ;

— une partie périphérique, articulaire, lisse, revêtue de cartilage à l'état frais, en forme de croissant (Facies Lunata) dont les deux cornes convergent vers l'échancrure ischio-pubienne.

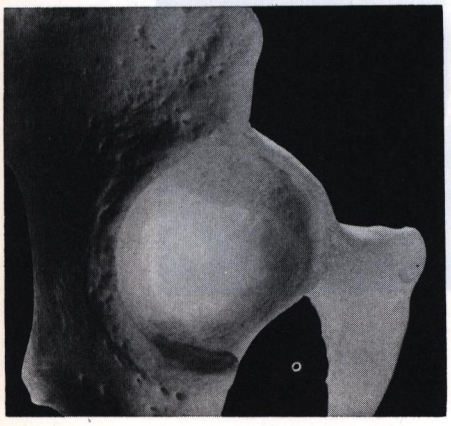

FIGURE 2
Le cotyle osseux

**** Cotyle : du grec Cotule, la cavité, la tasse***
Acetabulum : du latin, même sens

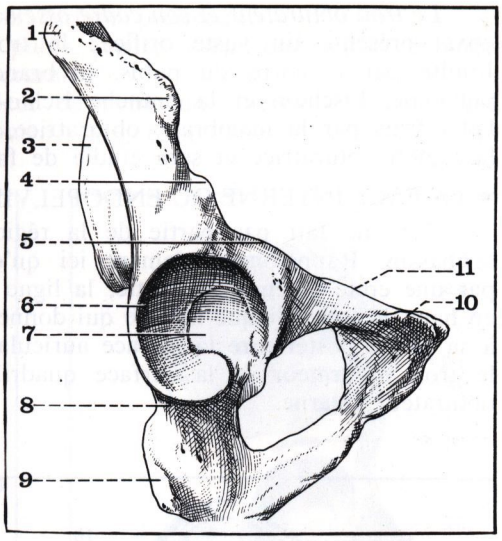

FIGURE 3

L'os coxal, vue antéro-externe

1. *Crête iliaque*
2. *Epine iliaque antéro-supérieure*
3. *Fosse iliaque externe*
4. *Epine iliaque antérieure et inférieure*
5. *Eminence ilio-pectinée*
6. *Cavité cotyloïde*
7. *Arrière-fond de l'acétabulum*
8. *Gouttière sous-cotyloïdienne*
9. *Tubérosité ischiatique*
10. *Epine du pubis*
11. *Branche ilio-pubienne*

Situé au contact même du bord antérieur de l'os coxal sur lequel il empiète, le cotyle est séparé en arrière du bord postérieur de l'os et de l'épine sciatique par une surface osseuse convexe, la surface rétro-cotyloïdienne. En haut, à sa jonction avec l'aile iliaque, le sourcil cotyloïdien est creusé d'une gouttière : la gouttière sus-cotyloïdienne où chemine le tendon réfléchi du droit antérieur.

La fosse iliaque externe (Facies Glutea*). Formée par l'aile iliaque surplombant le cotyle à la manière d'un vaste auvent osseux, limitée en haut par le bord supérieur de l'os ou crête iliaque, en avant par la partie supérieure du bord antérieur, en arrière par le bord postérieur, dirigée dans un plan presque sagittal, elle regarde en bas, en arrière et en dehors. Plus étendue en hauteur dans sa partie antérieure, elle est dans son ensemble convexe dans le sens antéro-postérieur et concave dans le sens vertical. Elle est marquée de deux lignes courbes rugueuses, des lignes courbes semi-circulaires antérieure et postérieure (Lineae Gluteae) qui, parties du sommet de la grande échancrure sciatique (au niveau du bord postérieur) se dirigent en divergeant vers les deux extrémités antérieure et postérieure de la crête iliaque. Elles délimitent trois champs d'insertion musculaire pour les trois muscles fessiers : l'un, antérieur, le plus étendu, pour le petit fessier, le champ moyen, plus réduit pour le moyen fessier, le troisième, postérieur, le plus petit, pour le grand fessier (Fig. 4).

**** Face glutéale (fessière)***

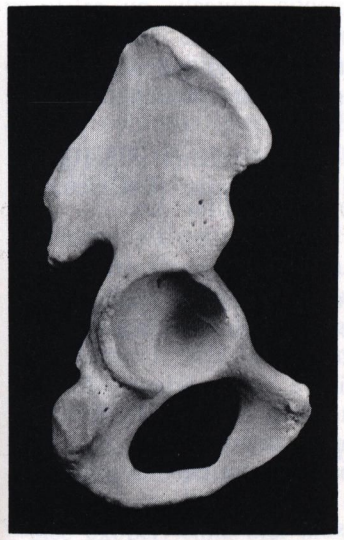

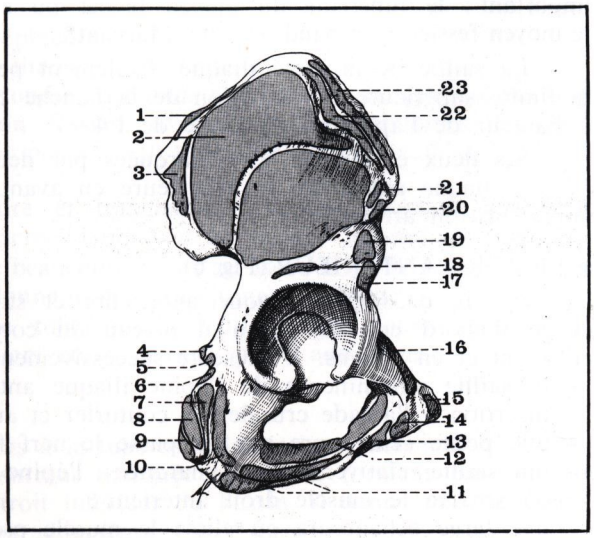

FIGURE 4

Vue externe de l'ox coxal avec ses insertions musculaires

1. *Insertion du grand dorsal sur la crête iliaque*
2. *Insertion du moyen fessier en avant de la ligne semi-circulaire postérieure*
3. *Insertion du grand fessier en arrière de la ligne semi-circulaire postérieure*
4. *Epine sciatique et insertion du petit ligament sacro-sciatique*
5. *Insertion du jumeau supérieur*
6. *Insertion du jumeau inférieur*
7. *Insertion du demi-membraneux*
8. *Insertion du demi-tendineux*
9. *Insertion du biceps*
10. *Insertion du carré crural*
11. *Insertion du grand adducteur*
12. *Insertion de l'obturateur externe*
13. *Insertion du droit interne*
14. *Insertion du moyen adducteur*
15. *Insertion du grand droit de l'abdomen*
16. *Insertion du pectiné*
17. *Insertion du ligament ilio-fémoral*
18. *Insertion du tendon réfléchi du droit antérieur*
19. *Insertion du tendon direct du droit antérieur*
20. *Insertion du couturier*
21. *Insertion du tenseur du fascia lata*
22. *Insertion du grand oblique*
23. *Insertion du petit oblique*

** ou trou obturé*

Le trou obturateur et son cadre osseux. Au-dessous de la cavité cotyloïde, l'os coxal présente un vaste orifice : le trou obturateur* (Foramen Obturatum). Limité par le corps du pubis, la branche ilio-pubienne, l'échancrure ischio-pubienne, l'ischion et la branche ischio-pubienne, comblé en grande partie à l'état frais par la membrane obturatrice, il constitue le support squelettique de la région obturatrice et sera étudié de façon plus détaillée avec cette dernière.

- LA FACE INTERNE OU ENDOPELVIENNE DE L'OS COXAL (Fig. 5 et 8)

Elle ne fait pas partie de la région de la hanche et sera décrite avec le bassin. Rappelons seulement ici qu'elle est divisée à sa partie moyenne par une crête osseuse très nette, la ligne innominée, en deux parties distinctes : en haut, la fosse iliaque interne qui donne insertion au muscle iliaque et présente à sa partie postérieure la surface auriculaire, articulaire avec le sacrum, en bas, le trou obturateur et la surface quadrilatère qui donne insertion au muscle obturateur interne.

FIGURE 5

Vue endopelvienne de l'os coal avec ses instructions musculaires

1. *Transverse de l'abdomen*
2. *Insertions de l'iliaque*
3. *Insertion du couturier*
4. *Insertion du petit psoas*
5. *Insertions du releveur de l'anus.*
6. *Insertions du transverse profond du périné*
7. *Insertions du muscle ischio-caverneux*
8. *Insertions du transverse superficiel du périné*
9. *Insertions de l'obturateur interne*
10. *Insertions du jumeau inférieur*
11. *Insertions du releveur de l'anus*
12. *Insertion du petit ligament sacro-sciatique*
13. *Insertions de l'obturateur interne*
14. *Insertion de la masse sacro-lombaire*
15. *Insertions du transverse*
16. *Insertions du carré des lombes*

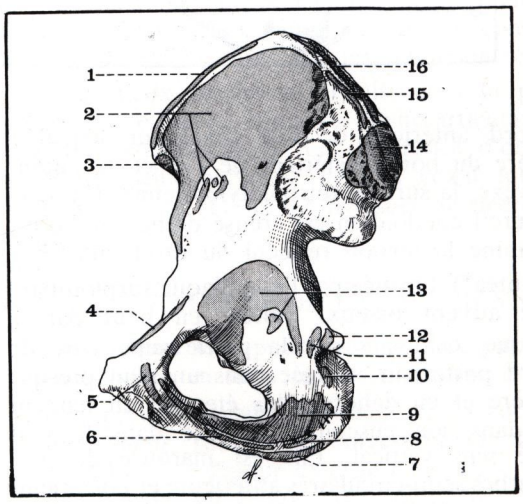

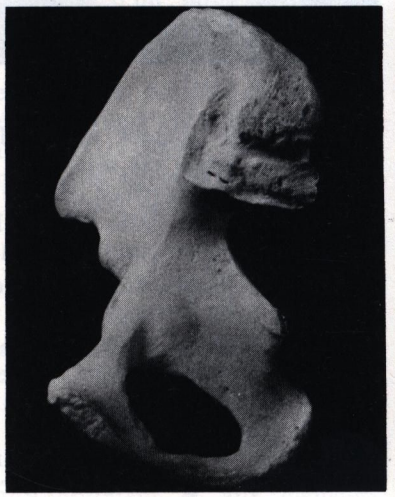

- LE BORD SUPÉRIEUR (Fig. 5 et 7)

Epais et rugueux, il forme la crête iliaque (Crista Iliaca). Il décrit une courbe en S italique convexe en dehors à sa partie antérieure, convexe en dedans à sa partie postérieure. Donnant insertion par son versant supérieur aux muscles larges de l'abdomen, par la partie postérieure de sa lèvre externe au muscle grand fessier, il présente à l'union de son tiers moyen un renflement important : le tubercule du moyen fessier ou eminentia glutealis où se fixent le moyen fessier et la bandelette de Maissiat*.

*** Maissiat Jacques (1805-1878), professeur d'anatomie au Collège de France (Paris)**

La saillie de la crête iliaque, facilement perceptible à la palpation forme la limite supérieure de la région de la hanche et son point culminant se situe à hauteur de l'apophyse épineuse de L4.

Ses deux extrémités sont marquées par deux repères osseux importants : l'épine iliaque antérieure et supérieure en avant, l'épine iliaque postérieure et supérieure en arrière.

- LE BORD ANTÉRIEUR (Fig. 6)

Etendu de l'épine iliaque antérieure et supérieure jusqu'au pubis, il se dirige d'abord en bas, jusqu'au niveau du cotyle puis oblique brusquement en avant et en dedans. Il présente successivement :

— la saillie volumineuse de l'épine iliaque antérieure et supérieure donnant insertion à l'arcade crurale, au couturier et au tenseur du fascia lata ;
— une petite échancrure par où passe le nerf fémoro-cutané ;
— une saillie relativement peu marquée : l'épine iliaque antérieure et inférieure où se fixe le muscle droit antérieur ;
— une large échancrure où glisse le muscle psoas iliaque ;

— une surface lisse et régulière : la surface pectinéale
— un tubercule arrondi : l'épine du pubis, repère osseux constant et important et qui donne insertion à l'arcade crurale
— enfin, au niveau du bord supérieur du pubis une facette d'insertion pour le muscle grand droit de l'abdomen (Fig. 6 et 7).

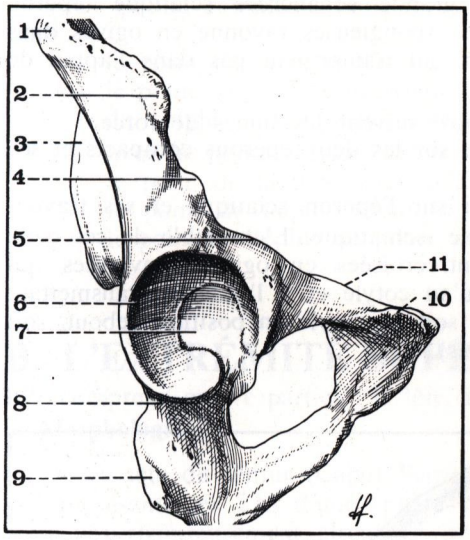

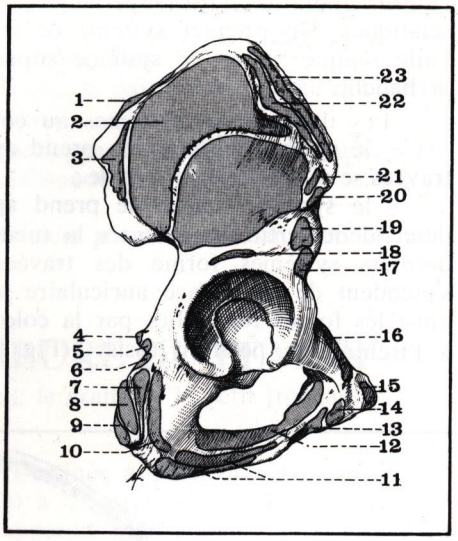

FIGURE 6
L'ox coxal, vue antérieure
1. *Crête iliaque*
2. *Epine iliaque antéro-supérieure*
3. *Fosse iliaque externe*
4. *Epine iliaque antérieure et inférieure*
5. *Eminence ilio-pectinée*
6. *Cavité cotyloïde*
7. *Arrière-fond de l'acétabulum*
8. *Gouttière sous-cotyloïdienne*
9. *Tubérosité ischiatique*
10. *Epine du pubis*
11. *Branche ilio-pubienne*

FIGURE 7
Vue externe de l'os coxal avec ses insertions musculaires

1. *insertion du grand dorsal sur la crête iliaque*
2. *Insertion du moyen fessier en avant de la ligne semi-circulaire postérieure*
3. *Insertion du grand fessier en arrière de la ligne semi-circulaire postérieure*
4. *Epine sciatique et insertion du petit ligament sacro-sciatique*
5. *Insertion du jumeau supérieur*
6. *Insertion du jumeau inférieur*
7. *Insertion du demi-membraneux*
8. *Insertion du demi-tendineux*
9. *Insertion du biceps*
10. *Insertion du carré crural*
11. *Insertion du grand adducteur*
12. *Insertion de l'obturateur externe*
13. *Insertion du droit interne*
14. *Insertion du moyen adducteur*
15. *Insertion du grand droit de l'abdomen*
16. *Insertion du pectiné*
17. *Insertion du ligament ilio-fémoral*
18. *Insertion du tendon réfléchi du droit antérieur*
19. *Insertion du tendon direct du droit antérieur*
20. *Insertion du couturier*
21. *Insertion du tenseur du fascia lata*
22. *Insertion du grand oblique*
23. *Insertion du petit oblique*

• LE BORD POSTÉRIEUR

Très accidenté, il a pour caractéristique essentielle d'être largement échancré (Fig. 7 et 8).

De direction sensiblement verticale, il présente successivement de haut en bas :

— une volumineuse saillie : l'épine iliaque postéro-supérieure, donnant insertion aux ligaments de la sacro-iliaque et au grand ligament sacro-sciatique ;

— une échancrure interépineuse ;

— la saillie de l'épine iliaque postérieure et inférieure :

– une vaste échancrure arrondie : la *grande échancrure sciatique** qui fait largement communiquer la région fessière avec la cavité pelvienne. Sa partie supérieure est souvent marquée par un petit tubercule : le tubercule du pyramidal de Morestin ;

— une saillie triangulaire et tranchante : l'épine sciatique qui donne insertion au petit ligament sacro-sciatique et au muscle jumeau supérieur ;

– une seconde échancrure beaucoup moins accusée : la *petite échancrure sciatique*** dont le bord inférieur donne insertion au jumeau inférieur ;

— enfin la volumineuse tubérosité ischiatique qui donne insertion au carré crural, aux ischio-jambiers et au muscle grand adducteur.

• LE BORD INFÉRIEUR

Étendu du corps du pubis à la tubérosité ischiatique, dessinant une courbe à concavité postéro-interne surtout marquée en avant, formant par son bord endo-pelvien la limite du détroit inférieur du bassin, il donne insertion par sa face exopelvienne aux muscles adducteurs (Fig. 7 et 8).

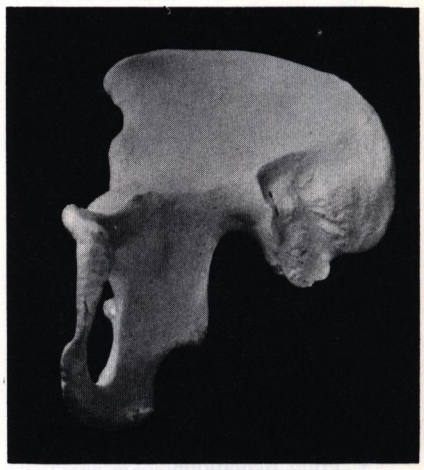

FIGURE 8
Vue endopelvienne du bord postérieur de l'os coxal

***** Incisura Ischiadica Major (grande incisure ischiatique)**
****** Incisura Ischiadica Minor**

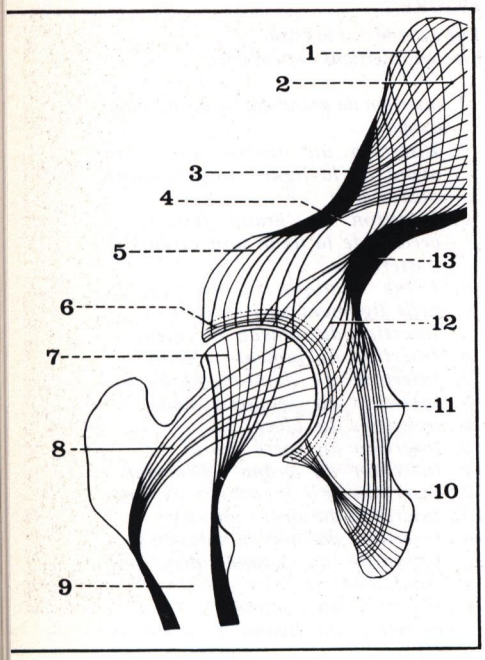

FIGURE 8 bis
Architecture de l'os coxal
(d'après Latarjet et Gallois)

1. 2. *Travées iliaques*
3. *Eperon innominé*
4. *Zone neutre*
5. *Travées sacro-cotyloïdiennes*
6. *Travées cotyloïdiennes*
7. *Eventail de sustentation*
8. *Faisceau arciforme de Gallois et Bosquette*
9. *Diaphyse fémorale*
10. *Faisceaux ischiatiques*
11. *Faisceaux sacro-ischiatiques*
12. *Faisceau sacro-cotyloïdien*
13. *Eperon sciatique*

b. Architecture et ossification de l'os coxal

• ARCHITECTURE : comme tout os plat l'os coxal est formé de deux lames d'os compact entre lesquelles est interposée une couche d'os spongieux. Les travées d'os spongieux s'appuient sur deux épaississements de la couche compacte situées au voisinage du cotyle l'une près de la ligne innominée (éperon innominé) l'autre près du bord supérieur de la grande échancrure sciatique (éperon sciatique). Un premier système de travées spongieuses rayonne en ogives dans l'aile iliaque : c'est le système supérieur qui n'intervient pas dans l'appui de la hanche.

Les deux autres systèmes au contraire suivent les lignes de force :

– le système cotyloïdien prend appui sur les deux éperons compacts et ses travées se dirigent vers le cotyle ;

– le système ichiatique prend appui sur l'éperon sciatique et ses travées descendent verticalement vers la tubérosité ischiatique. L'ensemble de ces deux derniers systèmes forme des travées entrecroisées en ogives renversées qui s'étendent de la surface auriculaire jusqu'au cotyle et à l'ischion, transmettant ainsi les forces recueillies par la colonne soit au cotyle en position debout, soit à l'ischion en position assise (Fig. 8 bis).

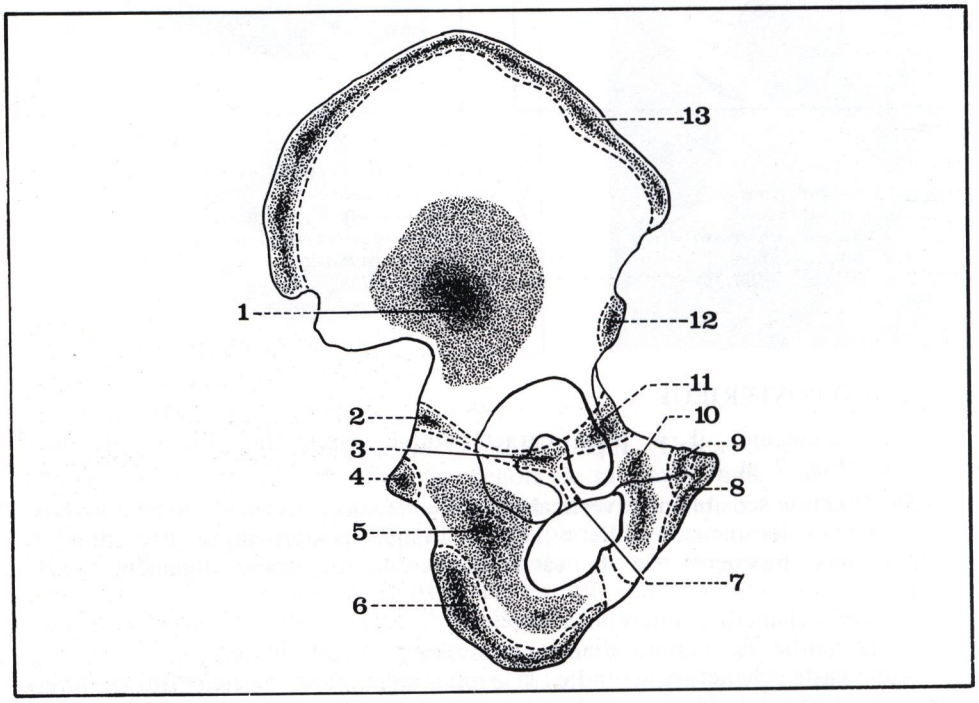

FIGURE 9
Ossification de l'os iliaque droit
(vue antéro-externe)

Ossification de l'os iliaque droit
(Vue antéro-externe)

1. *Point iliaque*
2. *Point cotyloïdien postérieur*
3. *Point central*
4. *Point de l'épine sciatique*
5. *Point ischiatique*
6. *Point de la tubérosité ischiatique*
7. *Cartilage en Y*
8. *Point de l'angle du pubis*
9. *Point de l'épine du pubis*
10. *Point pubien.*
11. *Point cotyloïdien antérieur*
12. *Point de l'épine iliaque antéro-inférieure*
13. *Point de la crête iliaque*

• DÉVELOPPEMENT ET OSSIFICATION

L'os coxal se développe à partir de trois points primitifs et d'un nombre variable de points complémentaires (Fig. 9).

Les trois points primitifs correspondent chacun à l'une des trois pièces primitives constituant l'os coxal :

— le point iliaque apparaît au 3 mois de la vie intra-utérine et forme l'aile iliaque et le toit du cotyle ;

— le point ischiatique apparaît un peu plus tard et forme le corps de l'ischion et la moitié postérieure de la branche ischio-pubienne ;

— le point pubien apparaît au cours du 5 mois de la vie intra-utérine ; il forme le corps du pubis et la moitié antérieure du pourtour du trou obturateur.

A la naissance les trois points primitifs sont séparés au niveau du cotyle par un cartilage en Y ; en outre le pourtour du trou obturateur n'est pas entièrement ossifié. La soudure du point pubien et du point ischiatique au niveau de la branche ischio-pubienne se fait vers l'âge de 6 ans. La soudure complète des trois pièces osseuses et la disparition du cartilage en Y n'interviennent qu'à l'âge de 13 ans.

Les points complémentaires sont en nombre variable. Les plus constants sont :

— le point de la crête iliaque qui se soude vers 16 ans,
— le point cotyloïdien antérieur qui forme la partie totale toute antérieure du cotyle et l'éminence ilio-pectinée,
— le ou les points cotyloïdiens postérieurs apparus vers 10 ans et soudés à 16,
— le point de la tubérosité ischiatique soudé vers 15 ans,
— le point de l'épine sciatique,
— le point de l'épine du pubis, ces derniers points se soudant vers 20 ans.

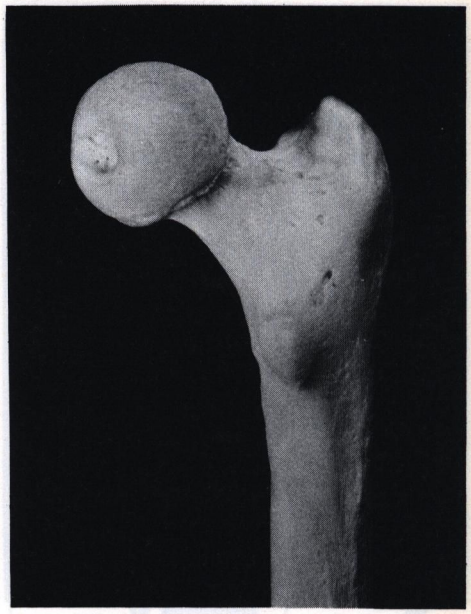

B. L'EXTRÉMITÉ SUPÉRIEURE DU FÉMUR

Elle comprend quatre parties : la tête, le col, le grand et le petit trochanter.

a. Morphologie

– La tête du fémur (Caput Femoris). Destinée à s'articuler avec le cotyle, elle représente les 2/3 d'une sphère de 20 à 25 mm de rayon. Son pourtour n'est pas rigoureusement circulaire mais apparaît plus étendu en avant et en arrière. Elle est revêtue d'une couche de cartilage hyalin, plus épais à la partie supérieure et présente à sa partie postérieure et interne une dépression rugueuse : la fossette du ligament rond (Fovea Capitis) où s'insère le ligament rond. La tête fémorale regarde en haut, en dedans et un peu en avant, orientation qui lui est conférée par le col anatomique qui lui sert de support (Fig. 10 et 10 bis).

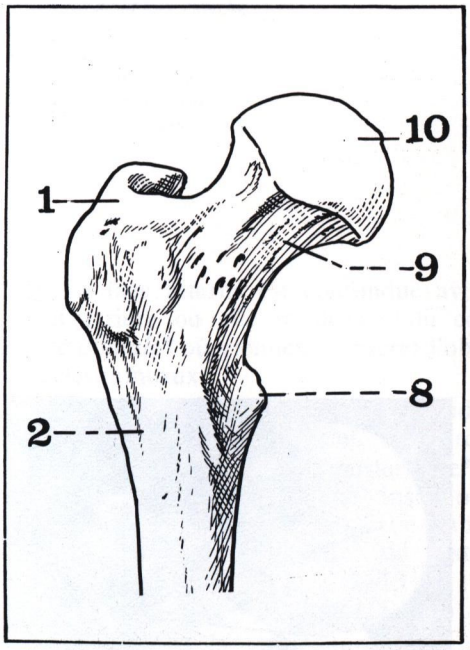

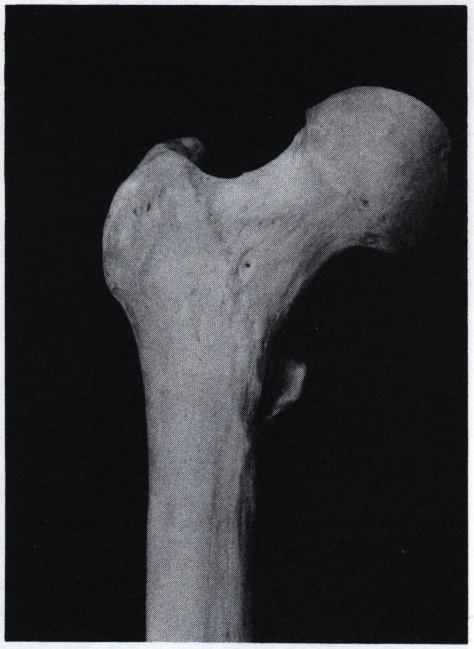

FIGURE 10
Vue antérieure du fémur droit

1. Grand trochanter
2. Col chirurgical du fémur
8. Petit trochanter
9. Col anatomique du fémur
10. Tête du fémur

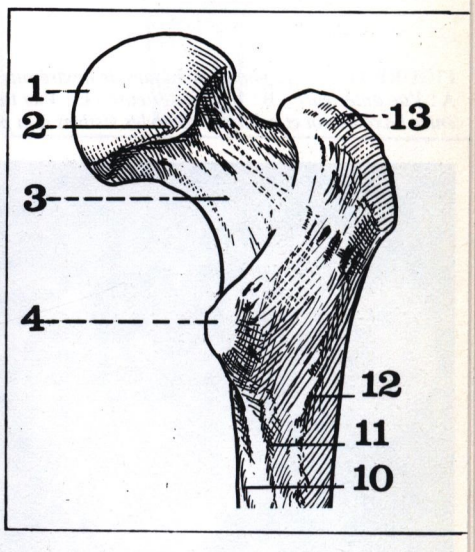

FIGURE 10 bis ▲
Vue postérieure du fémur droit

1. Fossette du ligament rond
2. Tête du fémur
3. Col du fémur
4. Petit trochanter
10. Ligne interne de trifurcation
11. Ligne moyenne de trifurcation
12. Ligne externe de trifurcation
13. Grand trochanter

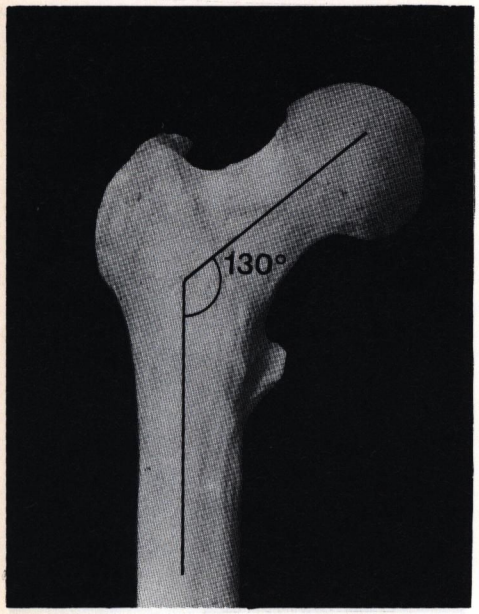

FIGURE 11 A

– Le col fémoral (Collum Femoris). Reliant la tête au massif trochantérien, le col fémoral a une forme cylindrique, aplatie dans le sens antéro-postérieur. Long de 35 à 45 mm, haut de 20 à 30 mm, il est incliné sur l'axe de la diaphyse à la fois dans le sens transversal et dans le sens antéro-postérieur. Son axe fait en effet avec celui de la diaphyse, un ange d'inclinaison de 130° et un angle d'antéversion ou de déclinaison ouvert en dedans et en avant d'environ 25°. La valeur de ces angles peut être modifié par certaines conditions pathologiques congénitales ou acquises. La fermeture de l'angle d'inclinaison constitue la coxa vara, son ouverture exagérée la coxa valga (Fig. 11).

La face antérieure du col, convexe, entièrement lisse est limitée en dehors par la ligne intertrochantérienne antérieure* qui donne insertion à la capsule. La face postérieure, également convexe, regardant légèrement en bas, limitée en dehors par la crête intertrochantérienne postérieure où s'insère le muscle carré crural, n'est revêtue par la capsule que dans ses deux tiers internes.

Le bord supérieur, très court s'étend horizontalement de la tête au grand trochanter. Le bord inférieur plus long, très oblique en bas et en dehors rejoint progressivement la partie supérieure de la diaphyse et forme l'une des racines du petit trochanter.

L'extrémité interne du col, criblée de trous vasculaires s'élargit à proximité de la tête. L'extrémité externe se confond avec le grand trochanter.

***** *Linea Intertrochanterica*
(ligne intertrochantérique)

FIGURE 11. – *Vues photographiques de l'extrémité supérieure du fémur.*
A : *Vue antérieure* - B : *Vue postérieure* - C : *Vue interne* - D : *Vue supérieure montrant l'angle d'antéversion entre l'axe du col et celui des condyles visibles à la partie inférieure de la photographie.*

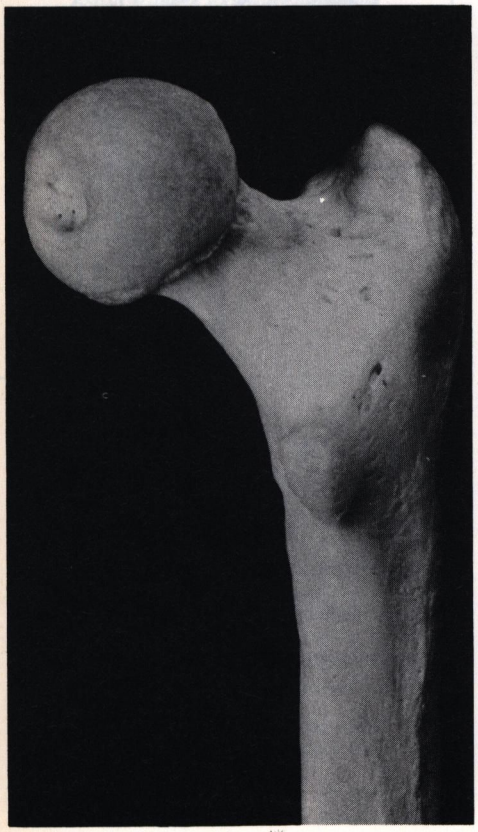

FIGURE 11 B

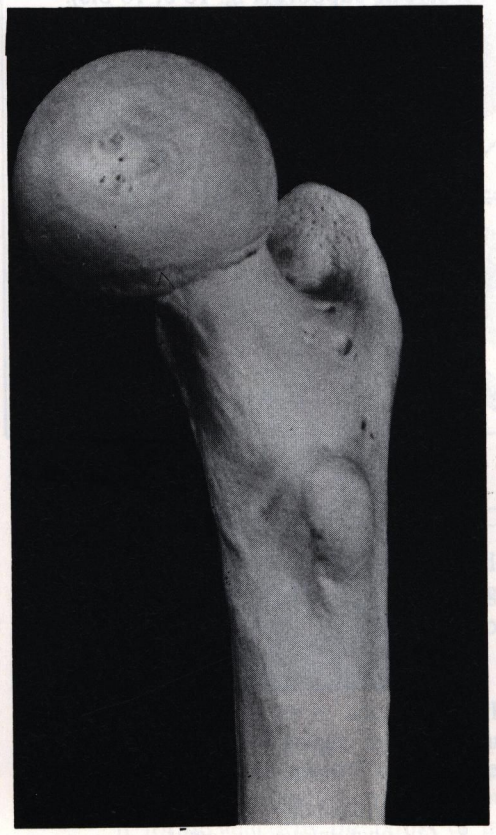

FIGURE 11 C

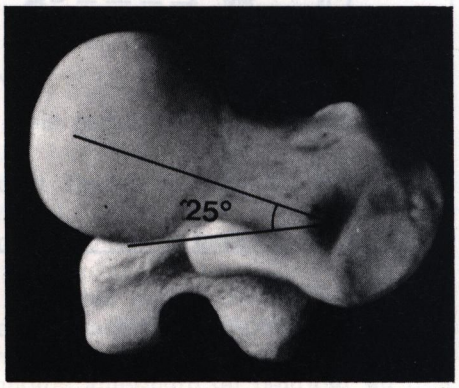

FIGURE 11 D

– Le grand trochanter* (Trochanter Major) : c'est une volumineuse éminence osseuse, de forme grossièrement quadrilatère située immédiatement en dehors du col qu'elle déborde nettement vers le haut.

La face externe, superficielle, facilement perceptible sous les téguments, est légèrement convexe. Elle est croisée par une crête rugueuse oblique en bas et en avant : la crête du moyen fessier. De part et d'autre de cette crête s'étalent à l'état frais deux bourses séreuses : celle du moyen fessier en haut, du grand fessier en bas.

**** Trochanter : du grec Trochanter, partie de la poupe d'un navire où est fixé le gouvernail (de Trochao, tourner)***

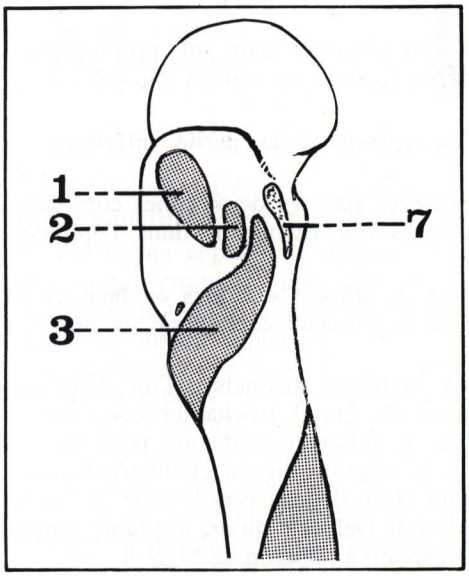

FIGURE 12
Insertions de la face externe du fémur droit
1. Muscle moyen fessier
2. Muscle petit fessier
3. Muscle vaste externe
7. Ligament ilio-fémoral

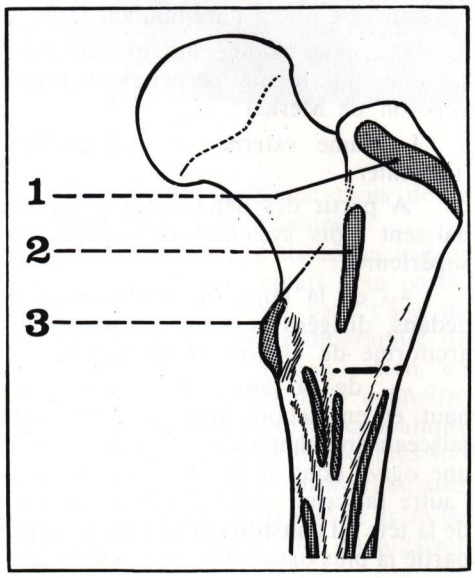

FIGURE 13
Insertions du bord postérieur du fémur droit
1. Muscle moyen fessier
2. Muscle carré crural
3. Muscle psoas-iliaque

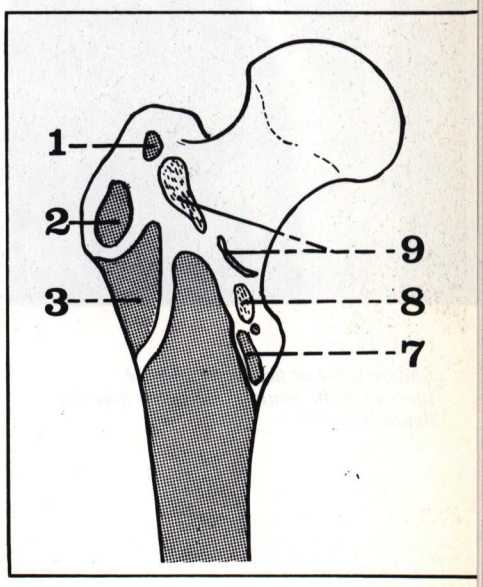

FIGURE 14
Insertions de la face antérieure du fémur droit
1. Muscle pyramidal du bassin
2. Muscle petit fessier
3. Muscle vaste externe
7. Muscle vaste interne
8. Ligament pubo-fémoral
9. Ligament ilio-fémoral

La face interne est confondue avec la partie externe du col, sauf en haut et en arrière où elle se dégage du col et présente une profonde cavité : la *cavité digitale** où viennent s'insérer l'obturateur externe, l'obturateur interne et les muscles jumeaux.

**** Fossa trochanterica (fosse trochantérique)***

Le bord supérieur nettement individualisé présente une facette ovalaire pour l'insertion du pyramidal. Le bord postérieur qui se continue en bas par la crête intertrochantérienne postérieure** donne insertion au carré crural. Le bord antérieur, très épais, donne insertion au petit fessier. Le bord inférieur se confond en bas avec la partie supérieure de la diaphyse et présente une crête rugueuse pour l'insertion du vaste externe, crête qui constitue un repère chirurgical classique. (Fig. 12, 13 et 14).

***** Crista intertrochanterica (crête intertrochantérique)***

– Le petit trochanter (Trochanter Minor). C'est un tubercule sensiblement conique situé à la partie supérieure et interne du bord inférieur du col et qui donne insertion au tendon du muscle psoas iliaque. Il est formé par la convergence à son niveau de trois racines : le bord inférieur du col, la ligne intertrochantérienne postérieure et la crête du pectinée.

– Le col chirurgical enfin, est une zone de transition qui relie l'ensemble du massif trochantérien à la partie supérieure de la diaphyse.

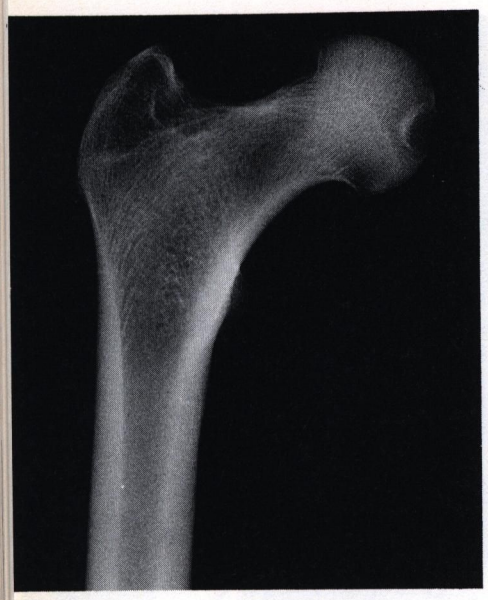

FIGURE 15
Radiographie de face de l'extrémité supérieure du fémur. Comparer avec les figures 16 et 17

b. Architecture et développement

• ARCHITECTURE : **destinée à transmettre le poids du corps au membre inférieur dans la marche et la station debout, l'extrémité supérieure du fémur est formée** d'une lame de tissu osseux compact entourant une masse de tissu spongieux dont les travées s'ordonnent selon les lignes de force. (Fig. 15, 16 et 17).

Les forces de pression sont reçues par les deux lames corticales compactes diaphysaires interne et externe qui s'épaississent considérablement au niveau du col chirurgical.

La lame interne se prolonge en s'amincissant à la partie inférieure du col dont elle forme l'arc-boutant inférieur.

De cette lame, au niveau du petit trochanter, naît un prolongement compact qui monte perpendiculairement dans le tissu spongieux du col : c'est l'éperon de **Merkel***.

La lame externe se prolonge en s'amincissant à la partie inférieure du trochanter.

A partir des deux zones d'appui constituées par ces deux lames compactes naissent trois systèmes de travées spongieuses qui rayonnent dans l'épiphyse supérieure :

— de la lame externe naît un système de travées obliques en haut et en dedans, dirigées vers la tête fémorale : c'est le faisceau céphalique ou faisceau arciforme de Gallois et Bosquette;

— de la lame interne naissent deux systèmes distincts : l'un dirigé en haut et en dehors vers la partie supérieure du grand trochanter constitue le faisceau trochantérien : il s'entrecroise avec le faisceau arciforme pour former une ogive dont la clé de voûte est située à la jonction du col et du trochanter ; l'autre faisceau se dirige obliquement en haut et en dedans vers le pôle supérieur **de la tête : il constitue l'éventail de sustentation de Delbet** ou *arc d'Adams* dont la partie la plus basse et la plus postérieure correspond à l'éperon de Merkel.**

Cet ensemble de travées est complété par un système accessoire né de la lame compacte qui forme la partie supérieure du col : de cette lame sus-cervicale naissent, en effet, deux types de travées osseuses : les unes se dirigent vers le trochanter, les autres vers la partie moyenne de la tête où elles s'entrecroisent avec les travées arciformes pour former le noyau central de la tête.

Il existe ainsi entre l'éventail de sustentation, le faisceau trochantérien et la lame sus-cervicale un point faible, siège électif des fractures transcervicales du col fémoral. Chez le vieillard l'ostéoporose de l'ogive explique la possibilité et la fréquence des fractures cervico-trochantériennes dont le caractère habituellement **engrené s'explique par la pénétration de l'éperon de Merkel dans le tissu spongieux basi-cervical.**

*** Merkek Friedrich (1845-1919), professeur d'anatomie à Königsberg et Göttingen (Allemagne)**
**** Delbet Pierre (1861-1957), chirurgien à Paris**

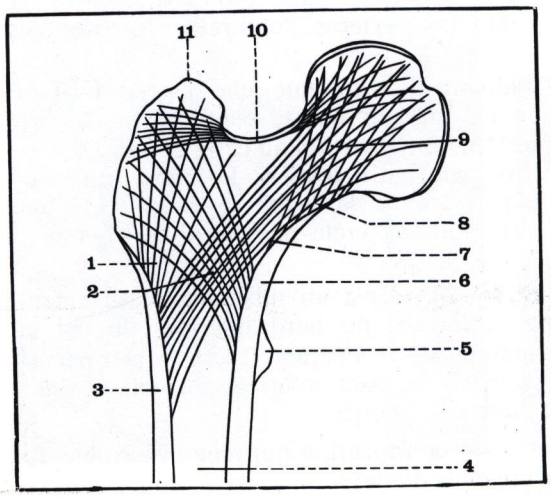

FIGURE 16
L'architecture de l'extrémité supérieure du fémur

1. *Faisceau trochantérien*
2. *Clef de voute*
3. *Lame corticale diaphysaire externe*
4. *Canal médullaire*
5. *Petit trochanter*
6. *Lame corticale diaphysaire interne et éperon de Merkel*
7. *Arc-boutant inférieur du col*
8. *Eventail de substentation*
9. *Noyau central de la tête formé par le croisement du faisceau céphalique parti de la corticale externe et de l'éventail de sustentation*
10. *Lame compacte sus-cervicale*
11. *Grand trochanter*

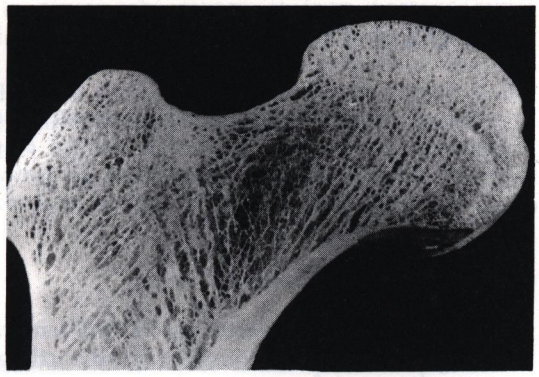

FIGURE 17
Coupe frontale de l'extrémité supérieure du fémur

• OSSIFICATION ET DÉVELOPPEMENT (Fig. 18)

Le point diaphysaire primitif apparu au cours du deuxième mois de la vie intra-utérine forme tout le col, qui est déjà ossifié à la naissance.

Le noyau céphalique apparu entre six mois et un an a d'abord un aspect radiologique circulaire puis, plus tard, celui d'un hémisphère aplati à sa partie inférieure, le profil osseux définitif commençant à se dessiner vers l'âge de 5 ans. Ce noyau céphalique se projette normalement sur une radiographie de face au dessous de la branche horizontale du cartilage en Y cotyloïdien, en dedans du rebord du toit du cotyle. Cette position est importante à connaître pour dépister les luxations congénitales avant l'âge de la marche. Noyau céphalique et extrémité supéro-interne du col sont séparés par un cartilage de conjugaison oblique à 45° sur une vue de face, cartilage dont le siège intra-articulaire explique que l'ostéomyélite aiguë de l'extrémité supérieure du fémur se traduise d'emblée par une arthrite aiguë. La soudure du cartilage de conjugaison s'effectue entre 18 et 20 ans.

Il existe en outre deux points complémentaires pour les trochanters : le point du grand trochanter apparaît entre 3 et 6 ans et se soude à la diaphyse entre 16 et 18 ans, le point du petit trochanter apparaît vers l'âge de 10 ans et se soude également entre 16 et 18 ans.

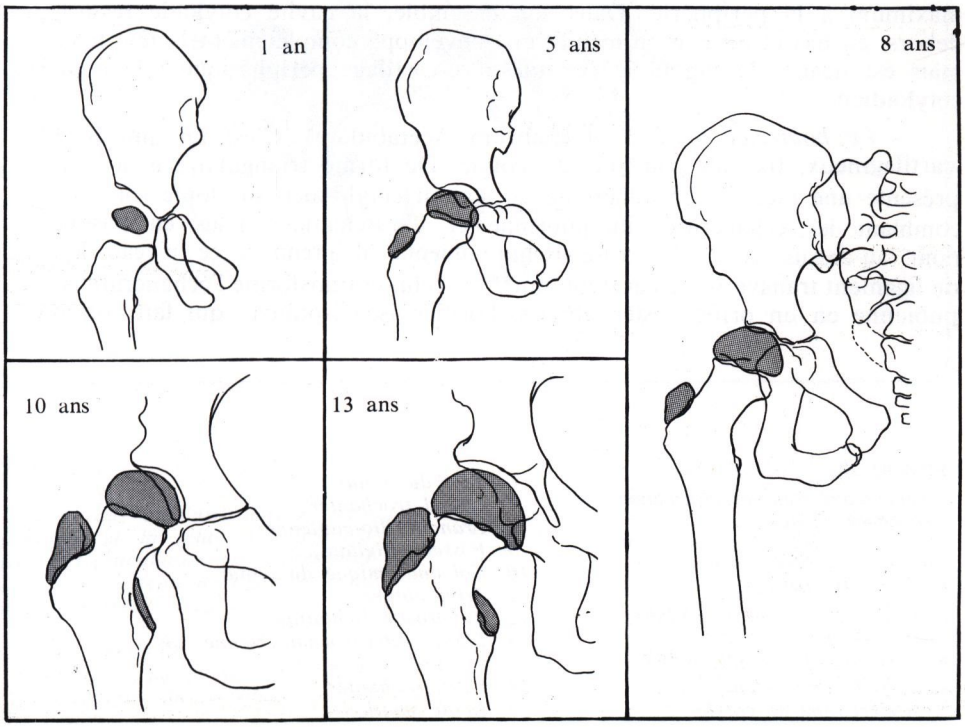

FIGURE 18
Développement osseux de l'extrémité supérieur du fémur et de l'os coxal

1 an : *point d'ossification céphalique du fémur*
L'ilion est séparé du pubis et de l'ischion par le cartilage en Y

5 ans : *point d'ossification du grand trochanter*

8 ans : *développement des points céphalique et trochantérien*

10 ans : *point d'ossification du petit trochanter*

13 ans : *l'épiphyse supérieure atteint son complet développement, mais les trochanters ne se souderont à la diaphyse qu'entre 16 et 18 ans, et la tête du fémur ne se soudera au col qu'entre 18 et 20 ans.*

1. L'articulation coxo-fémorale (Art. Coxae)

FIGURE 19
L'extrémité supérieure du fémur et le cotyle. Vue en place sur l'os sec

Réunissant la ceinture pelvienne au membre inférieur auquel elle transmet le poids du corps dans la station debout et dans la marche, l'articulation coxo-fémorale est une énarthrose presque parfaite à la fois solide et mobile, profondément située sous d'épaisses masses musculaires.

a. Les surfaces articulaires

Elles sont représentées par la tête fémorale, et par la cavité cotyloïde de l'os coxal agrandie par un bourrelet fibro-cartilagineux périphérique. (Fig. 19 et 20).

– *La tête fémorale**. Elle représente les deux tiers d'une sphère de 20 à 25 mm de rayon, regardant en haut, en dedans et un peu en avant, orientation déterminée par celle du col anatomique qui la relie à la diaphyse et au massif trochantérien. Elle présente à sa partie postéro-inférieure une fossette rugueuse pour l'insertion du ligament rond. A l'exception de cette fossette qui reste, nous le verrons, extra-articulaire, la tête est entièrement revêtue d'une couche de cartilage hyalin dont l'épaisseur varie de 1 à 3 mm et atteint son maximum au niveau du pôle supérieur.

– *Le cotyle***. C'est une large cavité de forme hémisphérique située à la face externe de l'os coxal, au point de réunion des trois os primitifs au-dessous de la fosse iliaque externe, au-dessus et en arrière du trou obturateur. Il est limité par un rebord osseux, le sourcil cotyloïdien, très développé en arrière, saillant en haut, moins marqué en avant et qui porte trois échancrures dont seule la plus inférieure, l'échancrure ischio-pubienne*** est vraiment nette. La partie centrale, la plus profonde du cotyle, dépourvue de cartilage a une situation extra-articulaire. Elle constitue l'arrière-fond du cotyle : de forme quadrilatère, cet arrière-fond est occupé par un bourrelet graisseux et donne insertion au ligament rond. La partie périphérique du cotyle, la seule véritablement articulaire, revêt la forme d'un croissant dont les deux cornes vont se réunir au niveau de l'échancrure ischio-pubienne. Ce croissant articulaire est à l'état frais encroûté d'une couche de cartilage hyalin dont l'épaisseur est maximum à la périphérie. Dans son ensemble, la cavité cotyloïde regarde en dehors, en bas et un peu en avant ; elle enveloppe complètement la tête fémorale mais est néanmoins agrandie par un fibro-cartilage périphérique : le bourrelet cotyloïdien.

– *Le bourrelet cotyloïdien* (Labrum Acetabulare). C'est un anneau fibro-cartilagineux, fixé au pourtour du cotyle. De forme triangulaire à la coupe, il présente une face basale adhérente au sourcil cotyloïdien sur toute son étendue, comblant les échancrures ilio-pubienne et ilio-ischiatique mais en passant en pont au-dessus de l'échancrure ischio-pubienne il prend à ce niveau le nom de ligament transverse de l'acétabulum**** ; celui-ci transforme l'échancrure ischio-pubienne en un orifice ostéo-fibreux, l'orifice ischio-pubien, qui fait communi-

**** Caput Ossis Femoris***
***** Acetabulum***
****** Incisura acetabuli (incisure de l'acétabulum)***
******* Lig. Transversum Acetabuli***

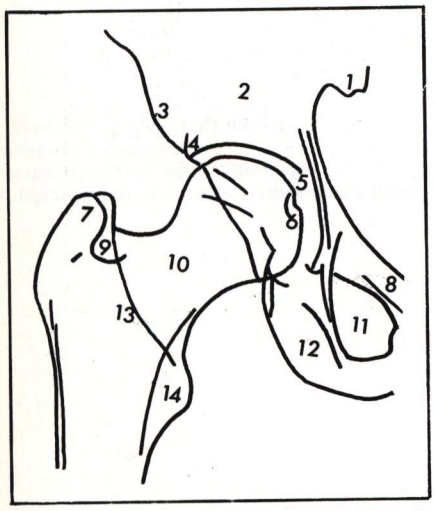

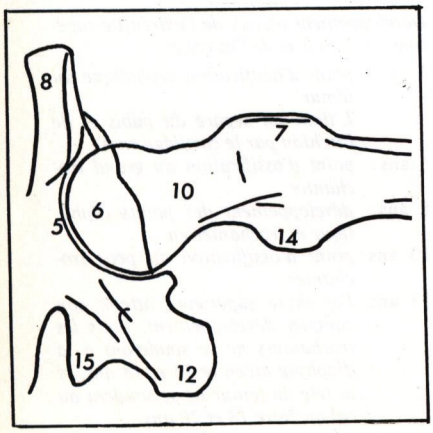

FIGURE 20
Schéma radiologique de l'articulation de la hanche droite

En haut : de face
En bas : de profil

1. *Epine iliaque postéro-inférieure*
2. *Os iliaque*
3. *Epine iliaque antéro-inférieure*
4. *Sourcil cotyloïdien*
5. *Arrière-fond du cotyle*
6. *Tête du fémur*
7. *Grand trochanter*
8. *Branche ilio-pubienne*
9. *Fossette digitale*
10. *Col anatomique du fémur*
11. *Trou obturé*
12. *Tubérosité ischiatique*
13. *Ligne inter-trochantérienne antérieure*
14. *Petit trochanter*
15. *Epine sciatique*

quer l'arrière-fond cotyloïdien avec la région obturatrice et livre passage aux vaisseaux destinés au ligament rond. La face externe du bourrelet, convexe, adhère à la capsule ; la face interne, légèrement concave, lisse, continue insensiblement la surface articulaire périphérique du cotyle. Le bourrelet cotyloïdien constitue non seulement une partie des surfaces articulaires de la coxo-fémorale ; il en représente aussi un des principaux moyens d'union ; enserrant le pourtour de la tête fémorale, il suffit à lui seul à la maintenir en place dans le cotyle (Fig. 21 et 22).

b. Les moyens d'union

Ils comprennent une capsule et des ligaments.

— LA CAPSULE. C'est un manchon fibreux fixé d'une part au pourtour de la cavité cotyloïde, d'autre part au col fémoral.

• INSERTIONS

— *En dedans,* la capsule se fixe au pourtour du sourcil et sur la face externe du bourrelet cotyloïdien. Au niveau de l'échancrure ischio-pubienne, elle s'attache au bord libre du ligament transverse de l'acétabulum laissant libre l'orifice ostéo-fibreux ischio-pubien. A la partie postérieure de l'articulation elle prolonge ses insertions sur la surface osseuse rétro-cotyloïdienne jusqu'au voisinage de la grande échancrure sciatique. En haut et en avant, elle se dédouble en deux feuillets qui se fixent sur les deux berges de la gouttière sus-cotyloïdienne et forment ainsi un tunnel ostéo-fibreux où passe le tendon réfléchi du droit antérieur.

— *En dehors,* les insertions de la capsule sur le col fémoral s'étendent plus loin en avant qu'en arrière. En avant, en effet, ses insertions s'étendent jusqu'à la ligne inter-trochantérienne, tandis qu'en arrière la ligne d'insertion capsulaire reste à 2 cm en dedans de la ligne inter-trochantérienne postérieure.

FIGURE 21

Coupe frontale schématique de l'articulation coxo-fémorale

1. *Capsule articulaire dédoublée au niveau de la gouttière sus-cotyloïdienne*
2. *Bourrelet cotyloïdien*
3. *Capsule*
4. *Synoviale*
5. *Zone de réflexion cervicale de la capsule*
6. *Capsule*
7. *Bourrelet cotyloïdien formant le ligament transverse de l'acétabulum*
8. *Tente du ligament rond*
9. *Ligament rond*
10. *Tente du ligament rond*
11. *Cavité articulaire*

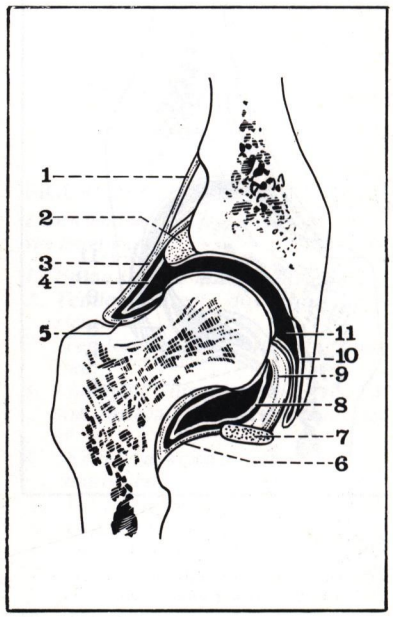

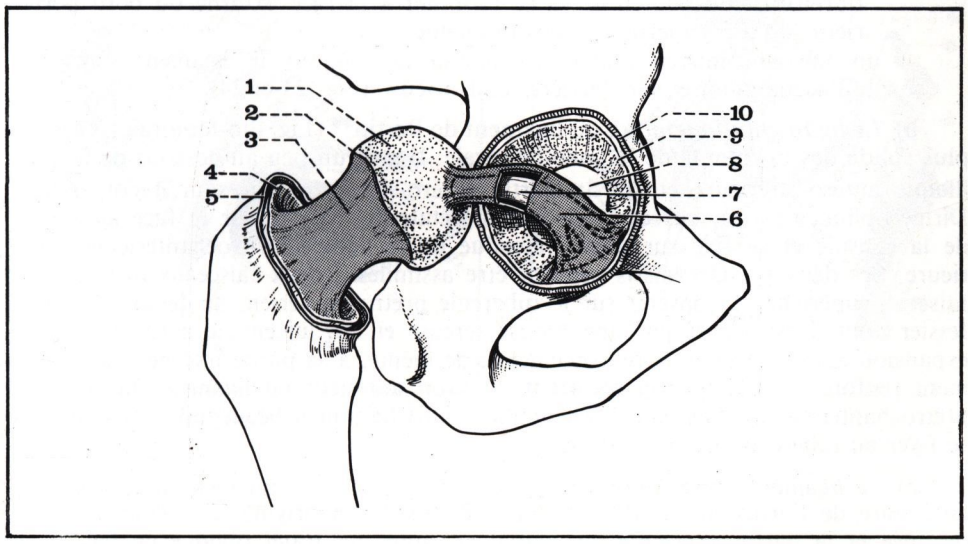

FIGURE 22

La synoviale de l'articulation coxo-fémorale et la tente du ligament rond. (L'articulation est représentée ouverte et la tente du ligament rond a été fenêtrée)

1. *Tête fémorale*
2. *Insertion de la synoviale à la périphérie du cartilage céphalique*
3. *Col fémoral tapissé par la synoviale*
4. *Feuillet synovial tapissant la face profonde de la capsule*
5. *Capsule sectionnée*
6. *Tente du ligament rond*
7. *Ligament rond*
8. *Arrière fond de l'acétabulum*
9. *Croissant articulaire cotyloïdien*
10. *Insertion coxale de la capsule*

— *Constitution et structure :* la capsule articulaire de la coxo-fémorale est formée de trois types de fibres : des fibres longitudinales, des fibres circulaires et des fibres récurrentes.

— Les fibres longitudinales sont superficielles ; ce sont elles qui s'épaississent pour former les principaux ligaments.

— Les fibres circulaires, profondes, forment une sorte de fronde autour du col fémoral ; à la partie externe de l'articulation elles se condensent pour former une sorte de bourrelet : la zone orbiculaire de Weber*, visible surtout à la face postérieure de la capsule.

— Les fibres récurrentes se détachent de la face profonde de la capsule à sa partie externe et remontent le long du col fémoral pour aller se fixer au ras du cartilage articulaire de la tête. Dans ce trajet récurrent elles soulèvent la synoviale et lui font former des replis : les freins de la capsule (frenula capsulae) qui sont particulièrement nets à la partie inférieure du col (Fig. 23).

— LES LIGAMENTS. Ils sont au nombre de quatre : un ligament intra-capsulaire mais extra-synovial : le ligament rond, et trois faisceaux renforçant la face superficielle de la capsule : les ligaments ilio-fémoral, ischio-fémoral et pubo-fémoral.

a) *Le ligament rond* (Lig. Capitis Femoris). C'est un cordon fibreux aplati qui s'étend de la tête fémorale à l'arrière-fond cotyloïdien. Long d'environ 3 cm, large de 8 à 10 mm, il se fixe sur la tête fémorale à la partie antéro-supérieure de la fovea capitis. Il contourne la partie inférieure de la tête fémorale sur laquelle il se plaque mais dont il reste séparé par une gaine synoviale. Il est donc intra-capsulaire mais extra-synovial. Il s'étale dans l'arrière-fond cotyloïdien et se divise en trois faisceaux :

— un faisceau antérieur qui se termine sur le bord antérieur de l'échancrure ischio-pubienne,
— un faisceau postérieur, plus volumineux, qui passe dans l'orifice ostéo-fibreux ischio-pubien et va se terminer à la face externe du bord postérieur de l'échancrure ischio-pubienne,
— un faisceau moyen qui se termine à la fois sur le ligament transverse de l'acétabulum et sur l'arrière-fond osseux (Fig. 23 et 24).

b) *Le ligament ilio-fémoral* ou ligament de Bertin** (Lig. ilio-femorale). C'est le plus solide des ligaments de la coxo-fémorale. Il naît un peu au-dessous de l'épine iliaque antéro-inférieure et sur la partie antéro-supérieure du sourcil cotyloïdien. Dirigé obliquement en bas et en dehors il s'étale en éventail sur la face antérieure de la capsule et se fixe sur toute l'étendue de la ligne inter-trochantérienne antérieure. Ses deux bords épaissis peuvent être assimilés à deux faisceaux distincts : le faisceau supérieur va s'insérer sur le tubercule prétrochantérien, au-dessous du petit fessier dont il est séparé par une bourse séreuse et qui lui envoie à ce niveau une expansion aponévrotique de renforcement ; de même, à sa partie interne il est également renforcé par le tendon récurrent du droit antérieur ou ligament ilio-tendino-prétrochantérien. Le faisceau inférieur ilio-prétrochantinien beaucoup plus mince va se fixer au tubercule prétrochantinien.

c) *Le ligament pubo-fémoral* (Lig. pubo-femorale) est également situé à la face antérieure de l'articulation. Peu résistant, il prend son origine sur l'éminence ilio-pectinée et la partie adjacente du sourcil et, après un trajet oblique en bas et en dehors, va se terminer dans la fossette prétrochantinienne. Avec le ligament ilio-fémoral il dessine à la face antérieure de l'articulation le N de Welcker*** entre les branches duquel une déhiscence de la capsule peut faire communiquer la synoviale de l'articulation avec la bourse séreuse du psoas. Il reçoit souvent des faisceaux de renforcement issus des aponévroses du psoas et du pectinée (Fig. 25).

d) *le ligament ischio-fémoral* (Lig. ischio-femorale). Situé à la face postérieure de l'articulation, c'est le moins résistant des ligaments de la coxo-fémorale. Son insertion coxale très large s'étale sur la partie ischiatique du sourcil, sur le bourrelet et sur la gouttière sous-cotyloïdienne. Ses fibres convergent en dehors en dessinant un mouvement de torsion particulièrement apparent en position d'extension et en se divisant en trois faisceaux :

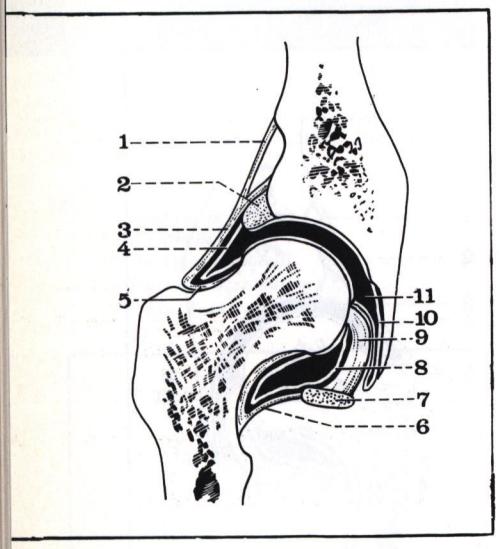

FIGURE 23
Coupe frontale schématique de l'articulation coxo-fémorale

1. *Capsule articulaire dédoublée au niveau de la gouttière sus-cotyloïdienne.*
2. *Bourrelet cotyloïdien.*
3. *Capsule.*
4. *Synoviale.*
5. *Zone de réflexion cervicale de la capsule.*
6. *Capsule.*
7. *Bourrelet cotyloïdien formant le ligament transverse de l'acétabulum.*
8. *Tente du ligament rond.*
9. *Ligament rond.*
10. *Tente du ligament rond.*
11. *Cavité articulaire.*

*** Weber Wilhelm (1804-1891), professeur de physique à Göttingen (Allemagne)**
**** Bertin Exupère (1712-1781), médecin et anatomiste à Paris**
***** Welcker Herman (1822-1898), anatomiste et anthropologue allemand, professeur d'anatomie à Giessen (Hesse)**

FIGURE 24

La synoviale de l'articulation coxo-fémorale et la tente du ligament rond. (L'articulation est représentée ouverte et la tente du ligament rond a été fenêtrée)

1. *Tête fémorale*
2. *Insertion de la synoviale à la périphérie du cartilage céphalique*
3. *Col fémoral tapissé par la synoviale*
4. *Feuillet synovial tapissant la face profonde de la capsule*
5. *Capsule sectionnée*
6. *Tente du ligament rond*
7. *Ligament rond*
8. *Arrière fond de l'acétabulum*
9. *Croissant articulaire cotyloïdien*
10. *Insertion coxale de la capsule*

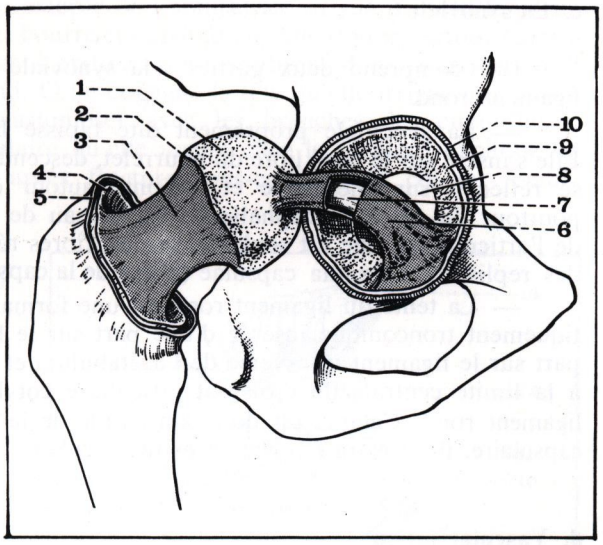

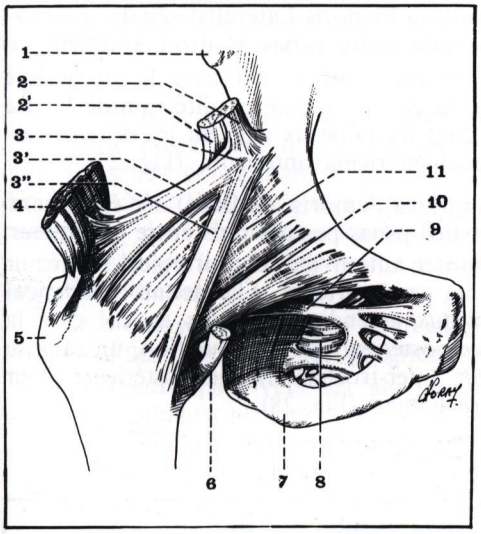

FIGURE 25

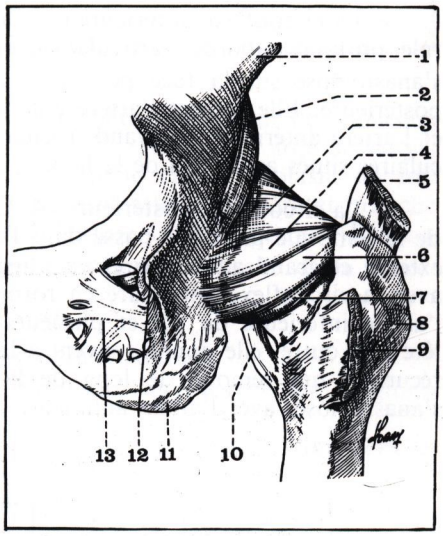

FIGURE 26

FIGURE 25

L'articulation coxo-fémorale vue antérieure

1. *Epine iliaque antéro-supérieure.*
2. *Tendon direct du droit antérieur*
2'. *Tendon récurrent du droit antérieur*
3. *Ligament ilio-fémoral avec 3' son faisceau ilio-prétrochantérien et*
3'' *Son faisceau ilio-prétrochantinien*
4. *Petit fessier*
5. *Grand trochanter*
6. *Tendon du psoas*
7. *Ischion*
8. *et 9. Membrane obturatrice*
10. *Ligament pubo-fémoral*
11. *Capsule de l'articulation coxo-fémorale*

FIGURE 26

L'articulation coxo-fémorale vue postérieure

1. *Crête iliaque*
2. *Tendon réfléchi du droit antérieur*
3. *Ligament ischio-fémoral, faisceau ischio-sus-cervical*
4. *Ligament ischio-fémoral, faisceau ischio-zonulaire*
5. *Moyen fessier*
6. *Ligament ischio-fémoral, faisceau ischio-sous-cervical*
7. *Zone orbiculaire*
8. *Grand trochanter*
9. *Grand fessier*
10. *Tendon du psoas*
11. *Ischion*
12. *Epine sciatique*
13. *Membrane obturatrice*

un mouvement de torsion particulièrement apparent en position d'extension et en se divisant en trois faisceaux :

— un faisceau supérieur dit ischio-sus-cervical qui croise en sautoir le bord supérieur du col pour se terminer immédiatement au-dessus de la fosse digitale à la face interne du grand trochanter,

— un faisceau moyen ou ischio-zonulaire qui se porte directement en dehors et se confond avec les fibres de la zone orbiculaire,

— un faisceau inférieur, ischio-sous-cervical formé de quelques fibres qui croisent le bord inférieur du col pour se perdre sur la face inférieure de la capsule (Fig. 26).

c. La synoviale

Elle comprend deux parties : la synoviale proprement dite et la tente du ligament rond.

— La synoviale proprement dite tapisse la face profonde de la capsule. Elle s'insère sur le bord libre du bourrelet, descend à la face profonde de la capsule, se réfléchit sur elle-même et remonte autour du col pour venir se fixer au pourtour du cartilage céphalique. Au niveau de sa réflexion à la partie externe de l'articulation, elle est soulevée par les fibres récurrentes de la capsule et forme des replis : les frenula capsulae **(freins de la capsule).**

— La tente du ligament rond est une formation synoviale de forme schématiquement tronconique insérée d'une part sur le bord de la fovea capitis, d'autre part sur le ligament transverse de l'acétabulum et sur le pourtour de l'arrière-fond à la limite centrale du croissant articulaire cotyloïdien autour des insertions du ligament rond. Celui-ci est donc ainsi isolé de la cavité articulaire : bien qu'intra-capsulaire, il est extra-synovial et extra-articulaire.

d. Vascularisation

La *vascularisation artérielle* de l'articulation coxo-fémorale et des pièces osseuses qui la constituent provient de plusieurs sources :

— avant tout l'artère fémorale par l'intermédiaire des circonflexes,
— l'obturatrice par l'intermédiaire de sa branche externe,
— plus accessoirement, la fessière et l'ischiatique.

– **La circonflexe antérieure (A. Circumflexa Femoris Lateralis) née de la fémorale profonde aborde l'articulation en passant entre psoas et droit antérieur et** s'anastomose sur la face postéro-externe du grand trochanter avec la circonflexe postérieure. Elle fournit l'artère antérieure du col qui monte en direction de la tête et l'artère antérieure du grand trochanter dont les rameaux gagnent les orifices vasculaires situés au niveau de la ligne inter-trochantérienne antérieure (Fig. 27).

– **La circonflexe postérieure (A. Circumflexa Femoris Medialis) née également de la fémorale profonde passe dans l'interstice psoas-pectiné puis entre obturateur** externe et grand adducteur et va s'anastomoser autour du col chirurgical du fémur avec la circonflexe antérieure en formant un cercle artériel. Elle donne notamment l'artère inférieure du col et plusieurs rameaux ascendants destinés au col et à la tête ; en outre, elle donne souvent à la face postérieure de l'articulation, un rameau récurrent qui remonte le long de la ligne inter-trochantérienne postérieure pour s'anastomoser avec l'artère antérieure du trochanter (Fig. 28).

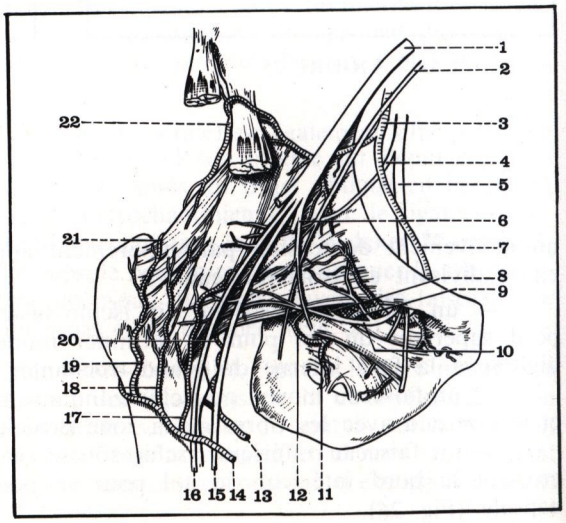

FIGURE 27
Innervation et vascularisation de la hanche
Vue antérieure

1. *Nerf Crural*
2. *Nerf obturateur accessoire de Schmidt (inconstant)*
3. *Artère obturatrice*
4. *Rameau articulaire sus-pubien du nerf obturateur*
5. *Nerf obturateur*
6. *Nerf du pectiné*
7. *Artère obturatrice*
8. *Nerf de l'acétabulum*
9. *Rameau du bourrelet cotyloidien*
10. *Nerf articulaire de la hanche (branche de l'obturateur)*
11. *Branche postérieure de l'obturatrice*
12. *Artère acétabulaire*
13. *Artère circonflexe postérieure*
14. *Artère circonflexe antérieure*
15. *Nerf du droit antérieur*
16. *Nerf du vaste externe*
17. *et 18. Artères antérieures du col fémoral*
19. *Artère antérieure du grand trochanter*
20. *Artère inférieure du col, branche de la circonflexe postérieure*
21. *Anastomose sus-cervicale entre les circonflexes*
22. *Artère du toit du cotyle*

– La branche postérieure ou externe de l'obturatrice irrigue d'abord la partie antéro-inférieure du sourcil et du bourrelet cotyloïdien. Elle donne surtout *l'artère acétabulaire** qui pénètre par l'orifice ischio-pubien dans l'arrière-fond et donne l'artère du ligament rond. Celle-ci gagne la tête qu'elle irrigue en suivant le ligament rond ; elle va s'anastomoser avec les branches des circonflexes. La diminution de l'apport vasculaire qu'elle assure chez le vieillard explique en partie les nécroses de la tête après fracture sous-capitale du col du fémur.

* ***Ramus Acetabularis***

FIGURE 28

Vascularisation et innervation de la hanche
Vue postérieure

1. *Branche profonde de l'artère fessière*
2. *Artère du toit du cotyle*
3. *Tronc du nerf grand sciatique*
4. *Artère ischiatique*
5. *Nerf du jumeau inférieur et du carré crural, innervant la face postérieure de l'articulation*
6. *Rameau artériel de la branche postérieure de l'obturatrice*
7. *Artère inférieure du col*
8. *Artère circonflexe postérieure.*
9. *Branche trochantérienne postérieure*
10. *Anastomose sus-cervicale entre les deux circonflexes*
11. *Capsule articulaire*
12. *Tendon du droit antérieur.*
13. *Petit fessier*

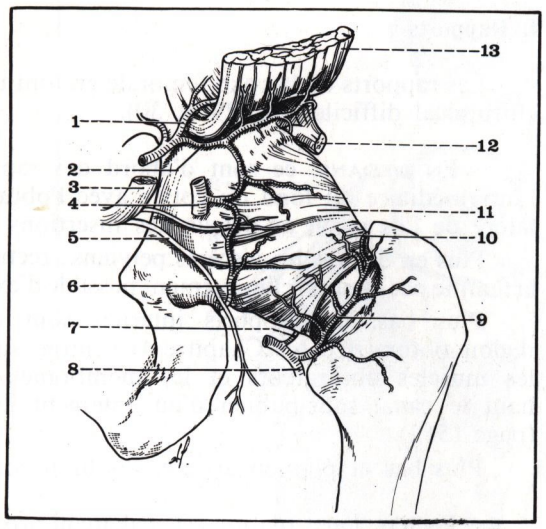

— Plus accessoirement, l'ischiatique et la fessière fournissent des rameaux à la partie postérieure de l'articulation et notamment l'artère du toit du cotyle dont l'absence congénitale a pu être invoquée comme cause d'aplasie du toit du cotyle et de luxation congénitale de la hanche. Ischiatique, fessière et branche postérieure de l'obturatrice forment souvent un cercle artériel péri-cotyloïdien.

La *vascularisation veineuse* a une disposition calquée sur celle de la vascularisation artérielle.

Le *drainage lymphatique* s'effectue :

— d'une part vers les ganglions rétro-cruraux externes,

— d'autre part vers les ganglions rétro-cruraux internes et les ganglions inguinaux profonds,

— enfin, par l'intermédiaire des lymphatiques de l'acétabulum vers les ganglions obturateurs et iliaques externes.

e. Innervation

Elle est assurée en avant par des rameaux du crural et de l'obturateur, branches du plexus lombaire ; en arrière, par le sciatique et le nerf du carré crural, branches du plexus sacré. (Fig. 27 et 28).

– Le crural fournit une série de petits rameaux antérieurs issus d'une part du musculo-cutané interne ou du nerf du pectiné, d'autre part du nerf du quadriceps plus en dehors.

– L'obturateur donne un rameau important : le nerf articulaire antérieur de la hanche. Né dans la cavité pelvienne, il se divise à la sortie du canal sous-pubien, en trois branches : un rameau pour le bourrelet, le nerf acétabulaire qui pénètre dans l'arrière-fond et un rameau pour la face antérieure de la capsule. Plus accessoirement et de façon inconstante, l'obturateur donne un rameau sus-pubien qui innerve la partie antérieure du bourrelet.

– Le nerf du carré curral et du jumeau inférieur donne un ou deux rameaux articulaires à la face postérieure de l'articulation, l'ensemble de ces rameaux constituent le nerf articulaire principal postérieur.

– Le grand sciatique donne inconstamment un rameau articulaire pour la partie la plus basse de la face postérieure de l'articulation.

f. Rapports

Les rapports de la coxo-fémorale en font une articulation profonde et d'abord chirurgical difficile (Fig. 29 et 30).

– EN DEDANS, ce sont d'abord des rapports pelviens qui s'effectuent par l'intermédiaire du fond du cotyle avec l'obturateur interne et la surface quadrilatère de l'os coxal au-dessus des insertions du releveur.

Plus en dedans les viscères pelviens : rectum dans les deux sexes et vagin chez la femme par où il est cliniquement possible d'explorer le fond du cotyle au toucher.

Plus bas, les rapports internes sont extra-pelviens et se font avec la région obturatrice (*cf.* Chapitre 4) centrée sur le trou obturateur que tapissent les muscles obturateurs et les membranes obturatrices qui laissent libre en haut le canal sous-pubien d'où émergent le nerf et les vaisseaux obturateurs (page 1512).

Plus bas et plus en arrière, l'ischion constitue un repère important.

– EN BAS, l'articulation est également profonde et surplombe le bord supérieur du grand adducteur que croisent le tendon de l'obturateur externe et l'artère circonflexe postérieure.

– EN HAUT, le toit du cotyle est longé par le tendon réfléchi du droit antérieur. Surtout l'articulation est surplombée par l'auvent osseux de la fosse iliaque externe d'où les muscles fessiers descendent vers le grand trochanter.

– EN DEHORS, la saillie osseuse du grand trochanter, constitue un repère et une zone d'insertions musculaires vers laquelle convergent d'avant en arrière les trois muscles petit, moyen et grand fessier qui se superposent dans cet ordre «comme les tuiles d'un toit», formant ainsi un obstacle que l'on doit relever en sectionnant le grand trochanter lorsqu'on aborde l'articulation par voie externe.

– EN ARRIÈRE, la coxo-fémorale est profondément située au fond de la région fessière (*cf.* Chapitre 2, page 1475).

Au contact même de l'articulation, le rideau musculaire des pelvi-trochantériens comprend de haut en bas le pyramidal, l'obturateur interne et les jumeaux, le carré crural et enfin l'obturateur externe.

Sur ce plan musculaire dans une vaste coulée celluleuse communiquant avec les espaces celluleux de la cuisse et du pelvis cheminent les éléments vasculaires et nerveux issus de la grande échancrure sciatique :

– paquet fessier supérieur en haut,

– nerfs grand et petit sciatique, artère ischiatique, artère honteuse interne et nerf anal plus bas.

Recouvrant tout cet ensemble, la masse musculaire du grand fessier a longtemps été considéré comme un obstacle difficilement franchissable pour aborder la hanche par voie postérieure.

– EN AVANT, quoique superficielle, l'articulation est protégée par une série de muscles de direction sensiblement verticale mais dont les interstices ne sont pas tous franchissables en raison des éléments vasculo-nerveux qui les parcourent.

FIGURE 29

Coupe frontale de la hanche
Côté droit, segment antérieur de la coupe

1. *Canal déférent*
2. *Ligament rond*
3. *Bourrelet cotyloidien*
4. *Obturateur interne*
5. *Releveur de l'anus*
6. *Artère circonflexe postérieure*
7. *Obturateur externe*
8. *Racine du corps caverneux*
9. *Moyen adducteur*
10. *Psoas iliaque*
11. *Pectiné*
12. *Droit Interne*
13. *Grand adducteur*
14. *Veine fémorale*
15. *Vaste interne*
16. *Crural*
17. *Vaste externe*
18. *Vaisseaux circonflexes antérieurs*
19. *Bourse séreuse trochantérienne.*
20. *Capsule de la coxo-fémorale*
21. *Tendon réfléchi du droit antérieur*
22. *Petit fessier*
23. *Moyen fessier*
24. *Aile iliaque*
25. *Aponévrose fessière superficielle*
26. *Nerf fémoro-cutané*
27. *Psoas iliaque*
28. *Fascia iliaca*
29. *Nerf crural*
30. *Artère iliaque externe*
31. *Veine iliaque externe*

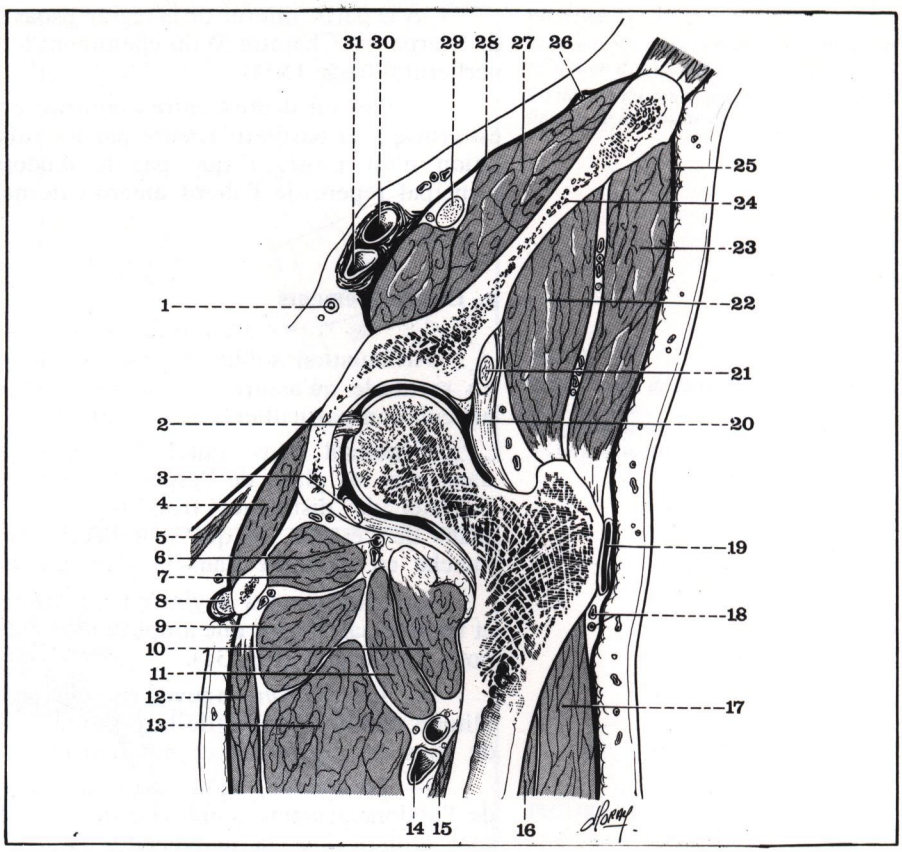

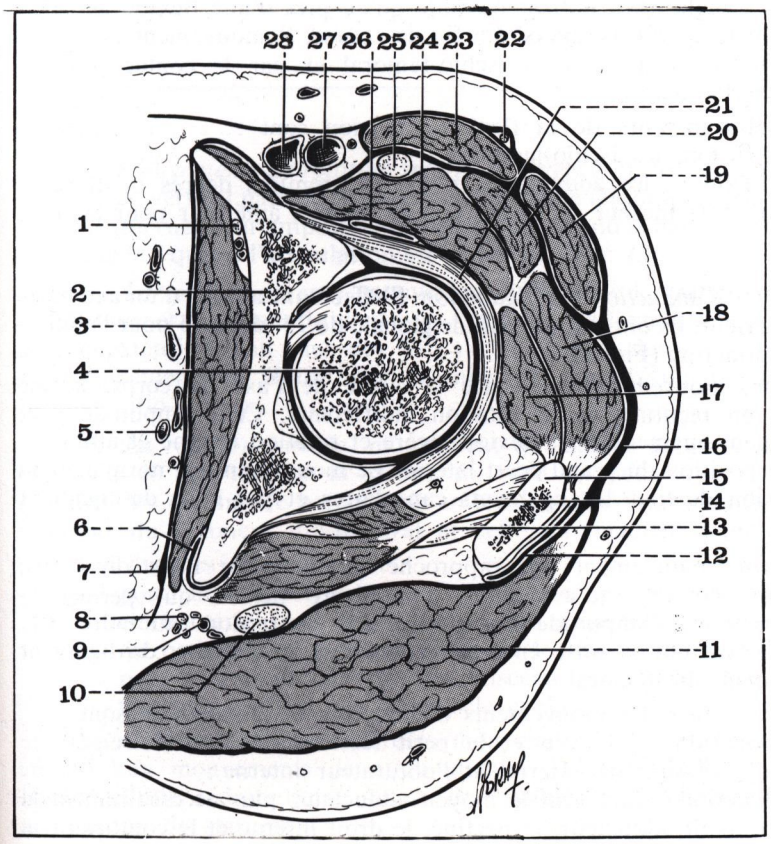

FIGURE 30

Coupe horizontale de la région de la hanche passant par la tête fémorale
Côté droit, segment inférieur de la coupe

1. *Nerf obturateur*
2. *Os coxal*
3. *Ligament rond*
4. *Tête fémorale*
5. *Uretère*
6. *Bourse séreuse de l'obturateur interne*
7. *Aponévrose pelvienne*
8. *Nerf honteux interne*
9. *Artère ischiatique*
10. *Nerf grand sciatique*
11. *Grand fessier*
12. *Bourse séreuse du grand fessier*
13. *Obturateur externe*
14. *Obturateur interne*
15. *Grand trochanter*
16. *Fascia lata*
17. *Petit fessier*
18. *Moyen fessier*
19. *Tenseur du fascia lata*
20. *Droit antérieur*
21. *Capsule de l'articulation coxo-fémorale*
22. *Nerf fémoro-cutané*
23. *Couturier*
24. *Psoas iliaque*
25. *Nerf crural*
26. *Bourse séreuse du psoas*
27. *Artère fémorale*
28. *Veine fémorale*

– A la partie interne de la région psoas et pectiné forment le plancher du triangle de Scarpa (*cf.* Chapitre 3) où cheminent les vaisseaux fémoraux et où s'épanouit le nerf crural (page 1504).

— Plus en dehors entre couturier et tenseur du fascia lata dont l'interstice est croisé à sa partie inférieure par les vaisseaux et le nerf du quadriceps, l'articulation n'est protégée que par le tendon du droit antérieur qui constitue le principal repère de l'abord antéro-externe.

g. Les mouvements

Articulation solide et bien adaptée à la station debout par le verrouillage en rectitude qu'assure le système capsulo-ligamentaire, la hanche est aussi une articulation particulièrement mobile.

Comment dans toutes les énarthroses, les mouvements peuvent se faire dans tous les plans de l'espace et revêtir une variété infinie. En pratique, il est habituel de distinguer trois types de mouvements, correspondant aux trois plans de l'espace, et qui sont décrits et analysés à partir de la position de la hanche en rectitude dans la station debout.

Les mouvements de flexion-extension, s'effectuent autour d'un axe horizontal et transversal, ils ont une amplitude globale de 135° dont 120 pour la flexion et 15 pour l'extension (Fig. 31).

— *L'extension,* mouvement qui porte la cuisse en arrière, n'a qu'une amplitude réduite à partir de la position en rectitude. Elle est limitée par la tension de tous les ligaments et notamment du ligament ilio-fémoral.

— *La flexion,* mouvement qui rapproche la face antérieure de la cuisse de l'abdomen a une amplitude de 120°. Seuls les 45 premiers degrés de flexion sont utilisés dans la marche normale. La flexion est limitée d'abord à 90° par la mise en tension des ischio-jambiers, ce qui explique que la flexion de la hanche au-delà de l'angle droit ne soit possible qu'au prix d'une flexion associée du genou, relâchant les ischio-jambiers. En fin de course, le mouvement est limité par la mise en tension du ligament ischio-fémoral et par le contact du col avec le sourcil cotyloïdien.

Les muscles moteurs de la flexion-extension sont :

— pour l'extension, les ischio-jambiers,

— pour la flexion : les adducteurs, pour les premiers degrés de flexion, le psoas, le couturier, le tenseur du fascia lata et le droit antérieur pour la suite du mouvement.

Les mouvements d'abduction et d'adduction. S'effectuant autour d'un axe horizontal antéro-postérieur, ils ont une amplitude globale de 75° dont 45 pour l'abduction et 30 pour l'adduction (Fig. 32).

— *L'abduction,* mouvement qui écarte la cuisse de l'axe du corps, a une amplitude de 60° en rectitude et en rotation indifférente. Cette amplitude peut être considérablement augmentée en flexion légère et rotation interne et atteindre 80 à 90° : c'est la position du grand écart latéral. Le mouvement est normalement limité par la tension de tous les ligaments capsulaires et par celle du ligament rond.

— *L'adduction,* mouvement qui rapproche la cuisse de l'axe du corps, n'est bien entendu possible qu'associée à une légère flexion qui permet le croisement des cuisses ; l'amplitude du mouvement peut alors atteindre 30. L'adduction est limitée par la mise en tension des muscles fessiers, du ligament rond et du ligament ilio-fémoral.

Les muscles moteurs des mouvements d'abduction et d'adduction sont :

— pour l'abduction, le moyen et le petit fessier, plus accessoirement le pyramidal, l'obturateur externe et l'obturateur interne ;

— pour l'adduction, avant tout le moyen adducteur, plus accessoirement le grand et le petit adducteur, le pectiné, le droit interne et le couturier.

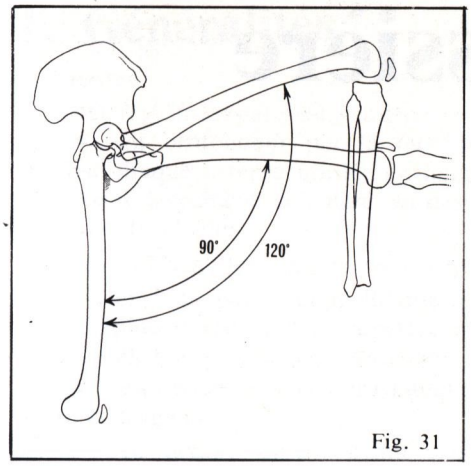

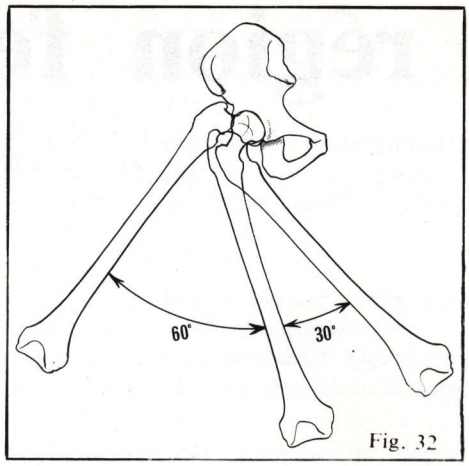

FIGURE 31

Mouvements de flexion et extension de l'articulation de la hanche

La flexion du genou permet d'augmenter la flexion de la hanche de 90 à 120°

FIGURE 32

Mouvements de latéralité de l'articulation de la hanche
Abduction = 60°
Adduction = 30°

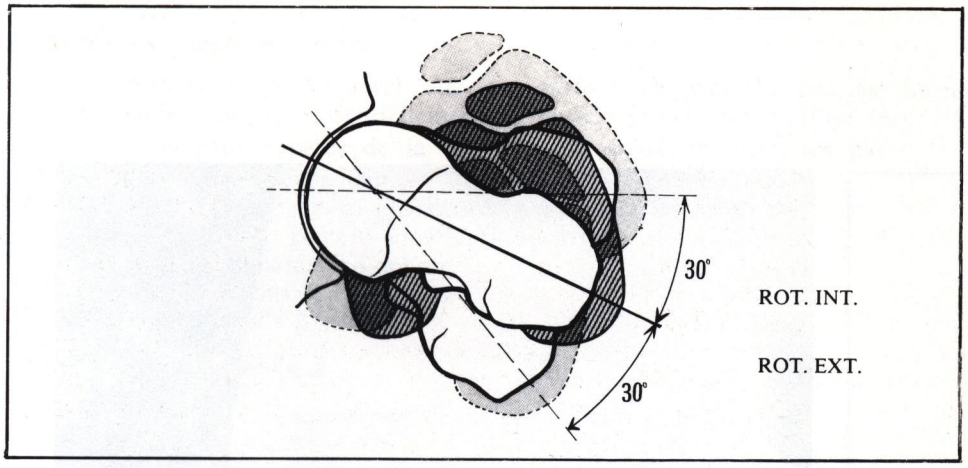

FIGURE 33

Mouvements de rotation de la hanche
(Vue supérieure du col du fémur montrant la projection de l'extrémité inférieure du fémur et de la rotule).

Rotation interne = 30°
Rotation externe = 30°

Les mouvements de rotation interne et externe. Ils s'effectuent autour d'un axe mécanique vertical passant par le centre de la tête fémorale et par le bord externe du condyle interne. Leur amplitude globale de 50° quand la hanche est en rectitude, peut atteindre 90° quand l'articulation est en flexion (Fig. 33).

— *La rotation externe,* mouvement qui amène le grand trochanter en arrière et fait tourner la pointe du pied vers l'extérieur, a l'amplitude la plus importante : 35° en extension, soit plus des 3/5 de l'ensemble des mouvements de rotation. Le mouvement est limité par la mise en tension du faisceau supérieur du ligament ilio-fémoral.

— *La rotation interne,* mouvement qui amène le grand trochanter un peu en avant et fait tourner la pointe du pied en dedans, a une amplitude plus réduite. Elle est limitée par la mise en tension de l'obturateur interne, du faisceau inférieur du ligament ilio-fémoral et celle du ligament ischio-fémoral.

Les muscles rotateurs sont :

— pour la rotation externe : le psoas, les adducteurs, tous les pelvi-trochantériens, le grand fessier, les faisceaux postérieurs du moyen et du petit fessier et accessoirement le tenseur du fascia lata ;
— pour la rotation interne, les faisceaux antérieurs du petit et du moyen fessier : il n'y a pas de muscle exclusivement rotateur interne.

La combinaison des différents mouvements élémentaires analysés ci-dessus aboutit aux mouvements de circumduction. L'amplitude de ces derniers reste beaucoup plus réduite qu'au niveau de l'épaule, la hanche restant avant tout une articulation de statique.

2 la région fessière

PLAN

1. Généralités
   - *A. Limites*
   - *B. Forme extérieure*
   - *C. Repères*
   - *D. Constitution anatomique*
2. Plan ostéo-articulaire
3. Plan musculaire profond
   - *A. Petit et moyen fessier*
   - *B. Pelvitrochantériens*
   - *C. Origine des ischio-jambiers*
   - *D. Aponévrose fessière profonde*
4. Plan celluleux sous-fessier
5. Vaisseaux et nerfs profonds
   - *A. Artères*
   - *B. Veines*
   - *C. Lymphatiques*
   - *D. Nerfs*
6. Plan musculo-aponévrotique superficiel
   - *A. Grand fessier*
   - *B. Aponévrose fessière superficielle*
7. Plans de couverture superficiels
   - *A. Tissu cellulaire sous-cutané*
   - *B. Vaisseaux et nerfs superficiels*
   - *C. La peau*

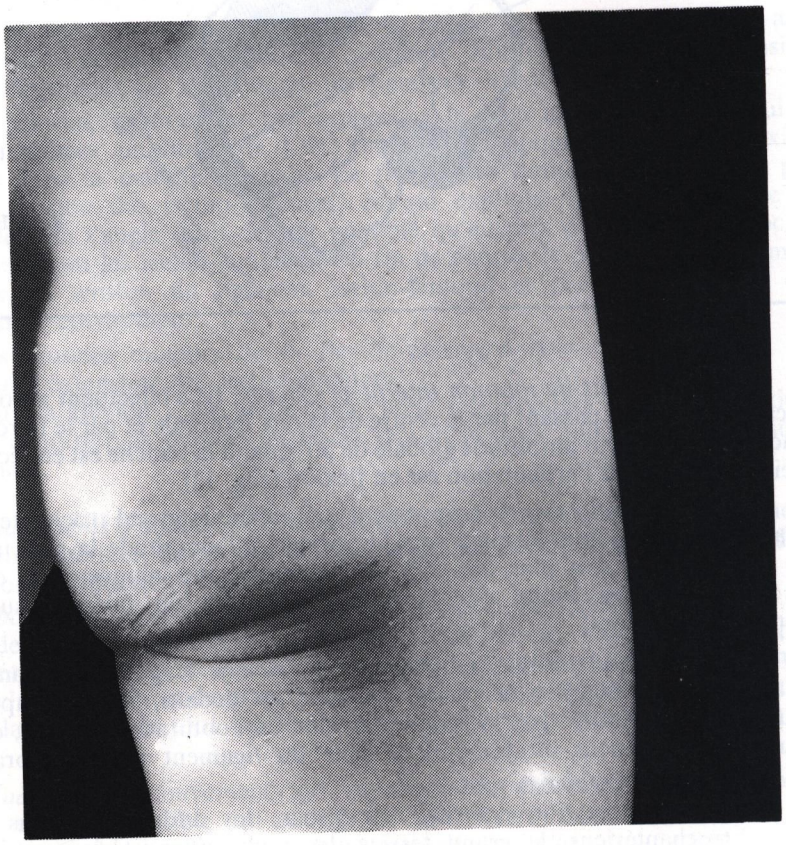

FIGURE 1
La forme extérieure de la région fessière droite

La région fessière (Regio Glutea*) comprend toutes les parties molles situées en arrière de l'articulation coxo-fémorale entre le bord externe de la colonne sacro-coccygienne en dedans et le bord postérieur du muscle tenseur du fascia lata en dehors et en avant.

* *du grec Gloutos : la fesse*

1. Généralités

a. Limites

La région fessière est limitée :

— en profondeur par la face postérieure de l'articulation coxo-fémorale, la fosse iliaque externe bordée en haut par la crête iliaque, le bord postérieur de l'os coxal largement échancré au-dessus de l'ischion et enfin, plus en dehors, le grand trochanter.

En surface, les limites sont représentées :

— en haut par la crête iliaque qui décrit une courbe à concavité inférieure entre l'épine iliaque antéro-supérieure et l'épine iliaque postéro-supérieure,

— en bas par le pli fessier qui dessine une courbe à concavité supérieure,

— en dedans par le bord latéral, assez facilement perceptible de la colonne sacro-coccygienne,

— en dehors et en avant par une ligne verticale étendue de l'épine iliaque antéro-supérieure au bord postérieur du grand trochanter.

b. Forme extérieure et repères

Grossièrement quadrilatère, elle est surtout caractérisée par sa forme convexe, globulaire, due essentiellement au muscle grand fessier (Fig. 1).

Les principaux repères de la région sont osseux et constitués par :

— la crête iliaque en haut,
— l'épine iliaque antéro-supérieure en avant et en haut,
— l'épine iliaque postéro-supérieure en arrière et en haut,
— le grand trochanter en dehors,
— l'ischion en bas et en dedans.

c. Constitution anatomique

La région fessière comprend de la profondeur à la surface :

— un plan ostéo-articulaire,
— un plan musculaire profond,
— une couche de tissu cellulaire où cheminent les vaisseaux et les nerfs profonds,
— un plan musculaire superficiel,
— des plans de couverture superficiels.

2. Le plan ostéo-articulaire

Il a un aspect très différent dans sa partie supéro-externe et dans sa partie intéro-interne (Fig. 2).

Dans la partie supérieure et externe de la région le plan squelettique est représenté de haut en bas par :

– la fosse iliaque externe (Facies Glutea) bordée en haut par la crête iliaque et qui donne insertion aux muscles fessiers;

– la face postérieure de l'articulation coxo-fémorale (art. Coxae) dont la capsule renforcée à ce niveau par le ligament ischio-fémoral laisse libre la partie la plus externe du col fémoral surplombée encore plus en dehors par la saillie du grand trochanter;

– le bord postérieur de l'os coxal marqué successivement par la saillie des épines iliaques postérieures, la grande échancrure sciatique, l'épine sciatique, la petite échancrure sciatique et enfin, la tubérosité de l'ischion.

Tous ces éléments ont été étudiés précédemment (*cf.* Chapitre 1, page 1457).

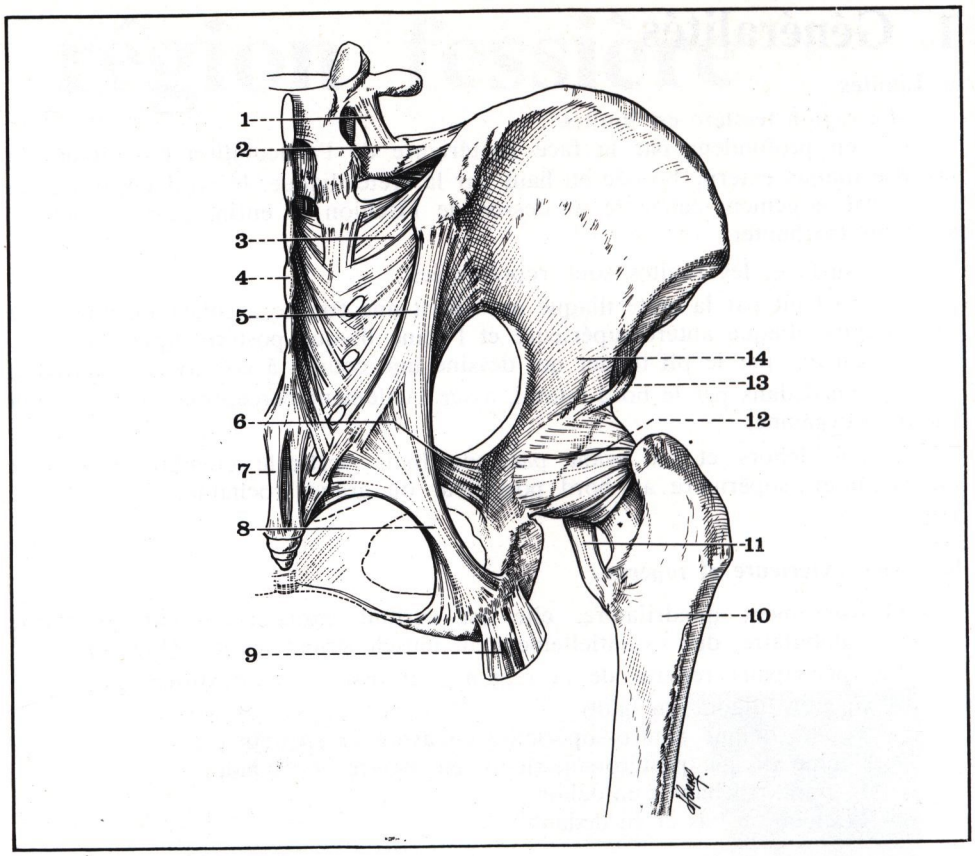

FIGURE 2

Le plan ostéo-articulaire de la région fessière

1. *Ligament intertransversaire*
2. *Ligament ilio-lombaire*
3. *Ligament sacro-iliaque postérieur*
4. *Crête sacrée*
5. *Ligament sacro-épineux*
6. *Petit ligament sacro-sciatique*
7. *Ligaments sacro-coccygiens postérieurs*
8. *Grand ligament sacro-sciatique*
9. *Tendon du biceps crural*
10. *Fémur*
11. *Tendon du psoas*
12. *Capsule et ligament ischio-fémoral de l'articulation coxo-fémorale*
13. *Tendon réfléchi du droit antérieur*
14. *Os coxal*

Dans sa partie inférieure et interne, entre le bord postérieur de l'os coxal en dehors et le bord externe de la colonne sacro-coccygienne en dedans, réunis en haut par l'articulation sacro-iliaque, le plan ostéo-articulaire de la région fessière est largement déhiscent au niveau des échancrures sciatiques qui font communiquer la région fessière avec le pelvis. Cette vaste déhiscence osseuse est en grande partie fermée par deux formations fibreuses : le grand et le petit ligament sacro-sciatique (Fig. 2).

– Le petit ligament sacro-sciatique (Lig. Sacro-Spinale*), le plus profond, est une lame fibreuse aplatie de forme triangulaire à sommet externe. Il s'insère en dedans par sa base sur la partie inférieure du bord du sacrum et sur le bord du coccyx et va se terminer en dehors sur la pointe de l'épine sciatique.

– Le grand ligament sacro-sciatique (Lig. Sacro-Tubérale**), situé en arrière du précédent a lui aussi une forme sensiblement triangulaire mais revêt un aspect torsadé.

Il s'insère en dedans sur les épines iliaques postérieures et sur toute la hauteur du bord externe du sacrum et du coccyx, immédiatement en arrière du petit ligament sacro-sciatique. Ses fibres convergent obliquement en bas et en dehors et croisent la face postérieure du petit ligament sacro-sciatique qu'elles recouvrent presque entièrement. A hauteur de l'épine sciatique, le ligament s'élargit à nouveau et va se fixer d'une part sur la tubérosité ischiatique, d'autre part, par un prolongement falciforme dirigé en avant, sur la face interne de la branche ischio-pubienne.

Ces deux ligaments transforment les deux échancrures sciatiques en deux orifices ostéo-fibreux.

* ***Ligament sacro-épineux***

** ***Ligament sacro-tubéral***

3. Le plan musculaire profond

Il est formé de haut en bas et d'avant en arrière par trois groupes musculaires :

— le groupe du petit et du moyen fessier,
— le groupe des pelvi-trochantériens,
— l'origine des ischio-jambiers (Fig. 4).

A. LE PETIT ET LE MOYEN FESSIER

Etendus de la fosse iliaque externe au grand trochanter, revêtus par l'aponévrose fessière profonde, ils occupent la partie la plus haute de la région.

– Le petit fessier (M. Gluteus Minimus). C'est le plus profond et le plus antérieur des muscles fessiers (Fig. 3 et 4).

Insertions : il s'insère en haut et en dedans sur la fosse iliaque externe en avant de la ligne semi-circulaire antérieure, débordant sur la partie antérieure de la crête iliaque et l'épine antéro-supérieure.

Corps musculaire : de cette vaste zone d'insertion naissent des fibres charnues qui convergent obliquement en bas et en dehors pour former un corps musculaire triangulaire et aplati.

Terminaison : les fibres musculaires se jettent sur un court tendon qui glisse d'abord sur le grand trochanter par l'intermédiaire d'une bourse séreuse puis se fixe sur la face antérieure du grand trochanter. Ce tendon envoie en outre une expansion aponévrotique à la capsule et au ligament ilio-fémoral.

Innervation : elle est assurée par des rameaux du nerf fessier supérieur qui abordent le muscle par sa face postérieure.

Action : essentiellement abducteur de la cuisse, le petit fessier est en outre rotateur interne par ses faisceaux antérieurs, rotateur externe par ses faisceaux les plus postérieurs.

– Le moyen fessier (M. Gluteus Medius). Situé en arrière et au-dessus du petit fessier, il le recouvre presque entièrement (Fig. 3 et 4).

Insertions. Le moyen fessier s'insère en haut et en dedans :

— sur les trois-quarts antérieurs de la crête iliaque et la surface sous-jacente de la fosse iliaque externe entre les deux lignes semi-circulaires, par des fibres charnues,

— sur l'épine iliaque antérieure et supérieure par un tendon commun avec le petit fessier et le tenseur du fascia lata,

— sur la face profonde de l'aponévrose fessière profonde,

– sur une arcade fibreuse tendue du bord antérieur de la grande échancrure sciatique à l'articulation sacro-iliaque : l'arcade de Bouisson* qui prolonge en arrière l'aponévrose fessière profonde (Fig. 3).

Le corps musculaire forme un éventail charnu dont les fibres convergent obliquement en bas et en dehors en direction du grand trochanter. Il est constitué de deux faisceaux l'un postérieur et profond, l'autre antérieur et superficiel qui s'entrecroisent avant de se jeter sur le tendon terminal.

Le tendon terminal épais et résistant s'insère sur la face externe du grand trochanter où il marque une empreinte en virgule après avoir glissé sur l'os par l'intermédiaire d'une bourse séreuse.

Innervation : le moyen fessier est innervé par des rameaux du nerf fessier supérieur qui abordent le corps musculaire par sa face profonde.

Action : le moyen fessier est avant tout abducteur de la cuisse. Par ses faisceaux antérieurs il est également rotateur interne et plus accessoirement fléchisseur, par ses faisceaux postérieurs il est à la fois rotateur externe et extenseur de la cuisse.

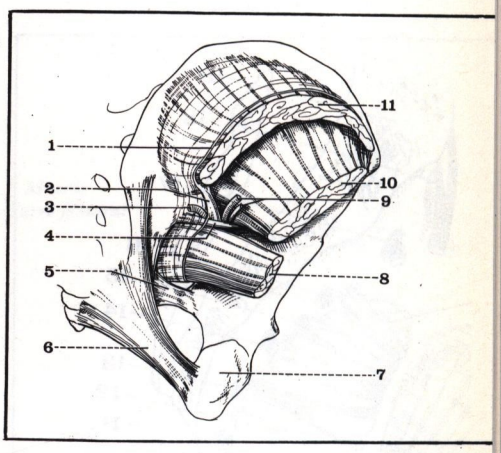

FIGURE 3
Vue postérieure du plan musculaire profond

1. *Aponévrose fessière profonde*
2. *Arcade du moyen fessier*
3. *Branche superficielle de l'artère fessière*
4. *Arcade de Bouisson*
5. *Petit ligament sacro-sciatique*
6. *Grand ligament sacro-sciatique*
7. *Ischion*
8. *Muscle pyramidal du bassin*
9. *Branche profonde de l'artère fessière et nerf fessier supérieur*
10. *Petit fessier*
11. *Moyen fessier*

*** Bouisson (1813-1884), professeur de clinique chirurgicale à Montpellier**

FIGURE 4

Le plan musculaire profond de la région fessière

1 et 1'. Grand fessier
2. Pyramidal
3. Petit ligament sacro-sciatique
4. Jumeau supérieur
5. Obturateur interne
6. Jumeau inférieur
7. Grand ligament sacro-sciatique
8. Droit interne
9. Demi-membraneux
10. Demi-tendineux
11. Biceps
12. Carré crural
13. Grand trochanter
14. Obturateur externe
15. et 15'. Moyen fessier
16. Petit fessier

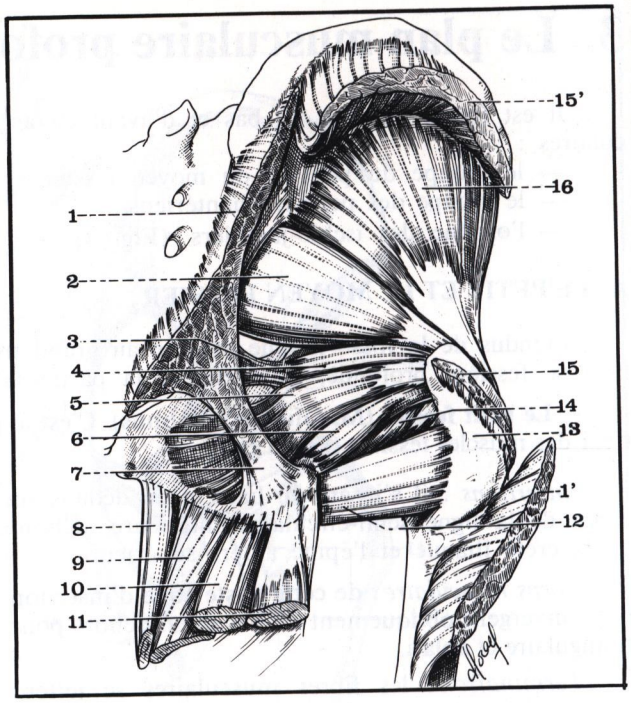

* ***Muscle piriforme***

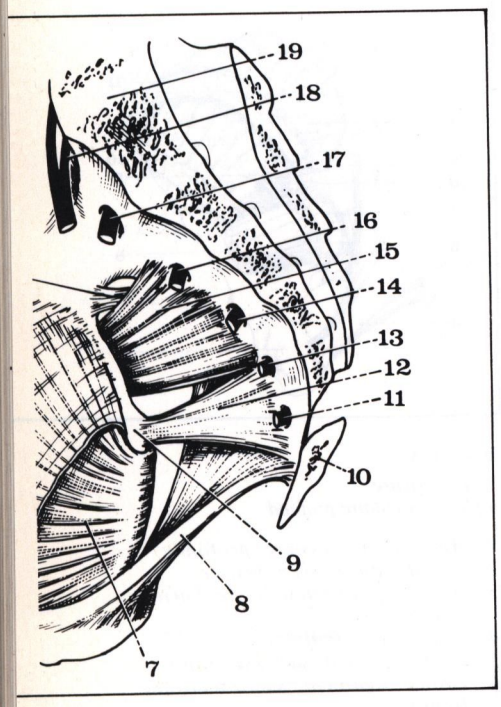

FIGURE 5

Coupe sagittale du petit bassin montrant l'insertion des muscles pelvi-trochantériens Vue médiale, côté droit

7. Muscle obturateur interne
8. Grand ligament sacro-sciatique
9. Epine sciatique
10. Coccyx
11. Cinquième nerf sacré
12. Petit ligament sacro-sciatique
13. Quatrième nerf sacré
14. Troisième nerf sacré
15. Muscle pyramidal du bassin
16. Deuxième nerf sacré
17. Premier nerf sacré
18. Tronc lombo-sacré
19. Sacrum

B. LES PELVI-TROCHANTÉRIENS

Situé immédiatement au-dessous du bord inférieur du moyen fessier le groupe des pelvi-trochantériens comprend 6 muscles qui sont de haut en bas : le pyramidal, le jumeau supérieur, l'obturateur interne, le jumeau inférieur, l'obturateur externe et le carré crural (Fig. 4 et 5).

– **Le pyramidal du bassin** (M. Piriformis*). C'est un muscle triangulaire tendu du sacrum au grand trochanter à travers la grande échancrure sciatique.

Insertions : intrapelvien à son origine, le pyramidal s'insère en dedans sur la face antérieure du sacrum autour des deuxième et trosième trous sacrés et sur la face endopelvienne du grand ligament sacro-sciatique.

Le corps musculaire, aplati dans le sens antéro-postérieur se dirige horizontalement en dehors, traverse la grande échancrure sciatique en avant du grand ligament sacro-sciatique, longe la face postérieure de la capsule et se jette rapidement sur son tendon terminal.

Le tendon terminal, très étroit va se fixer à la partie moyenne du bord supérieur du grand trochanter, juste au-dessus de la fosse digitale.

Innervation : **le pyramidal est innervé par une collatérale du plexus sacré, le nerf du pyramidal qui aborde le muscle par sa face antérieure.**

Action : le pyramidal est à la fois rotateur externe et abducteur de la cuisse.

– **L'obturateur interne** (M. Obturatorius Internus).

Insertions : les insertions de l'obturateur interne sont situés hors de la région fessière, sur la face endopelvienne de l'os coxal au-dessous de la ligne innominée. (*cf.* Parois du Pelvis). A partir de cette vase zone d'insertion l'obturateur interne forme un corps musculaire aplati qui se dirige d'abord en arrière jusqu'au bord postérieur de l'os coxal, au niveau de la petite échancrure sciatique. Il se réfléchit à ce niveau par l'intermédiaire d'une bourse séreuse pour prendre une direction transversale, quitter la paroi pelvienne et gagner la région fessière. Il suit là un trajet oblique en dehors en avant et en haut et se résume rapidement en un tendon arrondi dont les languettes d'origine s'étendent jusque dans la partie endopelvienne du muscle **(page 1513).**

Terminaison : le tendon de l'obturateur interne, longé par les muscles jumeaux va se terminer dans la fosse digitale à la face interne du grand trochanter.

Innervation : elle est assurée par le nerf de l'obturateur interne, branche du plexus sacré qui sort de la grande échancrure sciatique avec le nerf sciatique et rentre dans le pelvis par la petite échancrure, pour aborder la face endo-pelvienne du muscle.

– **Les jumeaux** (M. Gemelli) s'insèrent, le supérieur sur la face externe de l'épine sciatique, l'inférieur au bord inférieur de l'échancrure sciatique, au voisinage de la tubérosité ischiatique. Leurs corps musculaires fusiformes et très grêles longent les deux bords de l'obturateur interne et vont se terminer avec lui dans la fosse digitale (Fig. 4).

Innervation : le jumeau supérieur reçoit une branche du nerf de l'obturateur interne ; le jumeau inférieur est innervé par le nerf du jumeau inférieur et du carré crural.

Action : l'obturateur interne et les jumeaux sont rotateurs externes de la cuisse.

– **L'obturateur externe** (M. Obturatorius Externus) prend ses insertions et décrit la plus grande partie de son trajet dans la région obturative (*cf.* Chapitre 4). Seul son tendon terminal appartient à la région fessière qu'il gagne en croisant obliquement le bord inférieur du col fémoral. Il va se terminer dans la fosse digitale immédiatement en arrière de l'obturateur interne (page 1514).

– **Le carré crural** (M. Quadratus Femoris*). Tendu de l'ischion au trochanter, c'est un muscle aplati et rectangulaire (Fig. 4).

** Muscle Carré fémoral*

Insertions : le carré crural se fixe en dedans sur le bord externe de la tubérosité ischiatique par les fibres charnues, immédiatement au-dessus des insertions du grand adducteur.

Le corps musculaire, aplati, se dirige horizontalement en dehors vers l'extrémité supérieure du fémur.

Terminaison : les fibres musculaires se terminent sur la partie basse de la ligne intertrochantérienne postérieure et sur la partie toute supérieure de la diaphyse fémorale entre les branches externe et moyenne de la ligne âpre.

Innervation : le carré crural est innervé par le nerf du jumeau inférieur et du carré crural qui naît du plexus sacré, sort du pelvis par la grande échancrure sciatique et aborde le muscle par sa face profonde.

Action : comme les autres pelvitrochantériens, le carré crural est rotateur externe de la cuisse.

C. LES MUSCLES ISCHIO-JAMBIERS

A la partie toute inférieure de la région fessière, le plan musculaire profond est complété par la partie supérieure et les insertions des muscles ischio-jambiers : demi-membraneux, demi-tendineux et biceps crural. Les insertions de ces muscles sur l'ischion se disposent en deux plans :

— un plan superficiel formé par la longue portion du biceps en dehors, et le demi-tendineux en dedans,

— un plan profond formé par le demi-membraneux.

En réalité ces muscles appartiennent par définition à la région postérieure de la cuisse avec laquelle ils seront étudiés (*cf.* Chapitre 6, page 1545).

D. L'APONÉVROSE FESSIÈRE PROFONDE

La couche musculaire profonde de la fesse est recouverte en arrière d'une aponévrose résistante qui se détache en haut de la lèvre externe de la crête iliaque et de la face profonde de l'aponévrose fessière superficielle au niveau où celle-ci forme entre le bord antérieur du grand fessier et le bord postérieur du tenseur du fascia lata, la *bandelette de* Maissiat* (Tractus Iliotibialis). Cette aponévrose fessière profonde recouvre la face postérieure du moyen fessier puis des pelvi-trochantériens. En dehors elle s'étend jusqu'au grand trochanter, en bas elle s'amincit progressivement et se perd à la face postérieure du carré crural, en dedans elle s'attache au bord du grand ligament sacro-sciatique et présente à ce niveau deux zones de renforcement :

— l'une verticale immédiatement en arrière du pyramidal constitue la *bandelette de Champenois* qui prolonge en dehors et en avant le grand ligament sacro-sciatique,

– L'autre, horizontale, appelée *arcade de Bouisson*** longe le bord supérieur du pyramidal et s'étend transversalement à la partie supérieure de la grande échancrure sciatique. Elle limite avec le rebord osseux supérieur de cette dernière, le canal sus-pyramidal ou canal fessier par où arrive le pédicule fessier supérieur (Fig. 6).

* *Fascia Glutea*

* Maissiat Jacques (*cf.* page 1456)
** Bouisson (*cf.* page 1477)

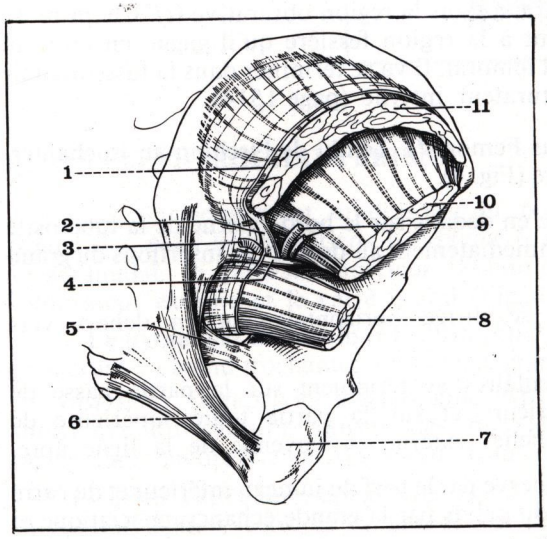

◀ FIGURE 6
Vue postérieure du plan musculaire profond

1. *Aponévrose fessière profonde*
2. *Arcade du moyen fessier.*
3. *Branche superficielle de l'artère fessière*
4. *Arcade de Bouisson*
5. *Petit ligament sacro-sciatique*
6. *Grand ligament sacro-sciatique*
7. *Ischion*
8. *Muscle pyramidal du bassin*
9. *Branche profonde de l'artère fessière et nerf fessier supérieur*
10. *Petit fessier*
11. *Moyen fessier*

FIGURE 7
Coupe sagittale de la cuisse droite (segments postéro-externe de la coupe)
d'après H. Rouvière

1. *Tronc lombo-sacré*
2. *Artère iliaque interne*
3. *Artère ischiatique*
4. *Muscles jumeaux et obturateur interne*
5. *Muscle carré crural*
6. *Nerf grand sciatique*

24 et 25. *Nerf petit sciatique*
26. *Muscle pyramidal du bassin*
27. *Artère fessière*
28. *Muscle grand fessier*
29. *Muscle petit fessier*
30. *Muscle moyen fessier*

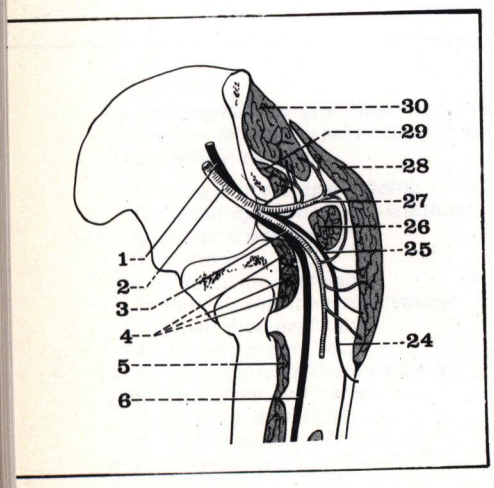

4. L'espace celluleux sous-fessier

Entre le plan musculo-aponévrotique profond que nous venons de décrire et le plan musculo-aponévrotique superficiel formé par le grand fessier et son aponévrose, s'étale une large couche de tissu cellulo-adipeux qui forme l'espace celluleux sous-fessier. Cet espace celluleux est limité en avant par l'aponévrose fessière profonde, en arrière par le grand fessier et son aponévrose. Il s'étend en haut jusqu'à l'insertion du feuillet aponévrotique profond sur la crête iliaque et la face profonde de la bandelette de Maissiat. En dehors il va jusqu'au niveau du grand trochanter. Complètement fermé en haut, en avant, en arrière et en dehors, cet espace communique avec les régions voisines à sa partie inférieure et à sa partie interne (Fig. 7).

En bas en effet il se poursuit sans solution de continuité avec l'espace celluleux de la loge postérieure de la cuisse. En dedans il communique avec le tissu cellulaire de la cavité pelvienne par trois orifices ostéofibreux : le canal sus-pyramidal ou canal fessier, le canal sous-pyramidal, la petite échancrure sciatique.

— *Le canal sus-pyramidal* ou canal fessier situé au-dessus du bord supérieur du pyramidal est limité en haut par le bord osseux supérieur de la grande échancrure sciatique, en bas par l'arcade de Bouisson. Livrant passage au nerf fessier supérieur et aux deux branches de l'artère fessière, il est souvent cloisonné en deux orifices par l'insertion du moyen fessier sur le bord supérieur de l'arcade de Bouisson. Il fait communiquer l'espace sous-fessier avec le tissu cellulaire sous-péritonéal.

— *Le canal sous-pyramidal* est limité en haut par le bord inférieur du pyramidal, en dehors par le bord externe de l'épine sciatique, en bas par le petit ligament sacro-sciatique. Il livre passage aux nerfs grand sciatique et petit sciatique, au nerf de l'obturateur interne, au nerf du jumeau inférieur et du carré crural, au nerf anal, à l'artère ischiatique et à l'artère honteuse interne. Il établit une communication entre l'espace sous-fessier et le tissu cellulaire sous-péritonéal.

— *La petite échancrure sciatique* est limitée par la partie du bord postérieur de l'os coxal située entre l'épine sciatique et l'ischion et par les deux ligaments sacro-sciatiques. Comblée dans sa partie supérieure par le passage de l'obturateur interne elle livre passage à sa partie inférieure aux vaisseaux honteux internes et au nerf anal qui rentrent à ce niveau dans la cavité pelvienne. Elle fait communiquer l'espace sous-fessier avec l'espace ischio-rectal.

C'est dans l'espace celluleux sous-fessier que cheminent les vaisseaux et les nerfs profonds de la région.

5. Les vaisseaux et les nerfs profonds

Certains d'entre eux appartiennent véritablement à la région fessière à laquelle ils sont destinés, d'autres au contraire sont des éléments de passage qui ne font que traverser la région.

a. Les artères

Au nombre de trois : la fessière, l'ischiatique et la honteuse interne, elles sont toutes issues de l'artère iliaque interne.

— *L'artère fessière* (A. Glutea Superior), née à l'intérieur de la cavité pelvienne du bord postérieur de l'artère iliaque interne à hauteur de la grande échancrure sciatique, arrive dans la région fessière en traversant le canal fessier. Située à la partie la plus interne de celui-ci, plaquée contre l'os au-dessus de l'arcade de Bouisson elle se divise immédiatement en deux branches ascendantes, l'une superficielle qui chemine à la face postérieure du moyen fessier tout près de la fosse iliaque externe et se distribue à la face antérieure, profonde du grand fessier, l'autre, profonde, qui chemine entre le moyen fessier et le petit fessier et vascularise ces deux muscles (Fig. 8.).

— *L'artère ischiatique* (A. Glutea Inferior), née également de *l'iliaque interne* dans la cavité pelvienne pénètre dans la région fessière en passant par le canal sous-pyramidal dont elle occupe la partie la plus interne. Elle descend obliquement en bas et en dehors à la face postérieure des pelvitrochantériens, échange avec la fessière une anastomose qui croise la face postérieure du pyramidal, donne quelques branches postérieures destinées au muscle grand fessier et poursuit son trajet vers la loge postérieure de la cuisse où elle rejoint le nerf grand sciatique.

— *L'artère honteuse interne* (A. Pudenda Interna) également branche de *l'iliaque interne* sort elle aussi du bassin par le canal sous-pyramidal un peu en dehors de l'ischiatique. Elle croise la face postérieure des jumeaux et de l'obturateur interne tout près de l'épine sciatique et rentre à nouveau dans le bassin en passant dans la partie inférieure de la petite échancrure sciatique, pour gagner la loge ischio-rectale.

b. Les veines

Elles ont dans l'ensemble une disposition calquée sur celle des artères mais, souvent très volumineuses elles forment au contact du plan osseux un lacis d'allure plexiforme très important.

c. Les lymphatiques

Ils accompagnent les vaisseaux et se drainent dans les ganglions pelviens.

d. Les nerfs

— *Le nerf fessier supérieur* (N. Gluteus Superior), branche du plexus sacré sort du bassin par le canal fessier, en dehors de l'artère fessière dont il est séparé par le tubercule de Bouisson et parfois l'arcade du moyen fessier. Il se dirige en haut et s'engage immédiatement à la face profonde du moyen fessier. Il chemine ensuite entre le moyen et le petit fessier qu'il innerve et va se terminer plus en avant en innervant le tenseur du fascia lata.

* *Nerf ischiatique*

– *Le nerf grand sciatique* (N. Ischiaticus*), principale branche terminale du plexus sacré, arrive dans la région fessière par le canal sous-pyramidal immédiatement en dehors du paquet honteux interne, au contact de l'épine sciatique sur laquelle on le comprime dans la recherche du point douloureux fessier dans les névralgies sciatiques. Très volumineux, de 10 à 15 mm de diamètre il descend d'abord oblique en bas et en dehors puis verticalement dans la gouttière ischiotrochantérienne. Recouvert en arrière par le grand fessier, il repose successivement en avant sur la face postérieure du jumeau supérieur, de l'obturateur interne, du jumeau inférieur et du carré crural qui le séparent de la face postérieure de l'articulation. (Fig. 8).

* *Glutéal inférieur*

– *Le nerf petit sciatique* (N. Gluteus Inferior**), sort également du bassin par l'orifice sous-pyramidal immédiatement en arrière du grand sciatique. Il descend obliquement en bas et en dehors, donne des rameaux postérieurs destinés au grand fessier et aux plans superficiels, rameaux qui naissent parfois d'un tronc commun u nerf fessier inférieur, puis descend à la cuisse immédiatement au-dessous de l'aponévrose où il devient nerf cutané postérieur de la cuisse. (Fig. 8.).

— *Le nerf honteux interne* (N. Pudendus) suit exactement le même trajet que l'artère homologue : situé en dehors d'elle il rentre lui aussi dans le creux ischio-rectal en passant dans la petite échancrure sciatique.

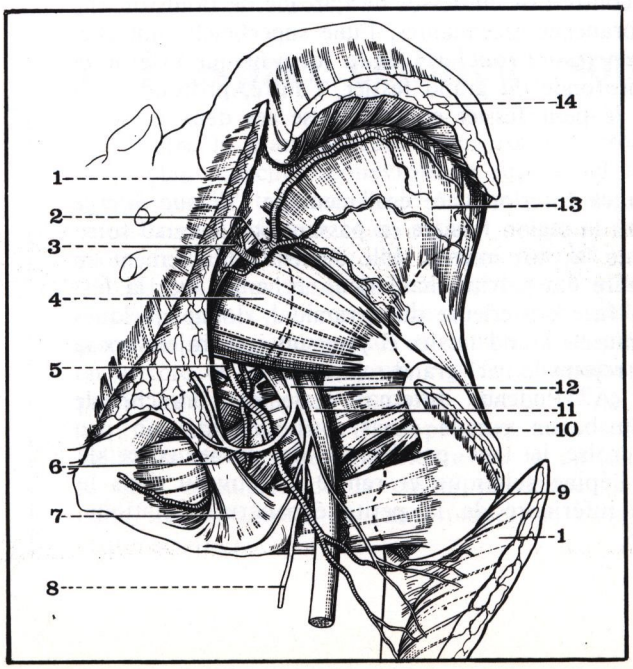

FIGURE 8

Le plan musculaire profond de la région fessière

1. *Grand fessier*
2. *Artère fessière avec 3, sa branche superficielle et 3', sa branche profonde*
4. *Pyramidal*
5. *Artère ischiatique*
6. *Nerf du grand fessier*
7. *Grand ligament sacro-sciatique*
8. *Rameau cutané fessier*
9. *Carré crural*
10. *Jumeau inférieur*
11. *Nerf grand sciatique*
12. *Nerf petit sciatique*
13. *Petit fessier*
14. *Moyen fessier*

– *Le nerf anal* (N. Rectalis Inferior*) n'a qu'un trajet extrêmement court dans la couche sous-fessière : branche du plexus sacré, à peine émergé du canal sous-pyramidal il rentre immédiatement dans le bassin par la partie la plus haute et la plus interne de la petite échancrure sciatique.

— *Le nerf de l'obturateur interne et du jumeau supérieur* apparaît à la partie la plus interne de l'orifice sous-pyramidal. Il se plaque immédiatement sur l'obturateur interne et rentre rapidement dans le pelvis.

— *Le nerf du carré crural et du jumeau inférieur* enfin est situé sur un plan plus profond puisque sortant du bassin par le canal sous-pyramidal en avant du grand sciatique, il passe à la face profonde de l'obturateur interne et des jumeaux pour aborder le carré crural par sa face profonde.

* ***Rectal inférieur***

6. Le plan musculo-aponévrotique superficiel

Il est constitué par le muscle grand fessier, véritable couvercle musculaire de la région, et par l'aponévrose fessière superficielle.

A. LE GRAND FESSIER (M. Gluteus Major)
Le plus superficiel des trois muscles fessiers, c'est aussi le muscle le plus volumineux et le plus puissant de l'organisme. Recouvrant toute la partie postéro-inférieure de la région fessière dont il forme le couvercle et à qui il donne sa forme il s'étend obliquement en bas en avant et en dehors depuis la partie postérieure de la face exopelvienne du bassin jusqu'à l'extrémité supérieure du fémur (Fig. 8, 9 et 10).

Insertions : le grand fessier s'insère en haut et en dedans en deux plans :

● Le plan profond se fixe par des fibres charnues mêlées de fibres aponévrotiques sur :
— la partie postérieure de la fosse iliaque externe en arrière de la ligne semi-circulaire postérieure,
— la face postérieure de l'articulation sacro-iliaque, du grand ligament sacro-sciatique et de la bandelette de Champenois et sur les ligaments sacro-coccygiens,
— la face postérieure du coccyx, les tubercules sacrés postéro-externes et la partie la plus basse du bord latéral du sacrum.

● Le plan superficiel va se fixer :
— sur le cinquième postérieur de la crête iliaque,
— sur la face postérieure de l'aponévrose lombosacrée et par son intermédiaire sur la crête médiane du sacrum.
— sur la face postérieure de l'aponévrose du moyen fessier,
— sur les tubercules sacrés postéro-internes enfin.

Le corps musculaire issu de cette vaste surface d'insertion est formé de fibres charnues volumineuses d'aspect fasciculé, obliques en bas, en dehors et en avant et qui se disposent en deux plans superposés. Les fibres profondes issues de la fosse iliaque subissent en outre un mouvement de torsion tel que celles qui sont nées le plus haut sont celles qui se terminent le plus bas.

Insertions inférieures : elles se disposent également en deux plans :

– les fibres profondes en effet se jettent sur un fort tendon qui va se fixer à la partie supérieure de la branche externe de trifurcation de la ligne âpre et sur la cloison intermusculaire externe de la cuisse. Ces insertions sont séparées de celles du vaste externe par une bourse séreuse ;

– les fibres superficielles vont se jeter dans l'angle de dédoublement ouvert en arrière de l'aponévrose du fascia lata, lame aponévrotique détachée en haut de la crête iliaque et qui descend verticalement en avant du bord anté-

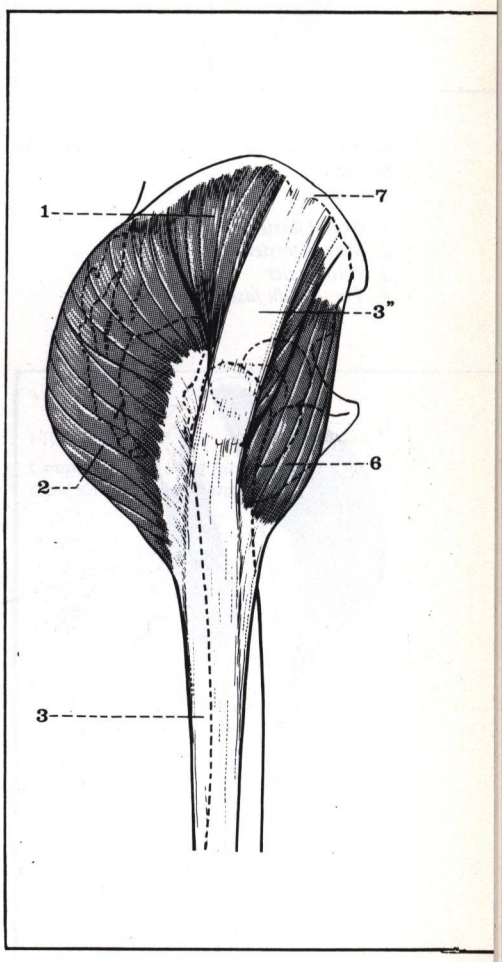

FIGURE 9
Le deltoïde fessier et le tenseur du fascia lata
1. Moyen fessier
2. Grand fessier
3. Bandelette de Maissiat
3" Fascia lata
6. Tenseur du fascia lata
7. Crête iliaque

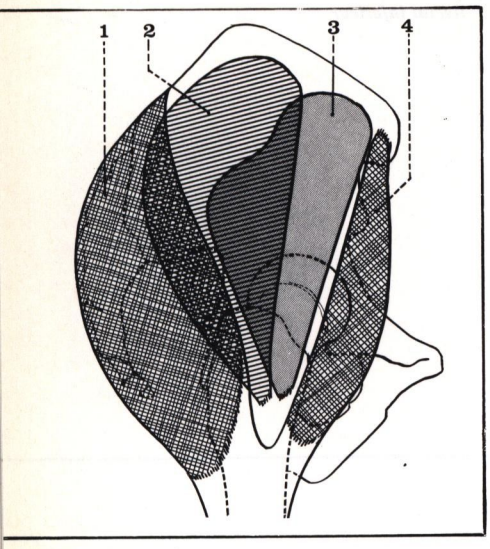

FIGURE 10
Schéma des rapports respectifs des muscles fessiers
Vue latérale

1. Grand fessier
2. Moyen fessier
3. Petit fessier
4. Tenseur du fascia lata

rieur du grand fessier pour se poursuivre ensuite à la face externe de la cuisse par la bandelette de Maissiat. Ce fascia lata reçoit par son bord antérieur les fibres du muscle tenseur du fascia lata, l'ensemble grand fessier, fascia lata et tenseur du fascia lata formant le deltoïde fessier de Farabeuf.

Innervation et vascularisation : le grand fessier est innervé par le nerf petit sciatique, branche du plexus sacré. Le nerf donne soit un bouquet de branches qui abordent le muscle par sa face profonde, soit un tronc bien individualisé, le nerf fessier inférieur qui décrit une courbe à concavité supérieure pour se ramifier à la face profonde du grand fessier. La vascularisation très riche du muscle est assurée non seulement par la branche superficielle de la fessière, mais aussi par l'ischiatique et la honteuse interne.

Action : le grand fessier est avant tout un muscle extenseur de la cuisse sur le bassin. Plus accessoirement il joue un rôle modeste dans la rotation externe et l'abduction.

b. L'aponévrose fessière superficielle

C'est une vaste lame aponévrotique épaisse et résistante qui se fixe en dedans sur toute l'étendue de la lèvre externe de la crête iliaque en dehors et au-dessus des insertions des fessiers. A la partie inférieure et interne de la région elle se confond avec l'aponévrose lombosacrée et va se fixer avec elle sur le sacrum.

La partie de cette aponévrose née de la crête iliaque forme une bandelette épaisse et résistante : le fascia lata qui descend verticalement en dehors pour passer à la face externe du grand trochanter et se poursuivre plus bas à la face externe de la cuisse où elle renforce l'aponévrose superficielle en prenant le nom de bandelette de Maissiat (Fig. 11).

Le fascia lata recouvre la partie antéro-supérieure du moyen fessier dont il est séparé par la couche celluleuse sous-fessière.

Son bord antérieur se dédouble pour recevoir les fibres du muscle tenseur du fascia lata.

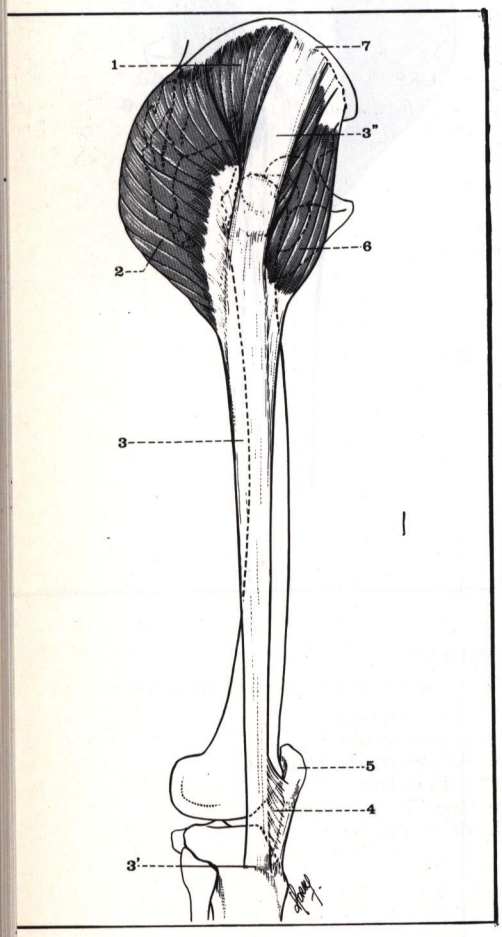

◄
FIGURE 11
Le deltoïde fessier et le tenseur du fascia lata
1. Moyen fessier
2. Grand fessier
3. et 3'. Bandelette de Maissiat
3''. Fascia lata
4. Expansion rotulienne de la bandelette de Maissiat
5. Rotule
6. Tenseur du fascia lata
7. Crête iliaque

FIGURE 12 ►
Coupe sagittale de la fesse (segment postéro-externe de la coupe)
D'après H. Rouvière

1. Tronc lombo-sacré
2. Artère iliaque interne
3. Artère ischiatique
4. Muscles jumeaux et obturateur interne
5. Carré crural
6. Nerf grand sciatique
24 et 25. Nerf petit sciatique
26. Muscle pyramidal du bassin
27. Artère fessière
28. Muscle grand fessier
29. Muscle petit fessier
30. Muscle moyen fessier

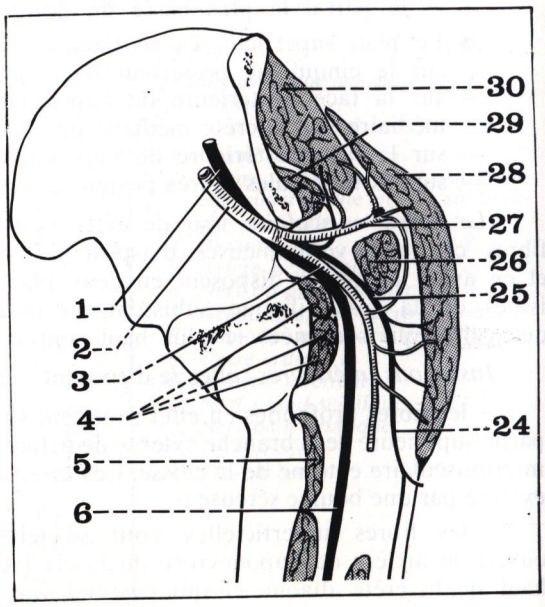

Sa face profonde donne naissance à un feuillet qui va immédiatement tapisser la face superficielle du moyen fessier et des pelvi-trochantériens : c'est l'aponévrose fessière profonde (Fig. 12 et 13).

Son bord postérieur longe le bord antérieur du grand fessier et à ce niveau se dédouble en deux feuillets :

— un feuillet profond mince et celluleux qui tapisse la face profonde du muscle et la sépare de la couche celluleuse sous-fessière,

— un feuillet superficiel, beaucoup plus résistant qui tapisse la face superficielle du grand fessier et va au niveau du bord inférieur du muscle, se confondre avec l'aponévrose superficielle de la face postérieure de la cuisse après s'être à nouveau réuni au feuillet profond. A la partie externe de la région cette aponévrose superficielle s'attache à la lèvre externe de la ligne âpre et à sa branche externe de trifurcation. Le feuillet superficiel envoie en outre des expansions profondes qui s'engagent entre les faisceaux charnus du muscle et lui confèrent son aspect fasciculé.

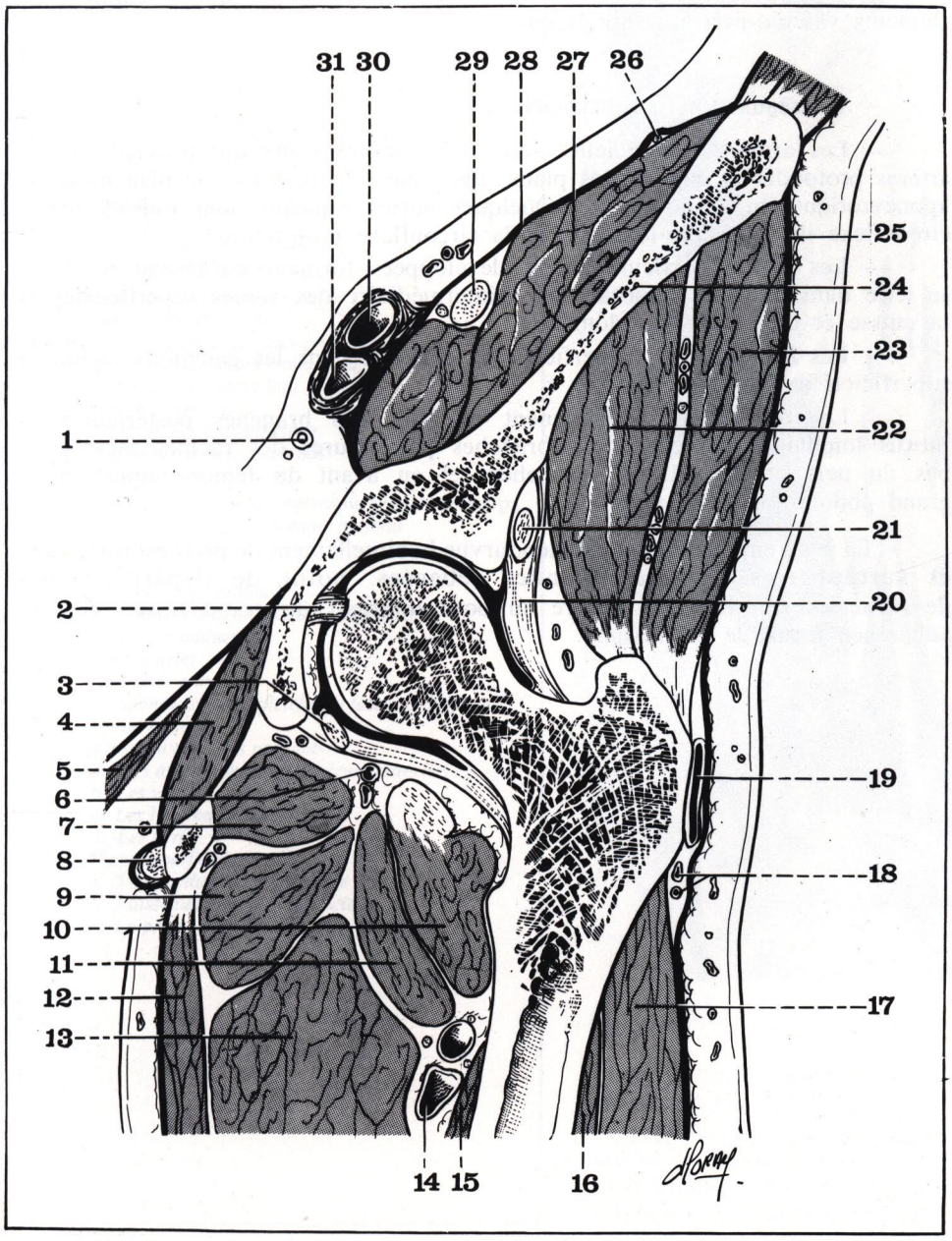

FIGURE 13

Coupe frontale de la hanche
Côté droit, segment antérieur

1. *Canal déférent*
2. *Ligament rond*
3. *Bourrelet cotyloïdien*
4. *Obturateur interne*
5. *Releveur de l'anus*
6. *Artère circonflexe postérieure*
7. *Obturateur externe*
8. *Racine du corps caverneux*
9. *Moyen adducteur*
10. *Psoas iliaque*
11. *Pectiné*
12. *Droit Interne.*
13. *Grand adducteur*
14. *Veine fémorale*
15. *Vaste interne*
16. *Crural*
17. *Vaste externe*
18. *Vaisseaux circonflexes antérieurs*
19. *Bourse séreuse trochantérienne*
20. *Capsule de la coxo-fémorale*
21. *Tendon réfléchi du droit antérieur*
22. *Petit fessier*
23. *Moyen fessier*
24. *Aile iliaque*
25. *Aponévrose fessière superficielle*
26. *Nerf fémoro-cutané*
27. *Psoas iliaque*
28. *Fascia iliaca*
29. *Nerf crural*
30. *Artère iliaque externe*
31. *Veine iliaque externe*

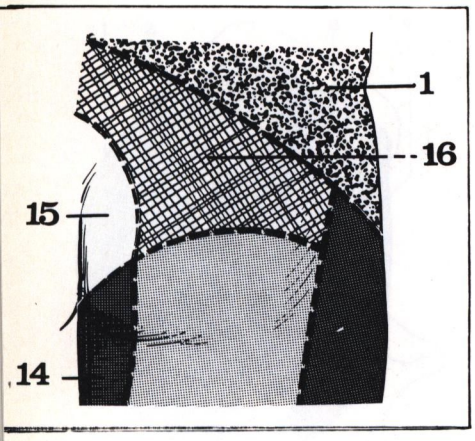

FIGURE 14
Innervation cutanée sensitive de la fesse

1. Rameau perforant de l'abdomino-génital
14. Rameau crural de l'abdomino-génital
15. Branches postérieures des nerfs sacrés
16. Branches postérieures des nerfs lombaires (1 et 2)

7. Les plans de couverture superficiels

Ils sont formés par la peau et le tissu cellulaire sous-cutané où cheminent les vaisseaux et les nerfs superficiels.

– Le tissu cellulaire sous-cutané
Particulièrement développé à ce niveau, riche en graisse, le tissu cellulaire sous-cutané de la fesse est surtout remarquable par son aspect aréolaire. Il se continue en haut avec le tissu cellulaire de la région lombo-dorsale, en dedans avec celui du périnée et de la région sacro-coccygienne, en bas avec celui de la face postérieure de la cuisse. Il est par contre complètement séparé de la couche celluleuse sous-fessière. Dans ce tissu cellulaire sous-cutané se disposent souvent deux bourses séreuses : l'une au niveau de la face postéro-externe du trochanter, l'autre au niveau de l'ischion.

C'est également dans ce tissu cellulaire sous-cutané que cheminent les éléments vasculo-nerveux superficiels.

– Vaisseaux et nerfs superficiels

— Les artères superficielles sont de grêles rameaux qui proviennent des artères profondes et gagnent les plans superficiels en perforant le plan musculo-aponévrotique du grand fessier. Quelques autres rameaux sont fournis par la circonflexe iliaque, l'ilio-lombaire et la circonflexe postérieure.

— Les veines particulièrement développées forment un réseau serré qui se jette dans la veine fémorale par l'intermédiaire des veines superficielles de la cuisse et de la paroi abdominale.

— Les lymphatiques superficiels se drainent dans les ganglions inguinaux superficiels supérieurs.

— Les nerfs enfin proviennent en haut des branches postérieures du plexus lombaire, en dedans des branches postérieures des racines sacrées, en bas du nerf petit sciatique, en dehors et en avant du fémoro-cutané et du grand abdomino-génital. (Fig. 14).

– La peau enfin, très épaisse, dépourvue habituellement de poils est très souple et surtout très riche en glandes sébacées, point de départ possible de furoncles. En bas elle adhère au bord inférieur du grand fessier et cette adhérence forme le pli fessier.

3 la région inguino-fémorale

PLAN

1. Généralités
   - *A. Limites*
   - *B. Forme extérieure et repère*
   - *C. Constitution anatomique*
2. Région inguino-fémorale externe
   - *A. Plan ostéo-articulaire*
   - *B. Plan musculo-tendineux profond*
   - *C. Plan musculo-aponévrotique superficiel*
     - *a. tenseur du fascia lata*
     - *b. Couturier*
     - *c. Aponévrose superficielle*
   - *D. Vaisseaux et nerfs profonds*
   - *E. Plans superficiels*
3. Région inguino-fémorale interne ou triangle de Scarpa
   - *A. Plan musculo-aponévrotique profond*
     - *a. Psoas*
     - *b. Pectiné*
     - *c. Aponévrose profonde*
   - *B. Plan musculo-aponévrotique superficiel*
     - *a. Moyen adducteur*
     - *b. Couturier*
     - *c. Arcade crurale*
     - *d. Aponévrose superficielle ou fascia cribriformis*
   - *C. Canal fémoral*
   - *D. Vaisseaux et nerfs profonds*
     - *a. Les artères fémorales et leurs branches*
     - *b. Les veines*
     - *c. Les lymphatiques*
     - *d. Les nerfs*
   - *E. Plans superficiels*
     - *a. Tissu cellulaire sous-cutané*
     - *b. Vaisseaux et nerfs superficiels*
     - *c. La peau*

Dissection du triangle de Scarpa droit

La région inguino-fémorale ou région de l'aine comprend l'ensemble des parties molles situées en avant de l'articulation coxo-fémorale. Située à la partie antérieure de la racine de la cuisse, immédiatement au-dessous de la paroi abdominale antérieure, elle représente le principal hile vasculaire du membre inférieur.

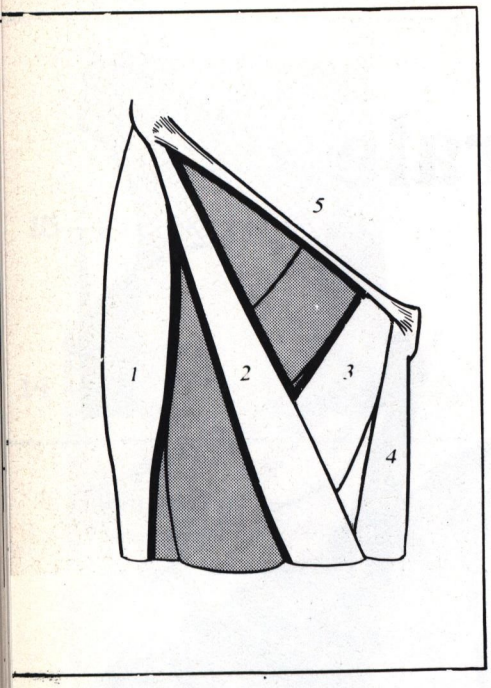

FIGURE 1
Constitution schématique de la région inguino-fémorale
1. *Tenseur du fascia lata.*
2. *Couturier.*
3. *Moyen adducteur.*
4. *Droit interne.*
5. *Arcade crurale.*

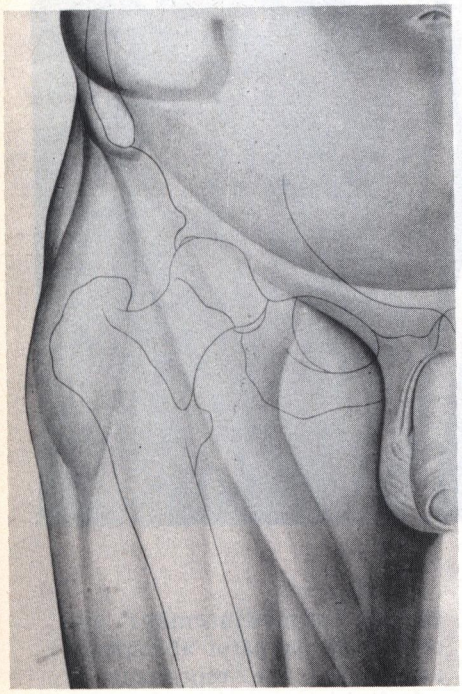

FIGURE 2
La région inguino-fémorale et son support osseux

1. Généralités

A. LIMITES

La région inguino-fémorale est limitée :

— dans la profondeur par le plan ostéo-articulaire formé par le bord antérieur de l'os coxal et la face antérieure de l'articulation coxo-fémorale ;

— superficiellement :

— *en haut* par le pli inguinal qui la sépare de l'abdomen et s'étend obliquement en bas et en dedans depuis l'épine iliaque antéro-supérieure jusqu'à l'épine du pubis,

— *en bas* par une ligne horizontale passant au niveau du croisement des muscles couturiers et moyen adducteur,

— *en dedans* par le relief du muscle droit interne correspondant à une ligne verticale abaissée par l'épine du pubis,

— *en dehors* par le relief du bord antérieur du muscle tenseur du fascia lata, correspondant à la verticale abaissée par l'épine iliaque antéro-supérieure.

B. FORME EXTÉRIEURE ET REPÈRES

Sa forme est variable selon l'adiposité des sujets. Chez les sujets maigres, elle est concave dans le sens vertical, la racine de la cuisse formant avec la paroi abdominale un angle dièdre ouvert en avant. Dans le sens transversal elle est caractérisée par la succession d'une série de reliefs musculaires qui sont de dehors en dedans : le relief vertical du tenseur du fascia lata, la saillie oblique en bas et en dedans du couturier qui croise en écharpe la face antérieure de la cuisse, enfin, en dedans, le relief légèrement oblique en bas et en dehors du moyen adducteur et du droit interne. Entre ces saillies musculaires qui dessinent une sorte de N, existent deux dépressions de forme triangulaire, l'une externe à sommet supérieur située en dehors du couturier, l'autre interne à sommet inférieur et à base supérieure qui constitue le triangle de **Scarpa*** **(Trigonum** Femorale). Chez les sujets adipeux, ces reliefs musculaires sont effacés et la région inguino-fémorale est régulièrement convexe dans le sens transversal, tandis que l'angle dièdre vertical qu'elle forme normalement avec la paroi abdominale est souvent rendu plus accusé par la ptose de la paroi abdominale en avant de la racine de la cuisse.

Les repères de la région sont donc avant tout osseux et représentés en dehors par l'épine iliaque antéro-supérieure, en dedans par l'épine du pubis. C'est au milieu de la ligne oblique menée par ces deux repères osseux que l'on peut percevoir à la palpation les battements de l'artère fémorale. Les repères musculaires qui forment les saillies du tenseur du fascia lata, du couturier et du moyen adducteur ne sont visibles ou perceptibles que chez les sujets maigres ou très musclés. (Fig. 1 et 2).

C. CONSTITUTION ANATOMIQUE

En allant de la profondeur à la surface, la région inguino-fémorale comprend les plans suivants :

— un plan ostéo-articulaire, formé par l'articulation coxo-fémorale et le bord antérieur de l'os coxal,

— un plan musculaire profond formé en dehors par le droit antérieur, en dedans par le psoas et le pectiné,

— un plan musculaire superficiel formé de dehors en dedans par le tenseur du fascia lata, le couturier et le moyen adducteur,

— un plan aponévrotique,

— des plans de couverture superficiels.

En réalité, l'aspect de ces différents plans et la constitution même de la région inguino-fémorale diffère considérablement en dedans et en dehors du couturier et l'on peut opposer :

— une région inguino-fémorale externe, limitée par le couturier en dedans et le tenseur du fascia lata en dehors, de forme triangulaire à sommet supérieur, de constitution presque uniquement musculo-tendineuse et de traversée à peu près dénuée de dangers ;

*** Scarpa Antonio (1747-1832), anatomiste et chirurgien italien, professeur de chirurgie à Modène et d'anatomie à Pavie (Italie)**

— une région inguino-fémorale interne ou triangle de Scarpa (Trigonum Femorale) limitée en dehors par le couturier, en dedans par le moyen adducteur, en haut par l'arcade crurale tendue entre l'épine iliaque antéro-supérieure et l'épine du pubis, région plus complexe et surtout livrant passage à des éléments vasculo-nerveux importants qui barrent l'accès antérieur de l'articulation.

2. La région inguino-fémorale externe

A. LE PLAN OSTÉO-ARTICULAIRE

Il est formé de haut en bas par :

— l'épine iliaque antérieure et supérieure d'où divergent le tenseur du fascia lata en dehors et le couturier en dedans,
— une petite échancrure osseuse sous-jacente, par où s'échappe le fémoro-cutané,
— l'épine iliaque antérieure et inférieure où se fixe le tendon direct du droit antérieur,
— la face antérieure du col fémoral recouvert par la capsule renforcée par les ligaments ilio et pubo-fémoraux et par les tendons réfléchi et récurrent du droit antérieur,
— le bord antérieur du grand trochanter, en bas et en dehors, sur lequel se fixe le tendon du moyen fessier (Fig. 3 et 3bis).

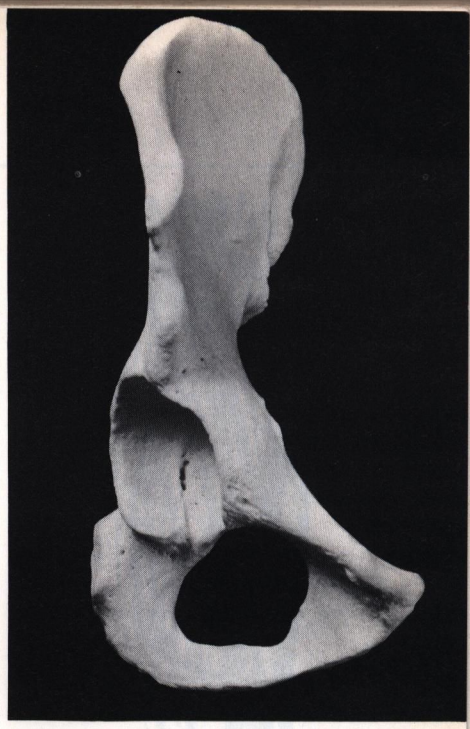

FIGURE 3 bis
Vue antérieure de l'os coxal droit

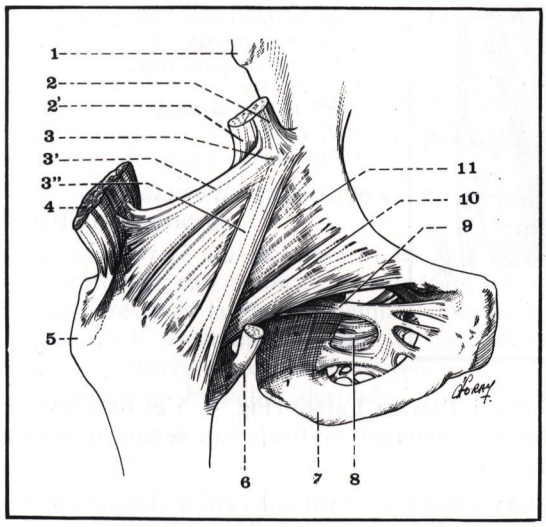

FIGURE 3

2. Tendon direct du droit antérieur
2'. Tendon réfléchi du droit antérieur
3. Ligament ilio-fémoral avec 3' son faisceau ilio-prétrochantérien et 3'' son faisceau ilio-prétrochantinien
4. Petit fessier
5. Grand trochanter
6. Tendon du psoas
7. Ischion
8 et 9. Membrane obturatrice
10. Ligament pubo-fémoral
11. Capsule de l'articulation coxo-fémorale

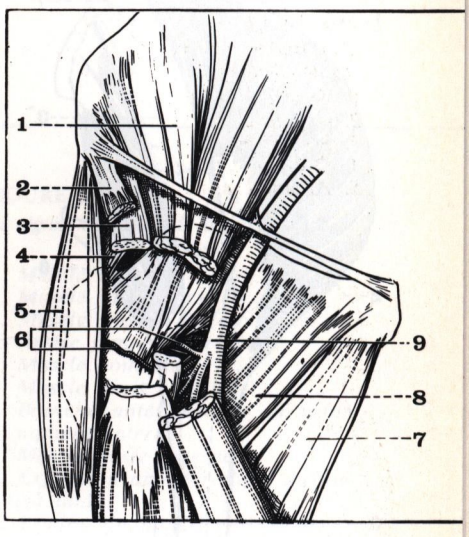

FIGURE 4
Le plan musculaire profond de la région inguino-fémorale et la bifurcation de l'artère fémorale

1. Psoas iliaque
2. Couturier (sectionné)
3. Droit antérieur
4. Petit fessier
5. Tenseur du fascia lata
6. Artères circonflexes
7. Moyen adducteur
8. Pectiné
9. Artère fémorale

B. LE PLAN MUSCULO-TENDINEUX PROFOND

Il est constitué par les insertions supérieures du *muscle droit antérieur* (M. Rectus Femoris*), chef supérieur d'origine du muscle quadriceps (*cf.* Chapitre 5, page 1527). Ces insertions se font par un tendon direct, un tendon réfléchi et un tendon récurrent.

— Le tendon direct, le plus important, très court, s'attache sur l'épine iliaque antéro-inférieure et descend verticalement immédiatement en avant du plan capsulaire (Fig. 3 et 4).

— Le tendon réfléchi, plus grêle mais beaucoup plus long s'insère loin en arrière dans la partie postéro-supérieure de la gouttière, à l'intérieur d'un dédoublement de la capsule puis va rejoindre le bord interne du tendon direct avec lequel il se confond.

— Le tendon récurrent est une expansion fibreuse qui se détache du bord externe du tendon direct et s'étale à la face antérieure de la capsule pour aller renforcer le faisceau supérieur du ligament ilio-fémoral et se fusionner plus en dehors sur le bord antérieur du grand trochanter avec le tendon terminal du petit fessier.

* ***Muscle droit de la cuisse***

C. LE PLAN MUSCULAIRE SUPERFICIEL

Il est formé par deux muscles, le tenseur du fascia lata et le couturier qui, nés tous deux de l'épine iliaque antéro-supérieure, divergent vers le bas en dessinant un triangle étroit à base inférieure et dont la bissectrice serait le tendon du droit antérieur (Fig. 5).

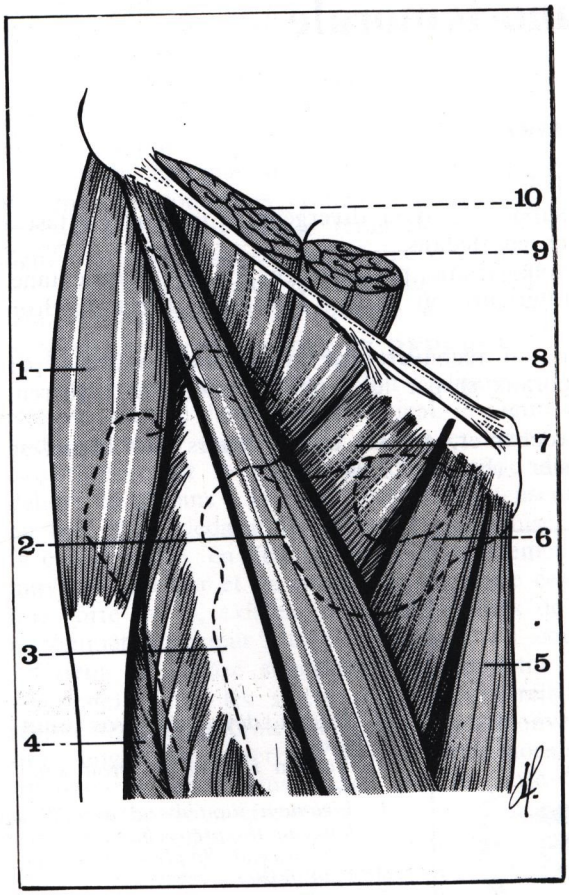

FIGURE 5

Les plans musculaires de la région inguino-fémorale

En pointillé, les éléments osseux

1. *Tenseur du fascia lata*
2. *Couturier*
3. *Droit antérieur*
4. *Vaste externe*
5. *Droit interne*
6. *Moyen adducteur*
7. *Pectiné*
8. *Arcade crurale*
9. *Psoas*
10. *Iliaque*

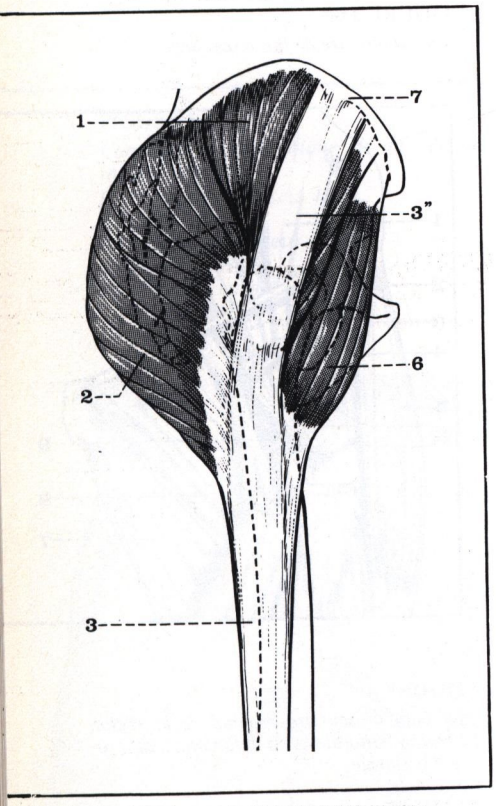

FIGURE 6

Le deltoïde fessier et le tenseur du fascia lata

1. *Moyen fessier*
2. *Grand fessier*
3. *Bandelette de Maissiat*

3''. *Fascia lata*

6. *Tenseur du fascia lata*
7. *Crête iliaque*

Le tenseur du fascia lata (M. Tensor Fasciae Latae) (Fig. 4, 5 et 6). C'est un muscle mince et aplati, de direction sensiblement verticale qui sépare la région inguino-fémorale de la région fessière.

Insertions : le tenseur du fascia lata s'insère en haut sur l'épine iliaque antéro-supérieure, sur la partie la plus antérieure de la lèvre externe de la crête iliaque et sur la fosse iliaque externe entre le petit fessier et le couturier.

Le corps musculaire : de forme aplatie, très légèrement oblique en bas et en arrière, presque vertical, il va rapidement se fixer sur la partie antéro-supérieure du fascia lata (Fig. 6).

Terminaison : les fibres musculaires se jettent en effet sur le bord antérieur et sur la face superficielle de la partie supérieure du fascia lata. Avec celle-ci et le grand fessier, le tenseur du fascia lata forme le deltoïde fessier de Farabeuf*. Plus bas, la bandelette de Maissiat quitte la région de la hanche et descend à la face externe de la cuisse pour aller se fixer au niveau de l'extrémité supérieure du tibia, sur le tubercule de Gerdy** (*cf.* chapitre 8, page 1573).

Innervation : le tenseur du fascia lata est innervé par le nerf fessier supérieur qui se termine à son niveau.

Action : outre son action de tension de l'aponévrose fémorale externe, le tenseur du fascia lata est un muscle rotateur externe. Surtout il joue un rôle important dans la marche où sa contraction synergique de celle du moyen et du petit fessier maintient le centre de gravité du corps au-dessus du point d'appui.

*** Farabeuf Louis-Hubert (*cf.* page 1635)**
**** Gerdy Pierre (*cf.* page 1184)**

Le couturier (M. Sartorius). Muscle très allongé, tendu obliquement de l'épine iliaque antéro-supérieure à la partie interne de l'extrémité supérieure du tibia, il n'appartient à la région inguino-fémorale que par son tiers supérieur. Croisant en écharpe toute la face antérieure de la cuisse, il forme la limite entre la région inguino-fémorale externe et le triangle de Scarpa (Fig. 7).

Le plan aponévrotique. L'aponévrose superficielle de la région inguino-fémorale externe se continue avec l'aponévrose fessière en arrière, avec l'aponévrose superficielle de la cuisse en bas, avec l'aponévrose superficielle du triangle de Scarpa en dedans. En haut, elle se fixe sur l'arcade crurale. Epaisse et résistante, tendue depuis le tenseur du fascia lata jusqu'au couturier qu'elle engaine, elle peut-être considérée comme un prolongement antérieur du fascia lata.

D. VAISSEAUX ET NERFS PROFONDS

L'interstice musculaire que forment dans la région inguino-fémorale externe, les muscles couturier et tenseur du fascia lata et au fond duquel chemine le droit antérieur est croisé par deux pédicules vasculaires :

— le pédicule circonflexe antérieur en haut,

— le pédicule vasculo-nerveux du quadriceps en bas (Fig. 8).

– *Le pédicule circonflexe antérieur* est formé par l'artère circonflexe antérieure (A. Circonflexa Femoris Lateralis) et ses veines. L'artère circonflexe antérieure, née le plus souvent de la fémorale profonde dans le triangle de Scarpa aborde la région inguino-fémorale externe en passant entre psoas en arrière et couturier en avant. Elle se glisse ensuite à la face profonde du droit antérieur pour gagner la base du col fémoral et du grand trochanter où elle s'anastomose avec la circonflexe postérieure. Ses deux veines homologues suivent un trajet identique et se terminent dans la veine fémorale profonde.

– *Le pédicule du quadriceps* est formé par l'artère du quadriceps, ses veines et le nerf du quatriceps.

— *L'artère du quadriceps,* la plus volumineuse des branches de la fémorale profonde, naît souvent par un tronc commun avec la circonflexe antérieure. Elle pénètre dans la région inguino-fémorale externe en croisant la face profonde du couturier. Accompagnée de ses deux veines satellites, elle croise la partie basse de l'interstice couturier-tenseur du fascia lata et se ramifie aussitôt en un bouquet de branches destinées aux quatre chefs du muscle.

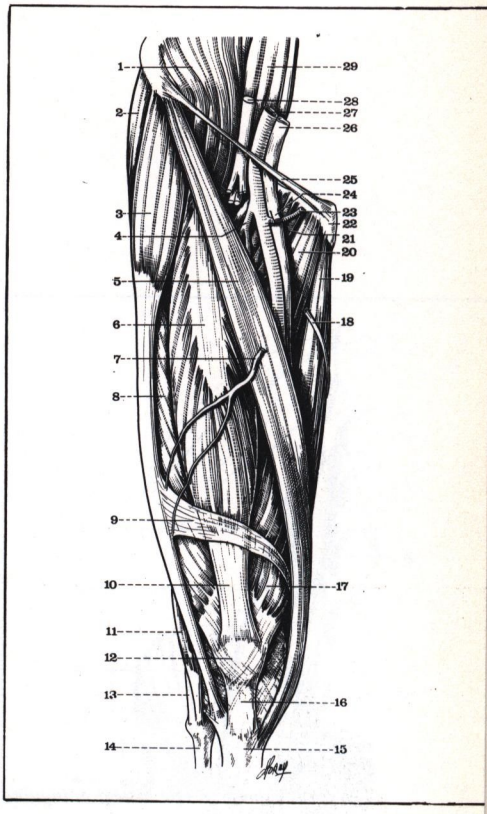

FIGURE 7

La région antérieure de la cuisse droite

1. *Muscle iliaque*
2. *Muscle moyen fessier*
3. *Muscle tenseur du fascia lata*
4. *Artère fémorale profonde*
5. *Muscle couturier*
6. *Muscle droit antérieur*
7. *Branche antérieure de la veine saphène interne*
8. *Muscle vaste externe*
9. *Expansion aponévrotique du fascia lata.*
10. *Tendon du quadriceps*
11. *Muscle biceps crural*
12. *Rotule (ou patelle)*
13. *Ligament latéral externe du genou*
14. *Extrémité supérieure du péroné*
15. *Extrémité supérieure du tibia*
16. *Tendon rotulien*
17. *Muscle vaste interne*
18. *Branche postérieure de la veine saphène interne*
19. *Muscle droit interne*
20. *Muscle moyen adducteur.*
21. *Muscle pectiné.*
22. *Pubis*
23. *Artère honteuse externe (inférieure)*
24. *Veine saphène interne ou grande saphène (sectionnée)*
25. *Arcade crurale*
26. *Veine iliaque externe*
27. *Artère iliaque externe*
28. *Nerf crural*
29. *Muscle psoas*

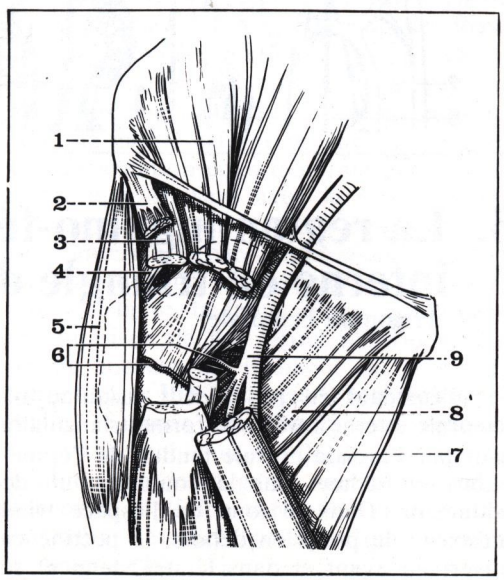

FIGURE 8

Le plan vasculaire profond de la région inguino-fémorale et la bifurcation de l'artère fémorale

1. *Psoas iliaque*
2. *Couturier (sectionné)*
3. *Droit antérieur*
4. *Petit fessier*
5. *Tenseur du fascia lata*
6. *Artères circonflexes*
7. *Moyen adducteur*
8. *Pectiné*
9. *Artère fémorale*

— *Les trois branches les plus externes du nerf du quadriceps :* le nerf du vaste externe, le nerf du droit antérieur et le nerf du crural, abordent également la région en croisant la face profonde du couturier en compagnie de l'artère du quadriceps ; ils gagnent les chefs musculaires auxquels ils sont destinés en croisant la partie basse de l'interstice musculaire couturier-tenseur du fascia lata.

En pratique, ce paquet vasculo-nerveux quadricipital représente le seul élément à ménager quand on aborde la face antérieure de l'articulation coxo-fémorale par voie antéro-externe (Voie d'abord de Smith-Petersen) en passant dans l'interstice musculaire de la région inguino-fémorale externe.

E. LES PLANS SUPERFICIELS

Ils sont représentés par (Fig. 9) :

– *le tissu cellulaire sous-cutané* qui comprend deux couches : une couche superficielle ou pannicule adipeux et une couche profonde, lamellaire ou fascia superficialis dans l'épaisseur de laquelle cheminent de grêles rameaux de l'artère circonflexe iliaque superficielle et des rameaux du fémoro-cutané qui a pénétré dans la région par l'échancrure située entre les deux épines iliaques antérieures et s'est divisé immédiatement en une branche fémorale et une branche fessière ;

– *la peau* enfin, au niveau de la région inguino-fémorale externe est fine et généralement glabre ; à la partie haute de la région, elle adhère par sa face profonde à l'arcade crurale, séparant ainsi le tissu cellulaire sous-cutané de la cuisse de celui de la paroi abdominale.

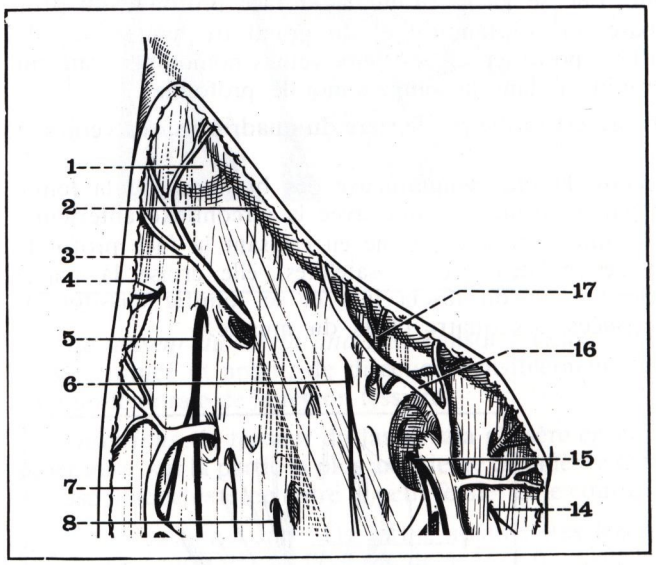

FIGURE 9
Les plans superficiels de la région inguino-fémorale

1. *Relief de l'épine iliaque antéro-supérieure*
2. *Pli inguinal*
3. *Veine circonflexe superficielle*
4. *Rameau fessier du fémoro-cutané*
5. *Rameau fémoral du fémoro-cutané*
6. *Rameau superficiel du génito-crural*
7. *Aponévrose fémorale superficielle*
8. *Rameau superficiel du musculo-cutané externe*
14. *Rameau perforant, superficiel du musculo-cutané interne*
15. *Nerf accessoire de la veine saphène interne*
16. *Veine sous-cutanée abdominale*
17. *Artère sous-cutanée abdominale*

3. La région inguino-fémorale interne ou triangle de Scarpa

(Trigonum Femorale)

S'étendant en profondeur jusqu'au plan ostéo-articulaire la région inguino-fémorale interne revêt une forme triangulaire à sommet inférieur ; elle est limitée en haut par l'arcade crurale tendue de l'épine iliaque antéro-supérieure à l'épine du pubis, en dehors par le couturier, en dedans par le bord interne du moyen adducteur. Dans le fond de l'espace triangulaire ainsi limité, descendent deux muscles : le psoas en dehors, le pectiné en dedans, qui forment un angle dièdre ouvert en avant et dans lequel viennent se placer les vaisseaux fémoraux.

Comme la région inguino-fémorale externe, le triangle de Scarpa comprend donc de la profondeur à la surface :

— un plan ostéo-articulaire,
— un plan musculaire profond,
— un plan musculaire superficiel.

A ces deux plans musculaires est rattachée une aponévrose dédoublée en deux feuillets l'un profond, l'autre superficiel délimitant un canal : le canal crural où cheminent les vaisseaux.

— Des plans superficiels enfin (Fig. 10).

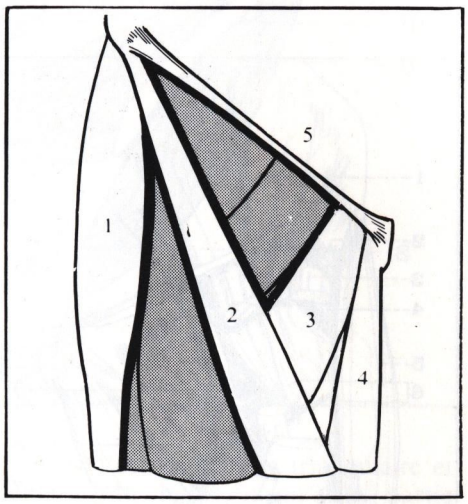

FIGURE 10
Constitution schématique de la région inguino-fémorale

1. Tenseur du fascia lata
2. Couturier
3. Moyen adducteur
4. Droit interne
5. Arcade crurale

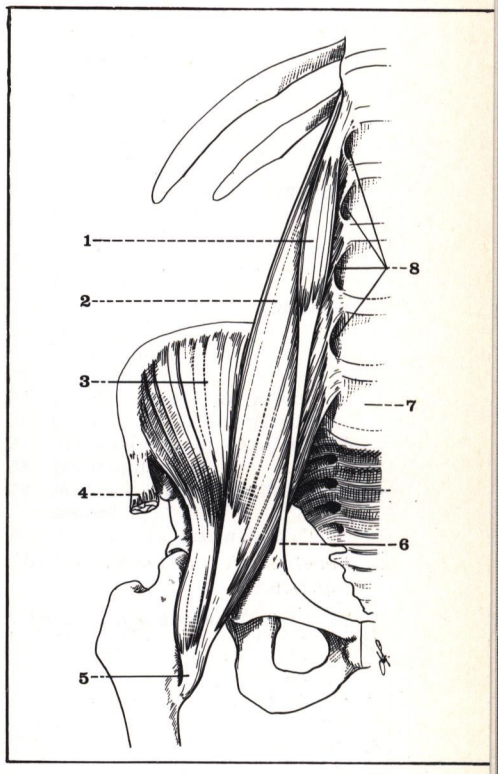

FIGURE 11
Le psoas iliaque

1. Muscle petit psoas
2. Corps musculaire du psoas
3. Corps musculaire de l'iliaque
4. Tendon du couturier
5. Tendon terminal du psoas iliaque
6. Tendon du petit psoas
7. Corps vertébral de la cinquième lombaire
8. Arcades fibreuses d'insertion du psoas

A. LE PLAN MUSCULO-APONÉVROTIQUE PROFOND

Il est formé par deux muscles, le psoas en dehors, le pectiné en dedans qui constituent le plancher du triangle de Scarpa.

– *Le psoas iliaque* (M. Ilio-Psoas). Il n'appartient à la région que par sa partie la plus inférieure et par son tendon terminal. Né en effet de la fosse iliaque interne par sa portion iliaque, de la face antérieure des corps vertébraux et des apophyses costiformes de la colonne lombaire par sa portion psoas, ce muscle volumineux apparaît dans la région inguino-fémorale en croisant le bord antérieur de l'os coxal, en arrière de la moitié externe de l'arcade crurale. Son tendon glisse à la face antérieure de l'articulation coxo-fémorale par l'intermédiaire d'une bourse séreuse qui communique souvent avec la synoviale de l'articulation. Il va se terminer en s'insérant sur la partie postérieure du petit trochanter après avoir glissé sur sa face antérieure par l'intermédiaire d'une seconde bourse séreuse beaucoup moins étendue que la précédente. Le psoas est entouré d'une gaine aponévrotique très résistante, la fascia iliaca, qui adhère au passage à l'arcade crurale et au bord antérieur de l'os coxal et forme entre ces deux éléments, à la partie interne du muscle, un ligament de direction antéro-postérieure : *la bandelette ilio-pectinée* (Arcus Ilio-Pectineus*) Muscle appartenant essentiellement à la paroi lombaire, le psoas sera étudié avec celle-ci. Rappelons seulement qu'il représente le principal muscle fléchisseur de la cuisse sur le bassin et d'autre part qu'à l'intérieur de sa gaine une large coulée celluleuse établit une large communication entre la région vertébrale et la racine de la cuisse : c'est la voie classique de migration des abcès pottiques qui viennent s'extérioriser au niveau du triangle de Scarpa. (Fig. 11).

* ***Arcade ilio-pectinée***

– *Le pectiné* (M. Pectineus). C'est un muscle aplati tendu du pubis à la partie supérieure de la diaphyse fémorale (Fig. 12).

Insertions : le pectiné s'insère en haut et en dedans sur la crête pectinéale et le ligament de Cooper ainsi que sur la lèvre antérieure de la gouttière sous-pubienne. Ces insertions se font par des fibres charnues et se disposent en deux plans revêtant dans l'ensemble la forme d'un J couché.

Le corps musculaire : aplati dans le sens antéro-postérieur il se dirige obliquement en bas, en dehors et un peu en arrière, et se jette sur une lame tendineuse.

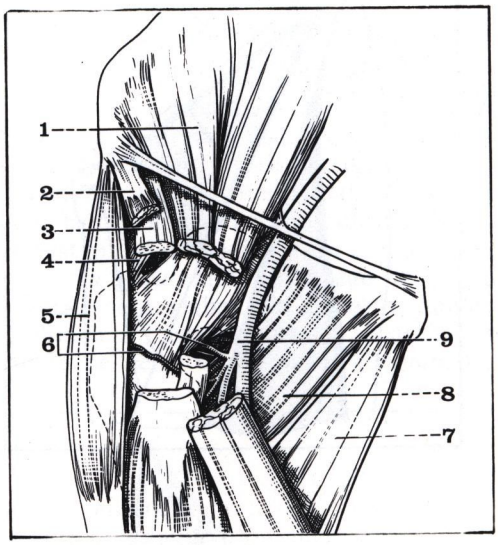

FIGURE 12

Le plan musculaire profond de la région inguino-fémorale et la bifurcation de l'artère fémorale

1. *Psoas iliaque*
2. *Couturier (sectionné)*
3. *Droit antérieur*
4. *Petit fessier*
5. *Tenseur du fascia lata*
6. *Artères circonflexes*
7. *Moyen adducteur*
8. *Pectiné*
9. *Artère fémorale*

Terminaison : sur la branche moyenne de trifurcation de la ligne âpre ou crête du pectiné.

Innervation : elle est assurée par une branche du nerf crural : le nerf du pectiné qui se détache du crural peu avant son passage sous l'arcade crurale; par des rameaux du nerf musculo-cutané interne, branche du crural, parfois par un rameau du nerf obturateur.

Action : le pectiné est avant tout adducteur de la cuisse, plus accessoirement rotateur externe. Il agit en synergie avec les muscles adducteurs.

* **Septum Fémorale**

– *L'aponévrose profonde du triangle de Scarpa*.*

Au niveau du triangle de Scarpa, la face antérieure du psoas et du pectiné est tapissée par une aponévrose qui se détache en dehors de la face profonde de l'aponévrose superficielle au bord interne du couturier et va la rejoindre à nouveau en dedans au bord externe du moyen adducteur. En haut elle se fixe au bord antérieur de l'os coxal en se confondant avec le ligament de Cooper, en bas elle se poursuit par la face postérieure de la gaine des vaisseaux fémoraux. Elle forme la paroi postérieure du canal crural où cheminent les vaisseaux fémoraux (Fig. 13).

B. LE PLAN MUSCULO-APONÉVROTIQUE SUPERFICIEL

Il est formé par l'arcade crurale en haut, le couturier en dehors, le moyen adducteur en dedans qui limitent le triangle de Scarpa et sous-tendent l'aponévrose fémorale superficielle ou fascia cribiformis.

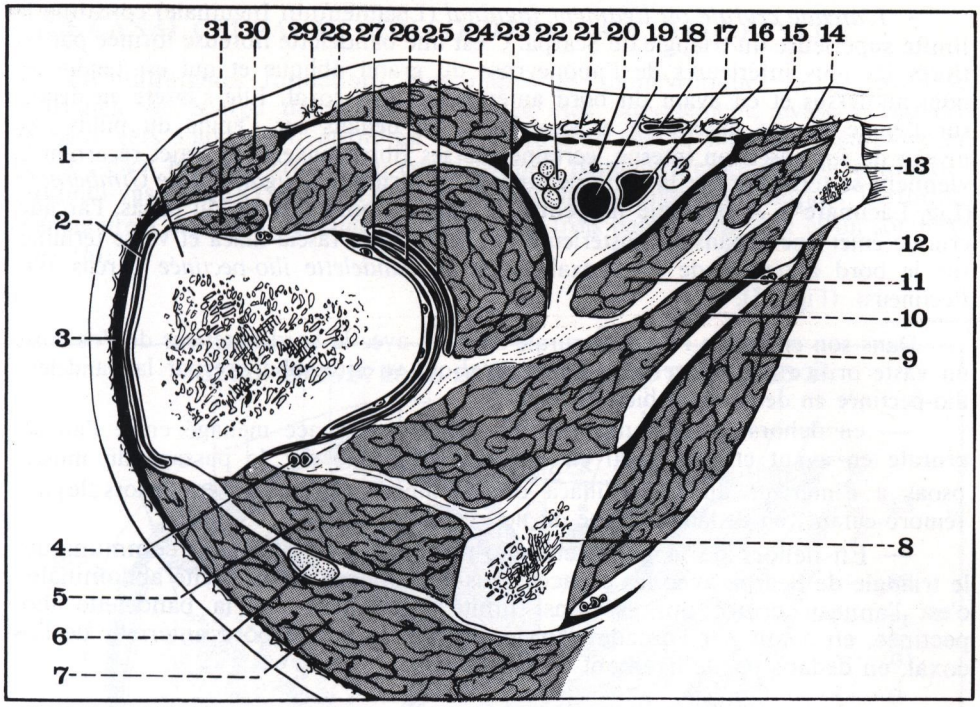

FIGURE 13

Coupe horizontale de la cuisse au 1/3 supérieur côté droit
Segment supérieur

1. *Col fémoral*
2. *Bourse séreuse trochantérienne*
3. *Fascia lata*
4. *A. circonflexe postérieure*
5. *Carré crural*
6. *Nerf grand sciatique*
7. *Grand fessier*
8. *Ischion*
9. *Obturateur interne*
10. *Membrane obturatrice*
11. *Pectiné*
12. *Obturateur externe*
13. *Pubis*
14. *Petit adducteur*
15. *Moyen adducteur*
16. *Ganglion inguinal profond*
17. *Veine fémorale*
18. *Veine saphène interne*
19. *Artère fémorale*
20. *Nerf de Schwalbe*
21. *Ganglion inguinal superficiel*
22. *Nerf crural*
23. *Psoas iliaque*
24. *Couturier*
25. *Bourse séreuse du psoas*
26. *Capsule de la coxofémorale*
27. *Synoviale de la coxofémorale*
28. *Droit antérieur*
29. *Rameau fémoral du fémoro-cutané*
30. *Tenseur du fascia lata*
31. *Vaste externe*

*** *Muscle long adducteur***

– *Le moyen adducteur* (M. Adductor Longus*) est un muscle triangulaire et aplati qui s'étend depuis la surface angulaire du pubis jusqu'à la partie supérieure de la ligne âpre à la face postérieure du fémur. Il est situé sur le même plan que le muscle pectiné, à l'intérieur de la loge interne de la cuisse avec laquelle il sera étudié plus en détail. Son bord externe longe le pectiné et forme le bord interne du triangle de Scarpa.

– *Le couturier* (M. Sartorius), comme nous l'avons déjà signalé, naît à la partie supéro-externe de la région au niveau de l'épine iliaque antéro-supérieure.
Très oblique en bas et en dedans, il forme le bord externe du triangle de Scarpa et la limite interne de la région inguino-fémorale externe. Il croise successivement le psoas et la partie inférieure du pectiné puis la face antérieure du moyen adducteur, avant de gagner la face interne de la cuisse (Fig. 14).

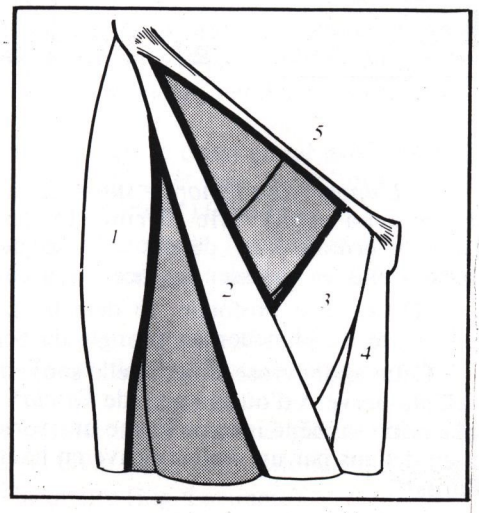

FIGURE 14

Constitution schématique de la région inguino-fémorale

1. *Tenseur du fascia lata*
2. *Couturier*
3. *Moyen adducteur*
4. *Droit interne*
5. *Arcade crurale*

– *L'arcade crurale ou ligament inguinal* (Ligamentum Inguinale) constitue la limite supérieure du triangle de Scarpa. C'est une bandelette fibreuse formée par les fibres les plus inférieures de l'aponévrose du grand oblique et qui est tendue en pont au-dessus et en avant du bord antérieur de l'os coxal. Elle s'insère en dehors sur l'épine iliaque antérieure et supérieure, en dedans sur l'épine du pubis. Au niveau de son insertion interne, certaines de ses fibres suivent un trajet récurrent et viennent se terminer sur la crête pectinéale en formant le *ligament de Gimbernat** (Lig. Lacunare*). A sa partie moyenne, le long du bord interne du psoas, l'arcade crurale émet une expansion postérieure qui renforce le fascia iliaca et va se terminer sur le bord antérieur de l'os coxal : c'est la *bandelette ilio-pectinée* (Arcus Ilio-Pectineus). (Fig. 15).

Dans son ensemble l'arcade crurale délimite avec le bord antérieur de l'os coxal un vaste orifice dit *espace inter-ilio-pariétal* qui va être subdivisé par la bandelette ilio-pectinée en deux zones bien différentes :

— en dehors de la bandelette ilio-pectinée l'espace ménagé entre l'arcade crurale en avant et l'os coxal en arrière est occupé par le passage du muscle psoas à l'intérieur du fascia iliaca où cheminent également, en dehors le nerf fémoro-cutané, en dedans le tronc du nerf crural ;

— En dehors de la bandelette ilio-pectinée, un orifice fait communiquer le triangle de Scarpa avec les espaces sous-péritonéaux de la cavité abdominale : c'est l'anneau crural qui est ainsi limité en dehors par la bandelette ilio-pectinée, en avant par l'arcade crurale, en arrière par le bord antérieur de l'os coxal, en dedans par le ligament de Gimbernat.

*** *Ligament lacunaire***

*** Gimbernat (Don) Antonio (1734-1816), anatomiste et chirurgien espagnol, professeur d'anatomie à Barcelone**
**** Burns Allan (1781-1813), chirurgien et anatomiste à Glasgow (Écosse)**

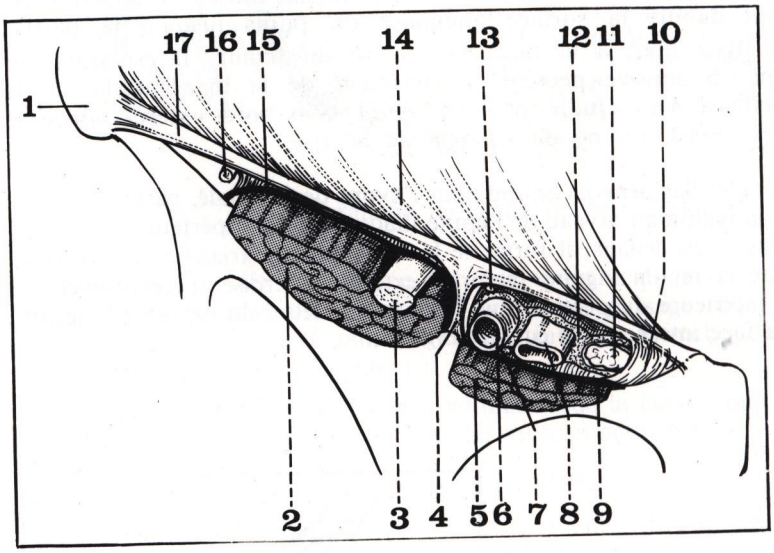

FIGURE 15
Coupe du canal crural droit

1. *Epine iliaque antéro-supérieure*
2. *Muscle psoas-iliaque*
3. *Nerf crural*
4. *Bandelette ilio-pectinée*
5. *Muscle pectiné*
6. *Artère fémorale commune*
7. *Rameau crural du génito-crural*
8. *Veine fémorale commune*
9. *Ligament de Cooper*
10. *Ligament de Gimbernat*
11. *Ganglion de Cloquet*
12. *Septum crural*
13. *Nerf artériel de Schwalbe*
14. *Muscle grand oblique*
15. *Fascia iliaca*
16. *Nerf fémoro-cutané*
17. *Arcade crurale*

– *L'aponévrose fémorale superficielle.* Tendue entre les trois bords du triangle de Scarpa dont elle forme le couvercle, elle s'attache en haut à l'arcade crurale ; en dehors elle se dédouble pour engainer le couturier, en dedans elle va tapisser la face antérieure du moyen adducteur.

De sa face profonde, se détache le feuillet profond qui va tapisser la face antérieure du plancher du triangle de Scarpa.

Cette aponévrose superficielle souvent feuilletée présente de nombreux orifices vasculo-nerveux d'où son nom de *Fascia**. Le plus volumineux de ces orifices destiné à la veine saphène interne forme une sorte de fossette (Fossa Ovalis) bordée en bas et en dedans par un repli concave en haut et en dedans : le repli falciforme d'Allan Burns**.

**** Fascia Cibrosa ou Cibrifornis (fascia criblé)***

C. LE CANAL CRURAL ET SON CONTENU VASCULO-NERVEUX

Les différentes formations musculaires et aponévrotiques qui constituent le triangle de Scarpa délimitent un espace clos latéralement, évasé et ouvert en haut vers l'abdomen, étroit en bas il s'ouvre sur la loge antérieure de la cuisse : c'est le *canal crural* ou canal fémoral* (Canalis Femoralis) ou entonnoir fémorali-vasculaire à l'intérieur duquel descendent les vaisseaux fémoraux. De forme triangulaire à la coupe, ce canal crural possède trois parois, une base et un sommet (Fig. 16).

* ***Crural : du latin Cruss, Cruris :*** la jambe (souvent confondue dans le langage populaire avec le membre inférieur en entier)

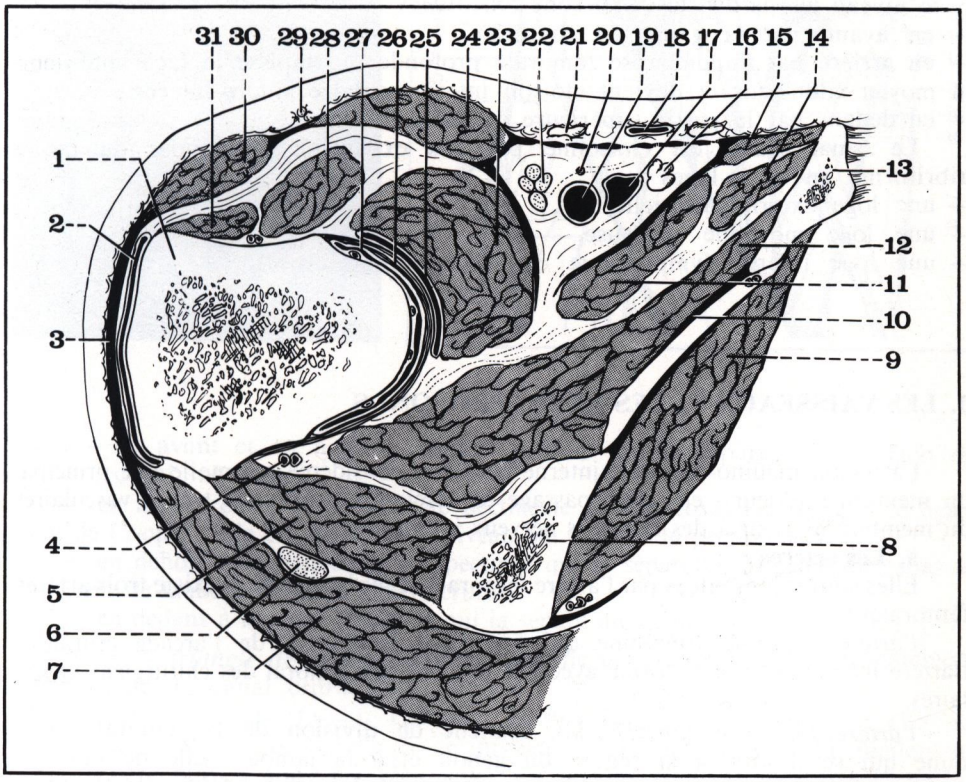

FIGURE 16

Coupe horizontale de la cuisse au 1/3 supérieur côté droit
Segment supérieur

1. *Col fémoral*
2. *Bourse séreuse trochantérienne*
3. *Fascia lata*
4. *A. circonflexe postérieure*
5. *Carré crural*
6. *Nerf grand sciatique*
7. *Grand fessier*
8. *Ischion*
9. *Obturateur interne*
10. *Membrane obturatrice*
11. *Pectiné*
12. *Obturateur externe*
13. *Pubis*
14. *Petit adducteur*
15. *Moyen adducteur*
16. *Ganglion inguinal profond*
17. *Veine fémorale*
18. *Veine saphène interne*
19. *Artère fémorale*
20. *Nerf de Schwalbe*
21. *Ganglion inguinal superficiel*
22. *Nerf crural*
23. *Psoas iliaque*
24. *Couturier*
25. *Bourse séreuse du psoas*
26. *Capsule de la coxofémorale*
27. *Synoviale de la coxofémorale*
28. *Droit antérieur*
29. *Rameau fémoral du fémoro-cutané*
30. *Tenseur du fascia lata*
31. *Vaste externe*

— *La paroi antérieure* est formée par le fascia cribriformis tendu entre le couturier et le moyen adducteur qui forment les berges du triangle de Scarpa.

— *La paroi postéro-externe* est formée par le feuillet aponévrotique profond qui se détache du fascia cribriformis et tapisse la face antérieure du psoas.

— *La paroi postéro-interne* est formée par le même feuillet profond tapissant la face antérieure du pectiné.

— *La base* ou orifice supérieur fait communiquer le canal crural avec les espaces sous-péritonéaux de la cavité abdominale. Elle revêt une forme ovalaire ou triangulaire et constitue l'**anneau crural** (Anulus fémoralis*) (Fig. 15).

— Son bord antérieur est formé par la partie interne de l'arcade crurale.

— Son bord postérieur est formé par la crête pectinéale de l'os coxal revêtue du ligament de Cooper* (Lig. Pectineale**)

— Son bord externe est formé par la bandelette ilio-pectinée, renforcement du fascia iliaca tendu en dedans du psoas depuis l'arcade jusqu'au bord antérieur de l'os coxal.

— L'angle interne de l'anneau crural est mousse : il est formé par la réflexion des fibres inférieures de l'arcade crurale sur la crête pectinéale, réflexion qui constitue le ligament de Gimbernat ou Ligament lacunaire (Lig. Lacunare).

* ***Anneau fémoral***
** ***Ligament pectiné***
* **Cooper Astley (*cf.* page 1244)**

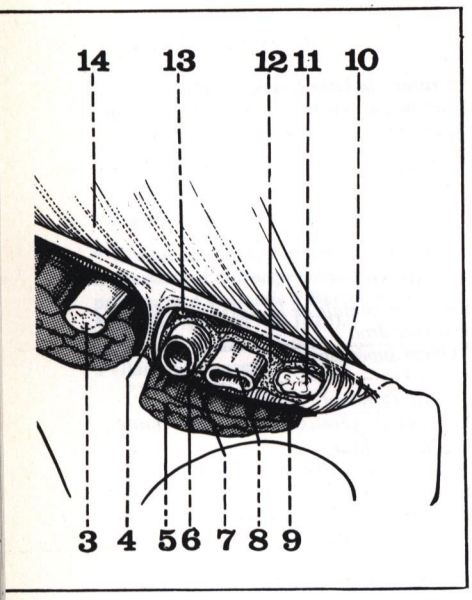

FIGURE 17

Coupe du canal crural droit.

3. *Nerf crural*
4. *Bandelette ilio-pectinée*
5. *Muscle pectiné*
6. *Artère fémorale commune*
7. *Rameau crural du génito-crural*
8. *Veine fémorale commune*
9. *Ligament de Cooper*
10. *Ligament de Gimbernat*
11. *Ganglion de Cloquet*
12. *Septum crural*
13. *Nerf artériel de Schwalbe*
14. *Muscle grand oblique*

La partie externe de l'anneau crural livre passage à l'artère et à la veine fémorales. Sa partie interne, fermée par le fascia transversalis constituant à ce niveau le septum crural, représente un des points faibles de la paroi abdominale : c'est à ce niveau que peuvent se former les hernies crurales dont le sac descend dans le canal crural en dedans des vaisseaux.

Il est à remarquer que le nerf crural, situé en dehors des vaisseaux, passe également en dehors de l'anneau crural dont il est séparé par toute l'épaisseur de la bandelette ilio-pectinée. Seules certaines de ses branches pénétreront dans le canal crural.

— *L'orifice inférieur* du canal crural, beaucoup plus étroit que l'orifice supérieur, est situé au point de croisement du couturier et du moyen adducteur. A ce niveau les parois du canal sont constituées :
— en avant, par la gaine du couturier ;
— en arrière par l'aponévrose fémorale profonde qui tapisse la face antérieure du moyen adducteur et devient cloison intermusculaire antéro-interne ;
— en dedans par la partie supérieure du vaste interne.

Le canal crural est cloisonné par des expansions profondes du fascia cribriforme en trois loges :
— une loge externe artérielle,
— une loge moyenne veineuse,
— une loge interne lymphatique ou infundibulum crural.

D. LES VAISSEAUX ET LES NERFS PROFONDS

La région inguino-fémorale interne peut être considérée comme le hile principal du membre inférieur : elle livre passage en effet aux principaux troncs vasculaires du membre inférieur à des éléments nerveux importants.

a. Les artères

Elles sont représentées par l'artère fémorale et ses branches. Il existe trois artères fémorales :

l'artère fémorale commune qui fait suite au-dessous de l'arcade crurale à l'artère iliaque externe et forme avec elle le tronc ilio-fémoral des chirurgiens vasculaires,

l'artère fémorale superficielle, branche de division de la fémorale commune qui se destine à la région du genou et à la jambe : elle ne fait que traverser la cuisse et constitue avec l'artère poplitée qui lui fait suite, le tronc fémoro-poplité des chirurgiens,

l'artère fémorale profonde, seconde branche de division de la fémorale commune, qui se destine à la vascularisation de la cuisse.

– *L'artère fémorale commune* (A. Femoralis) : artère volumineuse, elle fait suite à l'artère iliaque externe au niveau de l'arcade crurale, à mi-distance de l'épine iliaque antéro-supérieure et de l'épine du pubis. D'un calibre de 10 à 15 mm, d'une longueur de 4 à 5 cm, elle descend verticalement dans l'axe du triangle de Scarpa parcourant le canal crural depuis l'anneau crural en haut jusqu'au niveau de la crosse de la saphène en bas. Elle est le plus externe des éléments contenus dans le canal crural. Sa ligne de ligature s'étend depuis le milieu de l'arcade crurale jusqu'au bord supérieur du condyle interne. Elle se projette sur la tête fémorale.

Ses rapports doivent être étudiés au niveau de l'anneau crural et dans le triangle de Scarpa.

Au niveau de l'anneau crural, l'artère fémorale commune entourée d'un riche plexus sympathique péri-artériel est accompagnée sur sa face antérieure par le nerf de Schwalbe*(branche du crural) et par le rameau crural du génito-crural qui la croise obliquement en se dirigeant en dedans. Elle répond :

*** Schwalbe Gustave (1844-1916), anatomiste allemand, professeur d'anatomie à Strasbourg**

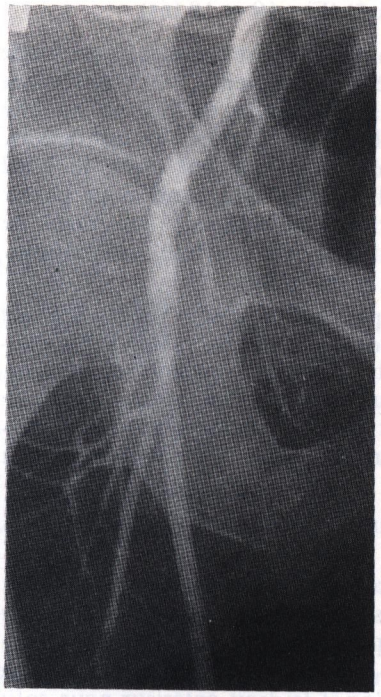

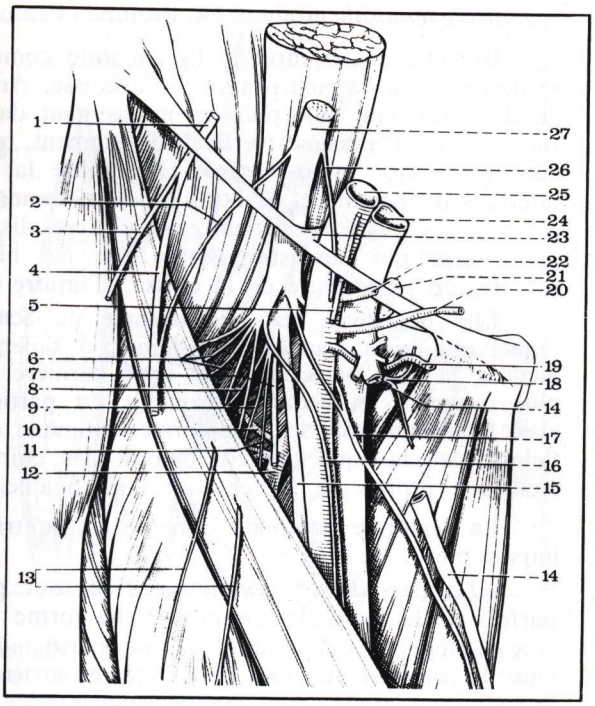

FIGURE 18

L'artère fémorale au triangle de Scarpa : A gauche artériographie de la fémorale droite

1. *Nerf fémoro-cutané.*
2. *Anastomose crural-fémoro-cutané.*
3. *Branche fessière du fémoro-cutané.*
4. *Branche fémorale du fémoro-cutané.*
5. *Rameau crural du génito-crural.*
6. *Nerfs du couturier (musculo-cutané externe)*
7. *Nerf du vaste interne.*
8. *Nerf du vaste externe.*
9. *Nerf du droit antérieur.*
10. *Artère circonflexe antérieure.*
11. *Nerf du crural.*
12. *Artère fémorale profonde.*
13. *Branches perforantes du musculo-cutané externe.*
14. *Veine saphène interne.*
15. *Nerf saphène interne.*
16. *Nerf accessoire du saphène interne.*
17. *Nerf musculo-cutané interne, branche sensitive.*
18. *Nerf musculo-cutané interne, branches motrices rétro-artérielles*
19. *Artère honteuse externe inférieure.*
20. *Artère honteuse externe supérieure.*
21. *Ganglion de Cloquet.*
22. *Artère sous-cutanée abdominale.*
23. *Bandelette ilio-pectinée.*
24. *Veine fémorale.*
25. *Artère fémorale.*
26. *Rameau vasculaire du crural dit nerf de Schwalbe.*
27. *Nerf crural.*

— en avant et en haut à l'arcade crurale qui la sépare de la région du canal inguinal,

— en arrière et en bas à la crête pectinéale de l'os coxal tapissée par le ligament de Cooper ; elle est croisée à ce niveau par le nerf du pectiné,

— en dehors à la bandelette ilio-pectinée qui la sépare de la gaine du psoas à l'intérieur de laquelle chemine le nerf crural,

— en dedans à la veine fémorale qui la sépare du septum crural (Fig. 17).

Dans le triangle de Scarpa l'artère fémorale commune descend verticalement à l'intérieur du canal crural. Elle répond :

— en avant au fascia cribrosa et aux plans de couverture ; elle est donc très superficielle à ce niveau : ses battements sont facilement perceptibles sous les téguments, ses lésions traumatiques fréquentes et son abord chirurgical simple ;

— en arrière, elle repose sur le bord interne du psoas qui la sépare de la tête fémorale sur laquelle elle se projette et contre laquelle on peut facilement la comprimer ;

— en dehors le fascia iliaca la sépare des branches de division du nerf crural dont certaines rejoindront plus bas l'axe artériel fémoral ;

— en dedans elle est longée par la veine fémorale qui reçoit sur sa face antérieure la veine saphère interne et qui la sépare de l'infundibulum crural (Fig. 18).

Collatérales : la fémorale commune donne quatre collatérales : *deux* sont ascendantes, antérieures, superficielles et se destinent à la paroi abdominale : la circonflexe iliaque superficielle en dehors, la sous-cutanée abdominale en dedans ; les *deux* autres collatérales nées du versant interne de l'artère ont une direction horizontale et se dirigent en dedans pour vasculariser les organes génitaux externes : ce sont les deux *artères honteuses externes.*

La honteuse externe supérieure passe immédiatement dans les plans superficiels au-dessus de la crosse de la saphène. La honteuse externe inférieure passe au bord inférieur de la crosse de la saphène, entre celle-ci et la veine fémorale, croise ensuite la face antérieure du pectiné et devient superficielle au niveau du bord externe du moyen adducteur (Fig. 21).

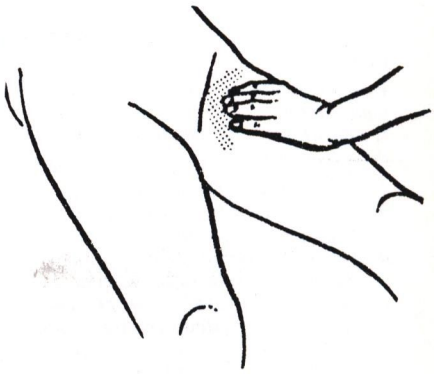

Palpation de l'artère fémorale au triangle de Scarpa

* *Artère profonde de la cuisse*

– *L'artère fémorale profonde* (A. Profunda Femoris*) (Fig. 19 et 19 bis)

Branche postérieure de la fémorale commune, l'artère fémorale profonde se destine à la vascularisation de la cuisse. Artère volumineuse, de 8 à 10 mm de diamètre, elle naît plus ou moins haut dans le triangle de Scarpa où elle suit un trajet presque vertical, légèrement oblique en arrière et en dehors, dans l'interstice psoas-pectiné. Elle quitte la région en passant entre le bord inférieur du pectiné et le bord supéro-externe du moyen adducteur pour passer dans la loge des adducteurs, où elle se distribue en donnant une série de perforantes qui s'anastomosent avec les branches de l'artère ischiatique. (Cf. Région postérieure de la cuisse, Chapitre 6, page 1548).

Elle n'a donc, dans le triangle de Scarpa, qu'un court trajet pendant lequel elle reste accolée à la fémorale superficielle ; elle se place habituellement à la face postérieure de cette dernière, la débordant parfois en dehors, plus rarement en dedans lorsqu'elle est particulièrement sinueuse. Elle forme avec la terminaison de la fémorale commune et l'origine de la fémorale superficielle, le classique trépied fémoral des chirurgiens dont les rapports seront étudiés à propos de la fémorale superficielle.

La fémorale profonde donne dans le triangle de Scarpa des collatérales importantes :

* *Circonflexe du latin, Circumflecto, décrire un trajet autour*
Art. Circumflexa Femoris Lateralis (circonflexe latérale de la cuisse)

– *La circonflexe* antérieure.* Née tout près de la bifurcation fémorale, parfois de la fémorale commune, elle forme assez souvent un tronc commun avec l'artère du quadriceps. Elle se porte immédiatement en dehors, se glisse entre le couturier en avant et le psoas en arrière, pénètre dans la partie externe de la région inguino-fémorale où elle chemine entre l'os et le droit antérieur pour enfin contourner la base du grand trochanter et aller s'anastomoser avec la circonflexe postérieure. (Fig. 20).

FIGURE 19 ▶
Artériographie de la fémorale gauche

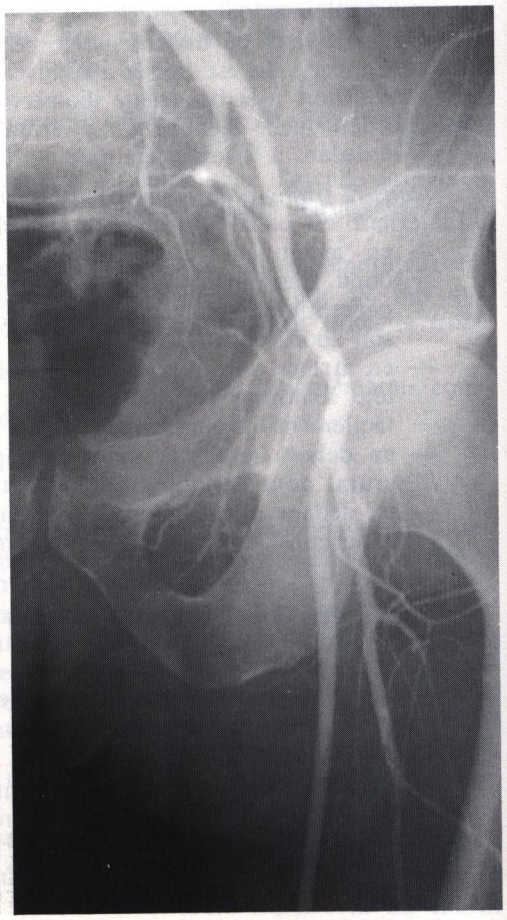

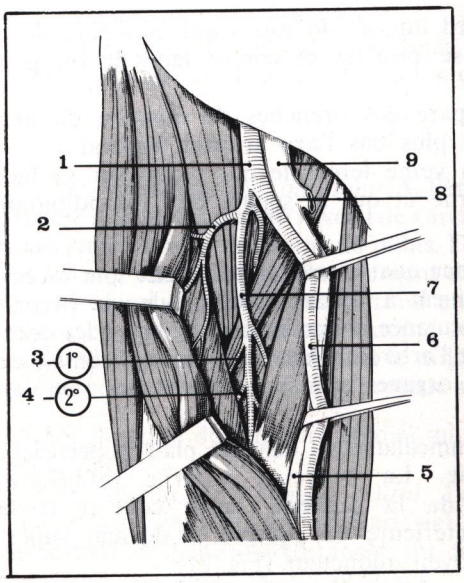

FIGURE 19 bis
Vue antérieure de l'artère fémorale profonde droite
(Le muscle couturier est attiré en dehors par deux écarteurs)

1. *Artère fémorale commune*
2. *Artère circonflexe antérieure*
3. *Première perforante.*
4. *Deuxième perforante*
5. *Veine fémorale superficielle.*
6. *Artère fémorale superficielle (attirée en dedans par deux lacs)*
7. *Artère fémorale profonde*
8. *Implantations de la veine saphène interne*
9. *Veine fémorale commune*

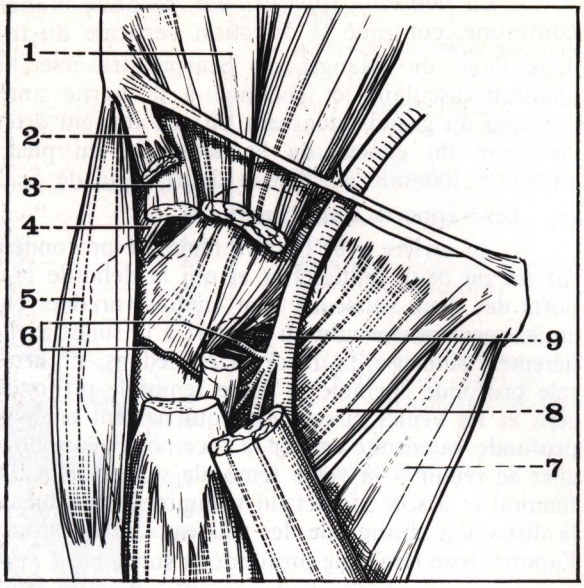

FIGURE 20

Le plan musculaire profond de la région inguino-fémorale et la bifurcation de l'artère fémorale

1. *Psoas iliaque*
2. *Couturier (sectionné)*
3. *Droit antérieur*
4. *Petit fessier*
5. *Tenseur du fascia lata*
6. *Artères circonflexes*
7. *Moyen adducteur*
8. *Pectiné*
9. *Artère fémorale*

– *La circonflexe postérieure**. Née elle aussi très près de l'origine de la fémorale profonde, parfois de la fémorale commune, formant assez souvent un tronc commun avec la circonflexe antérieure, elle se dirige en arrière et en dedans, passe entre pectiné et psoas, croise le bord supérieur du grand adducteur et rejoint le bord inférieur de l'obturateur externe pour gagner la face postérieure de l'articulation coxo-fémorale et la face antérieure du carré crural. Elle se divise en une branche supérieure, articulaire, qui s'anastomose avec la circonflexe antérieure et une branche inférieure musculaire qui s'anastomose avec l'ischiatique.

— *L'artère du quadriceps,* branche la plus volumineuse de la fémorale profonde, naît parfois de la fémorale commune, exceptionnellement de la fémorale superficielle ; elle se porte immédiatement en dehors et, après avoir croisé la face profonde du couturier, croise la partie la plus inférieure de l'interstice couturier-tenseur du fascia lata en cheminant entre vaste interne et droit antérieur tout d'abord, puis entre vaste externe et crural. Accompagnant les différentes branches du nerf du quadriceps, elle se divise en un bouquet de rameaux destinés aux différents chefs du muscle (*cf.* Région antérieure de la cuisse, chapitre 5, page 1528).

*** Art. Circumflexa Femoris Medialis (Circonflexe médiale de la cuisse)***

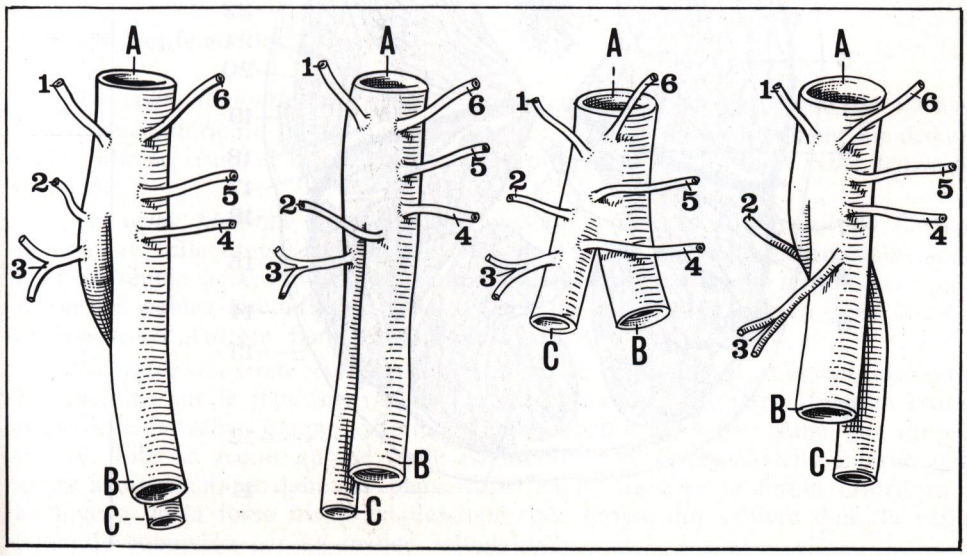

FIGURE 21

Les variations du trépied fémoral

A : Artère fémorale commune
B : Fémorale superficielle
C : Fémorale profonde
1. *Circonflexe iliaque superficielle*
2. *Circonflexe postérieure*
3. *Artère du quadriceps et circonflexe antérieure*
4. *Honteuse externe inférieure*
5. *Honteuse externe supérieure*
6. *Sous-cutanée abdominale*

* *A. Femoralis*
(La nomenclature internationale ne distingue pas la fémorale commune et la fémorale superficielle, par analogie avec l'artère brachiale)

– *La fémorale superficielle**, seconde branche de bifurcation de la fémorale commune, continue la direction verticale du tronc principal. Elle descend donc dans l'axe du triangle de Scarpa, traverse l'orifice inférieur de l'entonnoir fémorali-vasculaire et chemine à la partie antéro-interne de la cuisse jusqu'à l'anneau du grand adducteur où elle devient artère poplitée. Destinée à la vascularisation du genou, de la jambe et du pied, elle ne donne habituellement aucune collatérale au niveau du triangle de Scarpa (Fig. 22 et 23).

Ses rapports s'effectuent :

— en arrière avec l'artère fémorale profonde qui à son origine lui reste accolée sur un ou deux centimètres et qui la déborde progressivement en dehors. Les rapports des deux vaisseaux sont en fait variables et la fémorale profonde peut rester entièrement postérieure du rapport à la superficielle ou même lorsqu'elle est particulièrement sinueuse, la déborder en dedans. En arrière et au-dessous de l'artère fémorale profonde chemine la veine fémorale profonde qui reçoit les veines du quadriceps et les veines circonflexes qui passent en avant de l'artère. La veine fémorale profonde va ensuite croiser la face postérieure de l'artère fémorale superficielle pour aller se réunir à la veine fémorale superficielle. Il existe ainsi en arrière du trépied fémoral et à son contact un volumineux confluent veineux qui rend parfois difficile la dissection chirugicale des vaisseaux. Plus en arrière le trépied fémoral repose sur l'aponévrose fémorale profonde et sur le bord interne du psoas ;

– en avant la fémorale superficielle répond au fascia cribriformis et aux plans de couverture. A la partie toute inférieure du triangle de Scarpa, elle est croisée en avant par le couturier qui forme la paroi antérieure de l'orifice inférieur de l'entonnoir fémorali-vasculaire;

– en dedans, l'artère fémorale superficielle est longée par la veine fémorale qui tend à se placer en arrière de l'artère au fur et à mesure que celle-ci descend et se rapproche du bord externe du moyen adducteur ;

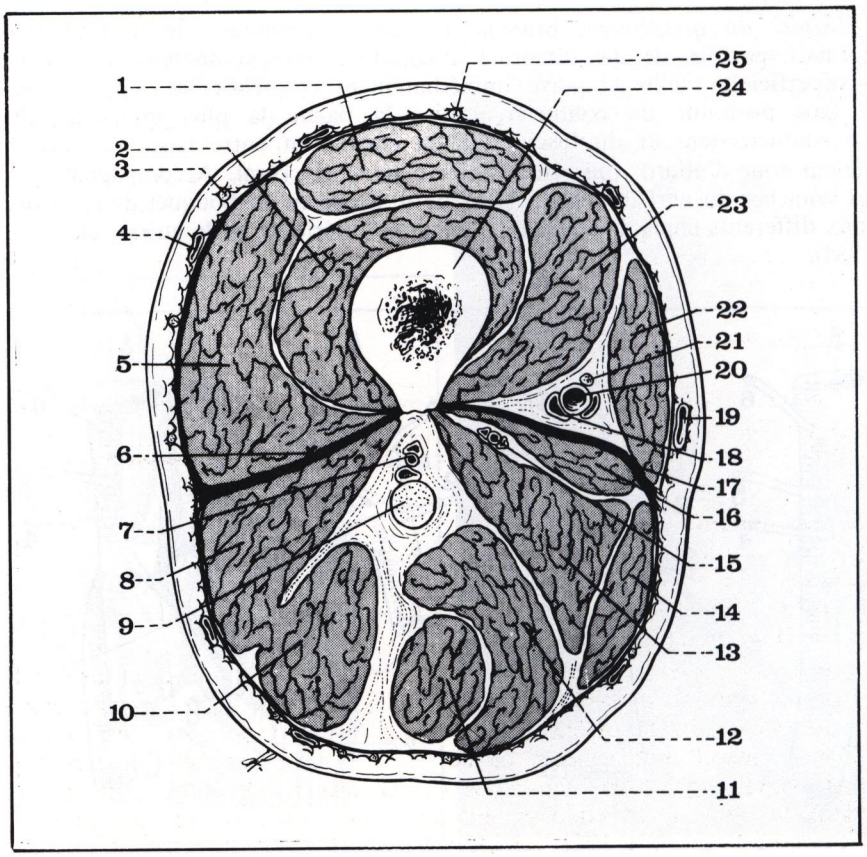

FIGURE 22
Coupe horizontale de la cuisse droite au niveau du tiers moyen (segment supérieur de la coupe)

1. *Muscle droit antérieur*
2. *Muscle crural*
3. *Branche crurale du nerf fémoro-cutané*
4. *Branche de la veine saphène antérieure*
5. *Muscle vaste externe*
6. *Cloison intermusculaire externe*
7. *Vaisseaux perforants (de la fémorale profonde)*
8. *Court biceps*
9. *Nerf grand sciatique*
10. *Long biceps*
11. *Muscle demi-tendineux*
12. *Muscle demi-membraneux*
13. *Muscle grand adducteur*
14. *Muscle droit interne*
15. *Artère fémorale profonde*
16. *Muscle moyen adducteur*
17. *Cloison intermusculaire interne*
18. *Veine fémorale superficielle*
19. *Veine saphène interne*
20. *Artère fémorale superficielle*
21. *Nerf saphène interne*
22. *Muscle couturier*
23. *Muscle vaste interne*
24. *Diaphyse fémorale*
25. *Branche perforante cutanée du nerf musculo-cutané externe*

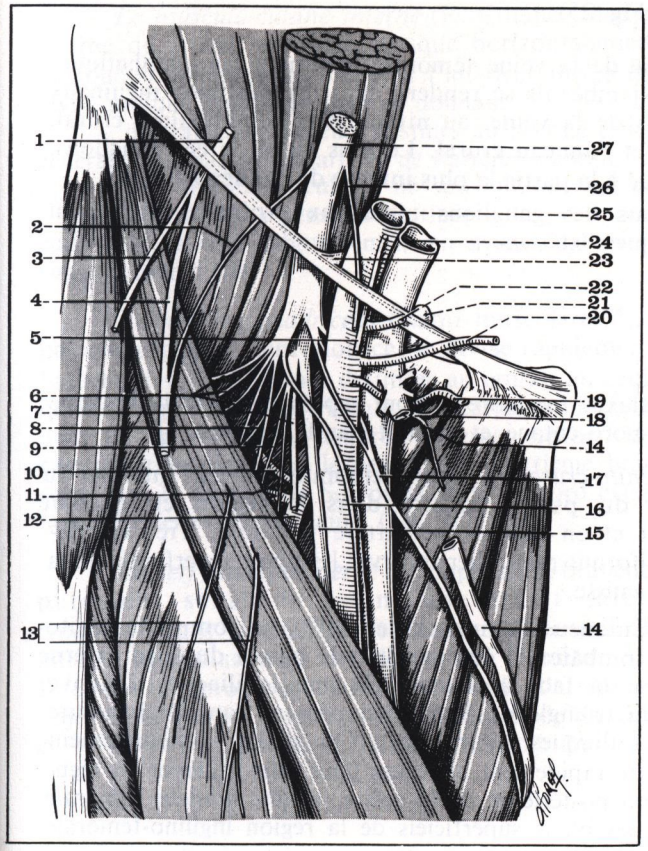

FIGURE 23

Le plan vasculo-nerveux du triangle de Scarpa

1. *Nerf fémoro-cutané*
2. *Anastomose crural-fémoro-cutané*
3. *Branche fessière du fémoro-cutané*
4. *Branche fémorale du fémoro-cutané*
5. *Rameau crural du géniro-crural*
6. *Nerfs du couturier (musculo-cutané externe)*
7. *Nerf du vaste interne*
8. *Nerf du vaste externe*
9. *Nerf du droit antérieur*
10. *Artère circonflexe antérieure*
11. *Nerf du crural*
12. *Artère fémorale profonde*
13. *Branches perforantes du musculo-cutané externe*
14. *Veine saphène interne*
15. *Nerf saphène interne*
16. *Nerf accessoire du saphène interne*
17. *Nerf musculo-cutané interne, branche sensitive*
18. *Nerfs musculo-cutané interne, branches motrices rétro-artérielles*
19. *Artère honteuse externe inférieure*
20. *Artère honteuse externe supérieure*
21. *Ganglion de Cloquet*
22. *Artère sous-cutanée abdominale*
23. *Bandelette ilio-pectinée*
24. *Veine fémorale*
25. *Artère fémorale*
26. *Rameau vasculaire du crural, dit nerf de Schwalbe*
27. *Nerf crural*

— en dehors, le couturier se rapproche progressivement de l'artère. En outre, celle-ci entre en rapport avec certaines branches du nerf crural :

— l'accessoire du saphène interne, branche du musculo-cutané externe donne un rameau satellite de l'artère dont il suit la face antérieure ;

— le nerf du vaste interne, chemine immédiatement en dehors de l'artère mais reste à l'extérieur de la gaine des vaisseaux ;

— le nerf saphène interne, importante branche sensitive du crural chemine au contact de l'artère à l'intérieur de la gaine vasculaire et contourne progressivement l'artère en spirale pour se placer en dedans d'elle.

b. Les veines fémorales* (Fig. 24)

La veine fémorale superficielle située en arrière et en dedans de l'artère à la partie inférieure du triangle de Scarpa se place progressivement en dedans d'elle. Elle se réunit à la veine fémorale profonde pour former la veine fémorale commune.

La veine fémorale profonde chemine en arrière et au-dessous de l'artère homologue. Elle croise la face profonde de l'artère fémorale superficielle pour aller se réunir à la veine homologue. Auparavant près de sa terminaison, elle reçoit les veines circonflexes et les veines du quadriceps qui croisent la face antérieure de l'artère fémorale profonde.

La veine fémorale commune est un tronc volumineux, d'aspect artéroïde qui chemine sur le flanc interne de l'artère et traverse avec elle l'anneau crural pour devenir veine iliaque externe. Elle est entourée d'une gaine qui lui est propre. Elle ne reçoit qu'une seule collatérale : la veine saphène interne qui, après avoir cheminé dans les plans superficiels, traverse le fascia cribriformis au niveau de la fossa ovalis en dessinant une crosse qui s'ouvre dans la veine fémorale commune par un orifice valvulaire.

* ***Vena Femoralis***

FIGURE 24

Phlébographie montrant la jonction de la veine fémorale superficielle et de la fémorale profonde (côté droit)

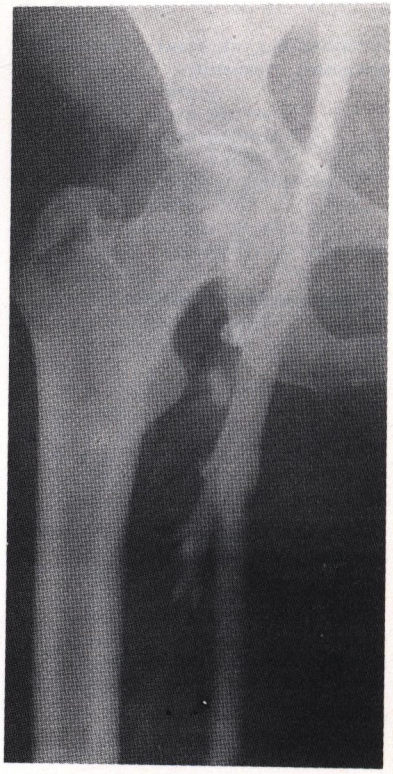

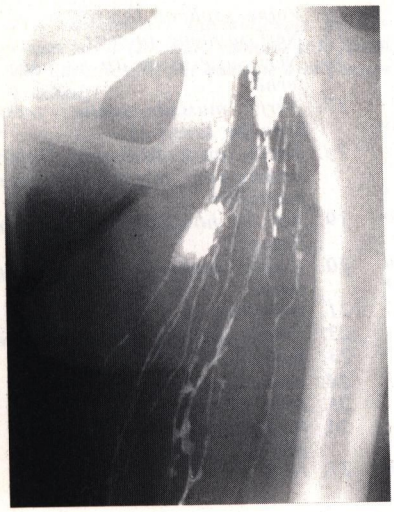

FIGURE 25
Lymphographie du triangle de Scarpa gauche

c. Les lymphatiques profonds (Fig. 25)

Ils suivent le flanc interne de la veine fémorale. Drainant les lymphatiques profonds de la cuisse et de la jambe, ils se rendent dans les ganglions inguinaux profonds échelonnés en dedans de la veine, au niveau de l'infundibulum crural, entre la crosse de la saphène et l'anneau crural. Le plus élevé de ces ganglions, **le ganglion de Cloquet*, est situé à la partie la plus interne de l'anneau crural.**

Les lymphatiques efférents des ganglions inguinaux profonds se rendent directement aux ganglions iliaques externes.

d. Les nerfs profonds (Fig. 26)

Ils proviennent tous du plexus lombaire et sont représentés par la branche crurale du génito-crural, le fémoro-cutané et surtout par le nerf crural.

– *La branche crurale du génito-crural* (N. Genitofemoralis*), **née à l'intérieur du bassin à la face antérieure du psoas, pénètre dans la région en passant** dans l'anneau crural en avant et en dehors de l'artère fémorale. Très rapidement elle perfore le fascia cribriformis pour aller innerver les plans superficiels de la partie interne de la racine de la cuisse.

– *La fémoro-cutané* (N. Cutaneus Femoris Lateralis**), **né comme le génito-crural de la deuxième racine lombaire, il émerge dans le bassin du bord externe** du psoas et après avoir croisé la face antérieure du muscle iliaque, il arrive dans la partie toute externe du triangle de Scarpa en passant dans l'échancrure ménagée entre les deux épines iliaques antérieures. Il se divise immédiatement en *une branche fessière* qui quitte rapidement la région pour aller innerver les téguments de la fesse et de la région postérieure de la cuisse, et *une branche fémorale* qui passe immédiatement dans les plans superficiels de la région inguino-fémorale externe qu'elle innerve.

– *Le crural ou nerf fémoral* (N. Femoralis), **c'est un nerf mixte volumineux issu des 2e, 3e et 4e racines lombaires. Satellite du psoas dont il a croisé en écharpe la** face antérieure à l'intérieur du bassin, il arrive dans le triangle de Scarpa en passant à l'intérieur du fascia iliaca, en dehors de l'anneau crural dont il est séparé par la bandelette ilio-pectinée. Il se divise aussitôt en quatre branches qui se disposent schématiquement en deux plans :

— un plan superficiel formé par le musculo-cutané externe et le musculo-cutané interne,

— un plan profond formé par le nerf du quadriceps et le nerf saphène interne.

Ces quatre branches nerveuses à leur tour, se divisent en un certain nombre de rameaux, si bien que la terminaison du crural revêt généralement un aspect pénicillé.

– *Le musculo-cutané externe* (Rami Cutanei Anteriores***), **branche la plus externe et la plus superficielle, se dirige en bas et en dehors. Généralement** très court, il se divise très rapidement en une série de rameaux musculaires et cutanés. Il donne ainsi :

— le rameau supérieur du couturier qui aborde le muscle au tiers supérieur,

— le rameau inférieur du couturier qui suit la face profonde du muscle avant de l'aborder près de son tiers supérieur,

— deux rameaux sensitifs destinés à la peau de la partie externe de la cuisse qui perforent le couturier,

– **l'accessoire du saphène interne****, nerf sensitif qui est la seule des branches du musculo-cutané externe à pénétrer dans l'entonnoir fémorali-vasculaire.** Il se divise en un *rameau accessoire de l'artère fémorale* qui croise la face antérieure de l'artère en restant en dehors de la gaine vasculaire et accompagne l'artère plus bas pour aller innerver la peau de la région interne du genou, et un *rameau accessoire de la veine saphène interne* qui suit d'abord le bord interne du couturier avant de devenir superficiel à la partie moyenne de la cuisse pour aller innerver lui aussi la région interne du genou.

* ***Nerf génito-fémoral***
** ***Nerf cutané latéral de la cuisse***

*** ***Rameaux cutanés antérieurs***

**** ***Ramus infrapatellaris (rameau infrapatellaire)***

* **Cloquet Jules (1790-1883), anatomiste et chirurgien à Paris**

– *Le musculo-cutané interne* (R. Cutanei Mediales*), branche superficielle et interne du crural, se dirige presque horizontalement en dedans et pénètre dans l'entonnoir fémorali-vasculaire, à l'intérieur même de la gaine des vaisseaux. Il se divise presque immédiatement en donnant :

— des rameaux moteurs destinés au pectiné et parfois au moyen adducteur qui généralement passent en arrière de l'artère fémorale,

— un rameau articulaire né souvent du nerf du pectiné,

— des rameaux sensitifs destinés à la peau de la partie supéro-interne de la cuisse qui passent habituellement en avant de l'artère ou forment une boucle nerveuse autour d'elle.

– *Le nerf du quadriceps* (Rami musculares**), branche profonde et externe, presque exclusivement motrice, se divise rapidement en quatre branches. Les trois branches les plus externes destinées au crural, au droit antérieur et au vaste externe, quittent rapidement le triangle de Scarpa pour passer avec l'artère du quadriceps dans la région inguino-fémorale externe. Le nerf du crural donne en général un rameau articulaire pour le genou. La quatrième branche, le nerf du vaste interne, reste dans le triangle de Scarpa et longe le bord externe de l'artère fémorale en restant à l'extérieur de sa gaine (Fig. 26).

– *Le nerf saphène interne* (N. Saphenus), branche profonde et interne du crural, purement sensitive a un long trajet satellite de celui de l'artère fémorale. Dans le triangle de Scarpa il chemine d'abord avec le nerf du vaste interne immédiatement en dehors de l'artère mais dans la gaine vasculaire. Il contourne progressivement en spirale l'artère pour continuer avec elle son trajet à la partie moyenne et inférieure de la cuisse où il devient superficiel et se divise en ses deux terminales jambière et rotulienne.

* ***Rameaux cutanés, médiaux***

** ***Rameaux musculaires***

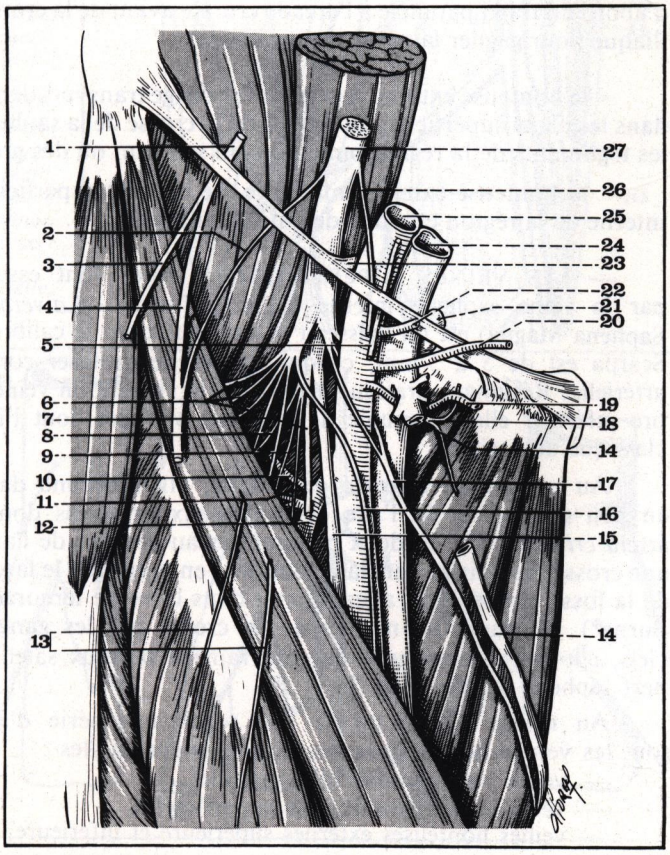

FIGURE 26

Le plan vasculo-nerveux du triangle de Scarpa

1. *Nerf fémoro-cutané*
2. *Anastomose crural-fémoro-cutané*
3. *Branche fessière du fémoro-cutané*
4. *Branche fémorale du fémoro-cutané*
5. *Rameau crural du génito-crural*
6. *Nerfs du couturier (musculo-cutané externe)*
7. *Nerf du vaste interne*
8. *Nerf du vaste externe*
9. *Nerf du droit antérieur*
10. *Artère circonflexe antérieure*
11. *Nerf du crural*
12. *Artère fémorale profonde*
13. *Branches perforantes du musculo-cutané externe*
14. *Veine saphène interne*
15. *Nerf saphène interne*
16. *Nerf accessoire du saphène interne*
17. *Nerf musculo-cutané interne, branche sensitive*
18. *Nerf musculo-cutané interne, branches motrices rétro-artérielles*
19. *Artère honteuse externe inférieure*
20. *Artère honteuse externe supérieure*
21. *Ganglion de Cloquet*
22. *Artère sous-cutanée abdominale*
23. *Bandelette ilio-pectinée*
24. *Veine fémorale*
25. *Artère fémorale*
26. *Rameau vasculaire du crural, dit nerf de Schwalbe*
27. *Nerf crural*

– **Anastomoses du nerf crural,** seules les branches sensitives contractent des anastomoses avec les autres nerfs du membre inférieur :
— le musculo-cutané externe s'anastomose avec le fémoro-cutané et le rameau crural du génito-crural,
— le saphène interne s'anastomose avec l'obturateur, et, plus bas au niveau du pied avec le sciatique poplité externe.

E. LES PLANS SUPERFICIELS

Situés immédiatement en avant du fascia cribriformis, ils sont formés par le tissu cellulaire sous-cutané où cheminent les vaisseaux et les nerfs superficiels et par la peau.

a. Le tissu cellulaire sous-cutané

Il comprend deux couches :
— une couche superficielle, aréolaire, formant un pannicule adipeux plus ou moins développé suivant les sujets,
— une couche profonde, lamellaire où cheminent les vaisseaux et les nerfs superficiels.

b. Les vaisseaux et les nerfs superficiels

— LES ARTERES SUPERFICIELLES. Elles sont représentées par les quatre branches de la fémorale commune :

— la sous-cutanée abdominale, souvent divisée en deux branches, monte verticalement vers la paroi abdominale et quitte la région en croisant le bord antérieur de l'arcade crurale ;

– la circonflexe iliaque superficielle après avoir perforé le fascia cribriformis suit d'abord un trajet parallèle à l'arcade crurale avant de la croiser au voisinage de l'épine iliaque pour gagner la paroi abdominale ;

– la honteuse externe supérieure se dirige transversalement en dedans en passant dans les plans superficiels au-dessus de la crosse de la saphène pour aller vasculariser les téguments de la région pubienne, du scrotum ou des grandes lèvres ;

– la honteuse externe inférieure, ne devient superficielle qu'à la partie la plus interne de la région et a une destinée identique.

— LES VEINES SUPERFICIELLES. Elles sont essentiellement représentées par la veine saphène interne et ses affluents. *La veine saphène interne** (Vena Saphena Magna) est un vaisseau volumineux dont le calibre au niveau du triangle de Scarpa est de 5 à 5 mm, ce qui permet de l'utiliser comme matériel de prothèse artérielle. Résumant pratiquement toute la circulation veineuse superficielle du membre inférieur elle est munie de plusieurs valvules dont l'insuffisance est une cause classique de varice.

Au niveau du triangle de Scarpa, elle chemine dans les plans superficiels, un peu en dedans de l'axe des vaisseaux profonds dont elle est séparée par le *fascia cribrosa.* Un ou deux centimètres au-dessous de l'arcade crurale elle dessine une crosse et se dirige vers la profondeur en perforant le fascia cribriformis au niveau de la fossa ovalis, pour aller se jeter dans la veine fémorale (Repli de Hey et Allan Burns*). Entourée au niveau de sa crosse par les ganglions inguinaux superficiels, elle est accompagnée par son rameau nerveux satellite issu de l'accessoire du nerf saphène interne (Fig. 27 et 29).

Au niveau de sa crosse elle reçoit une série d'affluents dont la plupart sont les veines homologues des artères superficielles :
— veine sous-cutanée abdominale,
— veine circonflexe iliaque superficielle,
— veines honteuses externes supérieure et inférieure,

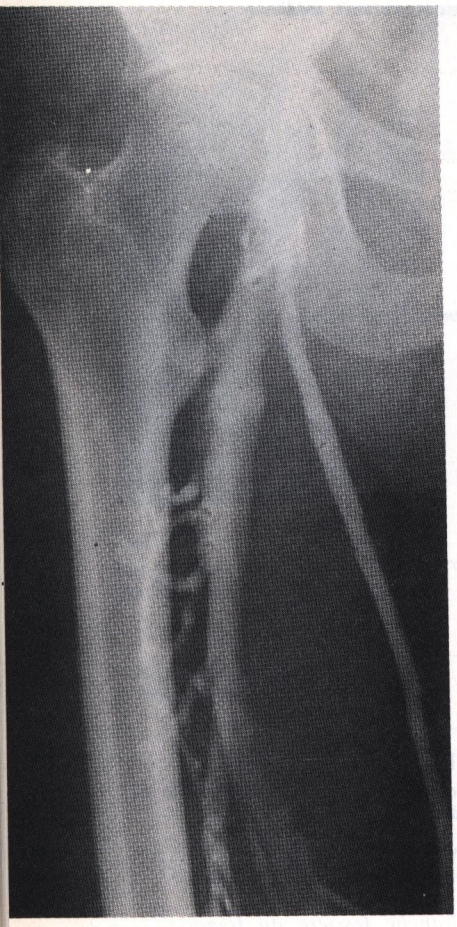

FIGURE 27
Phlébographie montrant la terminaison de la veine saphène droite

Veine saphène : du grec Saphenes, visible, apparente (facile à utiliser dans la saignée)
V. Saphena Magna : grande veine saphène

* **Burns Allan (*cf.* page 1496)**

— veine dorsale superficielle de la verge (ou du clitoris) qui rejoint le plus souvent la saphène gauche soit directement soit par un tronc commun avec la honteuse externe supérieure,

— veine saphène antérieure enfin. (Fig. 28).

L'ensemble de ces affluents forme autour de la crosse de la saphène une véritable étoile veineuse dont il est nécessaire de lier toutes les branches au cours de la crossectomie pour varices du membre inférieur.

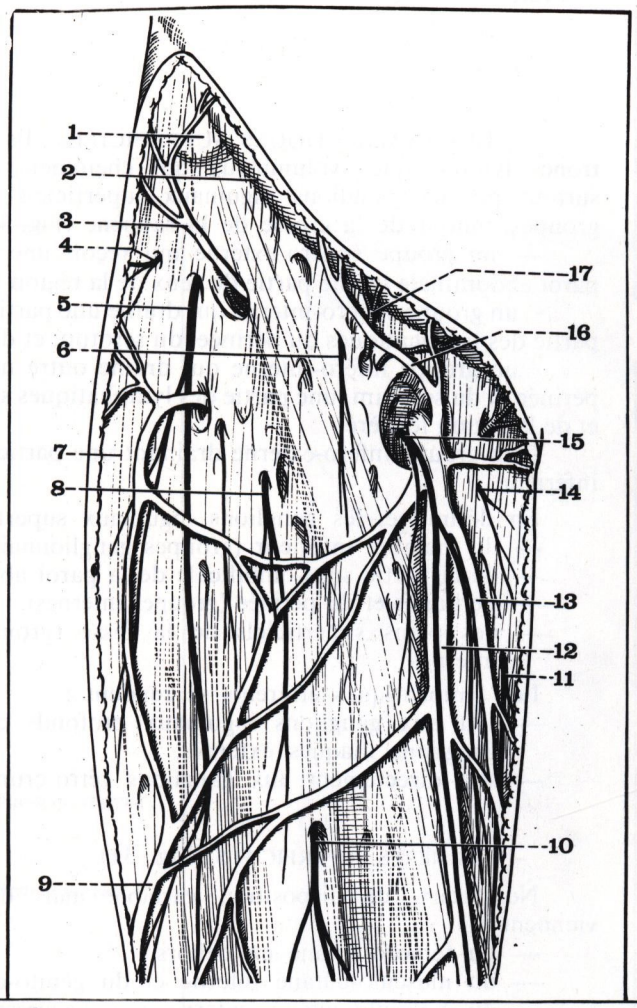

FIGURE 29

Les plans superficiels de la région inguino-fémorale

2. *Pli inguinal*
3. *Veine circonflexe superficielle*
4. *Rameau fessier du fémoro-cutané*
5. *Rameau fémoral du fémoro-cutané*
6. *Rameau superficiel du génito-crural*
7. *Aponévrose fémorale superficielle*
8. *Rameau superficiel du musculo-cutané externe*
9. *Veine superficielle de la cuisse*
10. *Rameau superficiel du musculo-cutané externe*
11. *Rameau superficiel de l'obturateur*
12. *Veine saphène interne*
13. *Anastomose saphène externe - saphène interne*
14. *Rameau perforant, superficiel du musculo-cutané interne*
15. *Nerf accessoire de la veine saphène interne*
16. *Veine sous-cutanée abdominale*
17. *Artère sous-cutanée abdominale*

FIGURE 28

Différentes variétés de la crosse de la veine saphène interne
(d'après R. Depreux)

1. *Veine saphène interne.*
2. *Veine saphène antérieure.*
3. *Veine sous-cutanée abdominale.*
4. *Veine circonflexe iliaque superficielle.*

A. *Type habituel (la saphène antérieure rejoint la saphène interne à 3 cm au-dessous de la crosse).*
B. *Carrefour commun à la saphène interne, à la saphène antérieure, et à une veine qui réunit la circonflexe iliaque superficielle et la sous-cutanée abdominale.*
C. *Carrefour commun aux deux veines saphènes (interne et antérieure), avec abouchement isolé de la circonflexe iliaque superficielle et de la sous-cutanée abdominale.*
D. *Abouchement haut de la saphène antérieure rejointe par un tronc commun circonflexe iliaque supercielle et sous-cutanée abdominale.*
E. *Abouchement haut de la saphène antérieure, par un tronc commun qui comprend de haut en bas : la sous-cutanée abdominale, la circonflexe iliaque superficielle, et la saphène antérieure.*

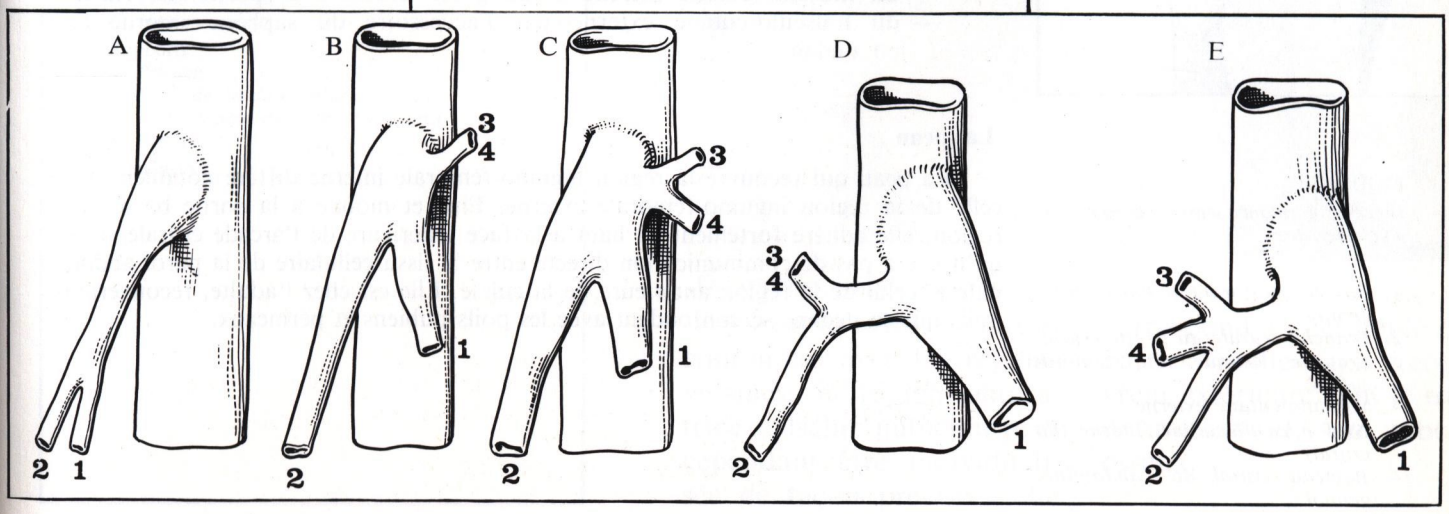

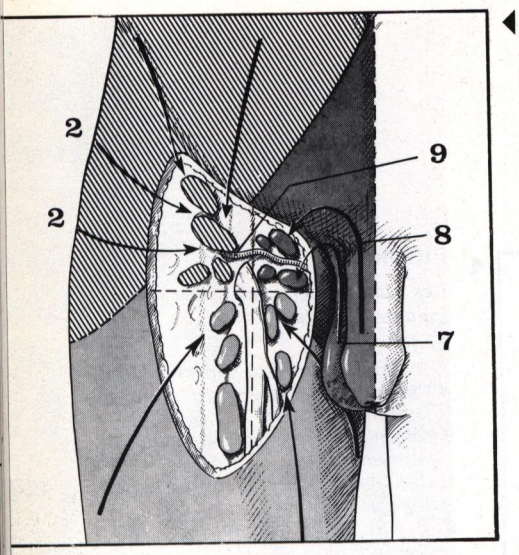

FIGURE 30
Les quatre groupes des ganglions inguinaux superficiels et leurs territoires

2. Lymphatiques superficiels de la fesse
7. Lymphatiques du scrotum
8. Lymphatiques de la verge
9. Artère honteuse externe supérieure

— LES LYMPHATIQUES SUPERFICIELS. Ils sont formés par une série de troncs lymphatiques volumineux qui cheminent en dedans de la saphène et surtout par les ganglions inguinaux superficiels qui se répartissent en quatre groupes, autour de la crosse de la saphène (Fig. 30) :

— un groupe supéro-externe qui reçoit une partie des lymphatiques de la paroi abdominale et une partie de ceux de la région fessière,

– un groupe supéro-interne qui draine une partie de la paroi abdominale et une partie des lymphatiques du périnée, du scrotum et du canal anal,

– un groupe inféro-interne qui draine outre une partie des lymphatiques du périnée et du scrotum, une partie des lymphatiques superficiels du membre inférieur et de la région fessière,

– un groupe inféro-externe drainant une partie des lymphatiques du membre inférieur.

En définitive, les ganglions inguinaux superficiels drainent la lymphe :
— du membre inférieur (groupes ganglionnaires inférieurs),
— de la partie sous-ombilicale de la paroi abdominale (groupes supérieurs),
— de l'anus et du périnée (groupes internes),
— des plans superficiels de la fesse (groupe supéro-externe et groupes internes).

Les lymphatiques efférents se rendent :
— soit aux ganglions inguinaux profonds et par leur intermédiaire aux ganglions iliaques externes,
— soit directement aux ganglions rétro-cruraux.

– LES NERFS SUPERFICIELS (Fig. 31)

Nombreux, de disposition variable mais de trajet descendant, ils proviennent :
— du fémoro-cutané en dehors,
— du musculo-cutané interne et du génito-crural à la partie moyenne,
— du musculo-cutané externe par l'accessoire du saphène interne tout en dedans.

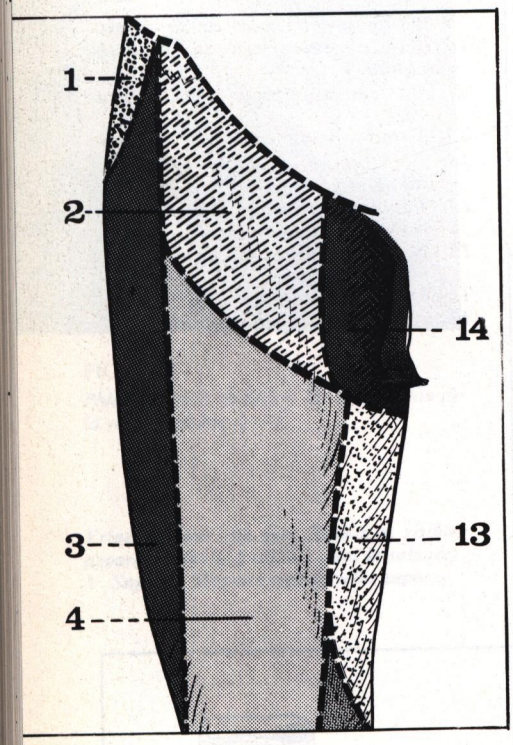

FIGURE 31
Innervation cutanée sensitive de la cuisse
Vue antérieure

1. Rameau perforant de l'abdomino-génital
2. Branche crurale du génito-crural
3. Branche crurale du fémoro-cutané.
4. Musculo-cutané externe
13. Nerf musculo-cutané interne (du crural)
14. Rameau crural de l'abdomino-génital

La peau

La peau qui recouvre la région inguino-fémorale interne diffère notablement de celle de la région inguino-fémorale externe. Fine et mobile à la partie basse de la région, elle adhère fortement en haut à la face antérieure de l'arcade crurale si bien qu'il n'y a pas de communication directe entre le tissu cellulaire de la paroi abdominale et celui de la région antérieure de la cuisse. Elle est chez l'adulte, recouverte de poils qui en dedans se confondent avec les poils pubiens et périnéaux.

4 la région obturatrice

PLAN

1. Limites
2. Plan osseux : le trou obturé
3. Plan fibreux :
   A. Membrane obturatrice
   B. Bandelette sous-pubienne
   C. Canal sous-pubien
4. Plan musculaire
   A. Face endopelvienne : muscle obturateur interne
   B. Face exopelvienne :
      1. Muscle obturateur externe
      2. Muscle droit interne
      3. Muscles adducteurs : grand, petit et moyen
      4. Muscle pectiné
5. Vaisseaux et nerfs
   A. Artère obturatrice
   B. Veine obturatrice
   C. Nerf obturateur
6. Rapports
   A. Pelviens
      1. Au-dessus du releveur de l'anus
      2. Au-dessous du releveur de l'anus
   B. Cruraux
7. Conclusion

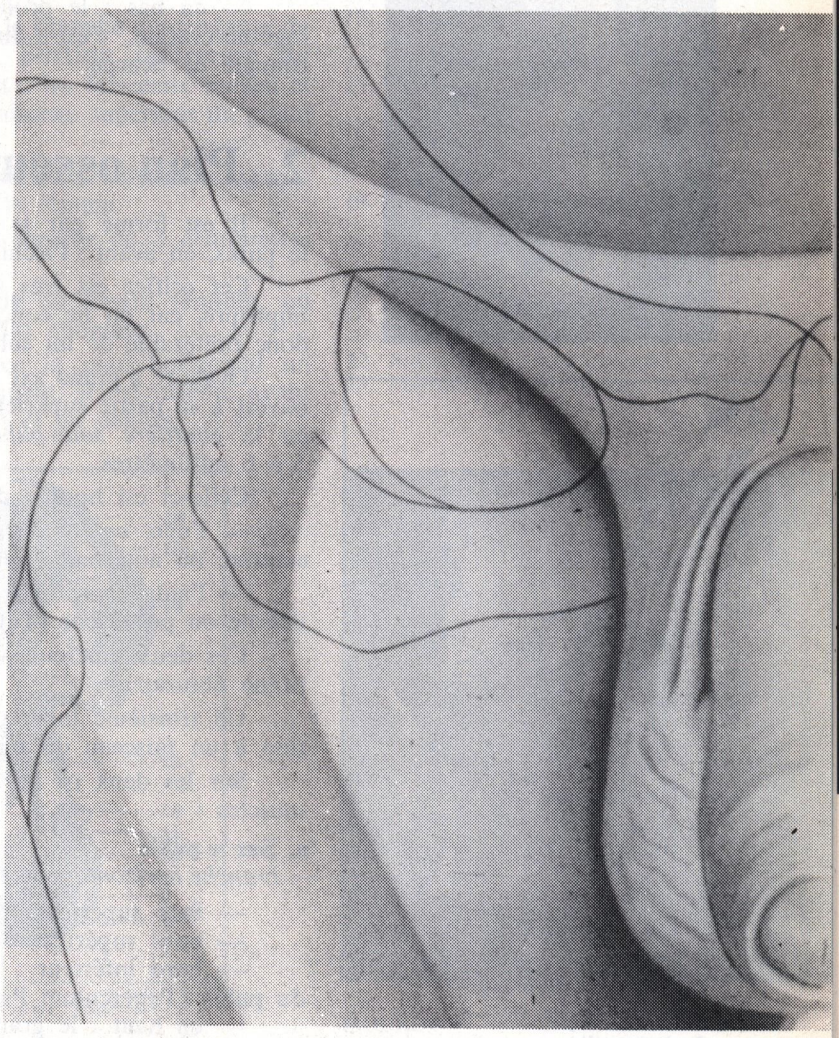

Vue antérieure de la région obturatrice droite

Assez étroite, souvent confondue avec les régions voisines, la région obturatrice ou ischio-pubienne peut cependant être individualisée de façon précise : elle correspond à l'ensemble des parties molles qui recouvrent extérieurement le trou obturateur et son rebord osseux.

1. Limites

a) en profondeur :

— en dehors : la partie interne de l'articulation coxo-fémorale,
— en dedans : la branche ischio-pubienne,
— en avant : la branche supérieure du pubis,
— en arrière : la tubérosité ischiatique.

b) en superficie :

une portion très réduite de la face supéro-interne de la cuisse, avec :

— en avant : le muscle droit interne (qui la sépare de la région inguino-crurale),

— en arrière : le muscle grand adducteur (qui la sépare de la région fessière, et de la région postérieure de la cuisse),

— en haut : le pli génito-crural (qui la sépare du périnée),

— en bas : le prolongement interne de la limite inférieure de la région inguino-crurale, c'est-à-dire une ligne horizontale passant par le sommet du triangle de Scarpa.

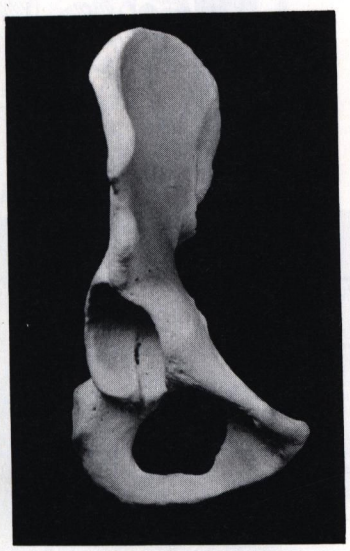

2. Plan osseux (Fig. 1, 2, 3, 4 et 5)

Il est formé par le trou ischio-pubien, cerné par deux pièces osseuses : le pubis, en avant ; l'ischion, en arrière.

Cet orifice est très souvent appelé « trou obturateur », mais ce terme est impropre, car on ne conçoit pas qu'un orifice puisse être « obturateur ». Il est donc préférable de lui substituer celui de « trou obturé » (Foramen Obturatum).

Ovalaire à grand axe transversal, il est limité par un rebord osseux tranchant, ouvert à sa partie supérieure « comme un anneau de clef », entre les deux bords de la *gouttière sous-pubienne* ou obturatrice (Sulcus Obturatorius), large de 5 à 6 millimètres.

Celle-ci est bordée par deux lèvres :

— l'une, *antérieure* ou cotyloïdienne, où fait saillie le tubercule obturateur externe, ou antérieur (Tuberculum Obturatorium Anterius),

— l'autre *postérieure,* ou pelvienne, où fait saillie le tubercule obturateur interne ou postérieur (Tuberculum Obturatorium Posterius).

Ces deux tubercules donnent insertion à des faisceaux fibreux de la membrane obturatrice.

Un troisième tubercule, situé sur la branche ischio-pubienne, donne insertion à un faisceau du muscle obturateur interne.

Sur les deux os qui forment le trou ischio-pubien s'insèrent de nombreux muscles :

a. Sur le pubis

– *branche horizontale* ou supérieure (Ramus Superior Ossis Pubis) :

— face supérieure : muscle pectiné,
— bord supérieur : ligament pectiné (ou de Cooper*),
— bord inférieur : prolongé en dedans par *l'épine du pubis* ou tubercule du pubis (Tuberculum Pubicum), avec :
— en haut : le grand droit et le pyramidal de l'abdomen,
— en bas : le muscle moyen adducteur.

— *branche descendante* (ou inférieure) Ramus Inferior Ossis Pubis :
— en dedans : les muscles moyen et petit adducteur,
— en dehors : le muscle obturateur externe.

b. Sur l'ischion

– *branche descendante* ou corps de l'ischion (Corpus Ossis Ischii) : muscle carré crural.

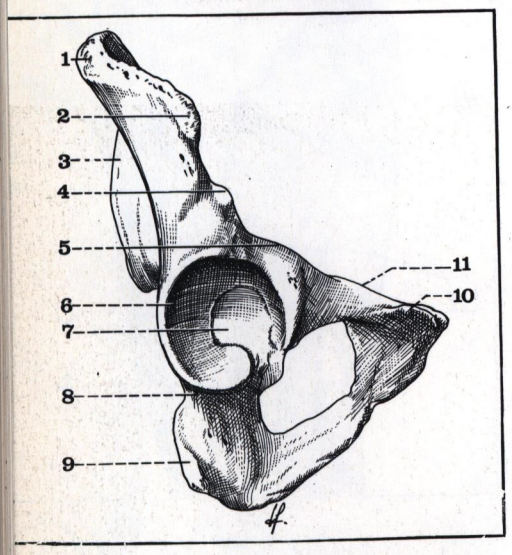

FIGURE 1
L'os coxal, vue antéro-externe

1. *Crête iliaque*
2. *Epine iliaque antéro-supérieure*
3. *Fosse iliaque externe.*
4. *Epine iliaque antérieure et inférieure*
5. *Eminence ilio-pectinée*
6. *Cavité cotyloïde*
7. *Arrière-fond de l'acétabulum*
8. *Gouttière sous-cotyloïdienne*
9. *Tubérosité ischiatique*
10. *Epine du pubis*
11. *Branche ilio-pubienne*

* Cooper Astley (*cf.* page 1244)

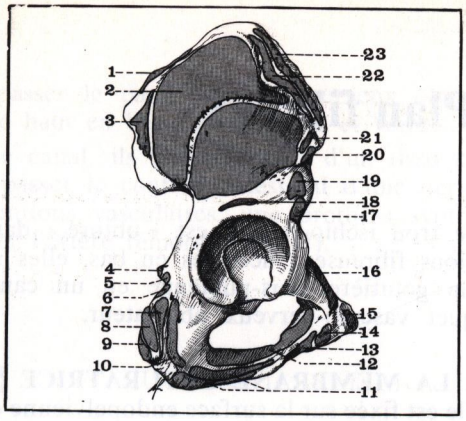

FIGURE 2

Vue externe de l'os coxal avec ses insertions musculaires

1. *Insertion du grand dorsal sur la crête iliaque*
2. *Insertion du moyen fessier en avant de la ligne semi-circulaire postérieure*
3. *Insertion du grand fessier en avant de la ligne semi-circulaire postérieure*
4. *Epine sciatique et insertion du petit ligament sacro-sciatique*
5. *Insertion du jumeau supérieur*
6. *Insertion du jumeau inférieur*
7. *Insertion du demi-membraneux*
8. *Insertion du demi-tendineux.*
9. *Insertion du biceps*
10. *Insertion du carré crural*
11. *Insertion du grand adducteur*
12. *Insertion de l'obturateur externe*
13. *Insertion du droit interne*
14. *Insertion du moyen adducteur*
15. *Insertion du grand droit de l'abdomen*
16. *Insertion du pectiné*
17. *Insertion du ligament ilio-fémoral*
18. *Insertion du tendon réfléchi du droit antérieur*
19. *Insertion du tendon direct du droit antérieur*
20. *Insertion du couturier*
21. *Insertion du tenseur du fascia lata*
22. *Insertion du grand oblique*
23. *Insertion du petit oblique*

La *tubérosité ischiatique* (Tuber Ischiadicum) la prolonge en bas et en arrière ; volumineuse, et rugueuse, elle donne insertion aux tendons des muscles postérieurs de la cuisse ; d'avant en arrière : biceps crural, demi-tendineux, demi-membraneux.

– *branche ascendante* (Ramus Ossis Ischii), unie à la branche descendante du pubis, pour former la *branche ischil-pubienne,* portion inférieure du trou obturé, sur laquelle s'insèrent d'arrière en avant : les faisceaux moyen et inférieur du grand adducteur, l'obturateur externe, le faisceau supérieur du grand adducteur, et, en dedans : l'obturateur interne.

Ainsi constitué, le trou obturé a une *forme* différente suivant le sexe : ovalaire chez l'homme, il est plutôt triangulaire chez la femme.

Sa *hauteur* moyenne est de 5 centimètres, et sa *largeur* de 3 centimètres chez l'homme, et 4 chez la femme.

Ces différences proviennent de la forme générale du bassin féminin, où les dimensions transversales sont plus étendues que chez l'homme.

Sur le bassin en place, le trou obturé fait avec le plan horizontal un *angle* de 30 degrés, à sinus antérieur, et, par conséquent, il est orienté avant tout vers le bas, avec une légère inclinaison en avant et en dehors.



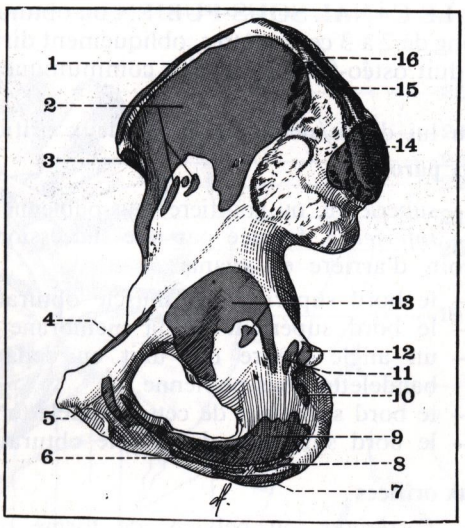

FIGURE 3

Vue endopelvienne de l'os coxal avec ses insertions musculaires

1. *Transverse de l'abdomen*
2. *Insertion de l'iliaque*
3. *Insertion du couturier*
4. *Insertion du petit psoas*
5. *Insertion du releveur de l'anus*
6. *Insertion du transverse profond du périnée*
7. *Insertion du muscle ischio-caverneux*
8. *Insertion du transverse superficiel du périnée*
9. *Insertion de l'obturateur interne*
10. *Insertion du jumeau inférieur*
11. *Insertion du releveur de l'anus*
12. *Insertion du petit ligament sacro-sciatique*
13. *Insertion de l'obturateur interne*
14. *Insertion de la masse sacro-lombaire*
15. *Insertion du transverse*
16. *Insertion du carré des lombes*

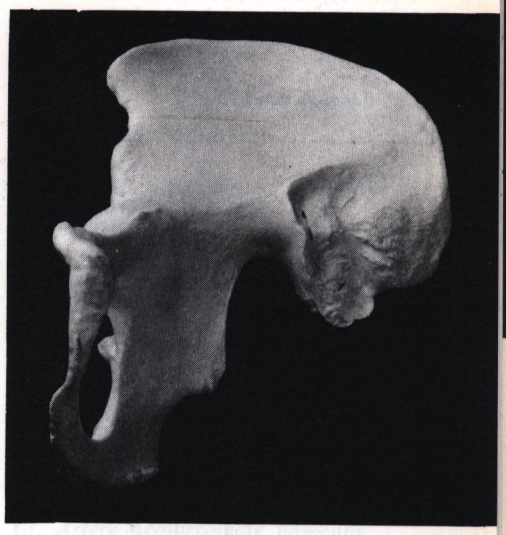

FIGURE 4

Vue interne du trou obturé droit (l'os coxal étant placé dans la position qu'il occupe lorsqu'il est solidarisé avec les os du bassin)

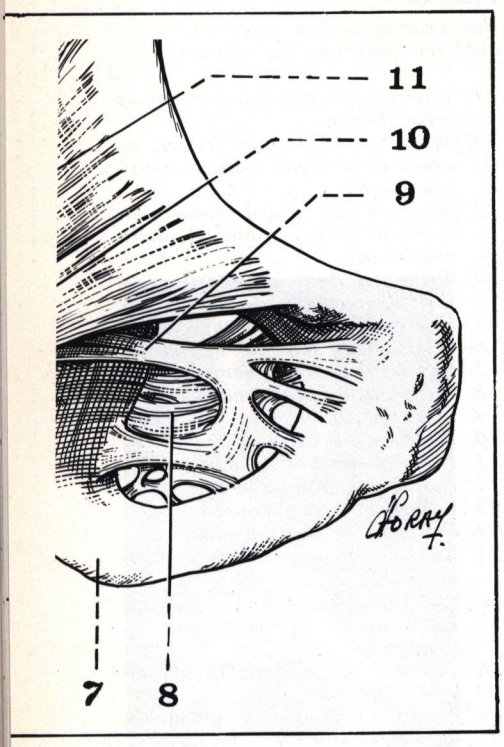

FIGURE 5
Vue antérieure de la membrane obturatrice
7. Ischion
8. Membrane obturatrice
9. Bandelette sous-pubienne
10. Ligament pubo-fémoral
11. Capsule de l'articulation coxo-fémorale

*** Canal du trou obturé**

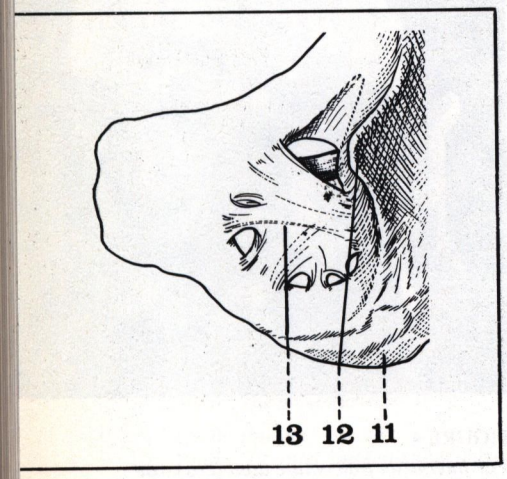

FIGURE 6
Vue postérieure de la membrane obturatrice
11. Ischion
12. Epine sciatique
13. Membrane obturatrice

*** Testut Léo (1849-1925), professeur d'anatomie à Lyon**

3. Plan fibreux

Le trou ischio-pubien est « obturé » dans sa plus grande partie par deux formations fibreuses ; accolées en bas, elles se dédoublent en haut, et transforment la gouttière sous-pubienne en un canal sous-pubien, dans lequel passe le paquet vasculo-nerveux obturateur.

A. LA MEMBRANE OBTURATRICE (Membrana Obturatoria)

Elle est fixée sur la surface endopelvienne du trou obturé. Formée de faisceaux nacrés, légèrement entrecroisés, elle constitue une lamelle à peu près continue, sauf à sa partie antéro-supérieure, au-dessous de la gouttière sous-pubienne (Fig. 5 et 6).

Son insertion sur les bords du trou obturé est relativement variable :

— *en dehors :* elle se fixe sur l'os de façon continue,

— *en dedans :* elle se dispose en plusieurs digitations, qui ménagent entre elles une série d'orifices mettant en communication le pelvis et la région obturatrice.

Assez amincie en bas, la membrane obturatrice est renforcée à sa partie supérieure par un faisceau résistant et tendu, fixé en dedans sur la lèvre postérieure de la gouttière sous-pubienne, et appelé « ligament postérieur du canal sous-pubien » (Ligament de Gunsee).

B. LA BANDELETTE SOUS-PUBIENNE (de Testut*)

Elle renforce la face exopelvienne de la membrane obturatrice. Fixée en arrière sur le rebord, cotyloïdien, elle se porte en dedans, parallèle à la branche horizontale du pubis, et s'insère sur la branche descendante de cet os.

Des faisceaux supplémentaires transforment cette bandelette en un réseau fibreux fenêtré, dont la partie haute borde l'orifice externe du canal sous-pubien, et dont la partie basse se fusionne avec la membrane obturatrice.

C. LE CANAL SOUS-PUBIEN ou obturateur (Canalis Obturatorius*)

Long de 2 à 3 centimètres, obliquement dirigé en bas, en avant et en dedans, est un conduit ostéo-fibreux qui fait communiquer le petit bassin avec la racine de la cuisse.

On lui décrit deux parois, et deux orifices :

a. Deux parois

— *supérieure,* ou gouttière sous-pubienne (Sulcus Obturatorius),

— *inférieure,* formée par une succession de plans musculo-fibreux, où l'on peut voir, d'arrière en avant :

— le bord supérieur du muscle obturateur interne,
— le bord supérieur de la membrane obturatrice,
— un angle dièdre qui unit en dedans la membrane obturatrice et la bandelette sous-pubienne,
— le bord supérieur de cette bandelette,
— le bord supérieur du muscle obturateur externe.

b. Deux orifices

— *Postérieur,* ou pelvien, de forme ovale, parallèle à la branche horizontale du pubis. Haut de 1 centimètre, large de 1,5 centimètre, il est limité

— *en haut,* par la lèvre postérieure de la gouttière sous-pubienne,

— *en bas,* par le bord supérieur, fortement tendu, de la membrane obturatrice, sur lequel viennent s'étrangler les exceptionnelles hernies obturatrices, observées surtout chez la femme.

— *Antérieur,* ou crural, également ovale, beaucoup plus étiré. Haut de 6 millimètres, large de 16 à 18 millimètres, il est limité :

— *en haut,* par la lèvre antérieure de la gouttière sous-pubienne,

— *en bas,* par le bord supérieur libre de la bandelette sous-pubienne.

Le canal sous-pubien laisse passer le paquet vasculo-nerveux obturateur, dont les éléments se superposent de haut en bas : nerf, artère et veine.

Relativement au large dans ce canal, ils sont entourés d'un tissu cellulo-graisseux assez lâche pour laisser passer le contenu intestinal d'une hernie, ou bien au cours de certaines interventions vasculaires, une prothèse synthétique réalisant un pontage entre l'aorte et l'artère fémorale (Fig. 7).

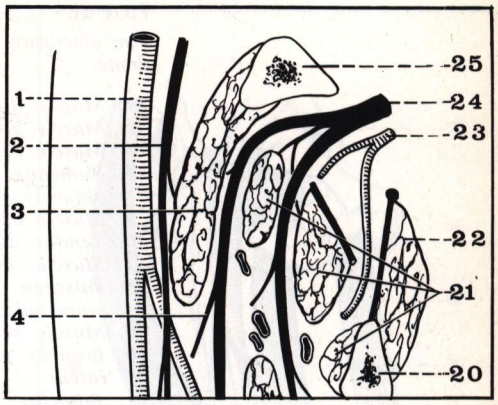

FIGURE 7

Coupe sagittale de la cuisse droite (segment externe de la coupe)

1. *Artère fémorale commune*
2. *Nerf musculo-cutané interne (du crural)*
3. *Muscle pectiné*
4. *Nerf du moyen adducteur*
20. *Branche ischio-pubienne*
21. *Différents faisceaux du muscle obturateur externe*
22. *Muscle obturateur interne*
23. *Artère obturatrice*
24. *Nerf obturateur*
25. *Branche horizontale du pubis*

4. Plan musculaire

Essentiellement formé par les deux muscles obturateurs, il recouvre les deux faces du plan fibreux, et masque complètement le trou obturé.

A. SUR LA FACE ENDOPELVIENNE :

Le plan musculaire interne n'est formé que par un muscle : L'OBTURATEUR INTERNE (Musculus Obturatorius Internus) (Fig. 8).

– *Origines :*

— sur toute la surface de la *membrane obturatrice*, qu'il déborde de tous côtés,

— sur la face pelvienne du *pubis* et de l'*ischion,* qui forment le pourtour du trou obturé,

— sur une *surface quadrilatère* qui s'étend du trou obturé à la grande échancrure sciatique,

— sur l'aponévrose qui le recouvre, et qui donne insertion, à sa partie moyenne, au muscle releveur de l'anus.

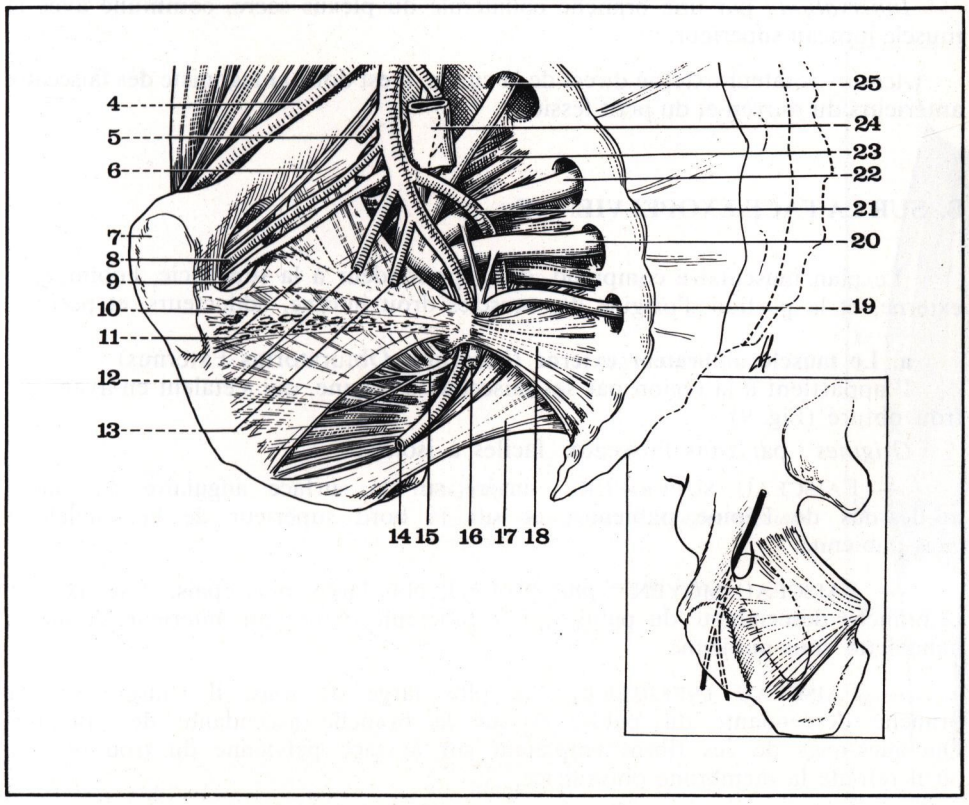

FIGURE 8

Vue interne du petit bassin montrant la face endo-pelvienne du trou obturé (en cartouche : trajet du nerf obturateur)

4. *Artère iliaque externe*
5. *Artère ombilicale*
6. *Nerf obturateur*
7. *Symphyse pubienne*
8. *Artère obturatrice*
9. *Veine obturatrice*
10. *Arc musculaire du releveur de l'anus*
11. *Arc tendineux (arcus tendinosus fasciae pelvis)*
12. *Artère génito-vésicale*
13. *Artère hémorroïdale moyenne*
14. *Artère honteuse interne*
15. *Nerf de l'obturateur interne*
16. *Nerf honteux interne*
17. *Grand ligament sacro-sciatique*
18. *Petit ligament sacro-sciatique*
19. *Quatrième nerf sacré*
20. *Troisième nerf sacré*
21. *Artère ischiatique*
22. *Deuxième nerf sacré*
23. *Muscle pyramidal du bassin*
24. *Veine iliaque interne*
25. *Premier nerf sacré*

FIGURE 9

Vue antérieure de la région obturatrice droite

1. *Muscle iliaque*
2. *Muscle psoas*
3. *Muscle pectiné*
4. *Rameaux articulaires du nerf obturateur*
5. *Muscle obturateur externe*
6. *Tendon du psoas-iliaque*
7. *Muscle carré crural*
8. *Faisceau supérieur du muscle grand adducteur*
9. *Muscle petit adducteur*
10. *Branche profonde du nerf obturateur*
11. *Branche superficielle du nerf obturateur*
12. *Muscle droit interne*
13. *Muscle moyen adducteur*

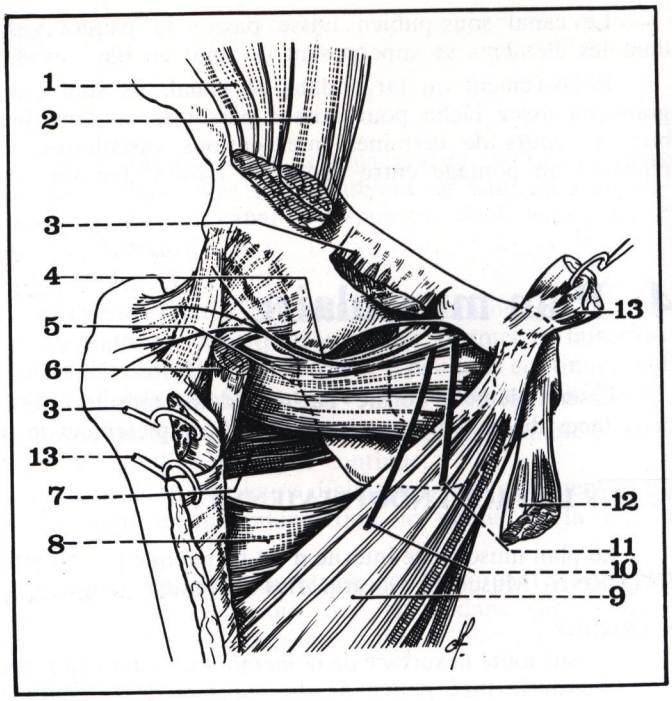

Trajet : les fibres musculaires, étalées en éventail, convergent vers la petite échancrure sciatique, et se jettent sur 5 à 6 languettes tendineuses qui se coudent à angle droit contre l'ischion, et sortent du pelvis, encadrés des muscles jumeaux.

Terminaison : à la face interne du grand trochanter (*cf.* Région fessière, page 1479).

Innervation : par une branche collatérale du plexus sacré, commune avec le muscle jumeau supérieur.

Action : rotateur externe direct de la cuisse, il est donc antagoniste des faisceaux antérieurs du moyen et du petit fessier.

B. SUR LA FACE EXOPELVIENNE

Le plan musculaire comprend, de la profondeur à la superficie, l'obturateur externe, et la portion d'origine des muscles droit interne, adducteurs, et pectiné.

a. Le muscle obturateur externe (Musculus Obturatorius Externus)

Il appartient à la région par ses faisceaux d'origine, qui s'étalent en avant du trou obturé (Fig. 9).

Origines : par trois faisceaux, faciles à isoler :

— FAISCEAU SUPERIEUR : inséré sur la surface angulaire du pubis, au-dessous de l'épine pubienne, et sur le bord supérieur de la bandelette sous-pubienne.

— FAISCEAU MOYEN : plus profond, plus large, plus épais, il se fixe sur la branche descendante du pubis, sur le tubercule obturateur antérieur, et sur la bandelette sous-pubienne.

— FAISCEAU INFERIEUR : le plus large de tous, il s'insère sur la branche descendante du pubis, et sur la branche ascendante de l'ischion. Quelques-unes de ses fibres empiètent sur la face pelvienne du trou obturé, où il refoule la membrane obturatrice.

Ainsi formé, l'obturateur externe est séparé de la membrane obturatrice par une couche cellulo-graisseuse, en continuité avec celle du canal sous-pubien.

Trajet : les trois faisceaux convergent vers un tendon commun oblique en arrière, en dehors et en haut, qui glisse dans la gouttière sous-cotyloïdienne, puis à la face postérieure du col du fémur.

Terminaison : au fond de la fossette digitale du grand trochanter.

Innervation : par deux branches, issues du nerf obturateur, quand il traverse le canal sous-pubien.

Action : comme l'oburateur interne, il est rotateur externe de la cuisse. Lorsque la cuisse est en rectitude, l'axe de rotation passe par le centre de l'articulation du genou, mais lorsque la cuisse est en flexion (position assise) le mouvement de rotation externe se transforme en une abduction du fémur, par suite de la contraction simultanée du moyen et du petit fessier.

b. Le muscle droit interne ou muscle gracile (Musculus Gracilis) fait partie de la région par son *origine* (Fig. 10 et 11).

— sur la face antéro-inférieure de la surface angulaire du pubis, près de la symphyse, en dedans du moyen et du petit adducteur,

— sur la lèvre externe du bord inférieur de la branche ischio-pubienne, par un tendon aplati et triangulaire, de 3 à 4 centimètres de long, orienté dans le plan saggital.

Le *corps musculaire,* aplati et rubanné, s'enfonce à la face interne de la cuisse (*cf.* **Région antérieure de la cuisse, page 1531**).

Innervation : par un filet issu de la branche superficielle du nerf obturateur.

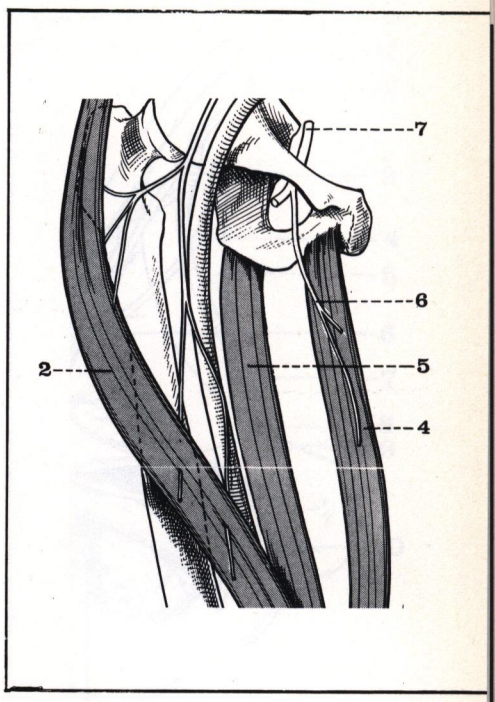

FIGURE 10
Le muscle droit interne
2. Couturier
4. Droit interne
5. Demi-tendineux
6. Nerf obturateur, branche motrice
7. Tronc du nerf obturateur

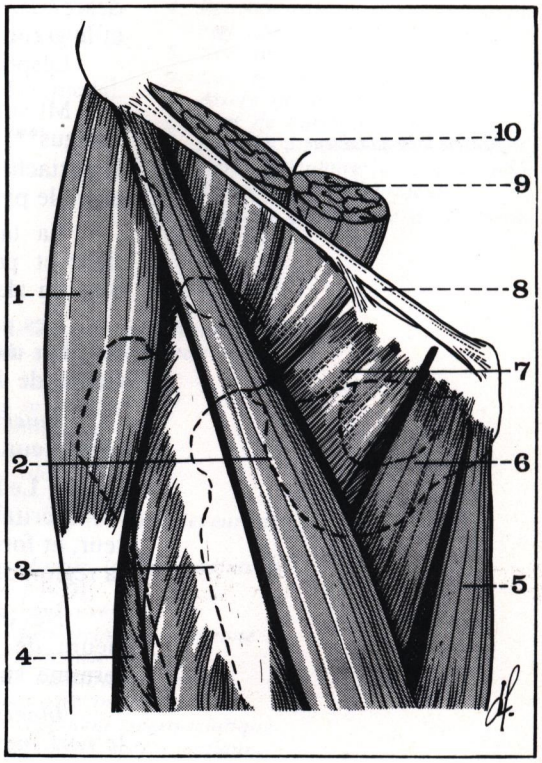

FIGURE 11
Les plans musculaires de la région inguino-fémorale

1. Tenseur du fascia lata
2. Couturier
3. Droit antérieur
4. Vaste externe
5. Droit interne
6. Moyen adducteur
7. Pectiné
8. Arcade crurale
9. Psoas
10. Iliaque

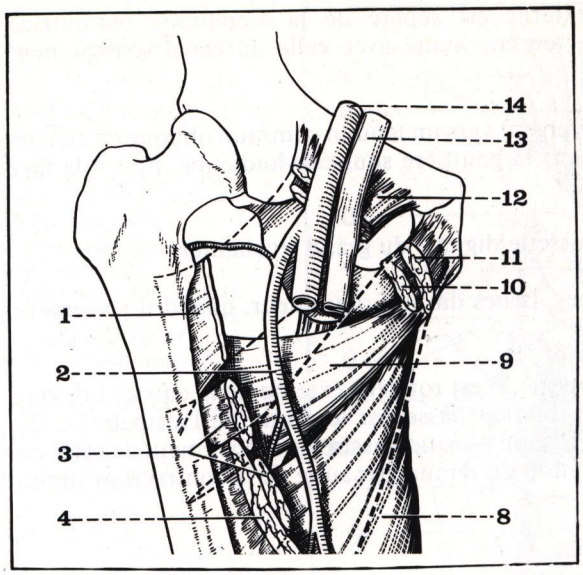

FIGURE 12
Vue antérieure des muscles adducteurs droits

1. *Muscle pectiné*
2. *Artère fémorale profonde*
3. *Faisceaux supérieur et inférieur du petit adducteur*
4. *Muscle moyen adducteur*
8. *Faisceau moyen du grand adducteur*
9. *Faisceau supérieur du grand adducteur*
10. *Tendon d'origine du petit adducteur*
11. *Tendon d'origine du moyen adducteur*
12. *Tendon d'origine du muscle pectiné*
13. *Veine fémorale commune*
14. *Artère fémorale commune*

c. Les muscles adducteurs

Ils recouvrent le cadre osseux ischio-pubien, et appartiennent ainsi, par leur partie supérieure, à la région obturatrice.

Les trois tendons d'origine se superposent de la profondeur à la superficie :

MUSCLE GRAND ADDUCTEUR (Musculus Adductor Magnus)

– *son faisceau supérieur* se fixe sur le tiers moyen de la branche ischio-pubienne, entre le droit interne en dedans, et l'obturateur externe en dehors ;

– *ses faisceaux moyen et inférieur* s'insèrent plus à distance, sur la partie postérieure de la branche ischio-pubienne, et sur la tubérosité ischiatique.

MUSCLE PETIT ADDUCTEUR (Musculus Adductor Brevis*)

Il s'attache par un court tendon sur la surface angulaire du pubis, et la branche descendante du pubis, entre le droit interne en dedans, l'obturateur externe en dehors, et le grand adducteur en arrière (Fig. 12).

Disposé en deux faisceaux d'origine, il adhère au tendon du droit interne.

MUSCLE MOYEN ADDUCTEUR ou long adducteur (Musculus Adductor Longus**)

Il s'attache sur la surface angulaire du pubis, et la face inférieure de l'épine pubienne, entre le pyramidal de l'abdomen en haut, et le petit adducteur en bas (Fig. 12)

La lame tendineuse d'origine peut être décomposée en deux plans, antérieur et postérieur, entre lesquels se détachent les fibres charnues, dirigées en bas, en dehors et en arrière.

Ces muscles adducteurs descendent en dedans du quadriceps, où ils font partie du plan musculaire profond de la loge antérieure de la cuisse. (Cf. Région antérieure de la cuisse, page 1529)

Innervation : par les deux branches (superficielle et profonde) du nerf obturateur.

d. Le muscle pectiné (Musculus Pectineus)

Véritable « adducteur superficiel », continue en haut le plan du moyen adducteur, et forme à la fois le plancher du triangle de Scarpa, et la couverture externe de la région obturatrice (Fig. 11 et 12).

Né de la crête pectinéale, du ligament de Cooper, et de la lèvre antérieure de la gouttière sous-pubienne, il se dirige en bas et en dehors, et se termine sur la ligne de trifurcation médiane de la ligne âpre.

Innervation : par une branche du nerf crural, et sa branche de division, le nerf musculo-cutané interne.

* *Muscle court adducteur*

** *Muscle long adducteur*

5. Vaisseaux et nerfs

La vascularisation et l'innervation de la région sont assurées par le paquet vasculo-nerveux obturateur, qui traverse le canal sous-pubien :

A. L'ARTÈRE OBTURATRICE (Arteria Obturatoria)

Assez volumineuse (environ 3 mm de calibre), naît le plus souvent du tronc antérieur de bifurcation de l'artère iliaque interne, et se dirige obliquement en bas, en avant, et, en dedans, plaquée contre le muscle obturateur interne, un peu au-dessous du détroit supérieur (Fig. 13 et 14).

Accompagnée par sa veine, qui reste inférieure, elle rejoint progressivement le nerf obturateur, plus oblique qu'elle, et plus haut situé.

A l'intérieur du canal sous-pubien, la disposition des éléments vasculo-nerveux est la suivante :

— en haut : le nerf,
— au milieu : l'artère,
— en bas : la veine.

A ce niveau, l'artère se divise en ses *deux branches terminales :*

a. Antérieure ou interne

Qui descend le long du bord interne du trou obturé, s'infiltre entre les faisceaux d'insertion de la bandelette sous-pubienne, et, longeant la branche ischio-pubienne, s'anastomose avec la branche postérieure.

Au cours de son trajet, elle vascularise les muscles de la région : pectiné, obturateur externe, moyen et petit adducteurs, et donne un rameau génital destiné, chez l'homme, à la verge et au scrotum.

b. Postérieure ou externe

Qui chemine entre la membrane obturatrice et la bandelette sous-pubienne, s'engage sous l'obturateur externe, et s'anastomose avec la branche antérieure, formant ainsi un véritable cercle artériel du trou obturé.

Au cours de son trajet, elle vascularise les muscles obturateurs externe et interne, le droit interne, le grand adducteur, et le carré crural.

Surtout, elle donne des branches destinées à l'articulation de la hanche :

— *branche acétabulaire :* qui fournit l'artère du ligament rond, assurant la vascularisation de la tête du fémur dans les fractures sous-capitales,

— *branche articulaire :* qui contourne le bord inférieur du col fémoral, jusqu'au grand trochanter.

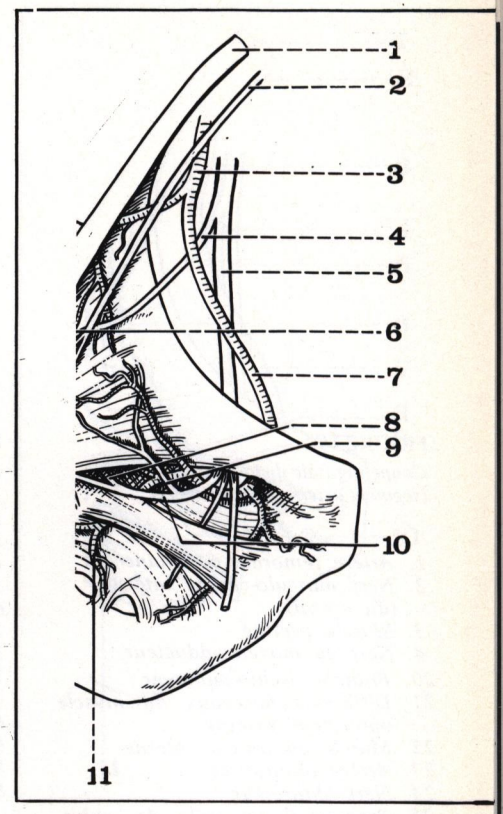

FIGURE 13

Division du nerf obturateur

1. *Nerf crural*
2. *Nerf obturateur accessoire de Schmidt (inconstant)*
3. *Artère obturatrice*
4. *Rameau articulaire sus-pubien du nerf obturateur*
5. *Nerf obturateur*
6. *Nerf du pectiné*
7. *Artère obturatrice*
8. *Nerf de l'acétabulum*
9. *Rameau du bourrelet cotyloïdien*
10. *Nerf articulaire de la hanche (branche de l'obturateur)*
11. *Branche postérieure de l'obturatrice*

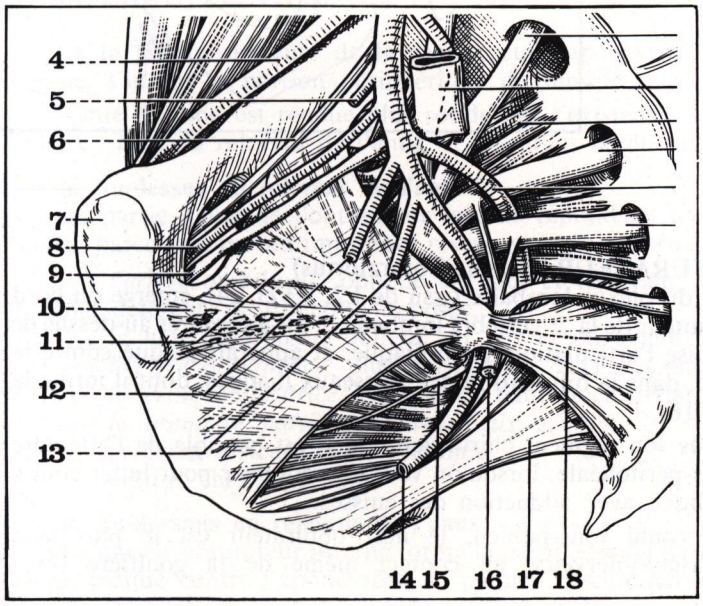

FIGURE 14

Vue interne du petit bassin montrant la face endo-pelvienne du trou obturé

4. *Artère iliaque externe*
5. *Artère ombilicale*
6. *Nerf obturateur*
7. *Symphyse pubienne*
8. *Artère obturatrice*
9. *Veine obturatrice*
10. *Arc musculaire du releveur de l'anus*
11. *Arc tendineux (arcus tendinosus fasciae pelvis)*
12. *Artère génito-vésicale*
13. *Artère hémorroïdale moyenne*
14. *Artère honteuse interne*
15. *Nerf de l'obturateur interne*
16. *Nerf honteux interne*
17. *Grand ligament sacro-sciatique*
18. *Petit ligament sacro-sciatique*

B. LA VEINE OBTURATRICE (Vena Obturatoria)

Elle naît par 2 branches, satellites des artères, plus volumineuses, qui suivent en sens inverse leur trajet, traversent le canal sous-pubien, et forment une veine unique qui se draine dans la veine iliaque interne (Fig. 14).

Dans certains cas, la veine obturatrice est double, sous forme d'une branche supérieure, et d'une branche inférieure, qui restent séparées jusqu'à leur terminaison dans l'iliaque interne.

Ces différentes veines communiquent à travers le trou obturé avec la veine circonflexe interne (ou antérieure), et peuvent servir de voies de suppléance après thrombose de la veine fémorale.

FIGURE 15

Coupe sagittale de la cuisse droite (segment externe de la coupe)

1. *Artère fémorale commune*
2. *Nerf musculo-cutané interne (du crural)*
3. *Muscle pectiné*
4. *Nerf du moyen adducteur*
20. *Branche ischio-pubienne*
21. *Différents faisceaux du muscle obturateur externe*
22. *Muscle obturateur interne*
23. *Artère obturatrice*
24. *Nerf obturateur*
25. *Branche horizontale du pubis*

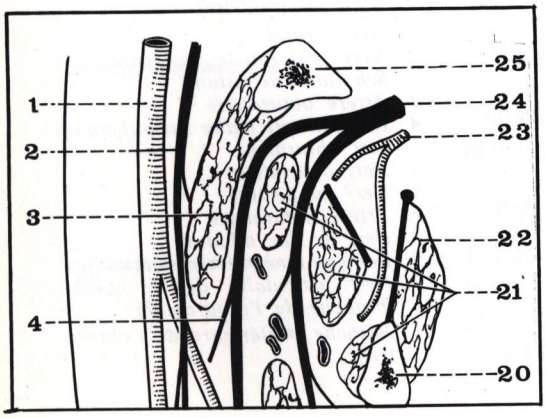

FIGURE 16

L'origine du nerf obturateur

1. *Muscle iliaque*
2. *Nerf crural*
3. *Nerf obturateur*
4. *Muscle psoas*
5. *Nerf grand sciatique*
6. *Petit ligament sacro-sciatique*
7. *Branche antérieure de SI*
7'. *Branche antérieure de S2*
7''. *Branche antérieure de S3*
7'''. *Branche antérieure de S4*
8. *Branche antérieure de L2*
8'. *Branche antérieure de L3*
8''. *Branche antérieure de L4*
8'''. *Branche antérieure de L5 (formant avec L4 le tronc lombo-sacré)*

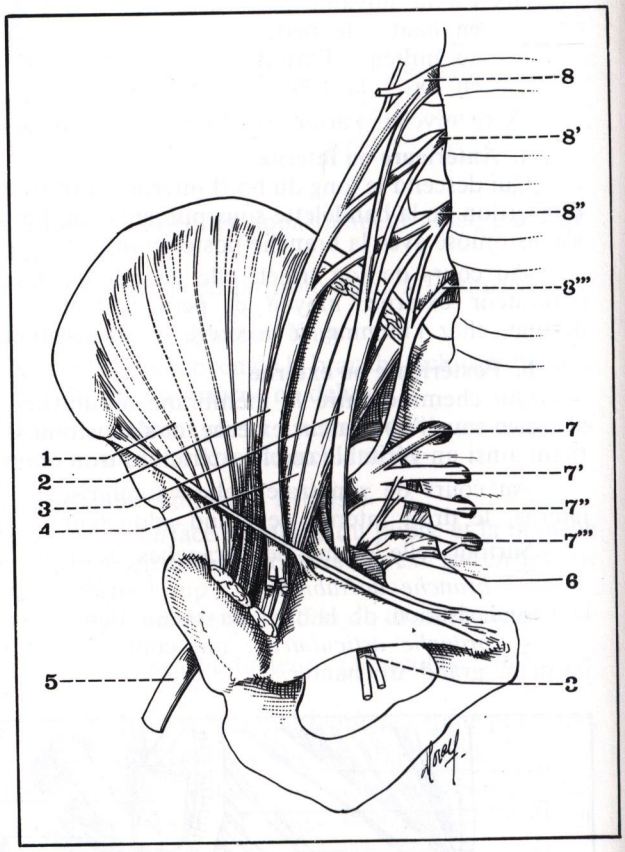

C. LE NERF OBTURATEUR (Nervus Obturatorius)

Branche terminale du plexus lombaire (issu de L2, L3 et L4), émerge du bord interne du psoas à la hauteur de la 5e vertèbre lombaire, c'est-à-dire très au-dessus de l'artère obturatrice, croise l'articulation sacro-iliaque, et apparaît plaqué contre la paroi pelvienne latérale, dans la bifurcation des vaisseaux iliaques, dont il forme la bissectrice (Fig. 14 et 16).

Il est ici situé dans son segment chirurgical, où il est possible de l'atteindre par voie pelvienne sous-péritonéale, lorsqu'on veut le sectionner pour lutter contre une paralysie spasmodique avec adduction des cuisses.

Parvenu dans le canal sous-pubien, le nerf obturateur est le plus haut situé des éléments vasculo-nerveux, au contact même de la gouttière sous-pubienne (Fig. 13).

Après avoir donné un rameau au *muscle obturateur externe,* il se divise en deux branches, dans le canal sous-pubien (Fig. 15 et 17) :

a. La branche antérieure, ou superficielle

Elle continue la direction du tronc principal, entre pectiné et obturateur externe, puis entre moyen adducteur (en avant) et petit adducteur (en arrière).

Elle se divise alors en différents *rameaux musculaires,* pour le droit interne, le moyen et le petit adducteur. Elle donne également un *rameau cutané,* destiné à la face inféro-interne de la cuisse, et au genou.

b. La branche postérieure ou profonde

Plus grêle, descend en avant du faisceau inférieur de l'obturateur externe, puis s'enfonce entre petit adducteur (en avant) et grand adducteur (en arrière).

Au cours de son trajet, elle donne :

— *des rameaux musculaires,* pour l'obturateur externe (nerf inférieur du muscle), le petit adducteur, et le grand adducteur (faisceaux supérieur et moyen du muscle);

— *des rameaux articulaires,* pour la coxo-fémorale, qu'il est parfois nécessaire de sectionner dans certaines névralgies de l'arthrose de la hanche.

La découverte chirurgicale des branches de division du nerf obturateur est relativement facile à la racine de la cuisse, par une incision qui va de l'épine du pubis au sommet du triangle de Scarpa. En écartant le pectiné et le moyen adducteur, on aperçoit la branche superficielle, puis, en se portant plus en dehors, sous le petit adducteur, la branche profonde.

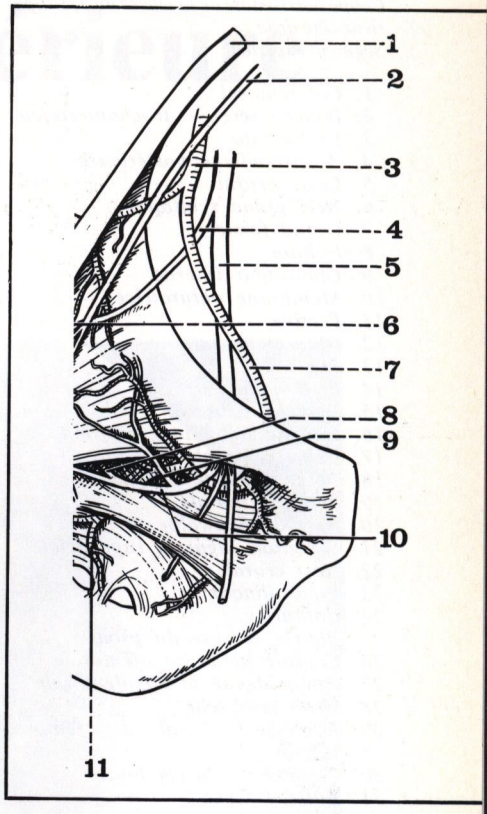

FIGURE 17
Division du nerf obturateur

1. *Nerf crural*
2. *Nerf obturateur accessoire de Schmidt (inconstant)*
3. *Artère obturatrice*
4. *Rameau articulaire sus-pubien du nerf obturateur*
5. *Nerf obturateur*
6. *Nerf du pectiné*
7. *Artère obturatrice*
8. *Nerf de l'acétabulum*
9. *Rameau du bourrelet cotyloïdien*
10. *Nerf articulaire de la hanche (branche de l'obturateur)*
11. *Branche postérieure de l'obturatrice*

6. Rapports

Profondément placée entre le pelvis en arrière, et la racine de la cuisse en avant, la région obturatrice contracte des rapports postéro-internes avec le petit bassin, et des rapports antéro-externes avec le triangle de Scarpa.

A. RAPPORTS PELVIENS (Fig. 14 et 18)

A la face postérieure de la région, sur l'aponévrose du muscle obturateur interne, s'insère la portion périphérique du muscle releveur de l'anus.

Cette fixation est rendue plus solide par l'existence de deux épaississements fibreux : l'arc du releveur de l'anus, et l' « arcus tendineus fasciae pelvis ».

a. Au-dessus du releveur de l'anus

La partie haute de l'obturateur interne répond au tissu cellulaire sous-péritonéal, parcourue par un important réseau vasculo-nerveux, avec, de haut en bas :

— *l'artère ombilicale,* oblique en haut et en avant, croisant chez l'homme le canal déférent, de direction opposée,
— *le nerf obturateur,* oblique en bas et en avant,
— *l'artère obturatrice,* plus horizontale, à la rencontre du nerf,
— *la veine obturatrice,* oblique en haut et en arrière,
— *la première portion des vaisseaux génitaux :*
génitaux-vésicaux chez l'homme,
utérins chez la femme.

b. Au-dessous du releveur de l'anus

Le muscle obturateur interne forme la paroi latérale du creux ischio-rectal, que longe, plaqué contre l'aponévrose, le paquet vasculo-nerveux honteux interne.

FIGURE 18

Coupe horizontale de la cuisse au 1/3 supérieur côté droit
Segment supérieur

1. *Col fémoral*
2. *Bourse séreuse trochantérienne*
3. *Fascia lata*
4. *A. circonflexe postérieure*
5. *Carré crural*
6. *Nerf grand sciatique*
7. *Grand fessier*
8. *Ischion*
9. *Obturateur interne*
10. *Membrane obturatrice*
11. *Pectiné*
12. *Obturateur externe*
13. *Pubis*
14. *Petit adducteur*
15. *Moyen adducteur*
16. *Ganglion inguinal profond*
17. *Veine fémorale*
18. *Veine saphène interne*
19. *Artère fémorale*
20. *Nerf de Schwalbe*
21. *Ganglion inguinal superficiel*
22. *Nerf crural*
23. *Psoas iliaque*
24. *Couturier*
25. *Bourse séreuse du psoas*
26. *Capsule de la coxofémorale*
27. *Synoviale de la coxofémorale*
28. *Droit antérieur*
29. *Rameau fémoral du fémoro-cutané*
30. *Tenseur du fascia lata*
31. *Vaste externe*

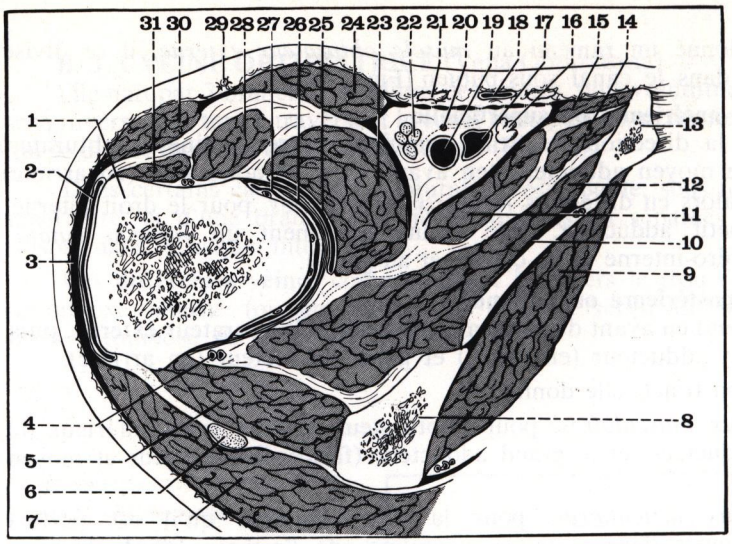

B. RAPPORTS FÉMORAUX (Fig. 19)

La face antérieure de la région est cachée par le plancher du triangle de Scarpa formé :

— en dedans : par le muscle pectiné,

— en dehors : par le muscle psoas-iliaque.

Les hernies obturatrices peuvent rester en arrière du pectiné, ou s'enfoncer entre ce muscle et le moyen adducteur, et parvenir au contact du paquet vasculaire fémoral (*cf.* **Région inguino-fémorale, page 1495**)

La partie inférieure de la région, recouverte par le muscle obturateur externe, communique en arrière et en dehors, le long de ce muscle, avec la région fessière.

7. Conclusion

Relativement profonde, la région obturatrice est essentiellement une voie de communication entre le pelvis et la cuisse, permettant au paquet vasculo-nerveux obturateur de se rendre à la région des muscles adducteurs, et livrant parfois passage à une hernie intestinale.

Son exploration peut être faite :

— *soit par sa face endopelvienne :* à l'aide du toucher rectal, ou du toucher vaginal,

— *soit par sa face exopelvienne,* mais la palpation en est difficile, car la région est :

— *étroite,* entre le triangle de Scarpa, et les organes génitaux externes,

— *profonde,* recouverte par les muscles adducteurs, et l'obturateur externe.

FIGURE 19

Vue antérieure de la région obturatrice droite

1. *Muscle iliaque*
2. *Muscle psoas*
3. *Muscle pectiné*
4. *Rameaux articulaires du nerf obturateur*
5. *Muscle obturateur externe*
6. *Tendon du psoas-iliaque*
7. *Muscle carré crural*
8. *Faisceau supérieur du muscle grand adducteur*
9. *Muscle petit adducteur*
10. *Branche profonde du nerf obturateur*
11. *Branche superficielle du nerf obturateur*
12. *Muscle droit interne*
13. *Muscle moyen adducteur*

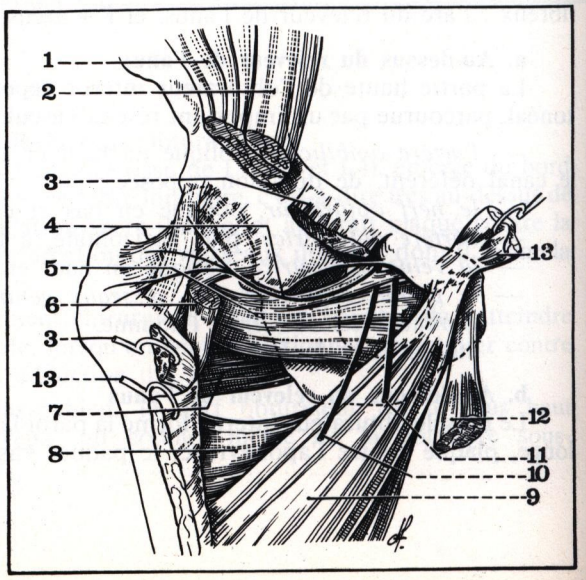

5 la région antérieure de la cuisse

PLAN

1. Limites
2. Plan osseux.
3. Constitution anatomique
4. Loge antéro-externe : le quadriceps fémoral
   - *a. Plan profond : le muscle cural*
   - *b. Plan intermédiaire : les muscles vastes*
   - *c. Plan superficiel : le muscle droit antérieur*
   - *d. Rapports des quatre portions entre elles*
   - *e. Vascularisationdu quadriceps*
   - *f. Innervation du quadriceps*
   - *g. Action du quadriceps*
5. Loge interne
   - *A. Les muscles adducteurs*
     - *a. Plan profond : le grand adducteur*
     - *b. Plan intermédiaire : le petit adducteur*
     - *c. Plan intermédiaire : le moyen adducteur le pectiné*
     - *d. Rapports des adducteurs entre eux*
     - *e. Vascularisation des adducteurs*
     - *f. Innervation des adducteurs*
     - *g. Action des adducteurs*
   - *B. Le muscle droit interne*
6. Loge vasculaire
   - *A. Le muscle couturier*
   - *B. L'artère fémorale superficielle*
7. *Rapports profonds*
   - *a. Loge antéro-externe*
   - *b. Loge interne*
   - *c. Loge vasculaire*
8. Aponévrose fémorale
9. Plans superficiels
   - *a. Tissu cellulaire sous-cutané*
   - *b. Peau et forme extérieure.*

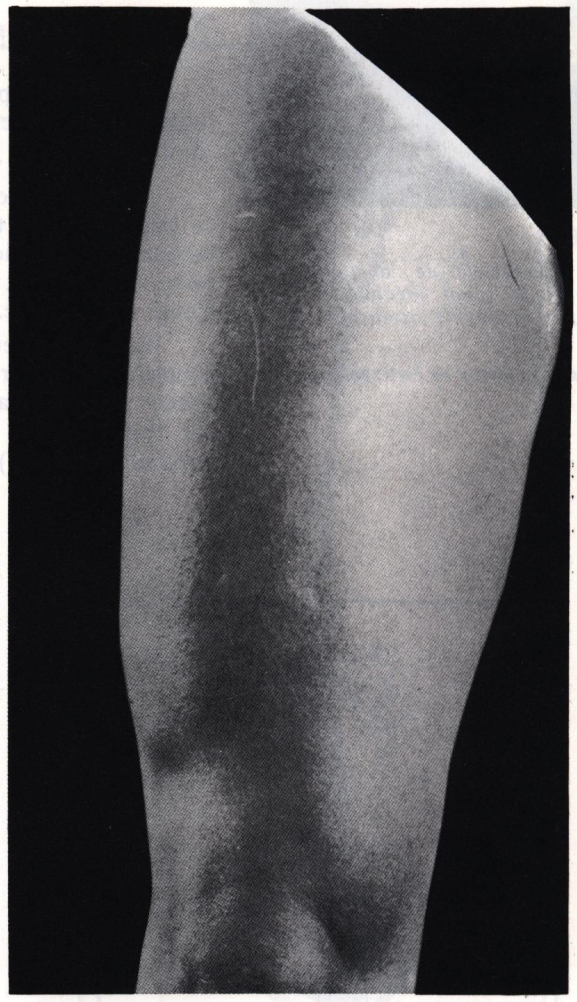

Vue antérieure de la cuisse droite

La région antérieure de la cuisse, ou région fémorale antérieure (Regio Femoris Anterior) comprend l'ensemble des parties molles situées en avant de la diaphyse fémorale.

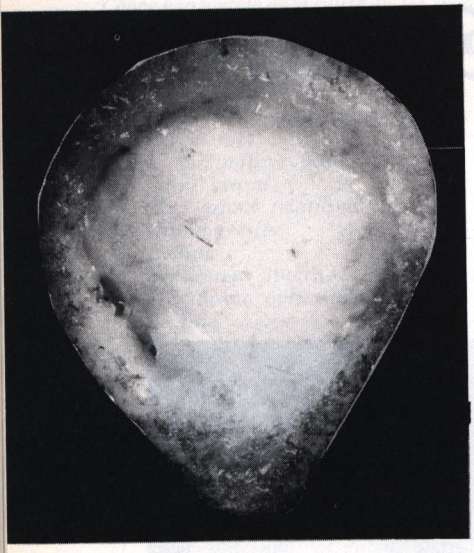

FIGURE 1

Coupe transversale de la diaphyse du fémur (le canal médullaire est rempli par la moelle osseuse).

1. Limites

— *en haut,* une ligne horizontale passant par le sommet du triangle fémoral, et la séparant de la région inguino-fémorale,

— *en bas,* une ligne horizontale passant à quatre centimètres au-dessus de la rotule,

— *en dehors,* une ligne verticale allant du grand trochanter au condyle externe du fémur,

— *en dedans,* une ligne verticale allant du corps du pubis au condyle interne.

2. Plan osseux

Il est formé par la diaphyse du *fémur**, os long étendu de l'os iliaque au tibia, oblique en bas et en dedans, surtout chez la femme, en raison de la largeur plus grande du bassin.

Très allongée, convexe en avant, cette diaphyse est triangulaire à la coupe, et présente ainsi trois faces et trois bords : la face antérieure forme le support osseux de la région, mais les deux faces latérales, par leurs insertions musculaires, participent également aux portions externe et interne de la région antérieure de la cuisse.

En profondeur, la diaphyse du fémur est creusée d'un canal médullaire central, cerné par un épais tissu osseux compact. Particulièrement résistant, le fémur peut pourtant être fracturé après un traumatisme important, et l'existence du canal central permet la contention chirurgicale par un enclouage centro-médullaire (Fig. 1).

* ***Fémur, du latin (dérivé de Fero : porter)***

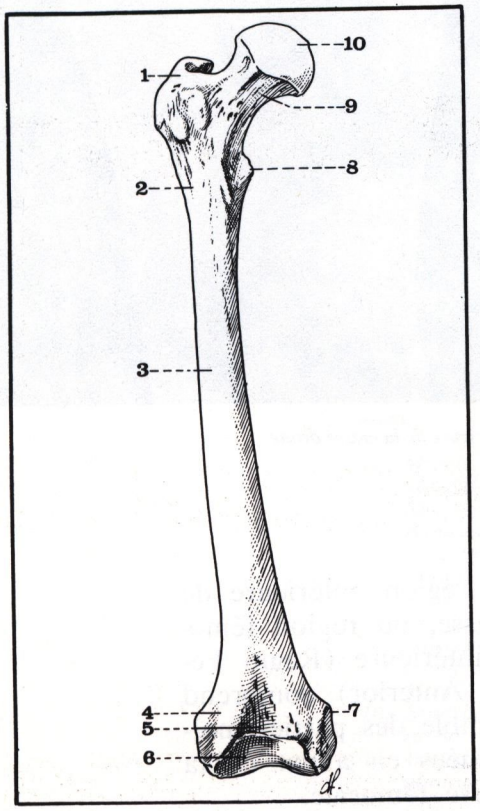

FIGURE 2

Vue antérieure du fémur droit

1. *Grand trochanter*
2. *Col chirurgical du fémur*
3. *Face antérieure de la diaphyse*
4. *Condyle externe*
5. *Fossette sus-trochléenne*
6. *Trochlée fémorale*
7. *Tubercule du grand adducteur*
8. *Petit trochanter*
9. *Col anatomique du fémur*
10. *Tête du fémur*



La face antérieure : convexe dans le sens transversal, l'est également légèrement dans le sens de la diaphyse (Figures 2 et 3).

Régulière et lisse, elle présente dans ses trois-quarts supérieurs l'insertion du muscle crural, surmontant quelques petites rugosités pour le muscle sous-crural (ou articulaire du genou).

La face externe plane en haut et en bas, est excavée au milieu, où s'insère également le crural (Fig. 4).

La face interne : large en haut, devient postérieure et plus étroite à sa partie inférieure ; elle ne présente pas d'insertion musculaire (Fig. 5).

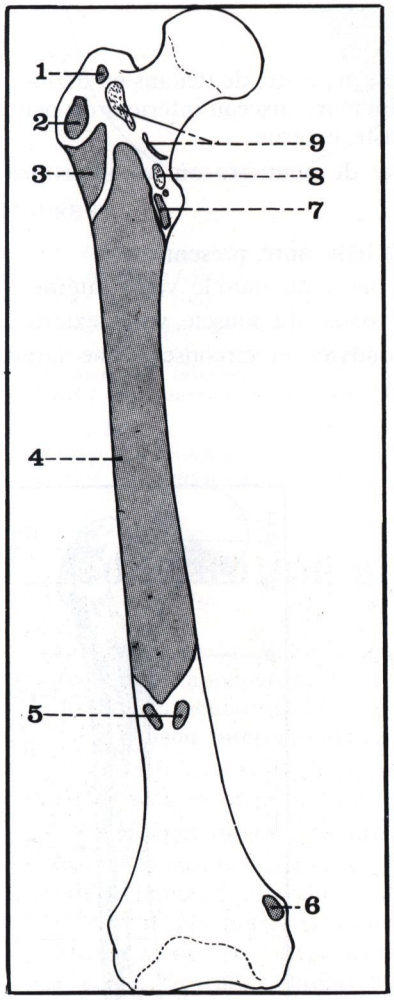

FIGURE 3

Insertions de la face antérieure du fémur droit

1. *Muscle pyramidal du bassin*
2. *Muscle petit fessier*
3. *Muscle vaste externe*
4. *Muscle crural*
5. *Muscle sous-crural*
6. *Tendon du grand adducteur (F. inférieur)*
7. *Muscle vaste interne*
8. *Ligament pubo-fémoral*
9. *Ligament ilio-fémoral*

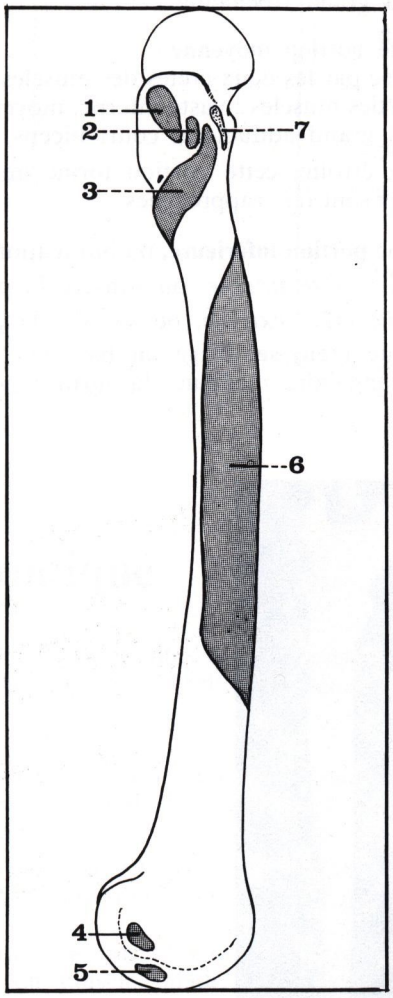

FIGURE 4

Insertions de la face externe du fémur droit

1. *Muscle moyen fessier*
2. *Muscle petit fessier*
3. *Muscle vaste externe*
4. *Muscle plantaire grêle*
5. *Muscle poplité*
6. *Muscle crural*
7. *Ligament ilio-fémoral*

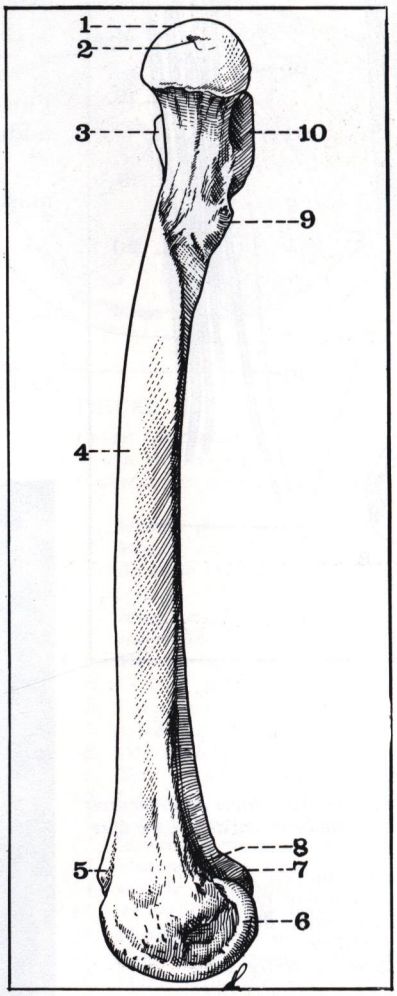

FIGURE 5

Vue interne du fémur droit

1. *Tête du fémur*
2. *Fossette du ligament rond*
3. *Grand trochanter (face antérieure)*
4. *Face interne de la diaphyse*
5. *Fossette sus-trochléenne*
6. *Condyle interne du fémur*
7. *Condyle externe du fémur*
8. *Tubercule du grand adducteur*
9. *Petit trochanter*
10. *Grand trochanter (face postérieure)*

Le bord postérieur : rugueux et saillant, doit être décrit ici parce qu'une grande partie des muscles de la région antérieure de la cuisse s'y insèrent.

Le relief de ce bord est si net qu'il est appelé habituellement la « ligne âpre » (Linea Aspera) ; elle peut être décrite en trois portions (Fig. 6 et 7) :

a. Une portion supérieure, ou trifurcation de la ligne âpre présente :

— une *crête interne,* où s'insère la partie haute du muscle vaste interne,

— une *crête médiane,* où s'insère le muscle pectiné, au-dessous du petit trochanter,

— une *crête externe,* où s'insèrent, de dedans en dehors, le faisceau supérieur du petit adducteur, le grand fessier et la partie haute du muscle vaste externe ; elle se porte en haut et en dehors, vers la base de la face externe du grand trochanter.

b. Une portion moyenne

Limitée par les deux crêtes des muscles vastes, présente, de dedans en dehors, l'insertion des muscles : vaste interne, moyen adducteur, faisceau inférieur du petit adducteur, grand adducteur, court biceps, et vaste externe.

Assez étroite, cette portion forme une sorte de gouttière où les insertions musculaires sont très rapprochées.

c. Une portion inférieure, ou bifurcation de la ligne âpre, présente :

— *une crête interne,* où s'insère la partie basse du muscle vaste interne,

— *une crête externe,* où s'insère la partie basse du muscle vaste externe.

Chaque crête se dirige en bas vers les condyles et circonscrit une large surface triangulaire médiane, la surface poplitée.

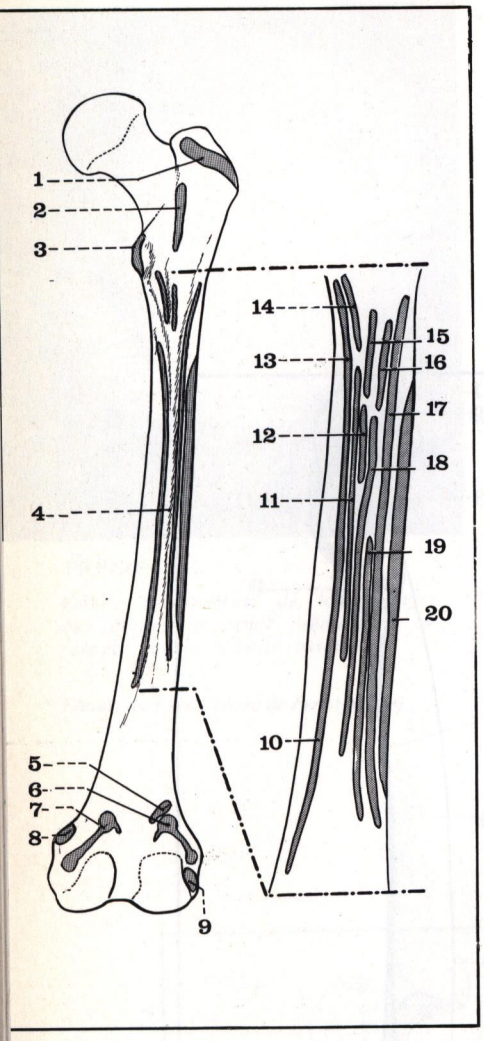

FIGURE 6

Insertions du bord postérieur du fémur droit
A droite : *agrandissement de la ligne âpre*

1. *Muscle moyen fessier*
2. *Muscle carré crural*
3. *Muscle psoas-iliaque*
4. *Ligne âpre*
5. *Muscle plantaire grêle*
6. *Muscle jumeau externe*
7. *Muscle jumeau interne*
8. *Muscle grand adducteur*
9. *Muscle poplité*
10. *Muscle vaste interne*
11. *Muscle moyen adducteur*
12. *Muscle petit adducteur (faisceau inférieur)*
13. *Muscle vaste interne*
14. *Muscle pectiné*
15. *Muscle petit adducteur (faisceau supérieur)*
16. *Muscle grand fessier*
17. *Muscle vaste externe*
18. *Muscle grand adducteur*
19. *Muscle court biceps*
20. *Muscle crural*

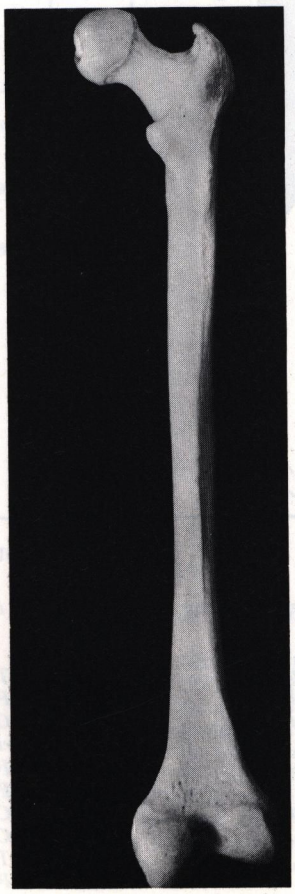

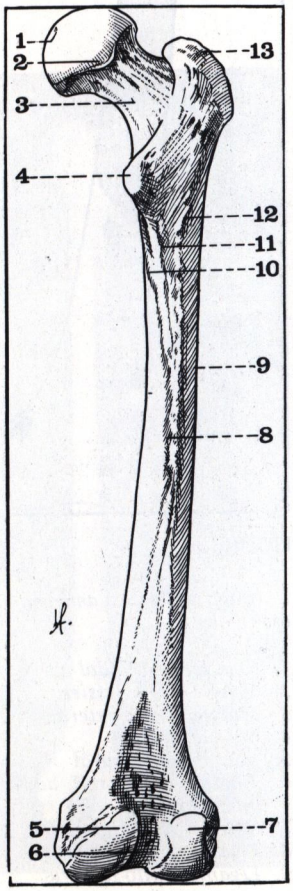

FIGURE 7

Vue postérieure du fémur droit

1. *Fossette du ligament rond*
2. *Tête du fémur*
3. *Col du fémur*
4. *Petit trochanter*
5. *Condyle interne du fémur*
6. *Echancrure inter-condylienne*
7. *Condyle externe du fémur*
8. *Ligne âpre*
9. *Face externe de la diaphyse*
10. *Ligne interne de trifurcation*
11. *Ligne moyenne de trifurcation*
12. *Ligne externe de trifurcation*
13. *Grand trochanter*

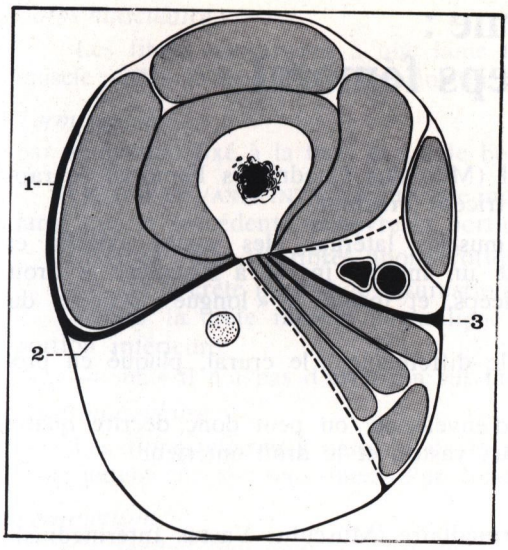

FIGURE 8

Coupe schématique des différentes loges de la cuisse (côté droit, segment supérieur de la coupe)

On remarque que la loge « antérieure » dépasse en arrière la cloison intermusculaire interne, et qu'elle comprend les muscles adducteurs

1. Fascia lata
2. Cloison intermusculaire externe
3. Cloison intermusculaire interne

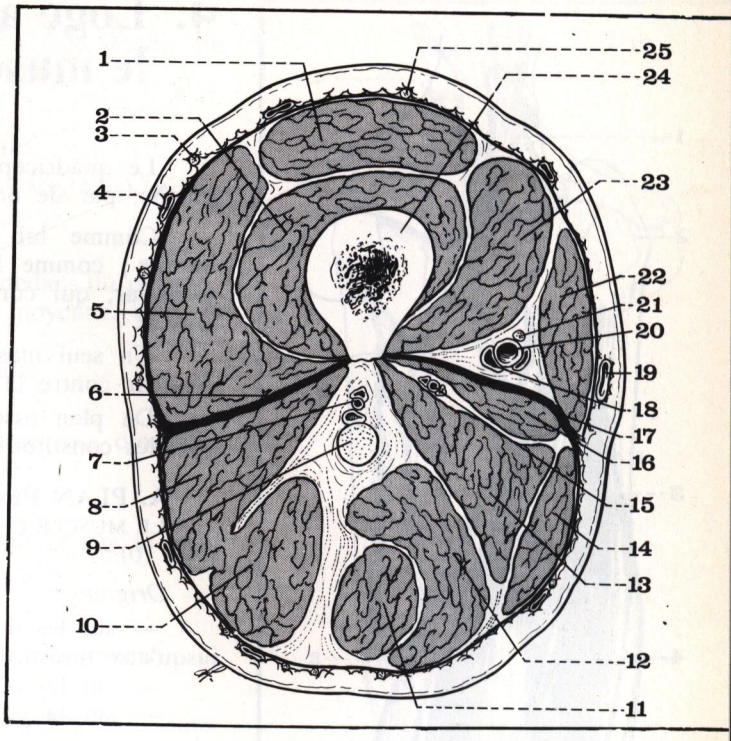

FIGURE 9

Coupe horizontale de la cuisse droite au niveau du tiers moyen (segment supérieur de la coupe)

1. Muscle droit antérieur
2. Muscle crural
3. Branche crurale du nerf fémoro-cutané
4. Branche de la veine saphène antérieure
5. Muscle vaste externe
6. Cloison intermusculaire externe
7. Vaisseaux perforants (de la fémorale profonde)
8. Court biceps
9. Nerf grand sciatique
10. Long biceps
11. Muscle demi-tendineux
12. Muscle demi-membraneux
13. Muscle grand adducteur
14. Muscle droit interne
15. Artère fémorale profonde
16. Muscle moyen adducteur
17. Cloison intermusculaire interne
18. Veine fémorale superficielle
19. Veine saphène interne
20. Artère fémorale superficielle
21. Nerf saphène interne
22. Muscle couturier
23. Muscle vaste interne
24. Diaphyse fémorale
25. Branche perforante cutanée du nerf musculo-cutané externe

3. Constitution anatomique

En avant de la diaphyse fémorale, d'importantes masses musculaires sont entourées par l'aponévrose fémorale ou fascia lata, reliée au fémur par deux cloisons intermusculaires (Fig. 8 et 9) :

a. La cloison intermusculaire externe

Elle rejoint les crêtes externes de la ligne âpre, sur toute sa hauteur; elle sépare le muscle vaste externe des muscles postérieurs de la cuisse.

b. La cloison intermusculaire interne

Beaucoup moins épaisse, rejoint les crêtes internes de la ligne âpre, également sur toute sa hauteur; elle sépare le muscle vaste interne et les vaisseaux fémoraux du triple plan des muscles adducteurs.

Il résulte de cette disposition anatomique que l'étude de *la région antérieure* de la cuisse devrait comporter celle du muscle quadriceps, et des vaisseaux fémoraux ; et que celle de *la région postérieure* devrait comprendre celle des muscles adducteurs, et des muscles postérieurs de la cuisse.

En réalité, il est plus logique, du point de vue topographique, de décrire les muscles adducteurs avec la région antérieure de la cuisse car l'abord chirurgical des muscles adducteurs, et de l'artère fémorale profonde qui les traverse, se fait toujours par voie antérieure.

Aussi l'étude de la région antérieure de la cuisse peut être divisée en trois parties :

– une *loge antéro-externe,* occupée par le muscle quadriceps,

– une *loge interne,* occupée par les muscles adducteurs, et le droit interne,

– *entre les deux,* les vaisseaux fémoraux superficiels, accompagnés par leur muscle satelitte, le couturier.

4. Loge antéro-externe : le muscle quadriceps fémoral

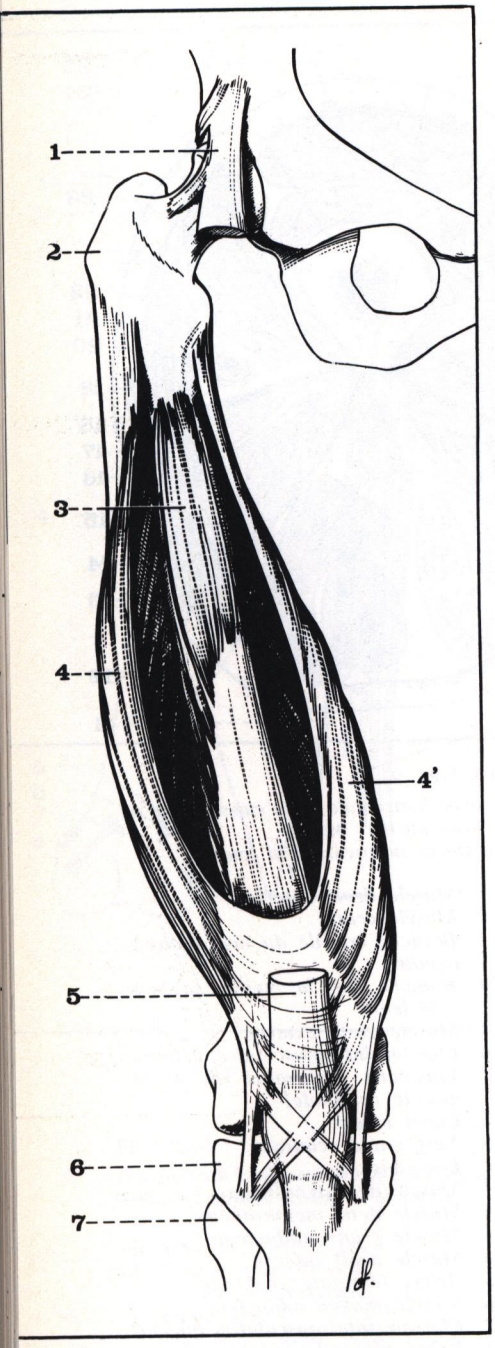

FIGURE 10

Le quadriceps crural (ou fémoral) (plan profond)

1. *Tendon du droit antérieur*
2. *Extrémité supérieure du fémur*
3. *Muscle crural*
4. *Muscle vaste externe*
4' *Muscle vaste interne*
5. *Tendon du quadriceps*
6. *Extrémité supérieure du tibia*
7. *Extrémité supérieure du péroné*

Le quadriceps crural, ou fémoral (Musculus Quadriceps Femoris) se rapproche, par de nombreux points, du triceps brachial.

Comme lui, il présente deux muscles latéraux, les vastes externe et interne ; comme lui aussi, il présente un muscle inséré à distance, le droit antérieur, qui correspond au long triceps, et forme la « longue portion » du muscle.

Un seul muscle supplémentaire le différencie : le crural, plaqué en profondeur contre la diaphyse fémorale.

Du plan osseux à l'aponévrose d'enveloppe, on peut donc décrire quatre muscles constitutifs : le crural, les deux vastes, et le droit antérieur.

A. PLAN PROFOND

LE MUSCLE CRURAL ou vaste intermédiaire (Musculus Vastus Intermedius) (Fig. 10) :

Origines :

— sur les deux tiers supérieurs des faces antérieure et externe du fémur, jusqu'aux insertions du vaste externe,

— sur les bords externe et interne de la diaphyse,

— sur la portion juxta-fémorale de la cloison intermusculaire externe.

Corps musculaire :

— les fibres externes sont obliques en bas et en dedans,

— les fibres antérieures et internes sont presque verticales.

Elles forment toutes autour du fémur une série de lamelles concentriques, et se jettent sur un tendon qui prolonge l'aponévrose antérieure du muscle.

Terminaison :

à la base de la rotule, derrière le droit antérieur ; le tendon terminal se fusionne latéralement avec les feuillets tendineux des muscles vastes.

Une lamelle inférieure du crural prend le nom de *muscle sous-crural* ou muscle articulaire du genou (Musculus Articularis Genu) : elle se fixe en avant de la bourse séreuse sous-quadricipitale, et a pour rôle de tendre la synoviale du genou.

B. PLAN INTERMÉDIAIRE : LES MUSCLES VASTES (Fig. 10 et 11)

LE MUSCLE VASTE EXTERNE ou vaste latéral (Musculus Vastus Lateralis) recouvre la portion externe du crural.

Origines :

— sur une crête verticale qui limite en avant le grand trochanter, en dedans de l'insertion du petit fessier,

— sur le tubercule pré-trochantérien

— sur une crête sagittale qui limite en bas la face externe du grand trochanter,

— sur la crête externe de trifurcation de la ligne âpre, en dehors du grand fessier,

— sur la crête externe de la ligne âpre, à sa portion moyenne, et à sa portion inférieure,

— sur la face antérieure de la cloison intermusculaire externe, *par une large aponévrose externe,*

— sur les faces externe et antérieure du fémur, *par des fibres musculaires* disposées en un petit faisceau triangulaire qui se détache de la partie haute de la diaphyse.

Corps musculaire :

Les fibres aboutissent à une lame tendineuse visible à la face interne du muscle ; elles se dédoublent souvent en deux couches superposées.

Terminaison :

par un tendon fixé à la base et sur le bord externe de la rotule.

LE MUSCLE VASTE INTERNE ou vaste médial (Musculus Vastus Medialis), moins large que le précédent, recouvre la portion interne du crural.

Origines : par des fibres aponévrotiques

— sur la crête interne de trifurcation de la ligne âpre, en dedans du pectiné,

— sur la crête interne de la ligne âpre, à sa portion moyenne, et à sa portion inférieure,

— mais il n'a pas d'insertion sur la face interne du fémur.

Corps musculaire :

Les fibres charnues naissent de la face externe de l'aponévrose d'origine, et se jettent sur les deux faces d'un tendon.

Terminaison :

Ce tendon, adhérent à celui du crural, se fixe à la base et sur le bord interne de la rotule.

C. PLAN SUPERFICIEL (Fig. 11) :

LE MUSCLE DROIT ANTÉRIEUR ou droit fémoral (Musculus Rectus Femoris)

Origines : par trois tendons :

— *tendon direct :* arrondi et résistant, sur l'épine iliaque antéro-inférieure, et sur la surface sous-jacente, au-dessus du ligament de Bertin*,

— *tendon réfléchi :* plus aplati, fixé à la partie postérieure de la gouttière sus-cotyloïdienne,

— *tendon récurrent :* sur la capsule de la face antérieure de l'articulation de la hanche, jusqu'au bord antérieur du grand trochanter.

Corps musculaire ;

Les trois tendons d'origine se fusionnent et s'étalent en une aponévrose de la partie postérieure de laquelle naissent les fibres musculaires.

Celles-ci se dirigent en bas et en arrière, vers la face postérieure du muscle, et se terminent sur la face antérieure d'une aponévrose de terminaison qui occupe la partie postéro-inférieure du muscle.

Terminaison ;

par un tendon aplati qui fait suite à l'aponévrose de terminaison, et se fixe sur le bord antérieur de la base de la rotule, en avant du crural.

D. RAPPORTS DES QUATRE PORTIONS ENTRE ELLES

Le crural, muscle profond, émerge en haut entre les deux vastes, en direction du grand trochanter ; en bas, il déborde la portion inférieure du vaste externe, et adhère intimement à ce muscle.

Les deux vastes cachent en partie le crural, et se réunissent en bas par leur bord axial.

Le droit antérieur, issu de l'os iliaque, ne prend aucune insertion sur le fémur. Croisé en haut par le muscle couturier, il recouvre entièrement le muscle crural, et cache les bords axiaux des muscles vastes.

Les quatre chefs du quadriceps ont une terminaison commune sur la base de la rotule, où se retrouvent les trois plans du muscle : (Fig. 12)

— *profond :* pour le crural,

— *moyen :* pour les deux vastes réunis,

— *superficiel :* pour le droit antérieur.

(*cf.* Région rotulienne, page 1575).

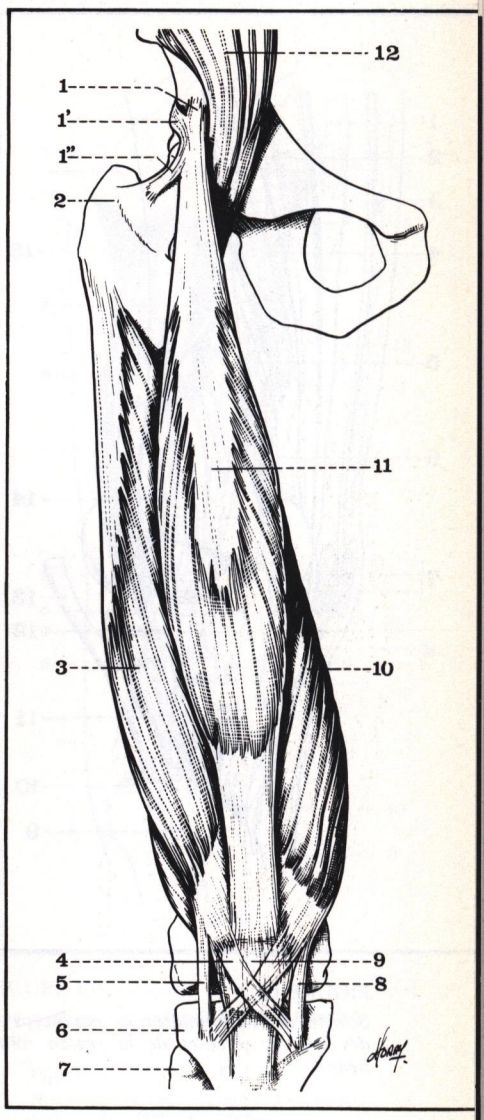

FIGURE 11

Le quadriceps crural (ou fémoral) (plan superficiel)

1. *Tendon direct du droit antérieur*
1' *Tendon réfléchi du droit antérieur*
1" *Tendon récurrent du droit antérieur*
2. *Extrémité supérieure du fémur*
3. *Muscle vaste externe*
4. *Expansions croisées des muscles vastes*
5. *Expansion directe du muscle vaste externe*
6. *Extrémité supérieure du tibia*
7. *Extrémité supérieure du péroné*
8. *Expansion directe du muscle vaste interne*
9. *Rotule (ou patelle)*
10. *Muscle vaste interne*
11. *Muscle droit antérieur*
12. *Muscle iliaque*

*** Bertin Exupère (*cf.* page 1466)**

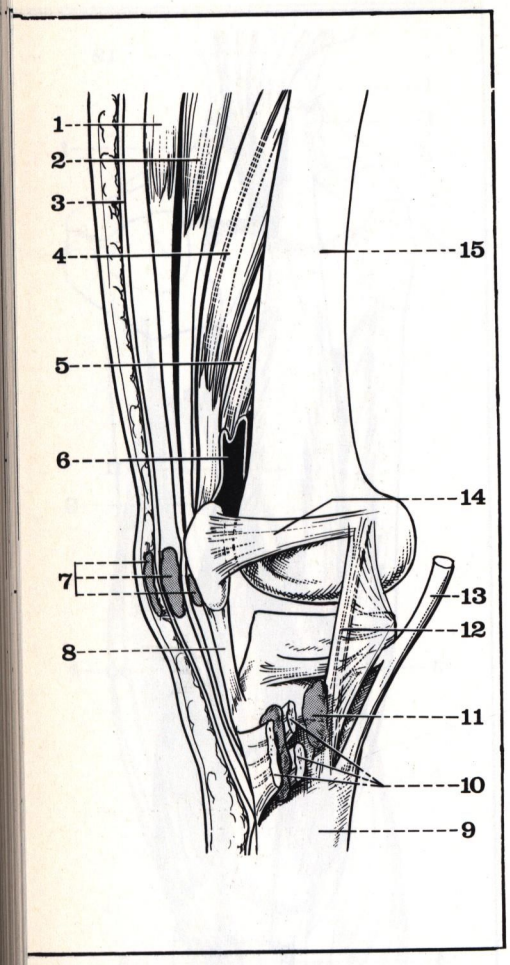

FIGURE 12
Schéma de la terminaison du quadriceps et des bourses séreuses de la région rotulienne

1. *Droit antérieur*
2. *Tendon commun des vastes*
3. *Aponévrose superficielle*
4. *Crural*
5. *Muscle tenseur de la synoviale ou sous-crural*
6. *Cul de sac supérieur de la synoviale*
7. *Bourses séreuses pré-rotuliennes*
8. *Tendon rotulien*
9. *Tibia*
10. *Tendons de la patte d'oie*
11. *Bourse séreuse de la patte d'oie*
12. *Ligament latéral interne*
13. *Tendon du demi-membraneux*
14. *Aileron anatomique de la rotule*
15. *Fémur*

* **Froment Jules (*cf.* page 1397)**

E. VASCULARISATION DU QUADRICEPS

Par l'artère du quadriceps, branche de la fémorale profonde, qui donne trois rameaux :

— *artère du crural et du vaste interne,*
— *artère du vaste externe* (pénétrant par son bord interne),
— *artère du droit antérieur* (pénétrant par sa face profonde).

F. INNERVATION DU QUADRICEPS

Par le nerf du quadriceps, branche terminale du nerf crural, qui donne quatre rameaux :

— *nerf du crural,* court, né à la racine de la cuisse,
— *nerf du vaste externe,* en arrière de l'artère du muscle, donnant aussi quelques filets à la moitié externe du muscle crural,
— *nerf du vaste interne,* accolé au nerf saphène interne, puis à l'artère fémorale superficielle, donnant aussi quelques filets à la moitié interne du muscle crural,
— *nerf du droit antérieur,* divisé en trois filets qui pénètrent le muscle par sa face profonde.

G. ACTION DU QUADRICEPS

a. Par chacun des muscles.

— LE CRURAL est extenseur de la jambe sur la cuisse.
— LES VASTES sont également extenseurs, mais la contraction isolée de l'un d'eux produit une déviation latérale de la rotule, déportée fortement en dehors par le vaste externe (subluxation possible) et plus faiblement en dedans par le vaste interne.

Lorsqu'ils se contractent en même temps, le mouvement de latéralité est supprimé.

— LE DROIT ANTERIEUR, extenseur de la jambe, est aussi fléchisseur de la cuisse sur le bassin, de façon modérée, par son insertion supérieure sur l'os iliaque.

b. Par la totalité du muscle.

Le quadriceps n'intervient pas dans le maintien de l'équilibre de la station debout, mais il se contracte de façon active dans la marche, surtout en terrain inégal, et lors de l'ascension d'un escalier, et dans la course.

La paralysie du quadriceps est mise en évidence dans la station accroupie (signe de **J. Froment*).**

Extenseur de la jambe sur la cuisse, le quadriceps a donc une part importante dans la marche, et forme un ensemble fonctionnel avec l'articulation du genou.

5. Loge interne : le plan des muscles adducteurs

La loge interne est avant tout formée par les adducteurs, complétés en haut par le pectiné, et en dedans par le droit interne.

LES MUSCLES ADDUCTEURS

Ils forment une importante masse musculaire qui sépare en dedans les régions antérieure et postérieure de la cuisse. De la profondeur à la superficie, on peut décrire trois plans superposés.

A. PLAN PROFOND

LE MUSCLE GRAND ADDUCTEUR (Musculus Adductor Magnus) est encore appelé «3 adducteur». Triangulaire à base fémorale, il peut être décomposé en trois faisceaux (Fig. 13) :

— *son faisceau supérieur* s'insère sur le tiers moyen de la branche ischio-pubienne, entre le droit interne en dedans, et l'obturateur externe en dehors. Il se termine sur le quart supérieur de la lèvre externe de la ligne âpre, par une lame aponévrotique qui se prolonge sur la crête externe de trifurcation ;

— *son faisceau moyen* s'insère sur le quart postérieur de la branche ischio-pubienne, et sur le quart inférieur de la face postérieure de la tubérosité ischiatique, en dedans des muscles postérieurs de la cuisse. Il se termine sur les trois-quarts inférieurs de la lèvre externe de la ligne âpre, par une aponévrose en arcades que traversent les artères perforantes ;

— *son faisceau inférieur* s'insère un peu en dehors du précédent, sur la tubérosité ischiatique, par un fort tendon qui croise la face postérieure du faisceau moyen. Il se termine sur le condyle interne du fémur, au niveau d'un tubercule nettement en relief. Le tendon terminal, arrondi en demi-cylindre, reçoit les fibres charnues par sa concavité.

— *Constitution générale du muscle :*

les fibres sont d'autant plus verticales qu'elles se détachent plus en dehors, sur la branche ischio-pubienne ; de cette façon, le faisceau supérieur est presque horizontal, le faisceau moyen est oblique en bas et en dehors, et le faisceau inférieur est presque vertical. De plus, les fibres d'origine les plus externes sont en même temps les plus postérieures, et passent derrière les fibres moins externes : il en résulte un véritable enroulement du muscle.

Entre la ligne âpre, où se termine le faisceau moyen, et le condyle interne, où se termine le faisceau inférieur, une expansion fibreuse résistante participe à la formation de « l'anneau du 3e adducteur », où s'engage l'artère fémorale superficielle.

B. PLAN INTERMÉDIAIRE

LE MUSCLE PETIT ADDUCTEUR (Musculus Adductor Brevis*), beaucoup moins large que le précédent, est encore appelé «2 adducteur» (Fig. 14) :

Origine : par un court tendon, sur la surface angulaire du pubis, et la branche descendante du pubis, entre le grand adducteur en arrière, le droit interne en dedans, et l'obturateur externe en dehors.

Corps musculaire : disposé en deux faisceaux superposés, il adhère en dedans au tendon du droit interne.

Terminaison :

— *le faisceau supérieur* se fixe en dehors du pectiné, sur la crête externe de trifurcation de la ligne âpre ;

— *le faisceau inférieur* se fixe sur la portion moyenne de la ligne âpre, entre le grand adducteur en dehors, et le moyen adducteur en dedans.

C. PLAN SUPERFICIEL

Formé par le moyen adducteur, que complète en haut le muscle pectiné (Fig. 14).

LE MUSCLE MOYEN ADDUCTEUR ou long adducteur (Musculus Adductor Longus**) = 1er adducteur.

Origine : sur la surface angulaire du pubis, et la face inférieure de l'épine pubienne, entre le pyramidal de l'abdomen en haut, et le petit adducteur en bas.

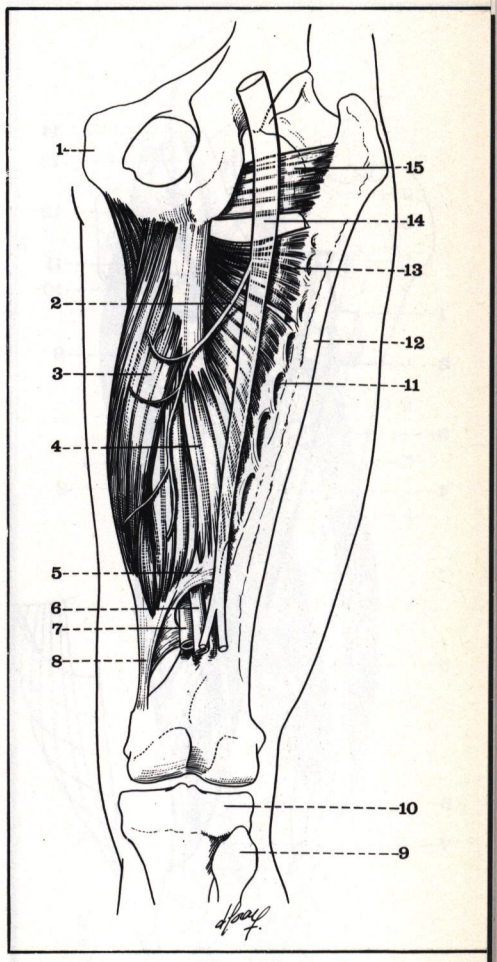

FIGURE 13

Vue postérieur du muscle grand adducteur droit

1. *Pubis*
2. *Rameau du nerf grand sciatique*
3. *Faisceau inférieur du muscle grand adducteur*
4. *Faisceau moyen du muscle grand adducteur*
5. *Arcade du grand adducteur*
6. *Veine poplitée*
7. *Artère poplitée*
8. *Tendon du grand adducteur (faisceau inférieur)*
9. *Extrémité supérieure du péroné*
10. *Extrémité supérieure du tibia*
11. *Arcade aponévrotique de la ligne âpre*
12. *Face externe de la diaphyse fémorale*
13. *Faisceau supérieur du muscle grand adducteur*
14. *Nerf grand sciatique*
15. *Muscle carré crural*

* ***Muscle court adducteur***

** ***Muscle long adducteur***

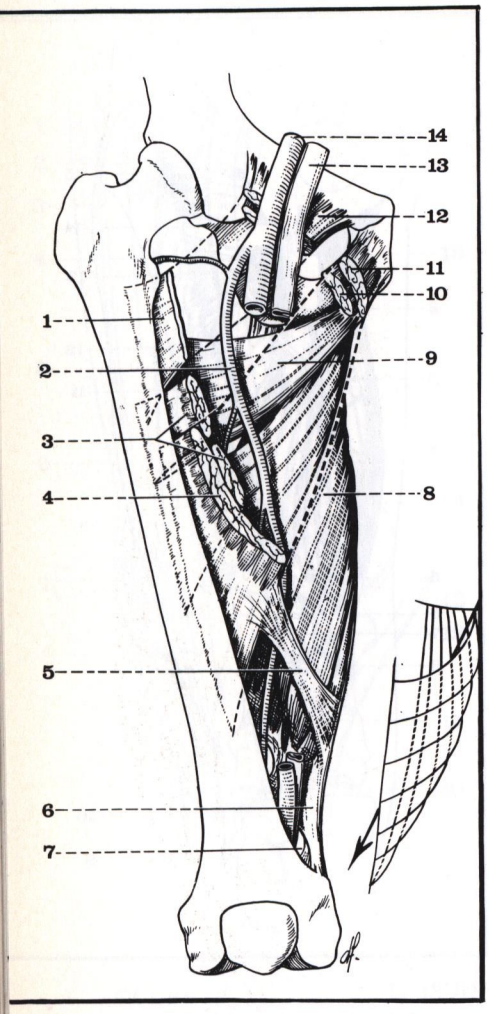

FIGURE 14
Vue antérieure des muscles adducteurs droits

1. *Muscle pectiné*
2. *Artère fémorale profonde*
3. *Faisceaux supérieur et inférieur du petit adducteur*
4. *Muscle moyen adducteur*
5. *Expansion aponévrotique du moyen au grand adducteur*
6. *Tendon du grand adducteur (faisceau inférieur)*
7. *Anneau du grand adducteur*
8. *Faisceau moyen du grand adducteur*
9. *Faisceau supérieur du grand adducteur*
10. *Tendon d'origine du petit adducteur*
11. *Tendon d'origine du moyen adducteur*
12. *Tendon d'origine du muscle pectiné*
13. *Veine fémorale commune*
14. *Artère fémorale commune*

En cartouche : *structure des faisceaux supérieur et moyen du grand adducteur*

Corps musculaire : de deux lames aponévrotiques d'origine (antérieure et postérieure) se détachent des fibres charnues dirigées en bas, en dehors et en arrière.

Terminaison : sur la portion moyenne de la ligne âpre, entre le vaste interne en dedans, et le grand adducteur en dehors, par une lame aponévrotique longue de 10 centimètres.

Du bord inférieur du muscle part une expansion qui rejoint le tendon condylien du grand adducteur, et renforce en haut « l'anneau du 3e adducteur ».

LE MUSCLE PECTINE (Musculus Pectineus) complète le plan du moyen adducteur vers la racine de la cuisse, et forme le plancher interne du triangle de Scarpa (*cf.* Région Obturatrice, page 1516).

D. RAPPORTS DES MUSCLES ADDUCTEURS ENTRE EUX

LE GRAND ADDUCTEUR, le plus profond, tapisse la face postérieure des deux faisceaux du petit adducteur, et, par son tendon condylien, déborde en bas le moyen adducteur.

LE PETIT ADDUCTEUR, intermédiaire, déborde en haut le moyen adducteur et se place derrière le pectiné, *par son faisceau supérieur,* mais *son faisceau inférieur* ne dépasse pas le milieu du moyen adducteur.

LE PECTINE ET LE MOYEN ADDUCTEUR recouvrent entièrement le petit adducteur, et la partie supérieure du grand adducteur.

E. VASCULARISATION DES ADDUCTEURS

Par les trois perforantes de l'artère fémorale profonde qui s'anastomosent entre elles derrière le grand adducteur.

F. INNERVATION DES ADDUCTEURS

Par le nerf obturateur, branche du plexus lombaire, qui se divise en deux branches :

— *superficielle :* qui descend entre le moyen et le petit adducteur, et innerve au passage ces deux muscles ;

— *profonde :* qui descend entre le petit et le grand adducteur, auxquels elle se distribue.

Mais d'autres nerfs participent à l'innervation de la région :

— le nerf crural et sa branche de division, le musculo-cutané interne, pour le muscle pectiné ;
— le musculo-cutané interne, pour le moyen adducteur ;
— le grand sciatique, pour le faisceau inférieur du grand adducteur.

G. ACTION DES ADDUCTEURS

LE GRAND ADDUCTEUR porte énergiquement la cuisse en adduction, et lui imprime également un mouvement de rotation :

— en dehors : par ses faisceaux supérieur et moyen,

— en dedans : par son faisceau inférieur, qui, selon la comparaison classique, est utile au cavalier, qui, pour serrer les flancs de son cheval sans le toucher avec ses éperons, combine l'adduction des cuisses, et la rotation interne.

LE PETIT ADDUCTEUR, LE MOYEN ADDUCTEUR et LE PECTINE portent la cuisse en adduction, lui impriment un mouvement de rotation en dehors, et la fléchissent sur le bassin.

LE MUSCLE DROIT INTERNE ou muscle gracile (Musculus Gracilis) occupe la partie la plus interne de la cuisse, et descend en dedans des adducteurs.

Origine : sur la face antéro-inférieure de la surface angulaire du pubis, en dedans du moyen et du petit adducteur ; et sur la lèvre externe du bord inférieur de la branche ischio-pubienne (Fig. 15).

Le tendon d'origine, aplati et triangulaire, est long de 3 à 4 centimètres, et orienté dans le plan sagittal.

Corps musculaire : allongé et aplati en haut, il devient cylindrique en bas, en arrière du condyle interne.

Terminaison : à la partie supérieure de la face interne du tibia, en arrière du couturier, et au-dessus du demi-tendineux.

Parce qu'il participe à l'étalement caractéristique de ces trois tendons sur le tibia, il est classé dans le groupe des muscles « de la patte d'oie » (*cf.* Région rotulienne, page 1575).

Innervation : par un filet issu de la branche superficielle du nerf *obturateur.*

Action : il porte la cuisse en adduction, fléchit la jambe sur la cuisse, et imprime ensuite à la cuisse un mouvement de rotation en dedans.

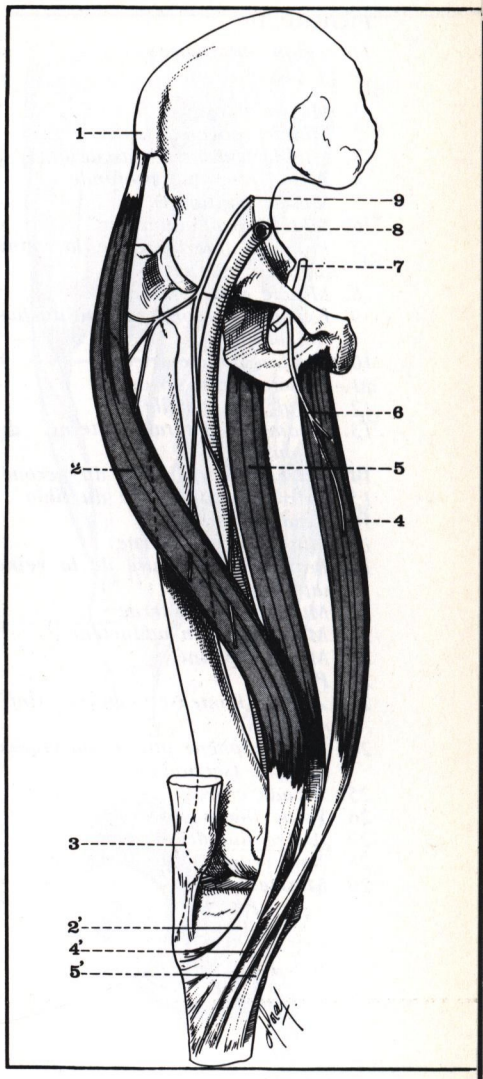

FIGURE 15
Les muscles de la patte d'oie

1. *Epine iliaque antérieure et supérieure*
2. *Couturier*
2'. *Tendon du couturier*
3. *Rotule et tendon rotulien*
4. *Droit interne*
5. *Demi-tendineux*
5'. *Tendon du demi-tendineux*
6. *Nerf obturateur, branche motrice*
7. *Tronc du nerf obturateur*
8. *Artère fémorale*
9. *Nerf musculo-cutané externe (branche du crural)*

6. Loge vasculaire : la gouttière fémorale

Elle est représentée par les vaisseaux fémoraux superficiels, qui descendent entre le plan du quadriceps, et le plan des adducteurs, longés en avant par leur muscle satellite, le couturier.

LE MUSCLE COUTURIER* (Musculus Sartorius), oblique en bas et en dedans, croise en diagonale la région antérieure de la cuisse, dans une gaine aponévrotique propre (Fig. 15 et 16).

Origine : sur l'épine iliaque antéro-supérieure, et l'échancrure inter-épineuse.

Corps musculaire : long, mince et aplati, il forme la berge externe du triangle de Scarpa (*cf.* Région inguino-fémorale), puis longe les vaisseaux fémoraux (page 1495).

Terminaison : par un tendon qui passe en arrière du condyle interne, et se fixe en s'élargissant au-dessous de la tubérosité antérieure du tibia. Il forme le plan antérieur des tendons « de la patte d'oie » (*cf.* Région rotulienne, page 1575).

Innervation : par les rameaux perforants supérieur et inférieur, branches du nerf musculo-cutané externe, qui traversent le muscle avant de devenir sous-cutanés.

Action : il fléchit la jambe sur la cuisse et la cuisse sur le bassin, et imprime à la cuisse un mouvement de rotation en dehors.

L'ARTÈRE FÉMORALE SUPERFICIELLE (Arteria Femoralis). Elle quitte le triangle de Scarpa, et parcourt une véritable gouttière musculaire creusée, à la face interne de la cuisse, entre le vaste interne et les adducteurs. Sa direction oblique en bas, en dehors et en arrière est repérée par la *ligne d'incision* qui va du milieu de l'arcade crurale au bord postéro-supérieur du condyle interne du fémur (Fig. 16).

Sa longueur oscille entre 20 et 30 centimètres.

**** Couturier : traduction du mot latin « Sartorius », le tailleur (assis sur les jambes fléchies lorsqu'il travaille)***

FIGURE 16

La région antérieure de la cuisse droite

1. *Muscle iliaque*
2. *Muscle moyen fessier*
3. *Muscle tenseur du fascia lata*
4. *Artère fémorale profonde*
5. *Muscle couturier*
6. *Muscle droit antérieur*
7. *Branche antérieure de la veine saphène interne*
8. *Muscle vaste externe*
9. *Expansion aponévrotique du fascia lata*
10. *Tendon du quadriceps*
11. *Muscle biceps crural*
12. *Rotule (ou patelle)*
13. *Ligament latéral externe du genou*
14. *Extrémité supérieure du péroné*
15. *Extrémité supérieure du tibia*
16. *Tendon rotulien*
17. *Muscle vaste interne*
18. *Branche postérieure de la veine saphène interne*
19. *Muscle droit interne*
20. *Muscle moyen adducteur*
21. *Muscle pectiné*
22. *Pubis*
23. *Artère honteuse externe (inférieure)*
24. *Veine saphène interne ou grande saphène (sectionnée)*
25. *Arcade crurale*
26. *Veine iliaque externe*
27. *Artère iliaque externe*
28. *Nerf crural*
29. *Muscle psoas*

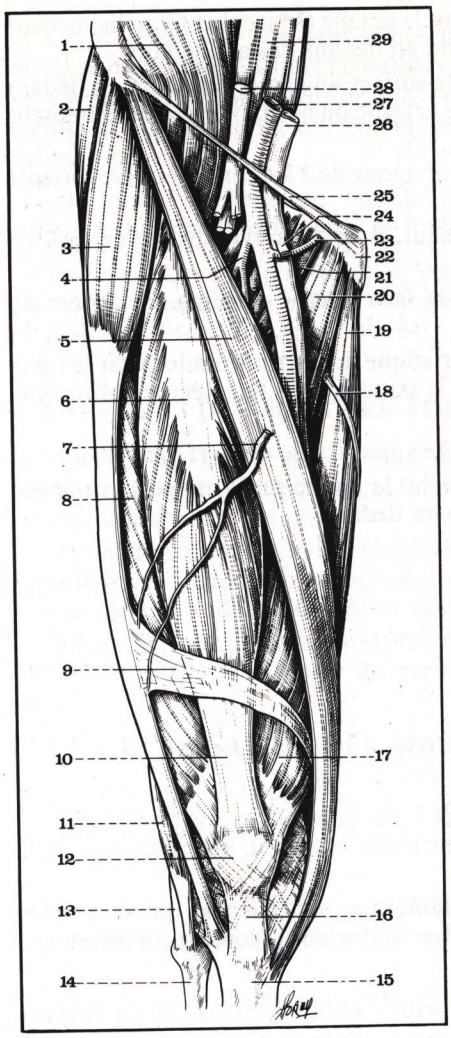

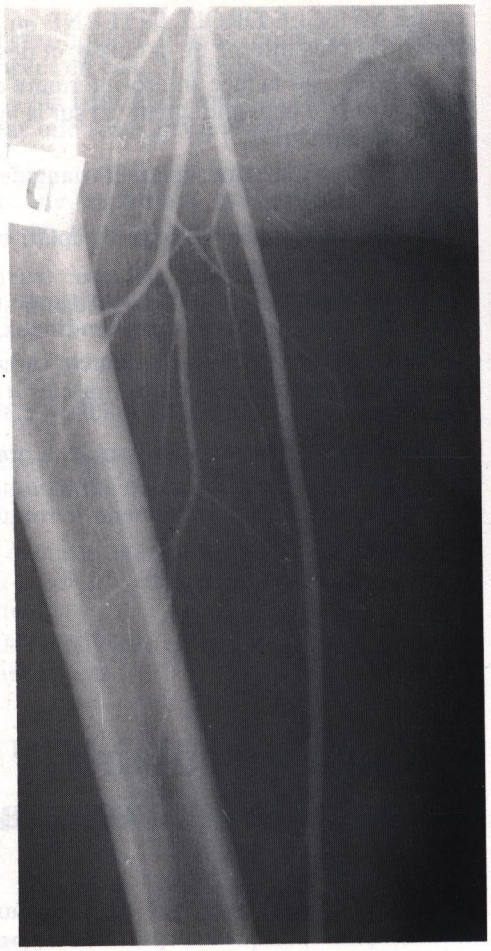

FIGURE 17

Artériographie fémorale droite pratiquée après aortographie

L'*artériographie* fémorale montre en fait qu'elle décrit une légère courbe à concavité externe, jusqu'à l'*anneau du 3e adducteur,* repéré par le bord interne du fémur, où l'artère poplitée fait suite à la fémorale superficielle (Fig. 17).

Pendant tout son trajet, elle garde à peu près le même *calibre,* et forme un gros tronc homogène de 8 à 9 millimètres de diamètre, accompagné par la *veine fémorale,* interne en haut, postérieure en bas. Les deux vaisseaux sont contenus dans une *gaine commune,* qui fait suite au canal crural, et qui, peu dense en haut, est renforcée en bas par les fibres aponévrotiques du canal de Hunter. Quelques troncs lymphatiques les accompagnent.

Les rapports de la fémorale superficielle peuvent être décrits, de haut en bas, en trois portions :

a. Région moyenne de la cuisse

A la sortie du triangle de Scarpa, l'artère descend dans la *gouttière fémorale* dont les parois sont :

— *en arrière :* le muscle moyen adducteur, puis le faisceau moyen du grand adducteur,

— *en dehors :* le muscle vaste interne,

— *en avant :* le muscle couturier, dans sa gaine aponévrotique, qui croise obliquement l'artère sur une longueur de 8 centimètres.

Dans cette portion, l'artère est placée en dehors de sa veine, et elle est accompagnée par deux nerfs qui descendent en avant d'elle :

— le nerf saphène interne, branche terminale du nerf crural,

— l'accessoire du saphène interne, branche du musculo-cutané externe.

b. Canal de Hunter*, ou canal des adducteurs (Canalis Adductorius)

A 15 centimètres au-dessus du condyle interne du fémur, l'artère s'engage dans un canal triangulaire, long de 7 à 10 centimètres, formé par trois parois :

— *externe :* le muscle vaste interne,

— *postérieure :* le tendon du faisceau inférieur du grand adducteur,

— *interne :* une aponévrose dure, résistante et nacrée, tendue entre le vaste interne et le grand adducteur, et comprenant des fibres longitudinales et des fibres obliques.

Cette aponévrose est recouverte par le muscle couturier (Fig. 18).

Dans ce canal, l'artère est placée en avant de sa veine, et longée en avant par un canal veineux collatéral. Elle détache à ce niveau sa dernière branche, *la grande anastomotique* ou artère descendante du genou (Arteria Genu Descendens), dont la branche superficielle traverse l'aponévrose par un orifice spécial.

Les deux nerfs qui accompagnaient l'artère fémorale perforent également l'aponévrose :

– le saphène interne, par le même orifice que celui de la grande anastomotique, ou au-dessous d'elle,

– l'accessoire du saphène interne, par un orifice sus-jacent à elle.

c. L'anneau du 3e adducteur ou du grand adducteur (Hiatus Tendineus Adductorius) (Fig. 22 et 23)

En passant par cet anneau, l'artère fémorale superficielle devient postérieure, et poursuit son trajet sous le nom d'*artère poplitée.*

De forme ovalaire, à grand axe oblique en bas, en dedans, et en arrière, cet orifice est formé par :

— en dehors : la branche de bifurcation interne de la ligne âpre,

— en dedans : le tendon du 3 adducteur,

— en haut : les expansions fibreuses réunissant le tendon au faisceau moyen du grand adducteur, et au moyen adducteur,

— en bas : le bord supérieur du condyle interne.

Au cours de son trajet dans la région antérieure de la cuisse, l'artère fémorale superficielle donne de nombreuses *branches collatérales,* qui permettent la suppléance vasculaire lors des oblitérations athéromateuses dont le siège électif est le canal Hunter (Fig. 19) :

— *au tiers moyen de la cuisse :* quatre à cinq *branches musculaires,* destinées au quadriceps et aux adducteurs, et anastomosées avec les branches de la fémorale profonde ;

— *au tiers inférieur de la cuisse :* 2 à 3 *branches musculaires,* destinées à la partie basse du quadriceps, et anastomosées avec la 3 perforante (de la fémorale profonde).

La grande anastomotique ou artère descendante du genou (Arteria Genus Descendens) est la plus volumineuse des collatérales de la fémorale superficielle (Fig. 18).

Elle naît dans le canal de Hunter, et donne deux branches :

— *superficielle :* satellite du nerf saphène interne,

— *profonde :* avec des rameaux *musculaires,* pour le crural et le vaste interne, et des rameaux *articulaires,* qui prennent part à la constitution du réseau péri-articulaire du genou, et s'anastomosent avec les branches de l'artère poplitée.

*** Hunter John (1728-1793), chirurgien et anatomiste à Londres. Frère de William Hunter**

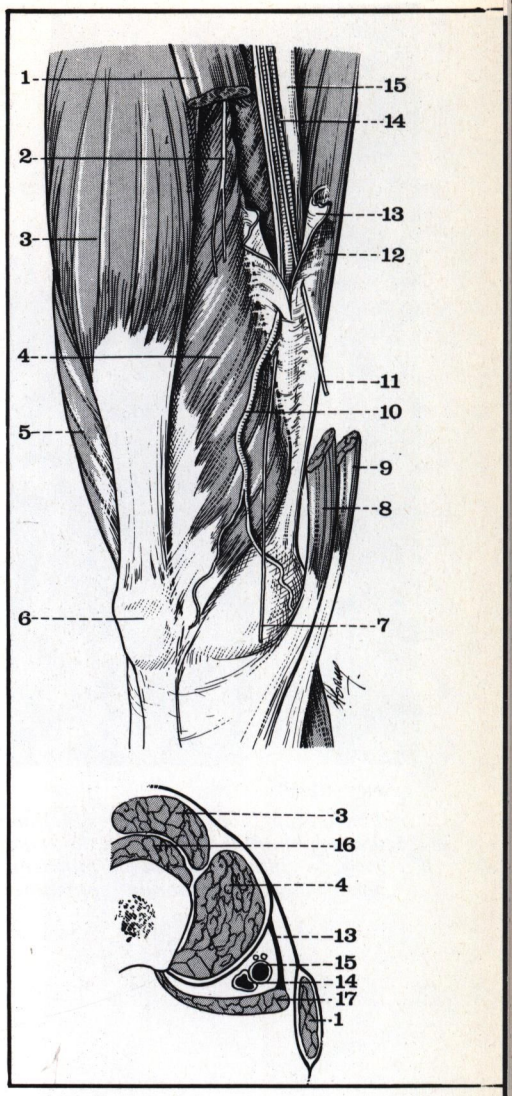

FIGURE 18

Vue interne du tiers inférieur de la cuisse droite montrant le canal de Hunter

En cartouche, coupe horizontale. (segment supérieur de la coupe).

1. *Muscle couturier*
2. *Nerf du vaste interne*
3. *Muscle droit antérieur*
4. *Muscle vaste interne*
5. *Muscle vaste externe*
6. *Rotule (ou patelle)*
7. *Nerf saphène interne*
8. *Muscle droit interne*
9. *Muscle demi-tendineux*
10. *Branche superficielle de la grande anastomotique*
11. *Nerf accessoire du saphène interne*
12. *Faisceau inférieur du grand adducteur*
13. *Aponévrose du canal de Hunter*
14. *Artère fémorale superficielle*
15. *Veine fémorale superficielle*

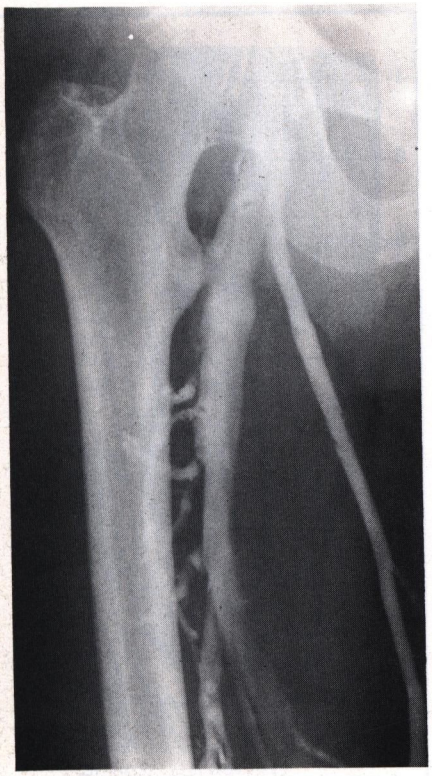

FIGURE 19
Phlébographie de la veine fémorale droite montrant le trajet de la veine saphène interne et sa terminaison dans la veine fémorale commune

LA VEINE FÉMORALE SUPERFICIELLE (Vena Femoralis). Elle suit le même trajet que l'artère fémorale superficielle qu'elle longe de bas en haut, de l'anneau du 3e adducteur au triangle de Scarpa (Fig. 19).

Elle est plus volumineuse que l'artère, et son *calibre* à sa terminaison est de 9 à 10 millimètres. Elle est en général munie de quatre paires de valvules.

A son origine, elle est postéro-externe à l'artère fémorale, puis elle s'enroule en spirale autour d'elle, de bas en haut, lui devenant ainsi franchement interne dans la région inguino-fémorale.

Au canal de Hunter, elle est parfois accompagnée par un *canal veineux collatéral*, de petit calibre, qui suit la face antérieure de l'artère, et s'anastomose avec la veine grande anastomotique.

Ses branches afférentes correspondent aux collatérales de l'artère fémorale, sauf la veine sous-cutanée abdominale, et les veines honteuses externes qui rejoignent la crosse de la veine saphène interne. Elle reçoit de bas en haut :

— la veine grande anastomotique,
— les rameaux issus du fémur,
— la *veine fémorale profonde* (V. Profunda Femoris), située en arrière de l'artère homologue, et formée par la réunion du tronc des perforantes, de la veine du quadriceps, et des veines circonflexes (qui peuvent se drainer dans le tronc de la veine fémorale) ; elle rejoint la veine fémorale superficielle au triangle de Scarpa, et forme avec elle la veine fémorale commune (cf. Région inguino-fémorale) qui reçoit la veine saphène interne, Par ses nombreuses anastomoses, la veine fémorale profonde constitue une importante voie de dérivation entre la circulation de la cuisse et celle du pelvis qui intervient en particulier lors des phlébites du membre inférieur.

7. Rapports profonds

A. LOGE ANTÉRO-EXTERNE (Fig. 21).

Le muscle quadriceps est situé dans une loge aponévrotique, délimitée :
— *en avant :* par l'aponévrose fémorale, ou fascia lata,
— *en arrière :* par la diaphyse fémorale,
— *en dehors :* par la cloison intermusculaire externe,
— *en dedans :* par la cloison intermusculaire interne et la gouttière fémorale.

Par le droit antérieur, superficiel, il est en rapport en avant avec le muscle couturier, dans sa gaine aponévrotique propre, qui le croise en oblique, formant la berge externe du triangle de Scarpa, puis passe en avant de la gouttière fémorale.

Par le vaste externe, il est en rapport, au-delà de la cloison intermusculaire externe, avec le muscle biceps fémoral.

Par le vaste interne, il est en rapport, de haut en bas, avec :
- le pectiné, et le moyen adducteur,
- le faisceau moyen du grand adducteur,
- le tendon du grand adducteur, relié au vaste interne par l'aponévrose du canal de Hunter.

Entre le vaste interne, et ce plan musculaire, descendent les vaisseaux fémoraux superficiels.

Enfin, le muscle quadriceps est traversé par des artères et par des nerfs :

a. Des artères :

— *à la partie haute :* l'ARTERE CIRCONFLEXE FEMORALE ANTERO-EXTERNE (ou latérale), branche de la fémorale profonde, qui passe derrière le droit antérieur, puis traverse les insertions fémorales du vaste externe ;

– *à la partie moyenne :* l'ARTÈRE DU QUADRICEPS est généralement la plus volumineuse des branches de la fémorale profonde. Elle naît dans le triangle de Scarpa, très près de son origine, et souvent de la circonflexe latérale, d'où son nom de «branche descendante de la circonflexe latérale» (Ramus Descendens).

Elle glisse entre le droit antérieur et le vaste interne, puis entre le vaste externe et le crural, et se divise en un bouquet de 4 à 5 terminales, pour les quatre chefs du quadriceps, et le couturier ;

– les RAMEAUX DU QUADRICEPS, nés plus à distance, sur la face externe de la fémorale profonde, complètent cette vascularisation. Au nombre de 2 à 3, ils contribuent au rétablissement circulatoire après oblitération de la fémorale superficielle au canal de Hunter (Fig. 20).

b. Des nerfs :

Les branches du *nerf du quadriceps,* l'une des quatre terminales du nerf crural, destiné à chacun des muscles :

— *rameau du crural :* long et grêle, pénétrant la partie haute du muscle,

— *rameau du vaste externe :* s'insinuant entre le crural et le droit antérieur, puis entre le crural et le vaste externe, en arrière de l'artère du quadriceps,

— *rameau du vaste interne :* relativement long, accompagnant le nerf saphène interne jusqu'au canal de Hunter,

— *rameau du droit antérieur :* avec ses trois filets (supérieur, moyen et inférieur).

Du point de vue topographique la loge du quadriceps prolonge à la cuisse la région inguino-crurale externe.

FIGURE 20
Artériographie fémorale droite montrant une oblitération de la fémorale superficielle dans sa totalité avec réinjection de l'artère poplitée par une branche musculaire de la fémorale profonde

FIGURE 21
Coupe horizontale de la cuisse droite à l'union tiers moyen-tiers inférieur (segment supérieur de la coupe)

1. *Muscle vaste externe*
2. *Fascia lata*
3. *Cloison intermusculaire externe*
4. *Artère ischiatique*
4. *Anastomose verticale des branches perforantes*
5. *Biceps crural (ou fémoral)*
6. *Nerf grand sciatique*
7. *Muscle demi-tendineux*
8. *Muscle demi-membraneux*
9. *Muscle droit interne*
10. *Muscle grand adducteur*
11. *Veine fémorale superficielle*
12. *Veine saphène interne*
13. *Aponévrose du canal de Hunter*
14. *Artère fémorale superficielle*
15. *Nerf saphène interne*
16. *Muscle couturier*
17. *Cloison située derrière le vaste interne*
18. *Muscle moyen adducteur*
19. *Muscle vaste interne*
20. *Diaphyse fémorale*
21. *Muscle crural*
22. *Muscle droit antérieur*

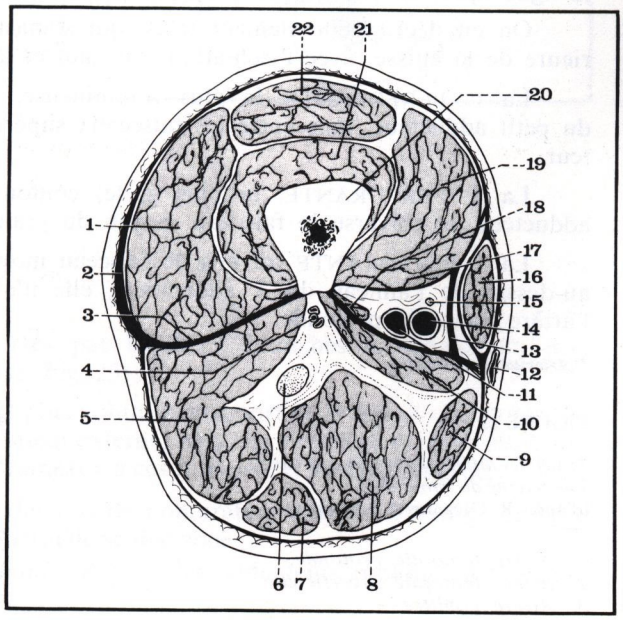

B. LOGE INTERNE (Fig. 21)

Les muscles adducteurs forment une épaisse masse musculaire qui sépare la gouttière vasculaire des muscles postérieurs de la cuisse.

Ils sont en rapport :

— *en avant :* avec les vaisseaux fémoraux superficiels et la cloison intermusculaire interne,

— *en arrière :* avec le demi-membraneux, et le demi-tendineux,

— *en dedans :* avec le muscle droit interne,

— *en dehors :*

— à la partie haute : avec le triangle de Scarpa,

— à la partie moyenne : avec le quadriceps,

— à la partie basse : avec le sommet du canal de Hunter.

De plus, les muscles adducteurs sont traversés par des artères et par des nerfs :

a. Des artères :

– *L'artère fémorale profonde* (Arteria Profunda Femoris) s'échappe du triangle de Scarpa en passant entre pectiné et moyen adducteur. Elle chemine ensuite, de haut en bas, entre le plan superficiel et le plan intermédiaire des adducteurs, c'est-à-dire entre :

— en avant : le moyen adducteur,

— en arrière : le petit adducteur, puis le faisceau moyen du grand adducteur.

Elle se termine en traversant ce faisceau et se rend à la partie postérieure de la cuisse (3 perforante).

Artère nourricière de la cuisse, son calibre diminue au fur et à mesure qu'elle envoie des branches à destinée musculaire. Elle joue un rôle capital dans le rétablissement circulatoire lors des oblitérations fémoro-poplitées, et, à elle seule, par ses nombreuses anastomoses, peut assurer la vascularisation de la jambe et du pied.

• LES BRANCHES DE LA FÉMORALE PROFONDE (Fig. 22, 22 bis et 23).

– *Les artères des adducteurs* formant un réseau d'artères parallèles qui irriguent les trois plans musculaires.

– *Les artères perforantes** qui traversent les insertions des adducteurs près de la ligne âpre, en passant sous de petites arcades aponévrotiques.

On en décrit généralement trois, qui s'anastomosent dans la région postérieure de la cuisse, avec l'ischiatique en haut et la grande anastomotique en bas.

La 1 PERFORANTE, la plus volumineuse, passe entre les deux faisceaux du petit adducteur, puis entre les faisceaux supérieur et moyen du grand adducteur.

La 2 PERFORANTE, la plus grêle, contourne le bord inférieur du petit adducteur, et traverse le faisceau moyen du grand adducteur.

La 3 PERFORANTE traverse le faisceau moyen du grand adducteur, un peu au-dessus de l'anneau du 3 adducteur ; elle n'est autre que la terminaison de l'artère fémorale profonde.

***** *Arteriae Perforantes*

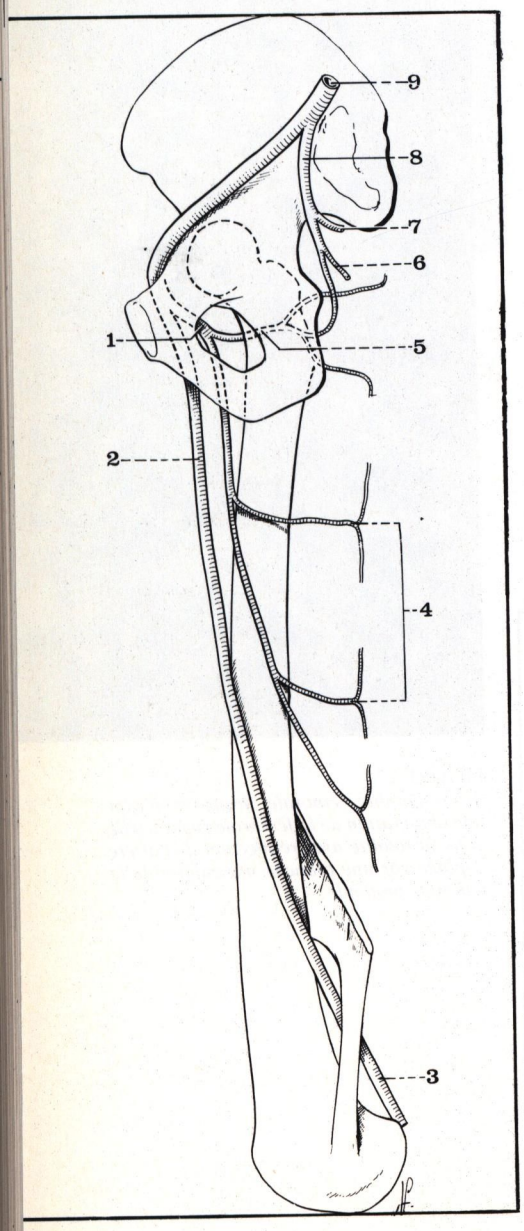

FIGURE 22

Trajet des artères fémorales à la cuisse
Vue interne du fémur droit
(d'après R. Grégoire et S. Oberlin)

1. *Artère fémorale profonde.*
2. *Artère fémorale superficielle.*
3. *Artère poplitée*
4. *Branches perforantes de la fémorale profonde.*
5. *Artère circonflexe postérieure. (anastomosée avec la honteuse interne).*
6. *Artère ischiatique.*
7. *Artère fessière.*
8. *Artère iliaque interne.*
9. *Artère iliaque primitive.*

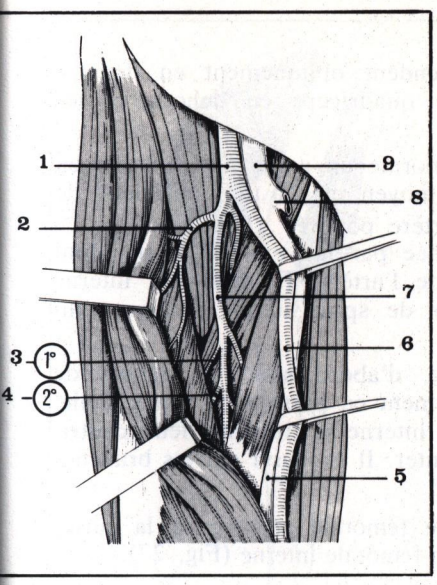

FIGURE 22 bis

Vue antérieure de l'artère fémorale profonde droite (le muscle couturier est attiré en dehors par deux écarteurs)

1. Artère fémorale commune
2. Artère circonflexe antérieure
3. Première perforante
4. Deuxième perforante
5. Veine fémorale superficielle
6. Artère fémorale superficielle (attirée en dedans par deux lacs)
7. Artère fémorale profonde
8. Implantations de la veine saphène interne
9. Veine fémorale commune

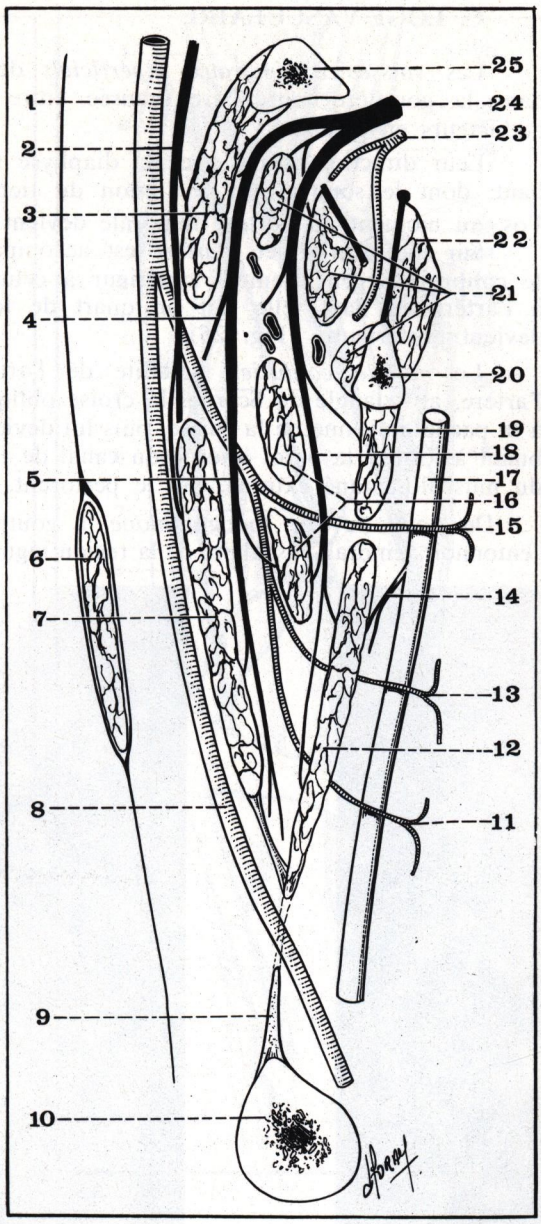

FIGURE 23

Coupe sagittale de la cuisse droite (segment externe de la coupe)

1. *Artère fémorale commune*
2. *Nerf musculo-cutané interne (du crural)*
3. *Muscle pectiné*
4. *Nerf du moyen adducteur*
5. *Branche superficielle du nerf obturateur*
6. *Muscle couturier*
7. *Muscle moyen adducteur*
8. *Artère fémorale superficielle*
9. *Tendon du grand adducteur*
10. *Condyle interne du fémur*
11. *Troisième artère perforante*
12. *Faisceau moyen du grand adducteur*
13. *Deuxième artère perforante*
14. *Nerf du grand adducteur et du demi-membraneux*
15. *Première artère perforante*
16. *Faisceaux supérieur et inférieur du petit adducteur*
17. *Nerf grand sciatique*
18. *Branche profonde du nerf obturateur*
19. *Faisceau supérieur du grand adducteur*
20. *Branche ischio-pubienne*
21. *Différents faisceaux du muscle obturateur externe*
22. *Muscle obturateur interne*
23. *Artère obturatrice*
24. *Nerf obturateur*
25. *Branche horizontale du pubis*

b. Des nerfs :

Les adducteurs sont traversés par les deux branches terminales du *nerf obturateur* (Nervus Obturatorius) (Fig. 23) :

– *La branche superficielle,* la plus volumineuse, sort de la région obturatrice en passant entre le pectiné et l'obturateur externe, puis elle s'enfonce entre le moyen et le petit adducteur, envoyant des rameaux à ces muscles, et au droit interne.

– *La branche profonde,* au-dessous de l'obturateur externe, chemine entre le petit et le grand adducteur, auxquels elle se distribue.

Du point de vue topographique, la loge des adducteurs prolonge à la cuisse la région obturatrice.

C. LOGE VASCULAIRE

Les *vaisseaux fémoraux superficiels* descendent obliquement en dedans, dans la gouttière musculaire creusée entre le quadriceps en dehors, et les adducteurs en dedans.

Leur direction forme avec la diaphyse fémorale un angle aigu, ouvert en haut, dont le sommet est à l'union du tiers moyen et du tiers inférieur de l'os, au moment où l'artère fémorale devient artère poplitée (Fig. 24).

Sur tout son trajet, l'*artère* est accompagnée par la *veine fémorale,* dont le calibre est généralement supérieur à celui de l'artère. Franchement interne à l'artère en haut, elle fait un quart de tour de spire autour d'elle, et lui devient postérieure (Fig. 25).

Le *muscle couturier,* satellite de l'artère, d'abord situé en dehors de l'artère, au triangle de Scarpa, la croise obliquement en passant en avant d'elle, à la partie moyenne de la cuisse, puis lui devient interne au tiers inférieur, contribuant à former la paroi interne du canal de Hunter. Il est suivi par les branches du musculo-cutané externe, qui le perforent.

Du point de vue topographique la gouttière fémorale prolonge à la cuisse l'entonnoir fémorali-vasculaire de la région inguino-fémorale interne (Fig. 27).

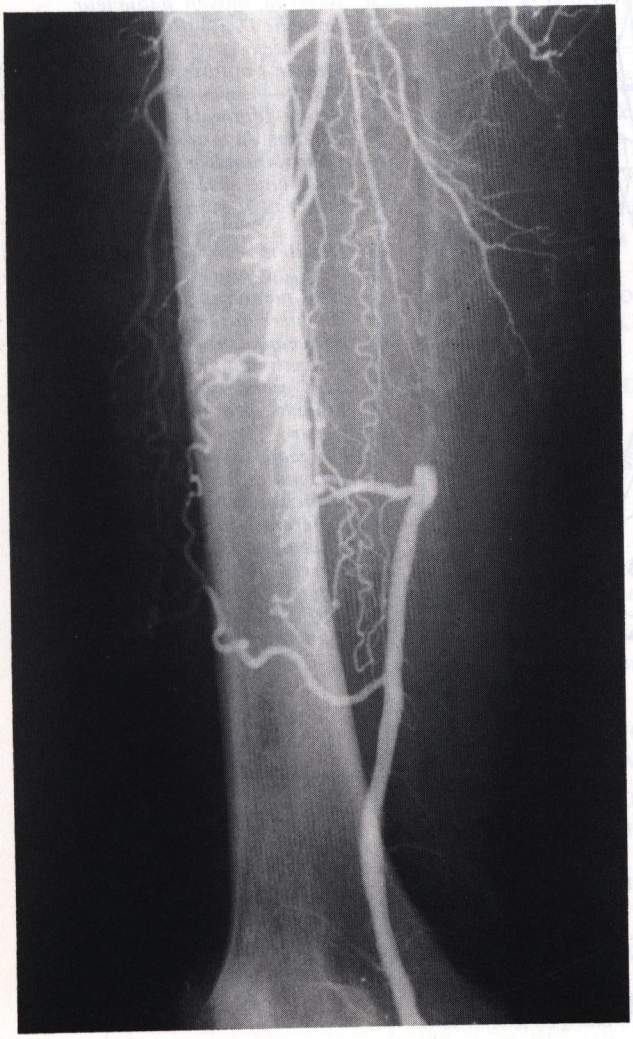

FIGURE 24
Artériographie fémorale droite montrant une oblitération de la fémorale superficielle dans ses 2/3 supérieurs avec réinjection au niveau du canal de Hunter par des branches de la fémorale profonde.

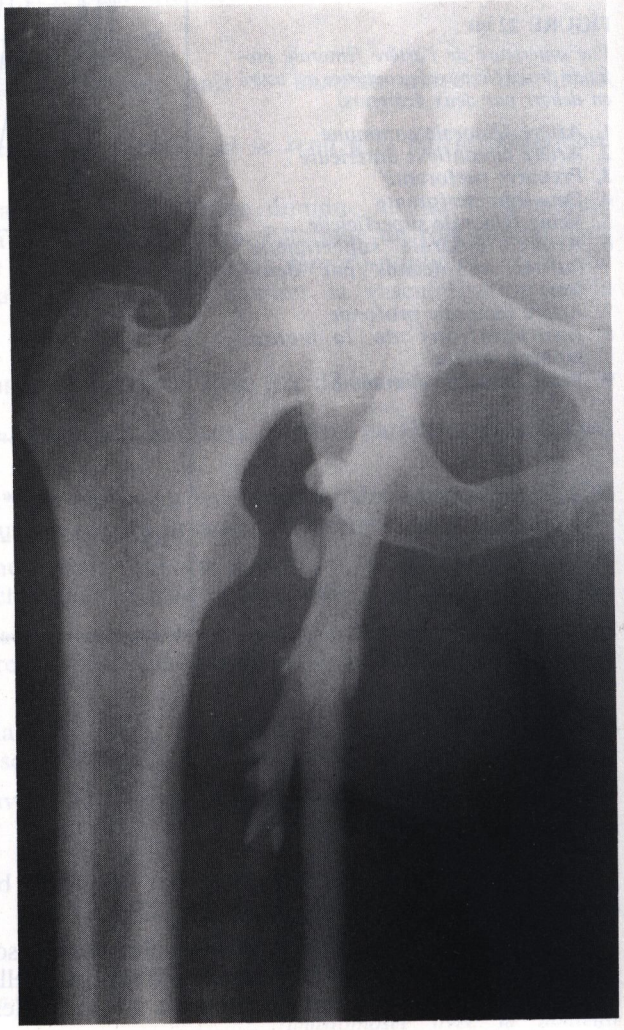

FIGURE 25
Phlébographie normale de la veine fémorale droite montrant la jonction de la fémorale superficielle et de la fémorale profonde (où l'on distingue très bien les valvules)

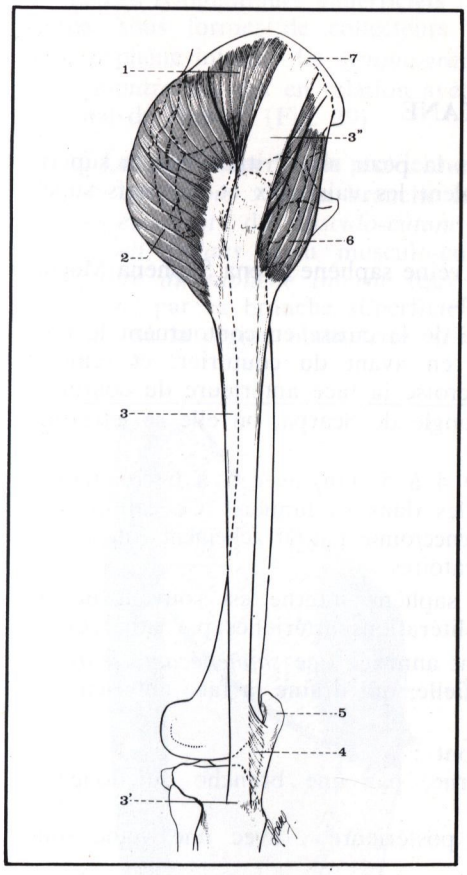

FIGURE 26
Le fascia lata

1. Moyen fessier
2. Grand fessier
3-3'. Bandelette de Maissiat
3''. Fascia Lata
4. Expansion rotulienne de la bandelette de Maissiat
5. Rotule
6. Tenseur du fascia lata
7. Crête iliaque

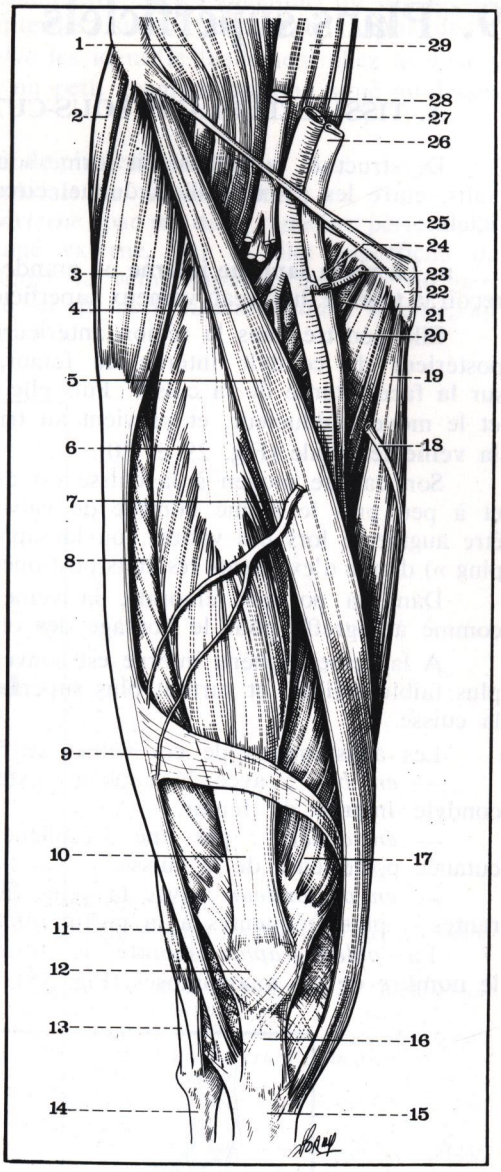

FIGURE 27
La région antérieure de la cuisse droite

1. Muscle iliaque
2. Muscle moyen fessier
3. Muscle tenseur du fascia lata
4. Artère fémorale profonde
5. Muscle couturier
6. Muscle droit antérieur
7. Branche antérieure de la veine saphène interne
8. Muscle vaste externe
9. Expansion aponévrotique du fascia lata
10. Tendon du quadriceps
11. Muscle biceps crural
12. Rotule (ou patelle)
13. Ligament latéral externe du genou
14. Extrémité supérieure du péroné
15. Extrémité supérieure du tibia
16. Tendon rotulien
17. Muscle vaste interne
18. Branche postérieure de la veine saphène interne
19. Muscle droit interne
20. Muscle moyen adducteur
21. Muscle pectiné
22. Pubis
23. Artère honteuse externe (inférieure)
24. Veine saphène interne ou grande saphène (sectionnée)
25. Arcade crurale
26. Veine iliaque externe
27. Artère iliaque externe
28. Nerf crural
29. Muscle psoas

8. Aponévrose fémorale

Elle entoure la région antérieure de la cuisse, à la manière d'un manchon, et se poursuit en arrière autour de la région postérieure.

Sa portion externe est épaissie sous la forme d'un «fascia lata*», de couleur blanc nacré, qui doit son épaisseur aux expansions aponévrotiques du grand fessier et du tenseur du fascia lata vers la partie haute de la cuisse (Fig. 26).

Le « fascia lata » longe verticalement le vaste externe, et sa portion la plus résistante forme une véritable bandelette fibreuse, étendue de la crête iliaque à l'extrémité supérieure du tibia : la bandelette de Maissiat*, ou tractus iliotibial (Tractus Iliotibialis).

Dans ses portions antérieure et interne, l'aponévrose fémorale est formée par des fibres longitudinales, et par des fibres circulaires, qui croisent les premières et réalisent une enveloppe résistante autour des trois loges de la région antérieure de la cuisse.

Elle envoie autour des muscles des gaines celluleuses, et surtout, vers la diaphyse fémorale, les deux cloisons intermusculaires externe et interne.

**** Fascia Lata : du latin Fascia large (le mot « fascia » est distingué de l'aponévrose » dans la nomenclature internationale)***

*** Maissiat Jacques (*cf.* page 1456)**

FIGURE 28
Phlébographie de la veine fémorale droite montrant le trajet de la veine saphène interne et sa terminaison dans la veine fémorale commune.

9. Plans superficiels

A. TISSU CELLULAIRE SOUS-CUTANÉ

De structure lamelleuse, il forme sous la peau un véritable fascia superficialis, entre les deux feuillets duquel circulent les vaisseaux et les nerfs superficiels :

a. La veine saphène interne ou grande veine saphène (Vena Saphena Magna) reçoit la totalité du réseau veineux superficiel.

Elle pénètre dans la région antérieure de la cuisse en contournant le bord postérieur du condyle interne du fémur, en avant du couturier, et remonte sur la face interne de la cuisse. Puis elle croise la face antérieure du couturier, et le moyen adducteur, et parvient au triangle de Scarpa, où elle se jette dans la veine fémorale (Fig. 29 et 30).

Son calibre moyen à la cuisse est de 4 à 5 mm, avec 5 à 6 collatérales, et à peu près le même nombre de valvules dans sa lumière. Ce calibre peut être augmenté lors des varices, où la saphénectomie par arrachement (ou « stripping ») donne d'excellents résultats post-opératoires.

Dans sa portion fémorale, la veine saphène interne est souvent utilisée comme autogreffe pour le pontage des oblitérations artérielles par athérome.

A la veine saphène interne est souvent annexée une *saphène antérieure,* de plus faible calibre, et surtout plus superficielle, qui draine la face antérieure de la cuisse.

Les anastomoses de ces veines se font :

— *en bas :* avec la saphène externe, par une branche qui longe le condyle interne du fémur,

— *en arrière :* par une « saphène postérieure », avec une veine sous-cutanée postérieure de la cuisse,

— *en profondeur :* avec la veine fémorale, par une ou plusieurs « perforantes », plus fréquentes à la partie inférieure du canal de Hunter.

La *phlébographie* montre le trajet de la veine saphène interne, et le nombre de ses anastomoses (Fig. 28).

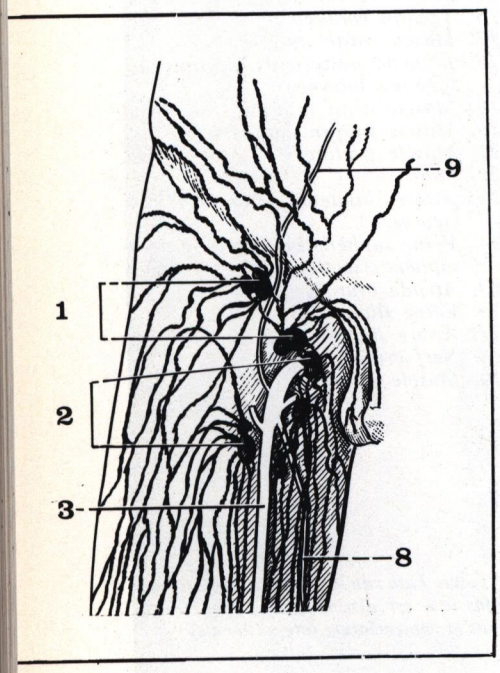

FIGURE 29
La veine saphène interne et les lymphatiques de la cuisse droite

1. *Groupe supérieur des ganglions inguinaux superficiels*
2. *Groupe inférieur de ces ganglions*
3. *Veine saphène interne*
8. *Veine saphène postérieure de la cuisse*
9. *Veine sous-cutanée abdominale*

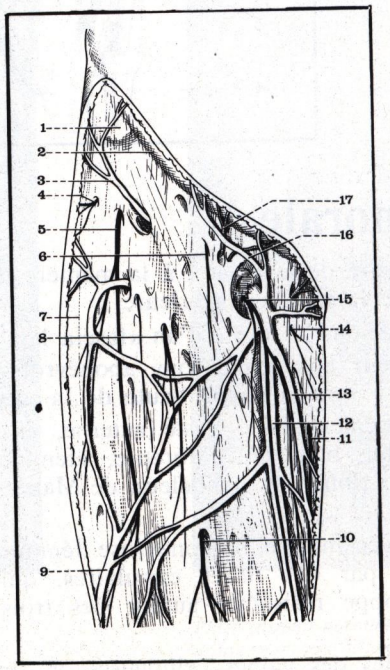

FIGURE 30
Les plans superficiels de la région antérieure de la cuisse

1. *Relief de l'épine iliaque antéro-supérieure*
2. *Pli inguinal*
3. *Veine circonflexe superficielle*
4. *Rameau fessier du fémoro-cutané*
5. *Rameau fémoral du fémoro-cutané*
6. *Rameau superficiel du génito-crural*
7. *Aponévrose fémorale superficielle*
8. *Rameau superficiel du musculo-cutané externe*
9. *Veine superficielle de la cuisse*
10. *Rameau superficiel du musculo-cutané externe*
11. *Rameau superficiel de l'obturateur*
12. *Veine saphène interne*
13. *Anastomose saphène externe - saphène interne*
14. *Rameau perforant, superficiel du musculo-cutané interne*
15. *Nerf accessoire de la veine saphène interne*
16. *Veine sous-cutanée abdominale*
17. *Artère sous-cutanée abdominale*

b. Les lymphatiques superficiels remontent vers les ganglions du triangle de Scarpa, sous formes de collecteurs internes, surtout denses en avant de la veine saphène interne. La *lymphographie* les identifie facilement chez le vivant, et les montre souvent en relation avec un petit ganglion profond situé au-dessus du canal de Hunter. (Fig. 29).

c. Les nerfs superficiels proviennent de plusieurs sources :

— *en dehors :* de la branche fémorale du *fémoro-cutané,*

— *en avant :* du *musculo-cutané externe* (par ses deux rameaux perforants),

— *en dedans :* du musculo-cutané externe, par le filet superficiel de l'*accessoire du saphène interne* (qui longe la veine saphène interne), du *nerf obturateur,* par sa branche superficielle, et du nerf *musculo-cutané interne,* au voisinage de la région obturatrice (Fig. 31).

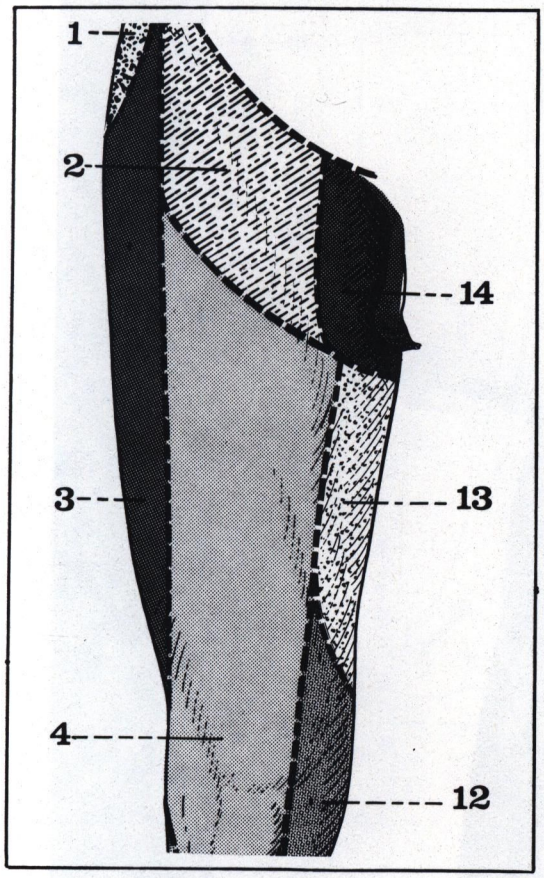

FIGURE 31

Innervation sensitive de la face antérieure de la cuisse

1. *Rameau perforant de l'abdomino-génital*
2. *Branche crurale du génito-crural*
3. *Branche crurale du fémoro-cutané*
4. *Nerf musculo-cutané externe (du crural)*
12. *Branche superficielle de l'obturateur*
13. *Nerf musculo-cutané interne (du crural)*
14. *Rameau crural de l'abdomino-génital*

B. PEAU ET FORME EXTÉRIEURE (Figures 32, 33, 34 et 35).

Plus épaisse en dehors qu'en dedans, la peau est recouverte de poils clairsemés chez l'homme ; mobile sur l'aponévrose fémorale, elle peut être soulevée par de volumineux hématomes (Morel-Lavallée).

La graisse sous-cutanée cache les contours musculaires, surtout chez la femme, et donne à la région antérieure de la cuisse un aspect fusiforme.

Quelques reliefs peuvent pourtant être perçus :

— *en dehors :* un sillon vertical externe, qui correspond au fascia lata et à la bandelette de Maissiat (Fig. 26) ;

— *en avant :* la large convexité du quadriceps ;

— *en dedans :* la gouttière oblique des vaisseaux fémoraux, qui longe la masse interne des adducteurs. Cette gouttière se prolonge en haut dans le triangle de Scarpa.

6 la région postérieure de la cuisse

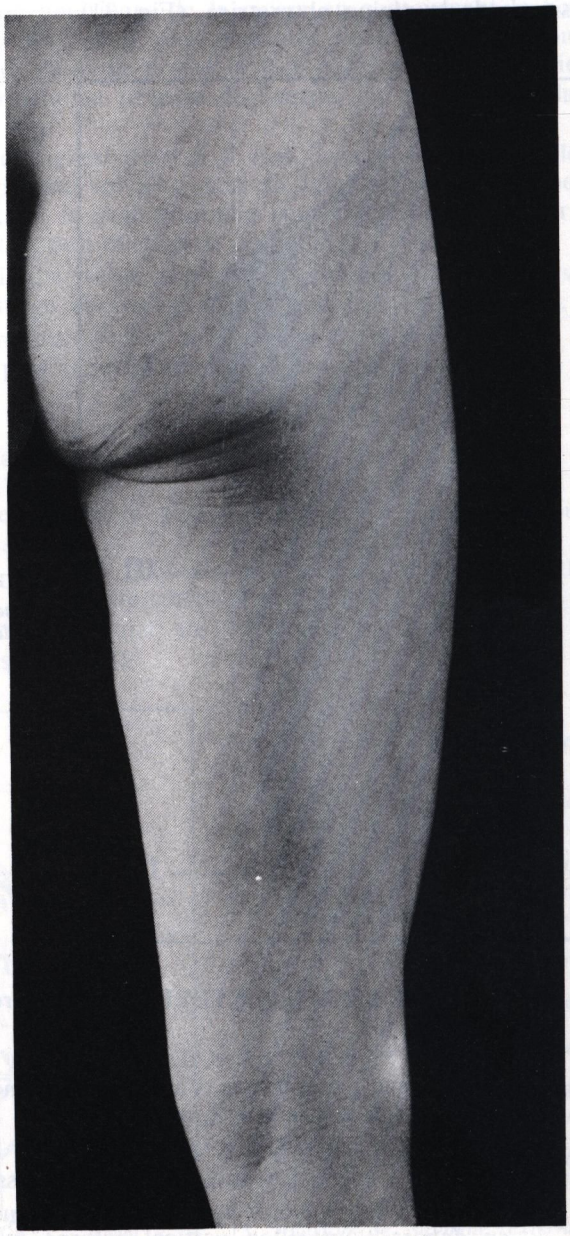

Vue postérieure de la cuisse droite

PLAN

1. Limites
2. Plan osseux
3. Plan musculaire
   - *A. Plan profond*
     - *a. Le demi-membraneux*
     - *b. La courte portion du biceps crural*
   - *B. Plan superficiel*
     - *a. Le demi-tendineux*
     - *b. La longue portion du biceps crural*
   - *C. Rapports musculaires*
4. Vaisseaux et nerfs profonds
   - *A. Artères*
   - *B. Veines*
   - *C. Lymphatiques*
   - *D. Nerfs : le nerf grand sciatique*
     le nerf petit sciatique
5. Plans superficiels
   - *A. Tissu cellulaire sous-cutané*
   - *B. Peau et forme extérieure*

La région postérieure de la cuisse, ou région fémorale postérieure (Regio Femoris Posterior) comprend l'ensemble des parties molles situées en arrière de la diaphyse fémorale.

1. Limites

— *en haut :* le pli fessier,
— *en bas :* une ligne horizontale passant à 4 centimètres au-dessus des condyles fémoraux,
— *en dedans :* une ligne verticale allant de l'ischion au condyle interne,
— *en dehors :* une ligne verticale allant du grand trochanter au condyle externe du fémur.

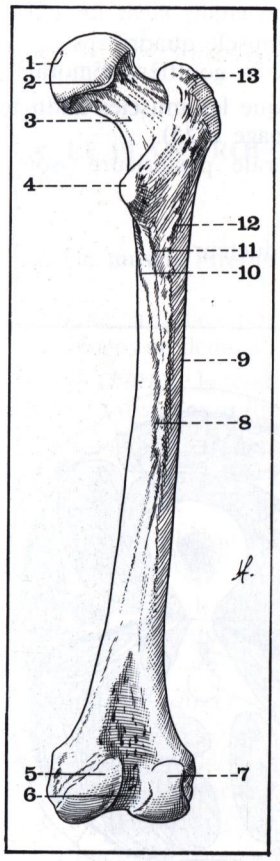

FIGURE 1

Vue postérieure du fémur droit

1. *Fossette du ligament rond*
2. *Tête du fémur*
3. *Col du fémur*
4. *Petit trochanter*
5. *Condyle interne du fémur*
6. *Echancrure inter-condylienne*
7. *Condyle externe du fémur*
8. *Ligne âpre*
9. *Face externe de la diaphyse*
10. *Ligne interne de trifurcation*
11. *Ligne moyenne de trifurcation*
12. *Ligne externe de trifurcation*
13. *Grand trochanter*

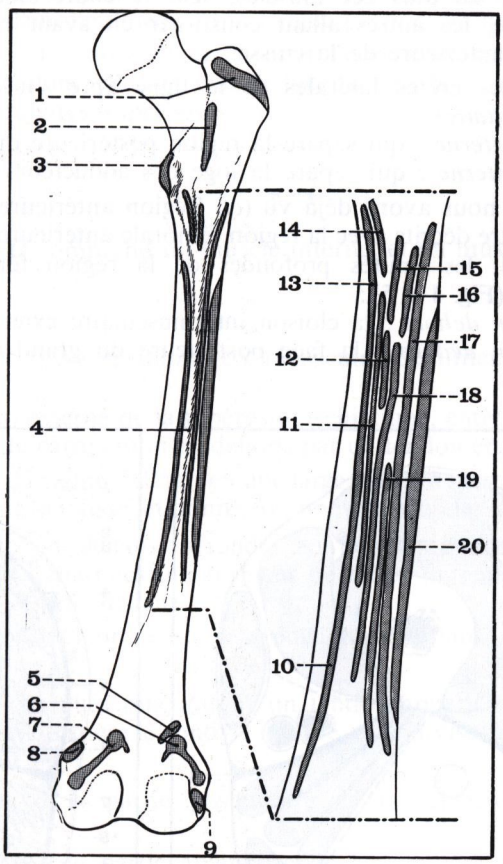

FIGURE 2

Insertions du bord postérieur du fémur droit

1. *Muscle moyen fessier*
2. *Muscle carré crural*
3. *Muscle psoas-iliaque*
4. *Ligne âpre.*
5. *Muscle plantaire grêle*
6. *Muscle jumeau externe*
7. *Muscle jumeau interne*
8. *Muscle grand adducteur*
9. *Muscle poplité*
10. *Muscle vaste interne*
11. *Muscle moyen adducteur*
12. *Muscle petit adducteur (faisceau inférieur)*
13. *Muscle vaste interne*
14. *Muscle pectiné*
15. *Muscle petit adducteur (faisceau supérieur)*
16. *Muscle grand fessier*
17. *Muscle vaste externe*
18. *Muscle grand adducteur*
19. *Muscle court biceps*
20. *Muscle crural*



Vue postérieure du fémur droit

2. Plan osseux

Il est formé par le bord postérieur de la diaphyse fémorale, ou « ligne âpre » (Linea Aspera) qui, au niveau de sa portion moyenne, limitée par les crêtes des muscles vastes, présente, de dedans en dehors, l'insertion des muscles : vaste interne, moyen adducteur, faisceau inférieur du petit adducteur, faisceau moyen du grand adducteur, court biceps, et vaste externe (Fig. 1, 2 et 3).

Mais, de tous ces muscles, seul le court biceps fait partie de la région postérieure, les autres allant constituer en avant et en dedans de la diaphyse la région antérieure de la cuisse.

Sur les crêtes latérales de la ligne âpre s'insèrent également les *cloisons intermusculaires :*

— *externe :* qui sépare la région postérieure du muscle quadriceps,

— *interne :* qui sépare la loge des adducteurs de la gouttière fémorale.

Mais nous avons déjà vu (*cf.* Région antérieure) que les muscles adducteurs doivent être décrits avec la région fémorale antérieure (page 1525).

Ainsi, les limites profondes de la région fémorale postérieure sont les suivantes (Fig. 4 et 5) :

— *en dehors :* la cloison intermusculaire externe,

— *en dedans :* la face postérieure du grand adducteur.

FIGURE 3

Coupe transversale de la diaphyse du fémur montrant l'important relief de la ligne « âpre »

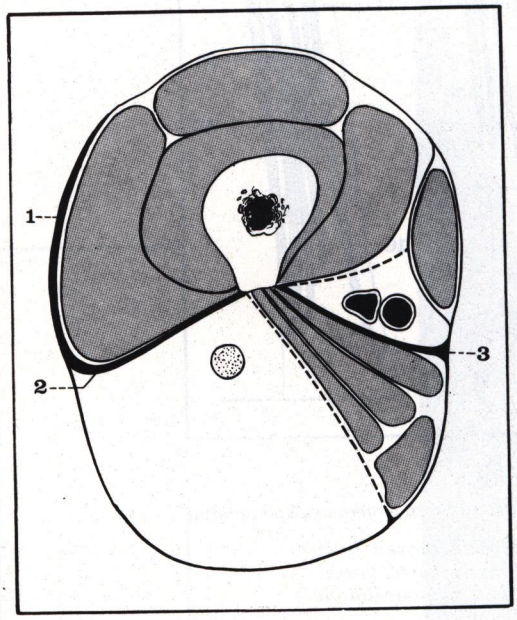

FIGURE 4 ▶

Coupe schématique des différentes loges de la cuisse (côté droit, segment supérieur de la coupe)

On remarque que la loge « antérieure » dépasse en arrière la cloison intermusculaire interne, et qu'elle comprend les muscles adducteurs

1. *Fascia lata.*
2. *Cloison intermusculaire externe*
3. *Cloison intermusculaire interne*

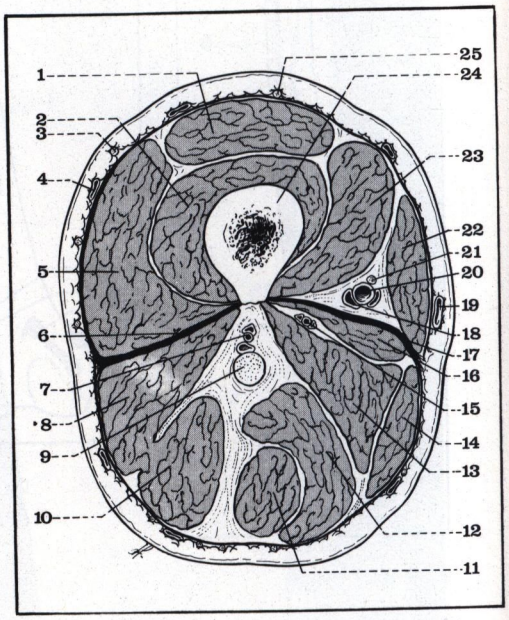

FIGURE 5 ▲

Coupe horizontale de la cuisse droite au niveau du tiers moyen (segment supérieur de la coupe)

1. *Muscle droit antérieur*
2. *Muscle crural*
3. *Branche crurale du nerf fémoro-cutané*
4. *Branche de la veine saphène antérieure*
5. *Muscle vaste externe*
6. *Cloison intermusculaire externe*
7. *Vaisseaux perforants (de la fémorale profonde)*
8. *Court biceps*
9. *Nerf grand sciatique*
10. *Long biceps*
11. *Muscle demi-tendineux*
12. *Muscle demi-membraneux*
13. *Muscle grand adducteur*
14. *Muscle droit interne*
15. *Artère fémorale profonde*
16. *Muscle moyen adducteur*
17. *Cloison intermusculaire interne*
18. *Veine fémorale superficielle*
19. *Veine saphène interne*
20. *Artère fémorale superficielle*
21. *Nerf saphène interne*
22. *Muscle couturier*
23. *Muscle vaste interne*
24. *Diaphyse fémorale*
25. *Branche perforante cutanée du nerf musculo-cutané externe*

3. Plan musculaire

Les muscles postérieurs de la cuisse sont encore appelés « ischio-jambiers » parce qu'ils sont situés entre l'ischion et l'extrémité supérieure des os de la jambe.

Ils sont disposés en deux plans :

— profond : avec le demi-membraneux et la courte portion du biceps crural,

— superficiel : avec le demi-tendineux, et la longue portion du biceps crural.

La région postérieure de la cuisse étant en effet l'homologue de la région antérieure du bras possède, comme elle, un muscle biceps dont les deux portions forment ici deux plans musculaires superposés.

A. LE PLAN PROFOND comprend un muscle interne, et un muscle externe (Fig. 6) :

a. Un muscle interne : le DEMI-MEMBRANEUX (Musculus Semimembranosus).

Origine : à la face postéro-externe de la tubérosité ischiatique, entre l'insertion du long biceps en dedans, et du carré crural en dehors, par un tendon épais.

Corps charnu : le tendon d'origine s'élargit en une large nappe « membraneuse » qui descend jusqu'au milieu de la cuisse, et donne son nom au muscle.

Cette nappe, tranchante en dedans, arrondie en dehors, donne insertion sur ses deux faces à des fibres charnues qui forment un corps musculaire mince et aplati, orienté en bas et en dedans.

La limite entre la portion membraneuse et la portion musculaire est oblique en bas et en dehors.

Terminaison : les fibres charnues rencontrent un tendon apparu sur le bord interne du muscle, qui s'épaissit derrière le condyle interne, et se divise en trois faisceaux :

— *tendon direct :* fixé à la partie postérieure de la tubérosité interne du tibia,

— *tendon réfléchi :* fixé à la partie antérieure de la gouttière horizontale de la tubérosité interne, après avoir passé entre le tibia et le ligament latéral interne du genou,

— *tendon récurrent :* formant, en arrière du genou, le *ligament poplité oblique* (Ligamentum Popliteum Obliquum) qui se dirige en dehors et en haut, vers la coque condylienne externe (*cf.* Articulation du genou, page 1563).

Innervation : par une branche du nerf grand sciatique, souvent commune avec le faisceau inférieur du grand adducteur.

Action :

— fléchisseur puissant de la jambe sur la cuisse,

— extenseur de la cuisse sur le bassin, sans action rotatrice.

Son rôle est donc capital dans la marche :

— en fléchissant les deux segments du membre « oscillant »,

— en étendant la cuisse sur le bassin du membre « portant », évitant ainsi la bascule du tronc en avant.

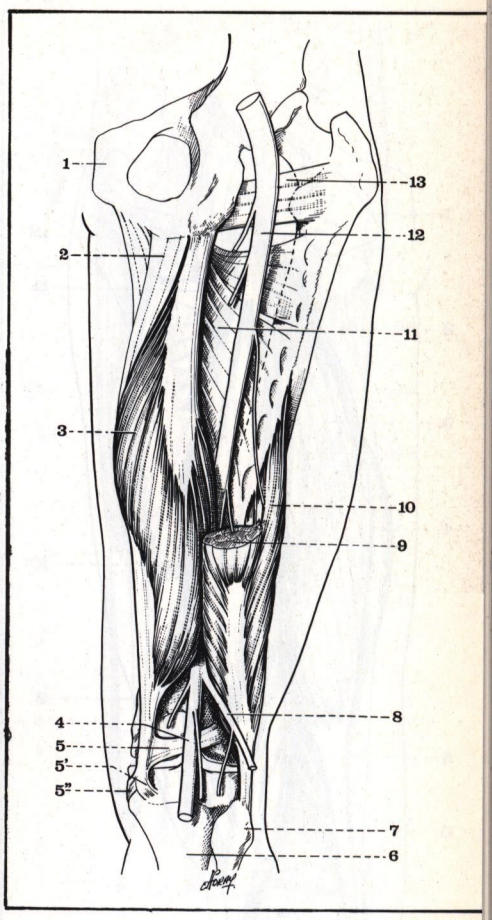

FIGURE 6

La région postérieure de la cuisse droite (plan profond)

1. *Pubis.*
2. *Faisceau inférieur du grand adducteur.*
3. *Muscle demi-membraneux.*
4. *Nerf sciatique poplité interne.*
5. *Tendon récurrent du demi-membraneux.*

5' *Tendon direct du demi-membraneux.*

5" *Tendon réfléchi du demi-membraneux.*

6. *Extrémité supérieure du tibia.*
7. *Extrémité supérieure du péroné.*
8. *Nerf sciatique poplité externe.*
9. *Muscle long biceps (sectionné).*
10. *Muscle court biceps.*
11. *Faisceau moyen du grand adducteur.*
12. *Nerf grand sciatique.*
13. *Muscle carré crural.*

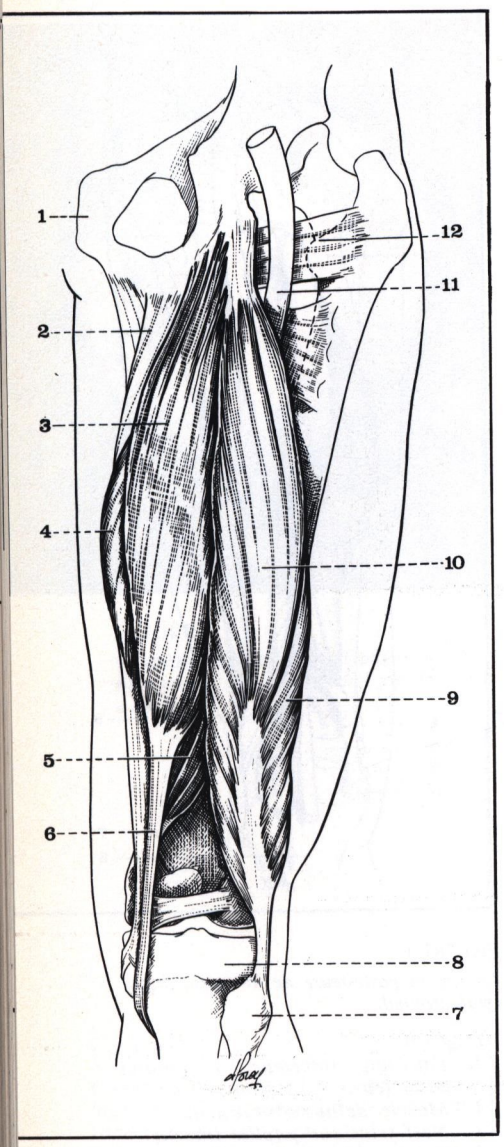

FIGURE 7
La région postérieure de la cuisse droite (plan superficiel)

1. *Pubis*
2. *Faisceau inférieur du grand adducteur*
3. *Muscle demi-tendineux*
4 *et* 5. *Muscle demi-membraneux*
6. *Tendon du demi-tendineux*
7. *Extrémité supérieure du péroné*
8. *Extrémité supérieure du tibia*
9. *Muscle court biceps*
10. *Muscle long biceps*
11. *Nerf grand sciatique*
12. *Muscle carré crural*

b. Un muscle externe : la COURTE PORTION DU BICEPS CRURAI ou fémoral (Musculus Biceps Femoris : Caput Breve).

Origine : sur la portion moyenne de la ligne âpre du fémur, entre le faisceau moyen du grand adducteur, et le vaste externe ; et sur la cloison intermusculaire externe,

Corps charnu : oblique en bas et en dehors, se jetant à la face antérieure du tendon de la longue portion.

Innervation : par une branche du nerf grand sciatique.

B. LE PLAN SUPERFICIEL comprend également un muscle interne, et un muscle externe (Fig. 7 et 8) :

a. Un muscle interne : le DEMI-TENDINEUX (Musculus Semitendinosus).

Origine : sur la tubérosité ischiatique, en même temps que la longue portion, mais en dedans d'elle, par un tendon commun.

Corps charnu : fusiforme, traversé par une intersection aponévrotique oblique en bas et en dehors.

Terminaison : par un tendon long et grêle qui apparaît au tiers inférieur de la cuisse, et donne son nom au muscle.

Ce tendon passe derrière le demi-membraneux, et s'insère à la partie supéro-interne du tibia, au-dessous du droit interne, avec lequel il forme le plan tendineux profond « de la patte d'oie », séparé par une bourse séreuse du plan superficiel formé par le tendon du couturier (*cf.* Région rotulienne, page 1575).

Innervation : par deux branches du nerf grand sciatique :
- un *nerf supérieur :* né au-dessous de la tubérosité ischiatique,
- un *nerf inférieur :* souvent commun avec le nerf de la longue portion, ou avec celui de demi-membraneux.

Action :
- fléchisseur de la jambe sur la cuisse,
- extenseur de la cuisse sur le bassin,
- rotateur interne du membre inférieur,
- et, comme pour le demi-membraneux, rôle important dans la marche.

b. Un muscle externe : la LONGUE PORTION DU BICEPS CRURAL ou fémoral (Musculus Biceps Femoris : Caput Longum).

Origine : sur la tubérosité ischiatique, par un tendon commun avec le demi-tendineux, mais un peu en haut et en dehors de lui.

Le tendon d'origine est large, en forme de cône ouvert en dehors, à l'intérieur duquel naissent les fibres charnues (alors que celles du demi-tendineux naissent plutôt de la périphérie du cône).

Corps charnu : les fibres musculaires se rassemblent en un muscle prismatique triangulaire dirigé en bas et en dehors, vers une aponévrose apparue très haut, en arrière du corps charnu.

Terminaison : le tendon terminal reçoit à sa face antérieure les fibres de la courte portion, devient large et aplati, contourne le condyle externe du fémur, et vient s'insérer :
- sur l'apophyse styloïde du péroné, en dehors du ligament latéral externe,
- sur la tubérosité externe du tibia,
- et sur l'aponévrose jambière.

Innervation : par une branche du nerf sciatique, qui aborde la face antérieure du muscle, à sa partie moyenne.

Action : le muscle biceps crural associe ses deux portions pour produire :

— une flexion de la jambe sur la cuisse,
— une extension de la cuisse sur le bassin,
— une rotation externe du membre inférieur,
— et, bien entendu, le même rôle dans la marche que les autres ischio-jambiers.

C. RAPPORTS MUSCULAIRES

Disposés sur le plan postérieur de la cuisse, ces muscles, sauf le court biceps, ne se fixent pas sur la diaphyse fémorale.

Ils ont une insertion voisine à leur partie haute, s'écartent les uns des autres en descendant, comme les deux branches d'un compas, et se superposent en deux plans profond et superficiel.

Ils sont entourés par une couche cellulo-adipeuse surtout dense sur la ligne médiane, dans l'espace où descend le nerf grand sciatique. Cette couche se continue :

— *en haut :* avec la couche celluleuse sous-fessière,
— *en bas :* avec le creux poplité.

Séparés du quadriceps en dehors par la cloison intermusculaire externe, les muscles ischio-jambiers sont en relation en dedans avec la loge des adducteurs, grâce aux arcades du faisceau moyen du grand adducteur, que traversent les branches perforantes de l'artère fémorale profonde (Fig. 9).

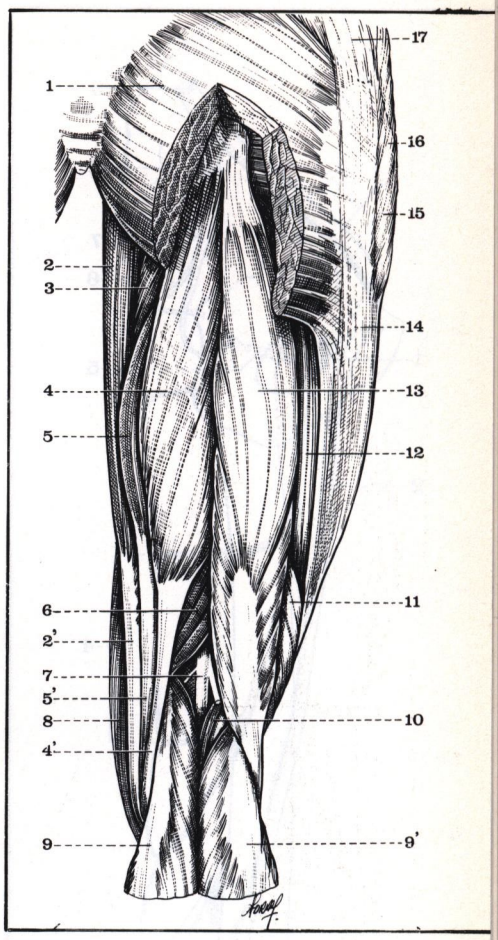

FIGURE 8

La région postérieure de la cuisse droite et le creux poplité

1. Muscle grand fessier (sectionné)
2. Muscle droit interne
2'. Son tendon
3. Muscle grand adducteur
4. Muscle demi-tendineux
4'. Son tendon
5 et 6. Muscle demi-membraneux
5'. Son tendon
7. Nerf sciatique poplité interne
8. Tendon du couturier
9. Muscle jumeau interne
9'. Muscle jumeau externe
10. Muscle plantaire grêle
11. Muscle court biceps
12. Muscle vaste externe
13. Muscle long biceps
14. Fascia lata
15 et 16. Tenseur du fascia lata
17. Muscle moyen fessier

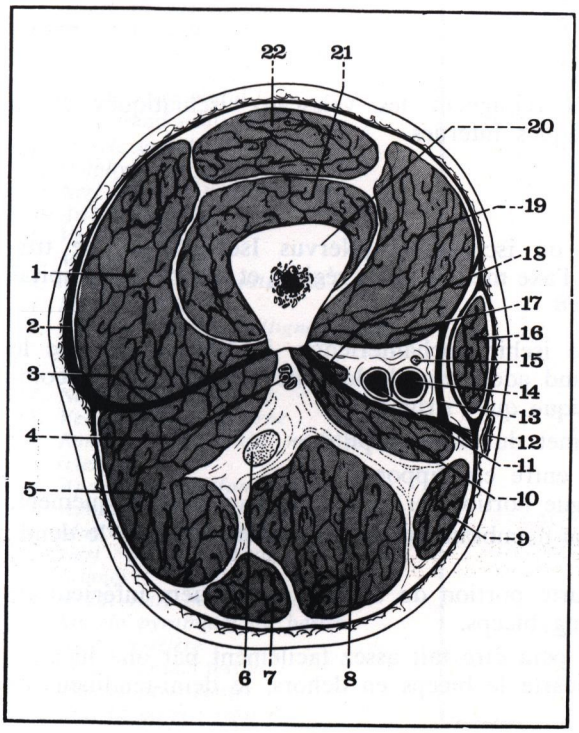

FIGURE 9

Coupe horizontale de la cuisse droite à l'union tiers moyen-tiers inférieur

(segment supérieur de la coupe)

1. Muscle vaste externe
2. Fascia lata
3. Cloison intermusculaire externe
4. Anastomose verticale des branches perforantes
5. Biceps crural (ou fémoral)
6. Nerf grand sciatique
7. Muscle demi-tendineux
8. Muscle demi-membraneux
9. Muscle droit interne
10. Muscle grand adducteur
11. Veine fémorale superficielle
12. Veine saphène interne
13. Aponévrose du canal de Hunter
14. Artère fémorale superficielle
15. Nerf saphène interne
16. Muscle couturier
17. Cloison située derrière le vaste interne
18. Muscle moyen adducteur
19. Muscle vaste interne
20. Diaphyse fémorale
21. Muscle crural
22. Muscle droit antérieur

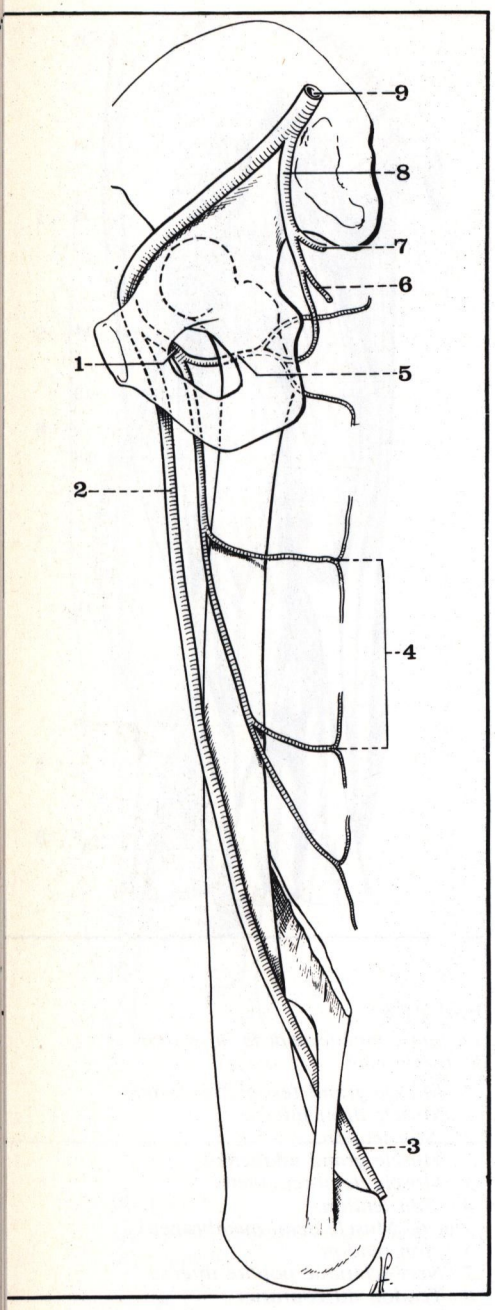

FIGURE 10
Trajet des artères fémorales à la cuisse
Vue interne du fémur droit
(d'après R. Grégoire et S. Oberlin)

1. *Artère fémorale profonde*
2. *Artère fémorale superficielle*
3. *Artère poplitée*
4. *Branches perforantes de la fémorale profonde*
5. *Artère circonflexe postérieure (anastomosée avec la honteuse interne)*
6. *Artère ischiatique*
7. *Artère fessière*
8. *Artère iliaque interne*
9. *Artère iliaque primitive*

4. Vaisseaux et nerfs profonds

A. ARTÈRES

En arrière du grand adducteur et de la diaphyse fémorale, circule un long système artériel anastomotique vertical, important dans le rétablissement circulatoire lors des oblitérations de la fémorale superficielle, mais surtout valable chez l'embryon et le fœtus, lorsque l'artère ischiatique est l'artère principale de la cuisse.

Cette voie anastomotique est en relation (Fig. 10) :

• *en haut :*

— avec la branche descendante de l'ARTERE ISCHIATIQUE ou fessière inférieure (Arteria Glutea Inferior), dont un rameau accompagne le nerf grand sciatique ;

— avec l'ARTERE CIRCONFLEXE POSTERIEURE ou fémorale médiale (arteria Circumflexa Femoris Medialis), branche de la fémorale profonde, qui donne, de part et d'autre du carré crural, deux branches destinées à la racine de la cuisse ;

• *au milieu :* avec les ARTÈRES PERFORANTES (Arteriae Perforantes), branches de la fémorale profonde :

1e perforante : qui apparaît entre les faisceaux supérieur et moyen du grand adducteur,

2e perforante : qui traverse le faisceau moyen du grand adducteur au niveau d'une arcade aponévrotique,

• *en bas :* avec la *3e perforante* (terminale de la fémorale profonde), et la grande anastomotique (de la fémorale superficielle).

B. VEINES

Au nombre de deux par artère, elles constituent, avec les veines superficielles, une voie de dérivation qui peut être utile lors des oblitérations phlébitiques de la veine fémorale superficielle.

C. LYMPHATIQUES.

Quelques troncs collecteurs rejoignent les vaisseaux ischiatiques et se terminent dans les ganglions iliaques internes.

D. NERFS

Le NERF GRAND SCIATIQUE ou ischiatique (Nervus Ischiadicus), de très gros calibre (10 à 14 mm), forme l'axe médian de la région, et son rapport capital (Fig. 6 et 11).

A sa sortie de la gouttière ischio-trochantérienne, il descend derrière le carré crural, puis derrière le grand adducteur, le long de la ligne âpre, accompagné de la branche de l'ischiatique qui l'irrigue.

Il quitte la région au sommet du creux poplité.

Au cours de son trajet, il entre en rapport :

— *en arrière :* avec la longue portion du biceps qui le croise obliquement,

— *en dedans :* avec le demi-membraneux, en profondeur, et avec le demi-tendineux en superficie,

— *en dehors :* avec la courte portion du biceps, et, au tiers inférieur de la région, avec le tendon du long biceps.

L'*abord chirurgical* du nerf peut être fait assez facilement par une incision verticale médiane, après avoir écarté le biceps en dehors, le demi-tendineux et le demi-membraneux en dedans.

Les branches collatérales s'échappent sur le trajet du nerf, de haut en bas :

— *nerf supérieur du demi-tendineux,* né au-dessous de la tubérosité ischiatique,

— *nerf de la longue portion du biceps :* dans l'angle de bifurcation entre muscles externes et internes,

— *nerf du demi-membraneux et du grand adducteur :* souvent dédoublé en deux branches,

— *nerf inférieur du demi-tendineux :* à la partie moyenne de la cuisse,

— *nerf de la courte portion du biceps :* à peu près au même niveau, mais dirigé en dehors,

— *nerf articulaire supérieur du genou,* accolé d'abord au bord postéro-externe du nerf, puis se distribuant plus bas à la face postéro-externe de l'articulation.

Le NERF PETIT SCIATIQUE ou cutané postérieur (Nervus Cutaneus Femoris Posterior) apparaît sous le bord inférieur du grand fessier, et descend verticalement sous l'aponévrose fémorale. Il croise superficiellement la longue portion du biceps, puis se place dans l'interstice entre muscles externes et internes. Enfin, il traverse l'aponévrose au tiers inférieur de la cuisse, et devient sous-cutané au creux poplité (Fig. 11).

Ses branches collatérales se distribuent aux téguments de la face postérieure de la cuisse.

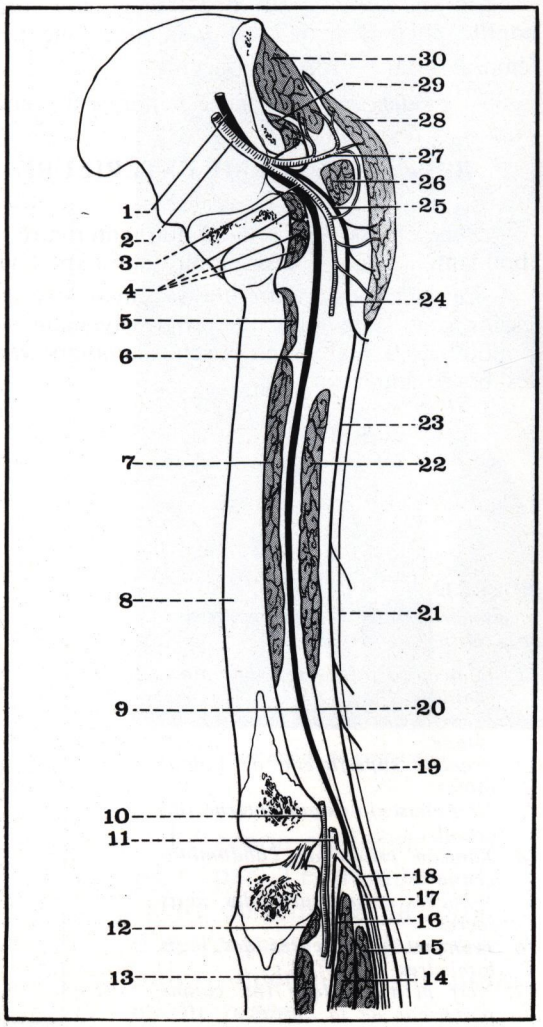

FIGURE 11

Coupe sagittale de la cuisse droite (segment postéro-externe de la coupe)
(d'après H. Rouvière)

1. *Tronc lombo-sacré*
2. *Artère iliaque interne*
3. *Artère ischiatique*
4. *Muscles jumeaux et obturateur interne*
5. *Muscle carré crural*
6. *Nerf grand sciatique*
7. *Muscle grand adducteur*
8. *Diaphyse du fémur*
9. *Nerf sciatique poplité interne*
10. *Artère poplitée*
11. *Veine poplitée*
12. *Muscle poplité*
13. *Muscle jambier postérieur*
14. *Muscle soléaire*
15. *Muscles jumeaux (ligne interjumelle)*
16. *Veine tibiale postérieure*
17. *Nerf saphène externe*
18. *Veine saphène externe*
19. *Rameau cutané du nerf petit sciatique*
20. *Aponévrose profonde*
21. *Aponévrose superficielle*
22. *Muscle long biceps*
23. *Nerf petit sciatique (rameau cutané)*
24 et 25. *Nerf petit sciatique*
26. *Muscle pyramidal du bassin*
27. *Artère fessière*
28. *Muscle grand fessier*
29. *Muscle petit fessier*
30. *Muscle moyen fessier*

5. Plans superficiels

A. TISSU CELLULAIRE SOUS-CUTANÉ

A la surface de l'aponévrose fémorale postérieure, qui envoie des gaines celluleuses autour des muscles ischio-jambiers, s'étend le tissu cellulaire sous-cutané, en relation :

— *en haut :* avec celui de la région fessière et du périnée,
— *en bas :* avec celui du creux poplité,
— *latéralement :* avec celui de la région fémorale antérieure.

Il contient des *vaisseaux et des nerfs superficiels :*

a. Veines superficielles : réalisant des anastomoses entre la saphène externe et la saphène interne par la veine sous-cutanée postérieure, sensiblement verticale, puis la veine saphène postérieure, oblique en haut et en dedans, à quelques centimètres au-dessous du pli fessier.

b. Lymphatiques superficiels : contournant la face interne de la racine de la cuisse, et se terminant dans le groupe inféro-interne des ganglions inguinaux superficiels.

c. Nerfs superficiels : provenant de trois sources (Fig. 12) :

— *en dedans :* la branche superficielle du nerf obturateur,
— *au milieu :* sur une très grande surface, de la région fessière au creux poplité, le nerf petit sciatique, ou cutané fémoral postérieur, dont les branches fémorales ont perforé l'aponévrose,
— *en dehors :* la branche fémorale du fémoro-cutané.

B. PEAU ET FORME EXTÉRIEURE

Plus épaisse qu'à la région antérieure, la peau présente une pilosité peu abondante ; elle est très mobile sur l'aponévrose sous-jacente.

La face postérieure de la cuisse est d'abord arrondie, au-dessous du pli fessier, puis elle s'aplatit progressivement vers le bas, en direction du creux poplité, dont les muscles ischio-jambiers vont former, en dedans et en dehors, les bords supérieurs.

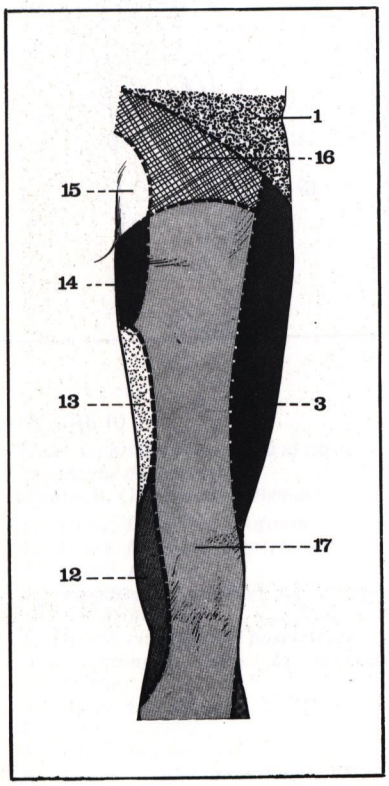

FIGURE 12
Innervation sensitive de la face postérieure de la cuisse

1. *Rameau perforant de l'abdomino-génital*
3. *Branche crurale du fémoro-cutané*
12. *Branche superficielle de l'obturateur*
13. *Nerf musculo-cutané interne (du crural)*
14. *Rameau crural de l'abdomino-génital*
15. *Branches postérieures des nerfs sacrés*
16. *Branches postérieures des nerfs lombaires (1er et 2e)*
17. *Nerf petit sciatique (ou cutané postérieur de la cuisse)*

7 os et articulations du genou

PLAN

1. Les os
   - *A. Extrémité inférieure du fémur*
   - *B. Rotule*
   - *C. Extrémité supérieure du tibia*
   - *D. Extrémité supérieure du péroné*
2. Les articulations
   - *A. Articulation du genou*
     - *a. Ménisque inter-articulaires*
     - *b. Capsule fibreuse*
     - *c. Ligaments :*
       - *antérieur*
       - *postérieur*
       - *latéral externe*
       - *latéral interne*
       - *croisés*
     - *d. Synoviale*
     - *e. Artères*
     - *f. Nerfs*
     - *g. Mouvements*
   - *B. Articulation tibio-péronière supérieure*
3. Rapports
   - *a. En avant*
   - *b. Latéralement*
   - *c. En arrière*

Vue antérieure des os du genou droit

Le genou est formé d'une part par l'extrémité inférieure du fémur et la rotule, d'autre part par les extrémités supérieures du tibia et du péroné.

A côté de l'articulation du genou proprement dite, surtout fémoro-tibiale, il convient de décrire également l'articulation tibio-péronière supérieure.

1. Les os

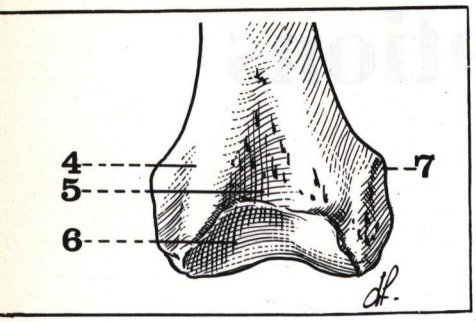

FIGURE 1
Vue antérieure de l'extrémité inférieure du genou droit

4. *Condyle externe.*
5. *Fossette sus-trochléaire.*
6. *Trochlée fémorale.*
7. *Tubercule du grand adducteur.*

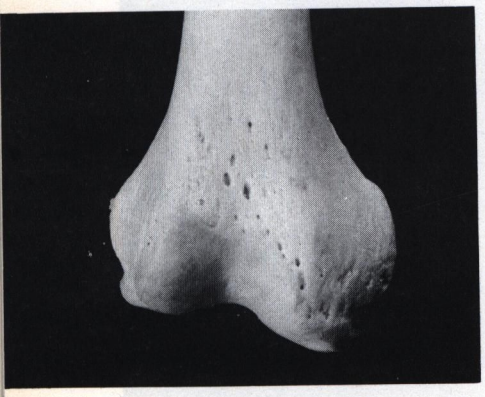

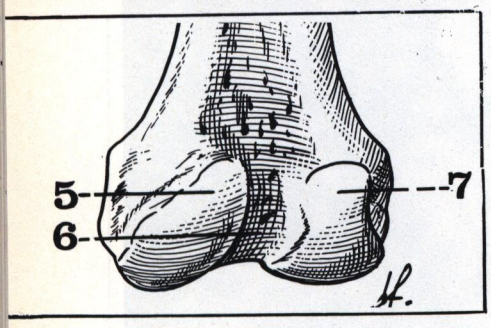

FIGURE 2
Vue postérieure de l'extrémité inférieure du fémur droit

5. *Condyle interne du fémur.*
6. *Echancrure inter-condylienne.*
7. *Condyle externe du fémur.*

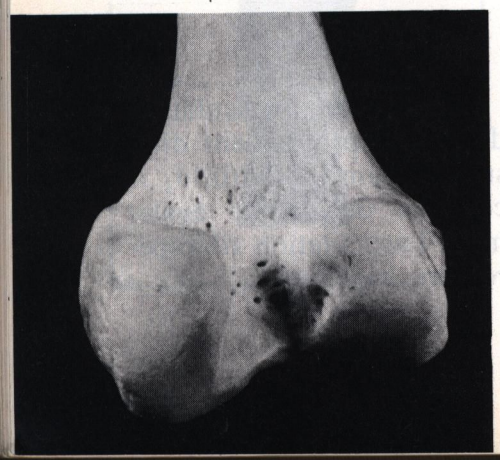

A. L'EXTRÉMITÉ INFÉRIEURE DU FÉMUR

Volumineuse, surtout développée dans le sens transversal, elle peut être comparée à une pyramide quadrangulaire dont le sommet tronqué prolonge la diaphyse, et dont la base s'appuie sur l'extrémité supérieure du tibia.

En avant, une surface concave en forme de poulie, la trochlée, se poursuit vers le bas.

En arrière, deux masses osseuses latérales, les condyles, enroulées d'avant en arrière, sont séparées par une échancrure intercondylienne, et nettement déjetées en arrière de l'axe de la diaphyse.

On décrit à l'extrémité inférieure du fémur une face antérieure, une face inférieure, une face postérieure, et deux faces latérales.

a. Face antérieure (Fig. 1)

La trochlée fémorale, ou facette patellaire (Facies Patellaris) est en forme de poulie, avec deux joues latérales convexes de haut en bas, qui convergent vers un sillon médian, ou gorge. La joue externe est plus étendue, plus haute, et plus saillante que la joue interne.

Au-dessus de la trochlée, une large *fossette sus-trochléenne* se prolonge de chaque côté par deux *gouttières sus-condyliennes,* surmontées par une *rampe capsulaire,* sur laquelle s'insère la capsule articulaire.

b. Face inférieure

Les deux joues de la trochlée se prolongent par la face inférieure des condyles, séparée de chaque côté par une *crête condylo-trochléenne.* Comme la crête externe est plus postérieure, la joue externe de la trochlée, est étendue en haut et en bas.

c. Face postérieure (Fig. 2)

Les CONDYLES FEMORAUX terminent en arrière l'extrémité inférieure du fémur ; ils forment deux masses latérales volumineuses, légèrement divergentes, dont les faces inférieure et postérieure sont en continuité.

Le CONDYLE INTERNE ou médial (Condylus Medialis) est étroit, allongé, et s'écarte davantage de l'axe sagittal médian que le condyle externe.

Le CONDYLE EXTERNE ou latéral (Condylus Lateralis), court et large, est plus proche de l'échancrure inter-condylienne qui sépare en arrière les deux condyles.

Au-dessus des condyles se trouvent deux *tubercules sus-condyliens,* plus net en dedans, sur lesquels s'insèrent les fibres les plus élevées des muscles jumeaux.

Plus haut enfin, la bifurcation de la ligne âpre limite, à la jonction entre la diaphyse et l'épiphyse, l'espace poplité (Facies Poplitea).

L'*échancrure intercondylienne* ou fosse intercondylienne (Fossa Intercondylaris) sépare les deux condyles en arrière et se prolonge jusqu'à la joue de la trochlée.

Son *fond* donne insertion au ligament adipeux du genou.

Sa *face interne,* longue, haute, excavée, donne insertion dans sa moitié supérieure au ligament croisé postéro-interne, sur une surface horizontale.

Sa *face externe,* plus large, donne insertion à sa partie postérieure au ligament croisé antéro-externe, sur une surface verticale.

d. Face externe (Fig. 3)

Le CONDYLE EXTERNE ou latéral (Condylus Lateralis) est séparé de la face inférieure par la *gouttière sus-condylienne externe.* Il présente à sa partie moyenne, plus près de l'extrémité postérieure, le *tubercule condylien externe* ou épicondyle latéral (Epicondylus Lateralis), sur lequel s'insère le ligament latéral externe.

Au-dessus du tubercule : la fossette du jumeau externe ;
au-dessous du tubercule : la fossette du muscle poplité.

En avant du tubercule, la face cutanée du condyle est criblée d'orifices vasculaires.

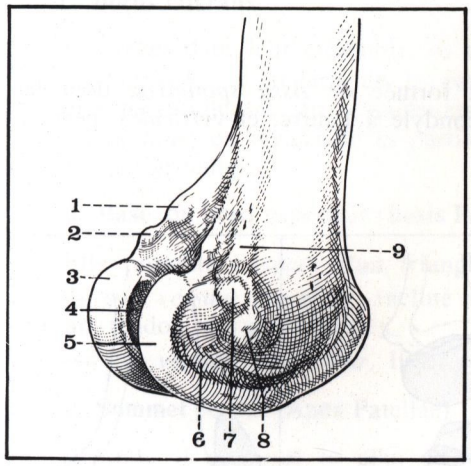

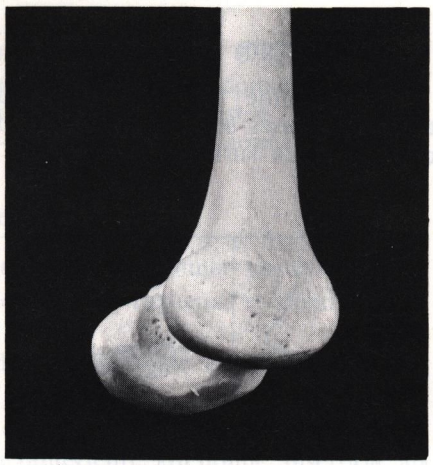

FIGURE 3
Vue externe de l'extrémité inférieure du fémur droit

1. Tubercule sus-condylien interne.
2. Tubercule du grand adducteur.
3. Condyle interne (face articulaire).
4. Echancrure intercondylienne.
5. Condyle externe (face articulaire).
6. Fossette du muscle poplité.
7. Fossette du jumeau externe.
8. Tubérosité externe.
9. Tubercule sus-condylien externe.

e. Face interne (Fig. 4)

Le CONDYLE INTERNE ou médial (Condylus Medialis), séparé de la face inférieure par la *gouttière sus-condylienne interne,* présente également un *tubercule condylien interne,* ou épicondyle médial (Epicondylus Medialis), en arrière duquel s'insère le ligament latéral interne.

En arrière et au-dessus du tubercule, un second relief osseux conique forme le *tubercule du 3e adducteur,* (Tuberculum Adductorium) sur lequel se fixe le tendon du faisceau inférieur de ce muscle. Il sert de repère inférieur à la ligne d'incision de l'artère fémorale superficielle.

En avant du tubercule, la face cutanée du condyle interne présente aussi de nombreux trou vasculaires.

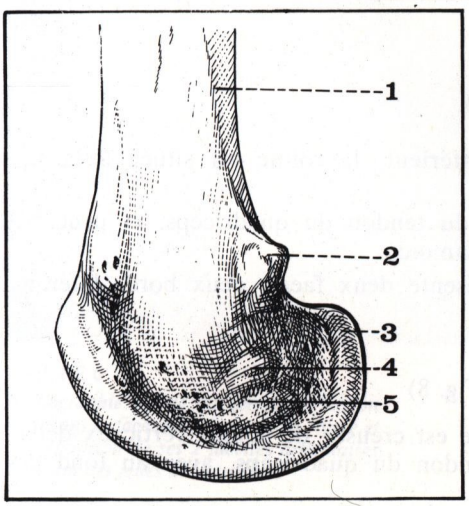

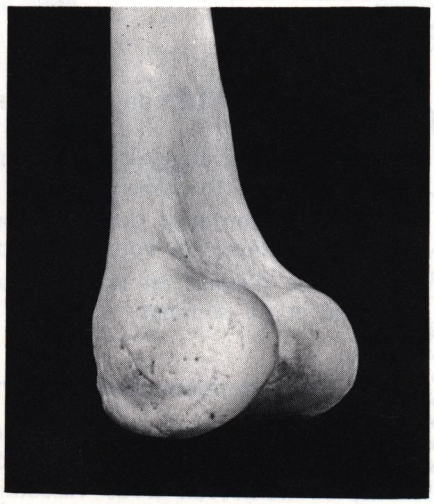

FIGURE 4
Vue interne de l'extrémité inférieure du fémur droit

1. Diaphyse du fémur.
2. Tubercule du grand adducteur.
3. Condyle interne (face articulaire).
4. Tubérosité interne.
5. Empreinte du ligament latéral interne.

f. Développement osseux (Fig. 5)

Le POINT EPIPHYSAIRE INFERIEUR ou INTERCONDYLIEN apparaît au centre du cartilage fémoral au milieu du 9e mois intra-utérin ; dans la plupart des cas, il peut donc déterminer l'âge du fœtus, sur la radiographie faite à la fin de la grossesse (point de Béclard*).

*** Béclard Pierre-Augustin (1785-1825), professeur d'anatomie à Paris**

L'épiphyse inférieure atteint son développement complet vers 10 ans ; elle se soude à la diaphyse entre 18 et 20 ans ; on peut donc observer avant cet âge un « décollement épiphysaire » traumatique.

Le *cartilage de conjugaison* est particulièrement important dans la croissance osseuse ; on l'appelle le « cartilage fertile » ; sa riche vascularisation explique la localisation élective à son niveau de l'ostéomyélite de l'adolescent.

g. Structure

L'extrémité inférieure du fémur est formée de *tissu spongieux* dont les travées osseuses sont *transversales,* d'un condyle à l'autre, et *verticales,* perpendiculaires aux surfaces articulaires.

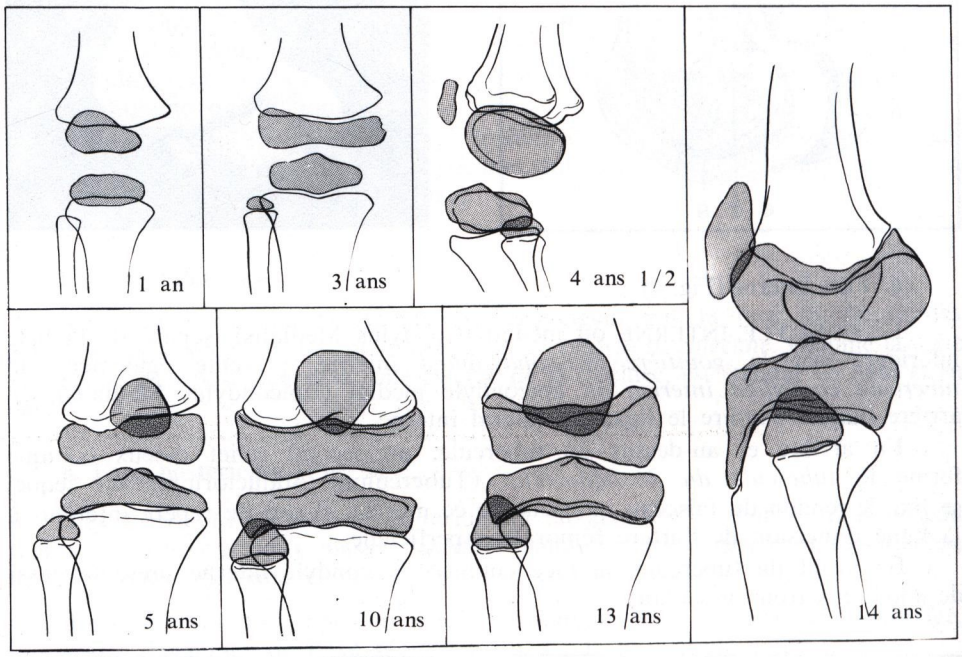

FIGURE 5

Développement des extrémités osseuses de l'articulation du genou

1 an *(vue de face) : le point épiphysaire inférieur du fémur (point de Béclard) et le point épiphysaire supérieur du tibia sont bien visibles*
3 ans *(vue de face) : apparition du point épiphysaire supérieur du péroné*
4 ans 1/2 *(vue de profil) : apparition du point d'ossification de la rotule*
5 ans *(vue de face) : les épines tibiales sont bien visibles*
10 ans *(vue de face) : les cartilages de conjugaison dessinent sur le fémur deux surfaces à convexité inférieure, et sur le tibia une surface un peu irrégulière et « gaufrée », à convexité supérieure*
13 ans *(vue de face) : les épiphyses ont atteint leur développement complet, mais la fusion osseuse de la diaphyse du fémur est un peu plus avancée que celle du tibia*
14 ans *(vue de profil) : le point tubérositaire antérieur du tibia, soudé à la partie antéro-inférieure de l'épiphyse supérieure, se développe en bas et en avant, sous forme d'une « apophyse rostrale »*

B. LA ROTULE* ou patelle (Patella)

*** *Rotule ou petite roue (du latin Rota : la roue)***
Patella, du latin, la petite assiette

Os court, triangulaire à sommet inférieur, la rotule est située à la face antérieure de la trochlée fémorale.

Elle est comprise dans l'épaisseur du tendon du quadriceps, et peut être considérée comme un volumineux os sésamoïde.

Aplatie d'avant en arrière, elle présente deux faces, deux bords latéraux, une base et un sommet.

a. Face antérieure (Facies Anterior (Fig. 8)

Convexe, sous-cutanée, rugueuse, elle est creusée de sillons verticaux déterminés par les fibres superficielles du tendon du quadriceps, avec au fond des sillons, de nombreux trous vasculaires.

b. Face postérieure (Facies Articularis) (Fig. 6 et 9)

Articulaire, elle est divisée en deux parties :

Supérieure : la plus étendue (3/4 supérieurs), concave de haut en bas, divisée par une crête mousse verticale en deux facettes :

— *externe :* la plus large, répondant à la joue externe de la trochlée,

— *interne :* plus étroite, répondant à la joue interne de la trochlée, et parfois subdivisée elle-même en un segment médial qui s'articule avec le condyle interne dans la flexion forcée du genou.

Inférieure : non articulaire, rugueuse, située en arrière du sommet de la rotule, et répondant au ligament adipeux du genou.

c. Bords latéraux

Convexes dans leur ensemble, ils ont une double direction (Fig. 7) :

— *verticale,* en regard de la partie articulaire, où ils donnent insertion aux ailerons rotuliens et aux expansions directes des muscles vastes ;

— *oblique,* en regard de la partie non-articulaire, où ils donnent insertion à la capsule articulaire.

d. Base, ou bord supérieur (Basis Patellae)

Elle présente l'aspect d'un triangle très aplati, à sommet postérieur :

— son *versant antérieur,* incliné vers le bas, est rugueux, et donne insertion au tendon du quadriceps ;

— son *versant postérieur,* lisse, répond à la synoviale du genou.

e. Sommet ou bec (Apex Patellae)

Arrondi, il prolonge le plan de la face antérieure. Il donne insertion au tendon rotulien, qui laisse libre sa face postérieure.

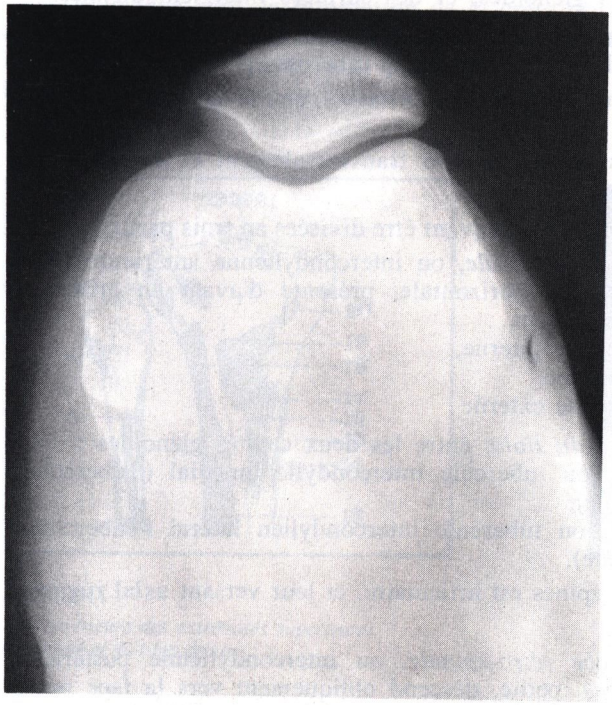

FIGURE 6

Radiographie axiale du genou en flexion montrant la face postérieure de la rotule et la disposition de ses 2 facettes articulaires en avant des joues de la trochlée

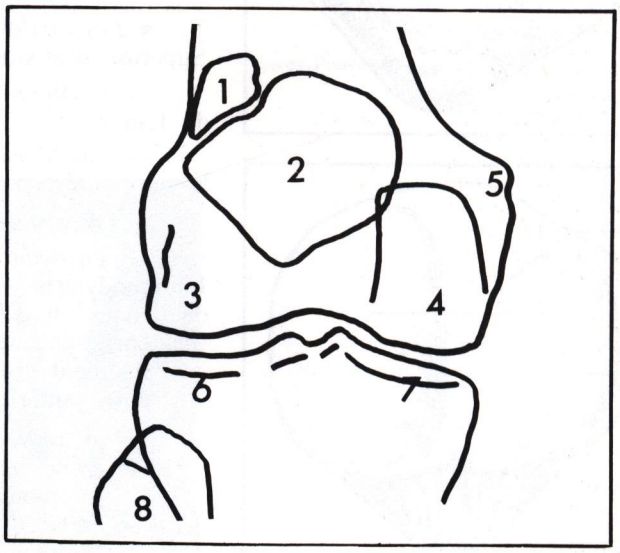

FIGURE 7

Calque radiographique d'une vue de face du genou droit montrant l'aspect habituel de la « patella bipartita »

1. *Fragment osseux supéro-externe*
2. *Rotule*
3. *Condyle externe du fémur*
4. *Condyle interne du fémur*
5. *Tubercule du grand adducteur*
6. *Plateau tibial externe*
7. *Plateau tibial externe*
8. *Extrémité supérieur du péroné*



FIGURE 8
Vue antérieure de la rotule droite.

1. *Base de la rotule.*
2. *Face antérieure de la rotule.*
3. *Sommet de la rotule.*

f. Développement osseux (Fig. 5)

Apparue vers le 3e mois de la vie intra-utérine, la rotule n'est d'abord qu'une ébauche cartilagineuse incluse dans le tendon du quadriceps.

A l'âge de trois ans apparaît un noyau d'ossification central, qui sépare en deux parties le tendon du quadriceps. L'ossification est terminée vers 18 ans.

Un noyau accessoire supéro-externe peut parfois ne pas se fusionner, réalisant la « patella bipartita » (rotule en deux parties), qu'il ne faut pas confondre avec une fracture parcellaire (Fig. 7).

g. Structure

Constituée par du tissu spongieux, enveloppé par du tissu compact plus épais en avant, la rotule est fragile et peut se fracturer transversalement, ou en divers fragments.

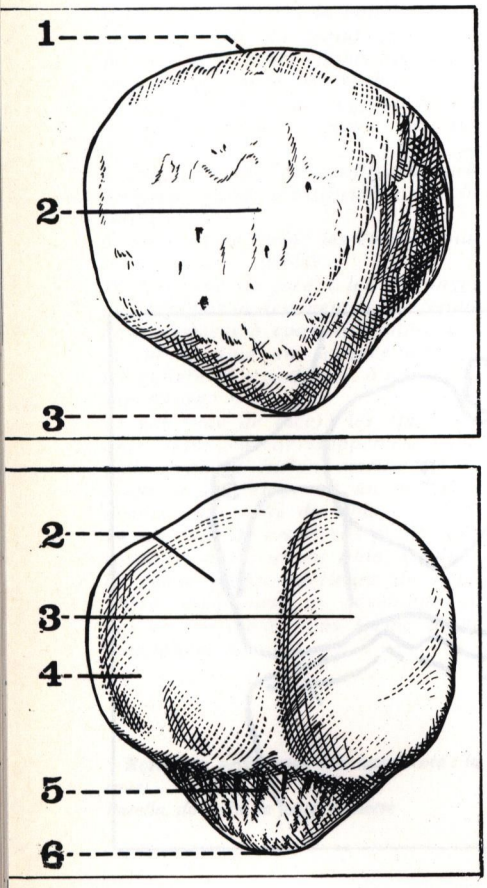

FIGURE 9
Vue postérieure

1. *Base de la rotule*
2. *Facette articulaire interne*
3. *Facette articulaire externe*
4. *Portion condylienne de la facette interne*
5. *Partie extra-articulaire de la face postérieure*
6. *Sommet ou pointe de la rotule*

C. L'EXTRÉMITÉ SUPÉRIEURE DU TIBIA

En forme de pyramide à base supérieure, elle est aplatie d'avant en arrière, et déjetée en console à l'aplomb de la face postérieure du tibia.

On lui décrit une base, ou plateau tibial, et deux tubérosités, ou condyles.

a. Le plateau tibial, de contour irrégulièrement ovalaire, s'articula avec les condyles fémoraux (Fig. 10)

Il comprend deux cavités glénoïdes, et des surfaces interglénoïdiennes.

• *Les cavités glénoïdes* ou surfaces articulaires supérieures (Facies Articularis Superior) sont situées l'une et l'autre au-dessus des tubérosités :

— *cavité interne :* longue, étroite, et concave, comme le condyle interne du fémur,

— *cavité externe :* plus large, concave transversalement et convexe dans le sens antéro-postérieur.

• *Les surfaces interglénoïdiennes* peuvent être divisées en trois parties :

— *en avant :* la *surface pré-spinale,* ou intercondylienne antérieure (Area Intercondylaris Anterior), large et horizontale, présente d'avant en arrière et de dedans en dehors, trois insertions :
corne antérieure du ménisque interne,
ligament croisé antéro-externe,
corne antérieure du ménisque externe ;

— *au milieu :* les *épines du tibia,* entre les deux cavités glénoïdes :
— *épine tibiale interne,* ou tubercule intercondylien médial (Tuberculum Intercondylare Mediale),
— *épine tibiale externe,* ou tubercule intercondylien latéral (Tuberculum Intercondylare Laterale).

Le versant latéral de ces épines est articulaire, et leur versant axial rugueux, sans aucune insertion ;

— *en arrière :* la *surface rétro-spinale,* ou intercondylienne postérieure (Area Intercondylaris Posterior), petite, descend obliquement vers la face postérieure du tibia.

Elle présente, d'avant en arrière, trois insertions :
corne postérieure du ménisque externe,
corne postérieure du ménisque interne,
ligament croisé postéro-interne (débordant sur la face postérieure).

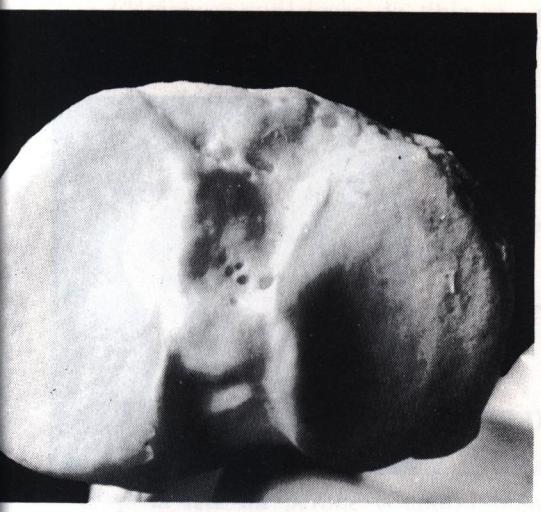

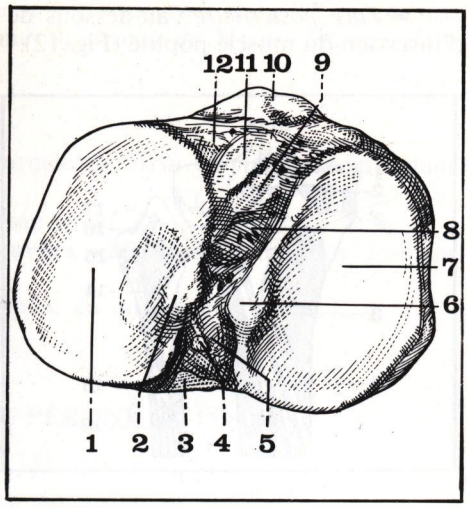

FIGURE 10

L'extrémité supérieure du tibia droit

1. *Cavité glénoïde interne*
2. *Epine tibiale interne (ou médiale)*
3. *Insertion du ligament croisé postéro-interne*
4. *Insertion de la corne postérieure du ménisque interne*
5. *Surface rétro-spinale*
6. *Epine tibiale externe (ou latérale)*
7. *Cavité glénoïde externe*
8. *Surface pré-spinale*
9. *Insertion de la corne antérieure du ménisque externe*
10. *Tubérosité tibiale antérieure*
11. *Insertion du ligament croisé antéro-externe*
12. *Insertion de la corne antérieure du ménisque interne*

b. Les tubérosités tibiales, ou condyles du tibia, supportent de chaque côté les cavités glénoïdes ; elles portent le nom de *condyle interne* ou médial (Condylus Medialis) et de *condyle externe* ou latéral (Condylus Lateralis).

Mais cette appellation de « condyles » peut prêter à confusion avec les condyles fémoraux, tout au moins en traumatologie osseuse.

A ce massif tubérositaire, on peut décrire 4 faces :

• *Face antérieure :* triangulaire, à base supérieure, elle est centrée par la *tubérosité tibiale antérieure* (Tuberositas Tibiae) où s'insère en bas le tendon rotulien, et qui répond en haut à la bourse séreuse sous-rotulienne (Fig. 11).

De chaque côté, la bifurcation de la crête tibiale antérieure détermine deux bords à concavité inférieure, sur lesquels se fixent les expansions des vastes ; le bord externe se renfle à sa partie moyenne en un *tubercule de Gerdy**, sur lequel vient se terminer la bandelette de Maissiat.

*** Gerdy Pierre (*cf.* page 1184)**

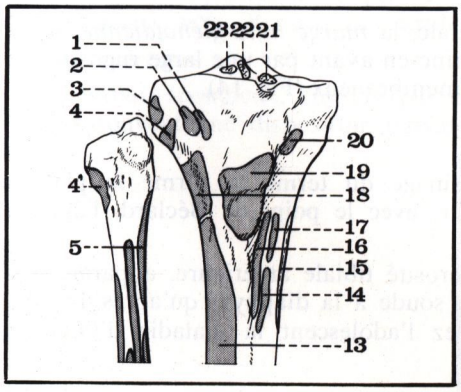

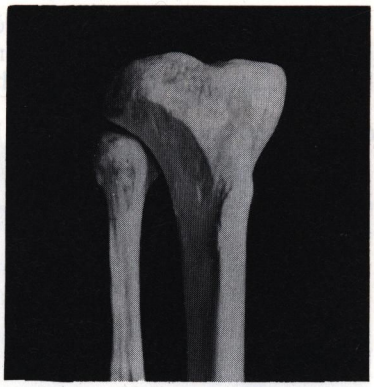

FIGURE 11

Vue antérieure des extrémités supérieures du péroné et du tibia droits

1. *Expansion croisée du vaste interne*
2. *Insertion de la bandelette de Maissiat*
3. *Long péronier latéral (faisceau tibial)*
4. *Extenseur commun des orteils*

4' *Long péronier latéral (faisceau péronier)*

5. *Soléaire*
13. *Jambier antérieur*
14. *Demi-tendineux*
15. *Ligament latéral interne du genou*
16. *Couturier*
17. *Droit interne*
18. *Jambier antérieur*
19. *Tendon rotulien*
20. *Expansion croisée du vaste externe*
21. *Corne antérieure du ménisque interne*
22. *Ligament croisé antéro-externe*
23. *Corne antérieure du ménisque externe*

FIGURE 12
Vue postérieure des extrémités supérieures du tibia et du péroné droits

1. *Ligament croisé postéro-interne*
2. *Tendon direct du demi-membraneux*
2'. *Tendon réfléchi du demi-membraneux*
3. *Muscle poplité*
4. *Muscle soléaire (faisceau tibial)*
12. *Fléchisseur propre du gros orteil*
13. *Jambier postérieur*
14. *Muscle soléaire (faisceau péronier)*
15. *Long péronier latéral*
16. *Ligament latéral externe du genou*
17. *Biceps crural (ou fémoral)*
18. *Corne postérieure du ménisque externe*
19. *Corne postérieure du ménisque interne*

• *Face postérieure :* au-dessous de la surface rétro-spinale, s'étend la surface d'insertion du muscle poplité (Fig. 12).

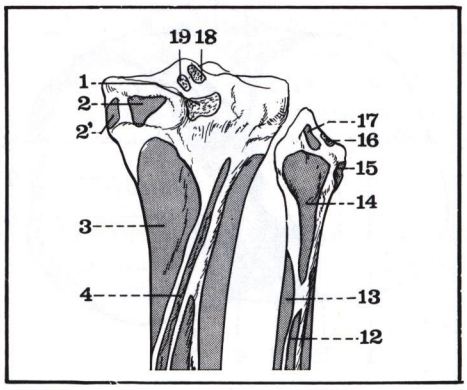

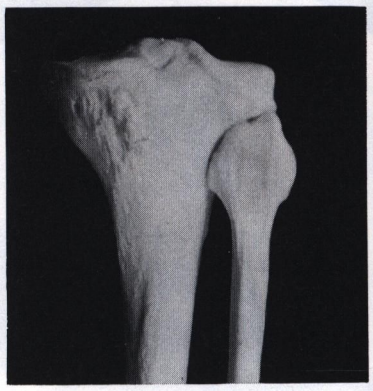

• *Face externe :* à la partie postérieure se trouve la *facette péronière* ou facette articulaire fibularienne (Facies Articularis Fibularis), ovalaire, orientée en bas, en dehors, et en arrière (Fig. 13).

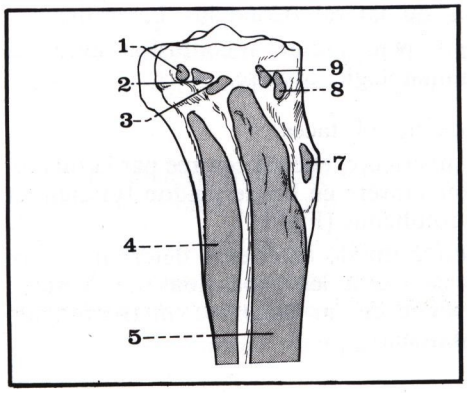

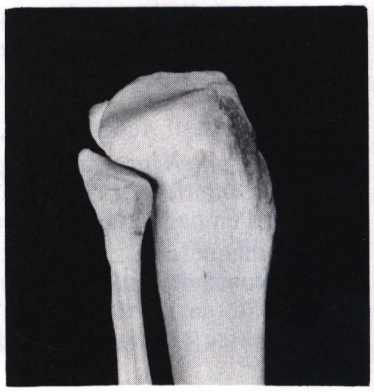

FIGURE 13
Vue externe du tibia droit

1. *Biceps crural*
2. *Long péronier latéral*
3. *Extenseur commun des orteils*
4. *Jambier postérieur*
5. *Jambier antérieur*
7. *Tendon rotulien*
8. *Expansion croisée du vaste interne*
9. *Bandelette de Maissiat*

• *Face interne :* une gouttière horizontale, la *marge infra-glénoïdienne,* sous-jacente à la cavité glénoïde interne, se termine en avant par une large rugosité sur laquelle s'insère le tendon réfléchi du demi-membraneux (Fig. 14).

c. Développement osseux (Fig. 5)

Un *point principal* apparaît au voisinage du terme et forme le plateau tibial (intérêt médico-légal pour déterminer, avec le point de Béclard, l'âge du fœtus).

Un *point accessoire,* destiné à la tubérosité tibiale antérieure, apparaît vers 12 ans, se développe vers le bas, et ne se soude à la diaphyse qu'après 18 ans. L'apophysite tibiale antérieure réalise chez l'adolescent la maladie d'Osgood-Schlatter.

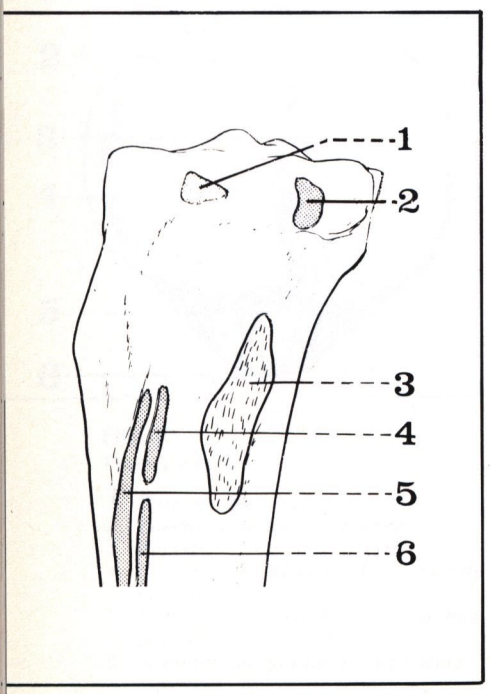

FIGURE 14
Vue interne du tibia droit

1. *Tendon réfléchi du demi-membraneux*
2. *Tendon direct du demi-membraneux*
3. *Ligament latéral interne du genou*
4. *Droit interne*
5. *Couturier*
6. *Demi-tendineux*

L'épiphyse supérieure du tibia se réunit à la diaphyse entre 18 et 24 ans, par un cartilage de conjugaison qui, comme au niveau du fémur, est considéré comme « fertile ».

d. Structure

L'extrémité supérieure du tibia est formée de *tissu spongieux* comportant trois sortes de *travées :*

— *transversales,* sous-jacentes au plateau tibial,
— *verticales,* perpendiculaires aux cavités glénoïdes, dont elles forment les piliers,
— *obliques,* se rendant au condyle opposé en un système ogival.

D. L'EXTRÉMITÉ SUPÉRIEURE DU PÉRONÉ (ou Fibula)

Elle présente deux parties (Fig. 11, 12 et 15) :

— *la tête du péroné* (Caput Fibulae), de forme pyramidale,
— *le col du péroné,* portion rétrécie qui réunit la tête au corps de l'os.

On lui décrit une portion articulaire, et une portion non articulaire :

• *La facette articulaire* de la tête du péroné (Facies Articularis Capitis Fibulae), plane, arrondie ou ovalaire, est placée sur le versant supéro-interne de la tête. de la tête.

Orientée en haut et en dedans, elle s'articule avec la facette identique située à la partie postérieure de la face externe du tibia.

• *L'apophyse styloïde* ou sommet de la tête du péroné (Apex Capitis Fibulae) est située en arrière et en dehors de la facette articulaire ; elle constitue la corne postérieure d'une empreinte semi-lunaire, la *facette prestyloïdienne,* sur laquelle se fixe le tendon du biceps crural, avec, en avant, l'insertion du ligament latéral externe de l'articulation du genou.

Sur les faces antérieure et externe de la tête et du col s'insère le chef supérieur du long péronier latéral ; sur la face postérieure, le faisceau péronier du soléaire.

• *Développement osseux* (Fig. 5)

Un point épiphysaire supérieur apparaît à l'âge de 4 ans et se soude à la diaphyse vers 20 ans. Le cartilage de conjugaison est extra-articulaire.

• *Structure*

Le tissu spongieux, entouré par une mince coque de tissu compact, affecte le plus souvent une disposition ogivale.

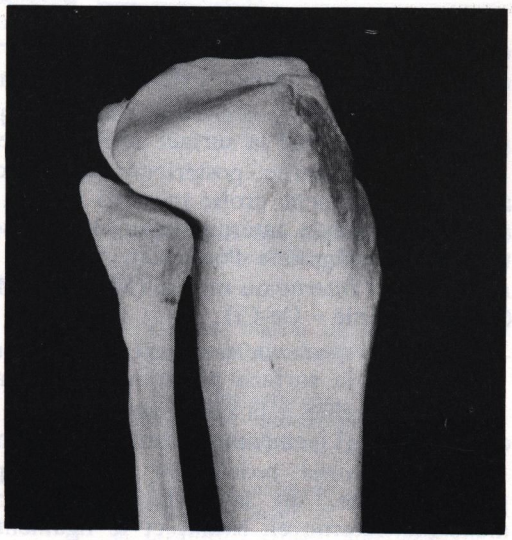

FIGURE 15
Vue externe des extrémités supérieures du tibia et du péroné droits mettant en évidence la position de la tête du péroné sous la facette péronière du tibia

2. Les articulations

A. L'ARTICULATION DU GENOU (Articulatio Genus)

Elle met en présence le fémur, le tibia et la rotule, sous forme de deux articulations secondaires :

— la fémoro-rotulienne : trochléenne (articulation en forme de poulie)
— la fémoro-tibiale : bi-condylienne, complétée par deux ménisques articulaires.

a. Les surfaces articulaires sont recouvertes d'un revêtement de cartilage hyalin (Fig. 16 et 17) :

• *La trochlée fémorale* ou facette patellaire (Facies Patellaris), avec ses deux joues latérales.

• *Les condyles fémoraux,* enroulés d'avant en arrière suivant un axe spiroïde, et séparés par l'échancrure (ou fosse) intercondylienne.

• *La facette articulaire,* postérieure, de la rotule, répondant aux deux joues de la trochlée.

• *Les cavités glénoïdes* du tibia, de formes différentes, se relevant au milieu sur le versant latéral des *épines tibiales,* véritable pivot autour duquel tournent les condyles dans les mouvements de rotation du genou.

b. Les ménisques interarticulaires, ou fibro-cartilages semi-lunaires, fixés sur les cavités glénoïdes, augmentent leur surface, et les rendent concaves.

Prismatiques triangulaires, en forme de croissant, ils présentent :

— une *face inférieure,* tibiale, appliquée sur les cavités glénoïdes,
— une *face supérieure,* condylienne, concave, articulée avec le fémur,
— une *base,* ou bord circonférentiel externe, qui suit le contour des cavités glénoïdes, et adhère à la capsule,
— un *bord circonférentiel interne,* mince et tranchant, qui circonscrit la partie centrale de la cavité glénoïde, sans la recouvrir,
— une *corne antérieure* fixée à la surface pré-spinale,
— une *corne postérieure,* fixée à la surface rétro-spinale.

Chaque ménisque présente des caractères particuliers qui les différencient l'un de l'autre (Fig. 18).

• Le *ménisque externe* ou latéral (Meniscus Lateralis) est très fermé, en forme de O :

— sa *corne antérieure* est fixée par un ligament, ou frein méniscal antéro-externe, sur la surface pré-spinale, entre le ligament croisé antéro-externe en avant, et l'épine tibiale externe en arrière ;

— sa *corne postérieure* est fixée par un ligament, ou frein méniscal postéro-externe, sur la surface rétro-spinale, en arrière de l'épine tibiale externe.

De cette corne postérieure se détache un petit faisceau qui longe en arrière le ligament croisé postéro-interne, et se termine avec lui sur la face axiale du condyle interne (ligament ménisco-fémoral de Wrisberg* ou Ligamentum Meniscofémorale Posterius).

Le ménisque interne ou médial (Meniscus Medialis) est plus ouvert, en forme de C (mnémotechnie = Oe-Ci) :

— sa *corne antérieure* est fixée par un ligament, ou frein méniscal antéro-interne, sur la surface pré-spinale, en avant du ligament croisé antéro-externe.

Elle est reliée à la corne antérieure du ménisque externe par le ligament jugal ou transverse (Ligamentum Transversum Genus) de Winslow** ;

— *sa corne postérieure* est fixée par un ligament, ou frein méniscal postéro-interne, sur la surface rétro-spinale, entre la corne postérieure du ménisque externe en avant, et le ligament croisé postéro-interne, en arrière.

*** Wrisberg Heinrich (1739-1808), anatomiste et gynécologue allemand professeur d'anatomie à Göttingen (Allemagne)**
**** Winslow Jacques Bénigne**
(*cf.* page 1264)

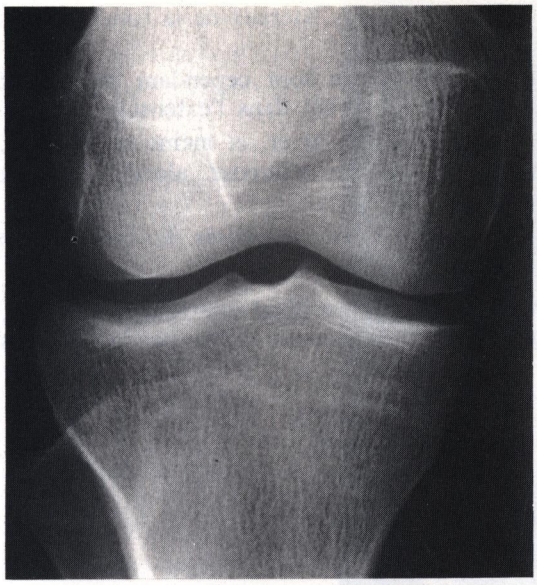

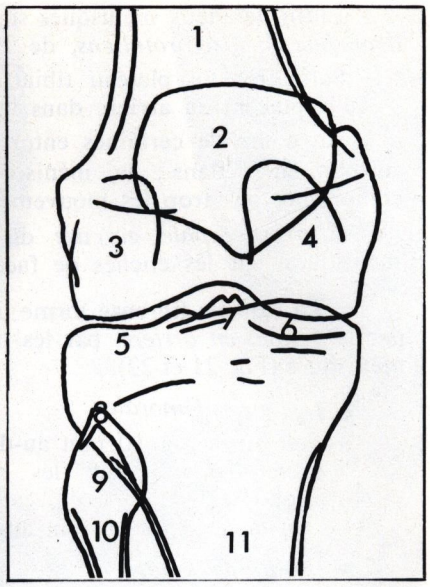

FIGURE 16

Radiographie de face du genou droit.

1. *Diaphyse fémorale.*
2. *Rotule.*
3. *Condyle externe du fémur.*
4. *Condyle interne du fémur.*
5. *Plateau tibial externe.*
6. *Plateau tibial interne.*
7. *Epines du tibia.*
8. *Apophyse styloïde de la tête du péroné.*
9. *Tête du péroné.*
10. *Col du péroné.*
11. *Diaphyse du tibia.*

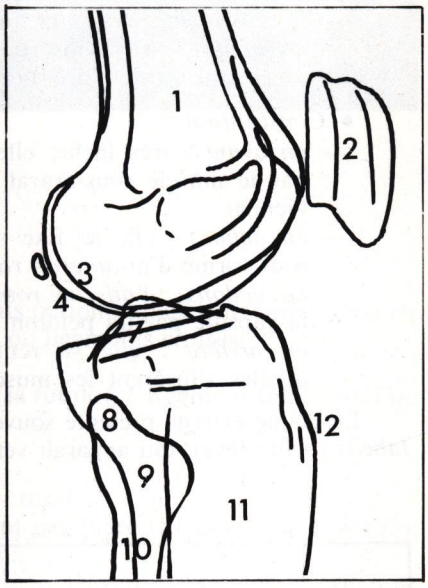

FIGURE 17

Radiographie de profil du genou droit

1. *Diaphyse du fémur.*
2. *Rotule.*
3. *Condyle externe du fémur.*
4. *Condyle interne du fémur.*
7. *Epines du tibia.*
8. *Apophyse styloïde de la tête du péroné.*
9. *Tête du péroné.*
10. *Diaphyse du péroné.*
11. *Diaphyse du tibia.*

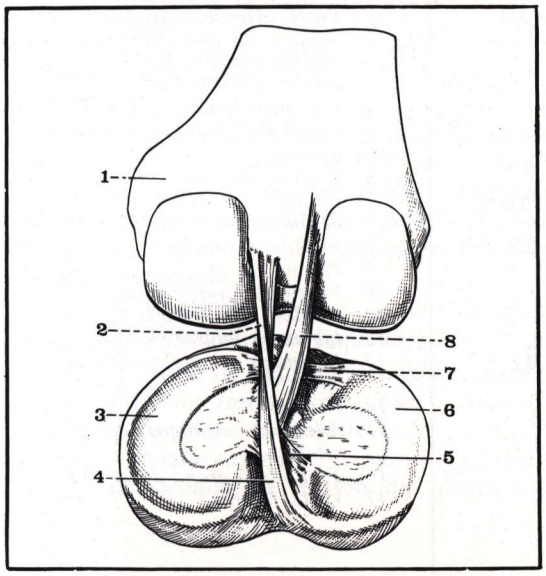

FIGURE 18

Les ménisques inter-articulaires (vue postérieure de l'articulation du genou droit)

1. *Condyle interne du fémur.*
2. *Ligament ménisco-fémoral postérieur.*
3. *Ménisque interne.*
4. *Ligament croisé postéro-interne.*
5. *Frein postérieur du ménisque externe.*
6. *Ménisque externe.*
7. *Ligament jugal.*
8. *Ligament croisé antéro-externe.*

FIGURE 19
Arthrographie gazeuse du genou droit mettant en évidence le ménisque externe

FIGURE 20
Arthrographie lipiodolée mettant en évidence le ménisque interne du genou droit

Enfin, les deux ménisques sont reliés aux bords latéraux de la rotule par les *ligaments ménisco-rotuliens,* de Pauzat.

Solidaires du plateau tibial, les ménisques ne sont cependant pas fixes ; ils se déplacent en arrière dans la flexion, et en avant dans l'extension.

Au cours de certaines entorses, ils peuvent se luxer, et même se déchirer, surtout en dedans ; la méniscectomie unilatérale s'impose alors : elle ne compromet pas trop les mouvements du genou.

L'arthrographie gazeuse du genou permet de visualiser le contour des ménisques, sur les clichés de face (Fig. 19 et 20).

c. La capsule fibreuse forme un manchon fémoro-tibial interrompu *en avant,* par la rotule, *en arrière,* par les ligaments croisés, *sur les côtés,* par la base des ménisques (Fig. 21 et 22).

- *Insertions fémorales :*
  — *en avant :* à 10 mm au-dessus de la trochlée,
  — *latéralement :* sur les rampes capsulaires, à 5 mm au-dessus des condyles,
  — *en arrière :* à 10 mm au-dessus des condyles.
- *Insertions tibiales :*
  — *en avant :* au bord antérieur de la surface pré-spinale,
  — *latéralement :* à 5 mm au-dessous des cavités glénoïdes,
  — *en arrière :* sur l'insertion du ligament croisé postéro-interne, laissant ainsi extra-articulaire la partie postérieure de la surface rétro-spinale.
- *Constitution :*
  — *en avant :* très lâche, elle forme le cul-de-sac sous-quadricipital, tendu par le muscle sous-crural ou articulaire du genou (Musculus Articularis Genus),
  — *en dehors :* elle se fixe sur la base du ménisque externe, et s'épaissit sous forme d'un *aileron rotulien externe* (Retinaculum Patellae Laterale),
  — *en dedans :* l'*aileron rotulien interne* est bien individualisé, séparé de la capsule par un peloton adipeux,
  — *en arrière :* elle se renforce par des *coques condyliennes,* sur lesquelles s'insèrent les muscles jumeaux.

La coque externe présente souvent dans son épaisseur un petit os sésamoïde, ou *fabella* (petite fève), qui apparaît vers l'âge de 15 ans (Fig. 24).

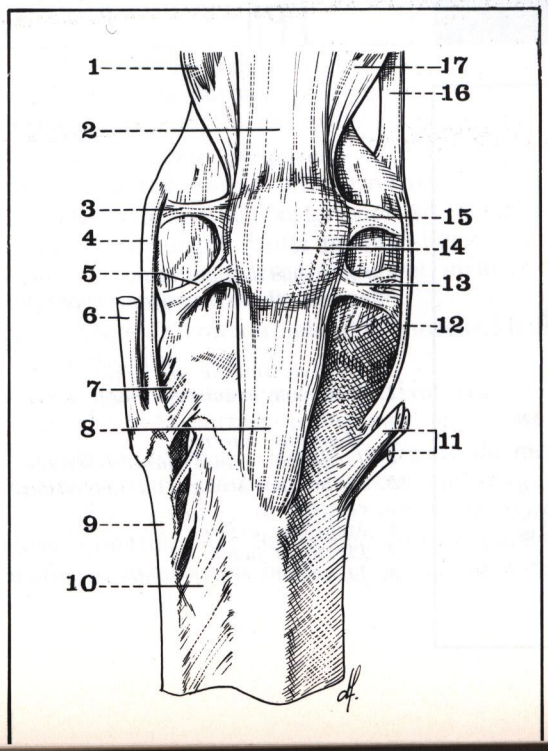

FIGURE 21
Vue antérieure de l'articulation du genou

1. *Vaste externe.*
2. *Tendon du droit antérieur*
3. *Aileron anatomique externe de la rotule*
4. *Ligament latéral externe*
5. *Ligament ménisco-rotulien externe*
6. *Tendon du biceps crural*
7. *Capsule de l'articulation tibio-péronière supérieure*
8. *Tendon rotulien*
9. *Péroné*
10. *Membrane intérosseuse*
11. *Tendons de la patte d'oie*
12. *Ligament latéral interne*
13. *Ligament ménisco-rotulien interne*
14. *Rotule*
15. *Aileron anatomique interne de la rotule*
16. *Tendon du grand adducteur*
17. *Vaste interne*

FIGURE 22

Arthrographie gazeuse de profil du genou droit mettant en évidence la forme de la cavité articulaire et l'importance du cul-de-sac sous-quadricipital

d. Les ligaments comprennent des ligaments périphériques, plus importants en dedans et en dehors, et des ligaments profonds, ou ligaments croisés.

• *Le ligament antérieur* est interrompu par la rotule (*cf.* Région rotulienne) (Fig. 23, page 1574).

Il comprend :
— *en haut :* le tendon du quadriceps crural,
— *en bas :* le *tendon rotulien,* ou ligament patellaire (Ligamentum Patellae), fixé sur la tubérosité tibiale antérieure,
— *latéralement :* les *expansions des muscles vastes,* recouvrent les ailerons rotuliens, et vont se fixer de chaque côté de la tubérosité tibiale antérieure :
  — les unes, *directes,* du même côté,
  — les autres, *croisées,* du côté opposé, en s'entrecroisant devant la rotule.

• *Le ligament postérieur* est représenté par un ensemble de formations fibreuses qui recouvrent les coques condyliennes (Fig. 24) :

— le *ligament poplité oblique* (Ligamentum Popliteum Obliquum) représente le tendon récurrent du demi-membraneux ; il croise en oblique le genou, orienté en haut et en dehors, et se fixe sur la coque condylienne externe, et sur son sésamoïde ;

— le *ligament poplité arqué* (Ligamentum Popliteum Arcuatum) réalise une arcade fibreuse sous laquelle passe le tendon du muscle poplité.

Il est formé de deux faisceaux qui partent de la coque condylienne externe :
— *faisceau interne, ou tibial :* fixé sur la crête qui surmonte la surface d'insertion du poplité,
— *faisceau externe, ou péronier :* fixé sur l'apophyse styloïde du péroné, en dedans du tendon du biceps.

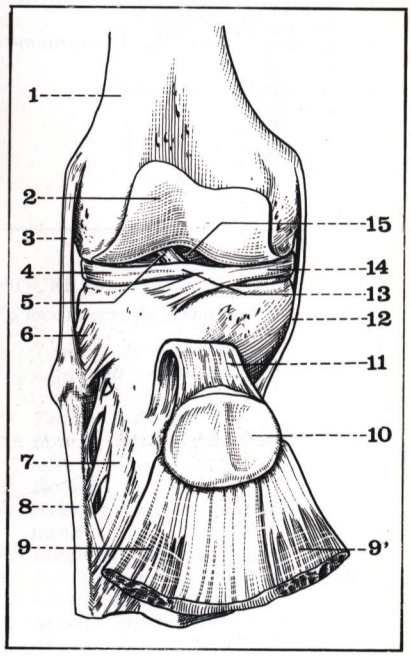

FIGURE 23

Vue antérieure de l'articulation du genou droit (après section du tendon du quadriceps)

1. *Diaphyse fémorale*
2. *Trochlée fémorale*
3. *Ligament latéral externe*
4. *Ménisque externe*
5. *Ligament croisé antéro-externe*
6. *Ligament antérieur de l'articulation tibio-péronière supérieure*
7. *Ligament interosseux*
8. *Diaphyse péronière*
9. *Muscle vaste externe (sectionné)*
9'. *Muscle vaste interne (sectionné)*
10. *Facette articulaire interne de la rotule*
11. *Tendon rotulien*
12. *Ligament latéral interne*
13. *Ligament jugal*
14. *Ménisque interne*
15. *Ligament croisé postéro-interne*

FIGURE 24

Le plan ligamentaire postérieur du genou droit

1. *Diaphyse fémorale*
2. *Tendon du grand adducteur*
3. *Muscle jumeau interne (rabattu)*
3' *Muscle jumeau externe (rabattu)*
4. *Tendon du demi-membraneux*
4' *Tendon réfléchi du demi-membraneux*
4'' *Tendon direct du demi-membraneux*
5. *Ligament latéral interne*
5'. *Fabella*
6. *Coque condylienne interne*
7. *Bord interne du tibia*
8. *Diaphyse péronière*
9. *Muscle poplité*
10. *Ligament postérieur de l'articulation tibio-péronière supérieure*
11. *Faisceau interne du ligament poplité arqué*
12. *Faisceau externe du ligament poplité arqué*
13. *Tendon du biceps crural*
14. *Ligament latéral externe*
15. *Tendon récurrent du demi-membraneux*
15' *Expansions du tendon récurrent sur la coque condylienne externe*

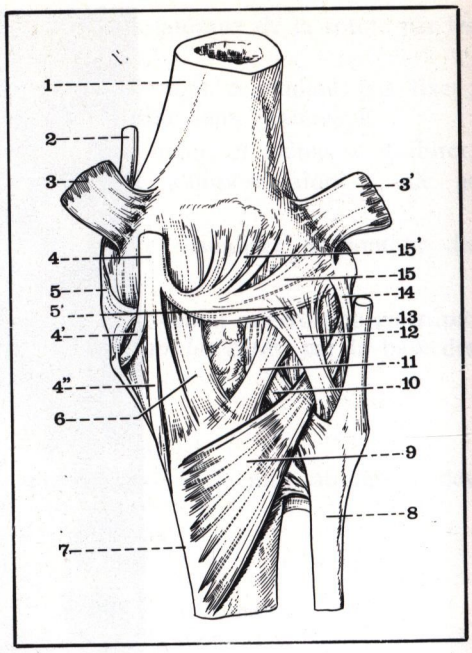

• *Le ligament latéral externe* ou collatéral fibularien (Ligamentum Collaterale Fibulare) est formé d'un cordon arrondi, long de 5 à 6 cm, oblique en bas et en arrière, à la partie postéro-latérale du genou (Fig. 25) :

— *insertion supérieure :* sur le tubercule condylien externe,

— *insertion inférieure :* sur la facette pré-styloïdienne du péroné.

Sa face profonde adhère à la capsule, et recouvre, au niveau du ménisque externe, l'artère articulaire inféro-externe.

Sa face superficielle est séparée du tendon du biceps par une bourse séreuse.

FIGURE 25

Vue externe du genou droit

1. *Muscle jumeau externe*
2. *Muscle poplité*
3. *Ligament latéral externe du genou*
4. *Muscle biceps crural (ou fémoral)*
5. *Ligament antérieur de l'articulation tibio-péronière supérieure*
6. *Capsule de l'articulation tibio-péronière supérieure*
7. *Ligament de Barkow*
8. *Ligament interosseux*
9. *Paquet adipeux sous-rotulien*
10. *Ligament ménisco-rotulien externe*
11. *Rotule (ou patelle)*
12. *Aileron rotulien externe*
13. *Bourse séreuse sous-quadricipitale*
14. *Tendon du quadriceps crural*

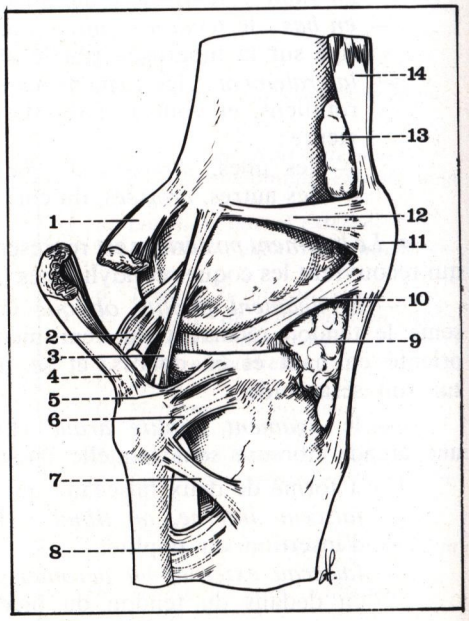

• *Le ligament latéral interne* ou collatéral tibial (Ligamentum Collaterale Tibiale), plus aplati, forme une bandelette fibreuse, oblique en bas et en avant (en sens inverse du ligament externe), et longue de 10 à 12 cm (Fig. 26).

– *insertion supérieure :* en arrière du tubercule condylien interne,

— *insertion inférieure :* sur la face interne du tibia, en arrière des tendons de la « patte d'oie ».

Sa face profonde envoie des fibres ascendantes qui forment une sorte de poulie au-dessous du tendon réfléchi du demi-membraneux ; elle recouvre l'artère articulaire inféro-interne.

Sa face superficielle est séparée des tendons de la « patte d'oie » par une bourse séreuse.

Les fibres profondes du ligament s'interrompent sur le ménisque interne, et se décomposent en fibres fémoro-méniscales, et ménisco-tibiales.

Les fibres superficielles vont directement du fémur au tibia.

Le ligament latéral interne est le plus fréquemment atteint dans l'entorse du genou.

• *Les ligaments croisés* (Ligamenta Cruciata Genus) sont situés profondément dans l'échancrure intercondylienne (Fig. 27 et 28).

— Le *ligament croisé antéro-externe* (Ligamentum Cruciatum Anterius) est oblique en haut, en arrière et en dehors.

Il s'insère :

— sur le tibia : sur la surface pré-spinale, entre les cornes antérieures des ménisques,

— sur le fémur : à la partie postérieure de la face intercondylienne du *condyle externe,* sur une surface verticale.

Il est donc *antérieur* sur le tibia et *externe* sur le fémur.

— Le *ligament croisé postéro-interne* (Ligamentum Cruciatum Posterius) est oblique en haut, en avant et en dedans.

Il s'insère :

— sur le tibia : sur la surface rétro-spinale, derrière la corne postérieure du ménisque interne,

— sur le fémur : à la partie antérieure de la face intercondylienne du condyle *interne,* sur une surface horizontale.

Il est donc *postérieur* sur le tibia, et *interne* sur le fémur (mnémotechnie = Ae-Pi).

Les ligaments croisés sont séparés souvent par une petite bourse séreuse.

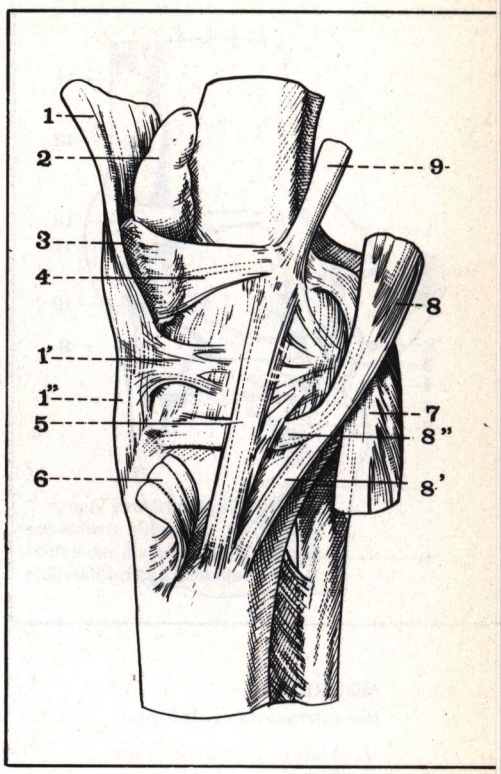

FIGURE 26

La face interne du genou droit

1. *Tendon du quadriceps*
1' *Ligament ménisco-rotulien interne*
1" *Tendon rotulien*
2. *Bourse séreuse sous-quadricipitale*
3. *Rotule*
4. *Aileron rotulien anatomique interne*
5. *Ligament latéral interne*
6. *Les tendons de la patte d'oie (sectionnés)*
7. *Muscle jumeau interne*
8. *Muscle demi-membraneux*
8' *Tendon direct du demi-membraneux*
8" *Tendon réfléchi du demi-membraneux*
9. *Tendon du grand adducteur (faisceau inférieur)*

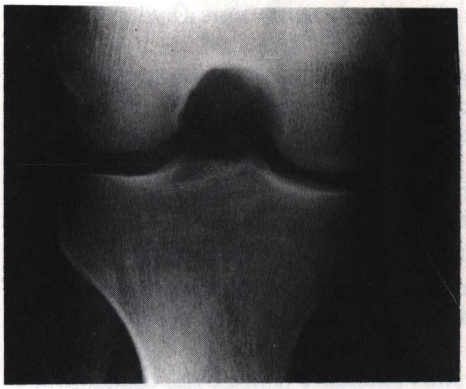

FIGURE 27

Radiographie de face du genou droit en flexion mettant en évidence l'échancrure intercondylienne et montrant le contour des ligaments croisés

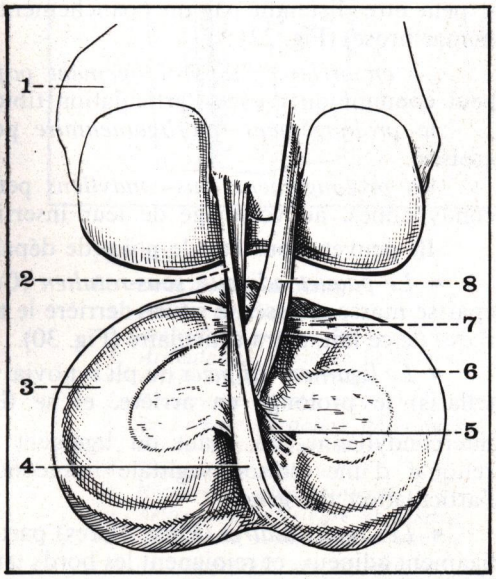

FIGURE 28

Les ligaments croisés (vue postérieure de l'articulation du genou droit)

1. *Condyle interne du fémur*
2. *Ligament ménisco-fémoral postérieur*
3. *Ménisque interne*
4. *Ligament croisé postéro-interne*
5. *Frein postérieur du ménisque externe*
6. *Ménisque externe*
7. *Ligament jugal*
8. *Ligament croisé antéro-externe*

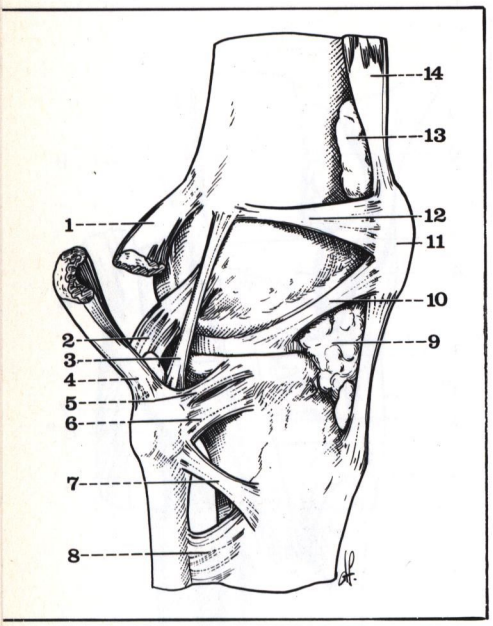

FIGURE 30

Vue extérieure du genou droit

1. *Muscle jumeau externe*
2. *Muscle poplité*
3. *Ligament latéral externe du genou*
4. *Muscle biceps crural (ou fémoral)*
5. *Ligament antérieur de l'articulation tibio-péronière supérieure*
6. *Capsule de l'articulation tibio-péronière supérieure*
7. *Ligament de Barkow*
8. *Ligament interosseux*
9. *Paquet adipeux sous-rotulien*
10. *Ligament ménisco-rotulien externe*
11. *Rotule (ou patelle)*
12. *Aileron rotulien externe*
13. *Bourse séreuse sous-quadricipitale*
14. *Tendon du quadriceps crural*

FIGURE 29

Vue postérieure du genou droit

1. *Diaphyse fémorale*
2. *Tendon du grand adducteur*
3. *Muscle jumeau interne (rabattu)*
3' *Muscle jumeau externe (rabattu)*
4. *Tendon du demi-membraneux*
4' *Tendon réfléchi du demi-membraneux*
4'' *Tendon direct du demi-membraneux*
5. *Ligament latéral interne*
5'. *Fabella*
6. *Coque condylienne interne*
7. *Bord interne du tibia*
8. *Diaphyse péronière*
9. *Muscle poplité*
10. *Ligament postérieur de l'articulation tibio-péronière supérieure*
11. *Faisceau interne du ligament poplité arqué*
12. *Faisceau externe du ligament poplité arqué*
13. *Tendon du biceps crural*
14. *Ligament latéral externe*
15. *Tendon récurrent du demi-membraneux*
15' *Expansions du tendon récurrent sur la coque condylienne externe*

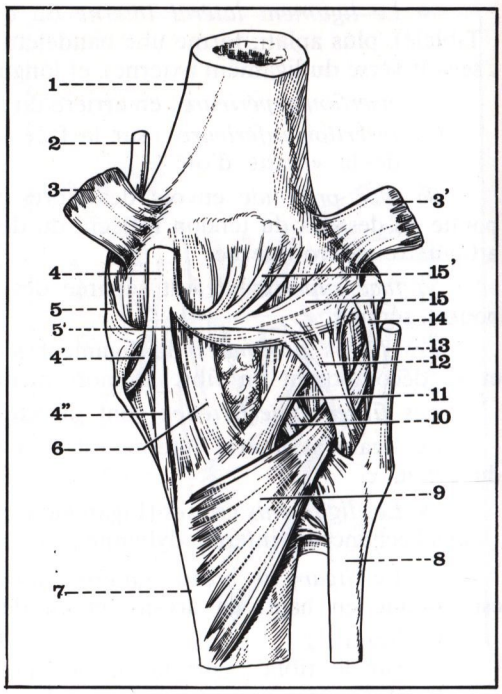

Comblant en grande partie l'échancrure intercondylienne, ils sont tapissés en avant par la synoviale, et sont donc extra-articulaires.

Leur appellation est très justifiée, car ils sont croisés dans tous les sens : sagittal, transversal et vertical.

e. La synoviale du genou est la plus vaste de toutes les synoviales articulaires. Elle revêt la face profonde de la capsule, et s'insère, comme elle, sur le fémur, la rotule et le tibia. Latéralement, elle est interrompue par les ménisques qui divisent la cavité articulaire en un étage sus-méniscal, et un étage sous-méniscal.

• *Les prolongements :*

— *en avant :* le *cul-de-sac sous-quadricipital* forme un vaste diverticule, développé au-dessus de la rotule, entre le fémur et le quadriceps, et tendu par le petit *muscle sous-crural,* ou articulaire du genou (Musculus Articularis Genus) ; il peut être distendu par un épanchement d'origine traumatique (hydarthrose ou hémarthrose) (Fig. 22) ;

— *en arrière :* le *prolongement poplité* accompagne le muscle poplité, et peut communiquer avec l'articulation tibio-péronière supérieure (Fig. 29) ;

le *prolongement interligamentaire* peut s'engager entre les deux ligaments croisés,

les *prolongements sus-condyliens* perforent la partie supérieure des coques condyliennes, au voisinage de leur insertion.

Ils peuvent tous être le point de départ de kystes synoviaux du creux poplité.

• *Le paquet adipeux sous-rotulien* (Corpus Adiposum Infrapatellare) est une épaisse masse graisseuse située derrière le tendon rotulien ; revêtu par la synoviale, il est, de ce fait, extra-articulaire (Fig. 30).

• *Le ligament adipeux* ou pli synovial sous-patellaire (Plica Synovialis Infrapatellaris) le prolonge en arrière, et se fixe au bord antérieur de l'échancrure intercondylienne, en avant du ligament croisé antéro-externe. Il représente le reliquat d'une cloison sagittale intercondylienne qui subdivise chez l'embryon l'articulation du genou.

• *Les replis alaires* (Plice Alares) partent en divergeant des bords latéraux du ligament adipeux, et rejoignent les bords latéraux de la rotule.

f. Les artères proviennent du cercle artériel du genou, formé par trois portions (Fig. 31 et 32) :

– le *cercle articulaire supérieur,* réalisé par l'artère grande anastomotique (de la fémorale) et les deux articulations supérieures (de la poplitée) ;

– l'*artère articulaire moyenne* (de la poplitée) qui perfore le ligament croisé postéro-interne ;

– le *cercle articulaire inférieur,* réalisé par les deux articulaires inférieures (de la poplitée) la récurrente tibiale antérieure (de la tibiale antérieure) et la récurrente tibiale interne (du tronc tibio-péronier).

g. Les nerfs articulaires, issus de plusieurs sources, sont destinés aux différentes faces du genou :

— *face antérieure :* branche rotulienne, du saphène interne (crural),

— *face interne :* nerf du vaste interne (crural) et branche superficielle de l'obturateur,

— *face externe :* nerf du court biceps (grand sciatique), nerf articulaire d'Arnold* (sciatique poplité externe),

— *face postérieure :* 3 rameaux du sciatique poplité interne, et branche profonde de l'obturateur.

*** Arnold Friedrich (1803-1890), anatomiste allemand, professeur d'anatomie à Tübingen et Heidelberg (Allemagne)**

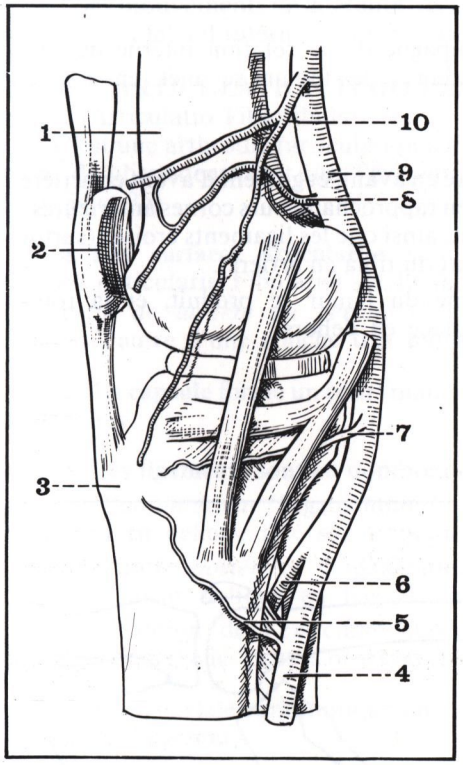

FIGURE 31

La face interne du genou droit et l'artère poplitée

1. *Diaphyse fémorale*
2. *Rotule (ou patelle)*
3. *Tubérosité tibiale antérieure*
4. *Tronc tibio-péronier*
5. *Artère récurrente tibiale interne*
6. *Artère tibiale antérieure*
7. *Artère articulaire inféro-interne*
8. *Artère articulaire supéro-interne*
9. *Artère poplitée*
10. *Branche articulaire de la grande anastomotique*

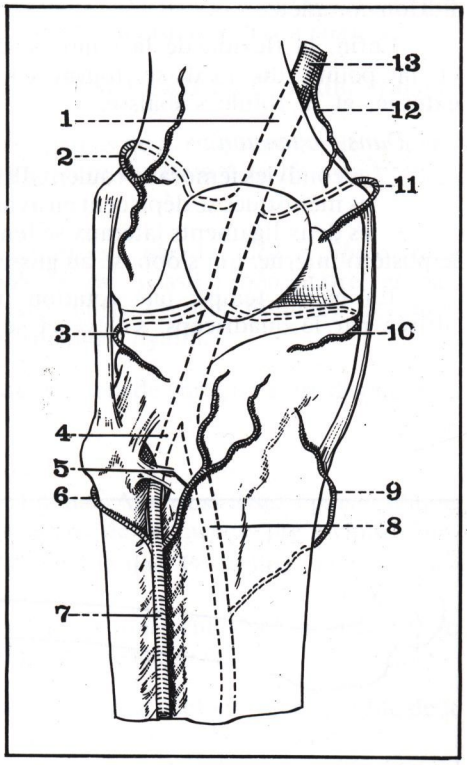

FIGURE 32

Les cercles artériels du genou

1. *Artère poplitée*
2. *Articulaire supérieure et externe*
3. *Articulaire inférieure et externe*
4. *Artère tibiale antérieure*
5. *Récurrente tibiale antérieure*
6. *Récurrente péronière antérieure*
7. *Artère tibiale antérieure*
8. *Tronc tibio-péronier*
9. *Récurrente tibiale interne*
10. *Articulaire inférieure et interne*
11. *Articulaire supérieure et interne*
12. *Artère grande anastomotique*
13. *Artère fémorale superficielle*

h. Les mouvements du genou sont essentiellement la flexion et l'extension, avec, accessoirement, la rotation, et l'inclinaison latérale.

• *Flexion et extension* (Fig. 33) :

A partir de l'extension (jambe dans le prolongement de la cuisse, la flexion se fait autour d'un axe transversal passant par les condyles fémoraux.

Flexion active = 130°

Flexion passive = 150°

Du fait de la différence de courbure des condyles, la flexion s'accompagne d'une rotation interne du tibia, et l'extension, d'une rotation externe.

Le déplacement des surfaces articulaires s'accompagne d'un double mouvement des condyles fémoraux, d'un glissement des ménisques, et d'une tension des ligaments :

Dans la flexion :

– les condyles fémoraux roulent d'avant en arrière (fémoro-méniscale) et glissent d'arrière en avant (ménisco-tibiale),

– les ménisques se déplacent dans le sens du roulement, c'est-à-dire qu'ils se portent en arrière, en rapprochant leurs cornes postérieures,

– le ligament latéral externe se relâche plus que l'interne,

– les ligaments croisés se relâchent dans la demi-flexion et se tendent dans la flexion complète.

Enfin, la flexion de la jambe s'accompagne d'une rotation interne du tibia, et la pointe du pied se tourne en dedans ; le fémur se met en rotation externe, et la rotule s'abaisse.

Dans l'extension :

– les condyles fémoraux roulent d'arrière en avant, et glissent d'avant en arrière,

– les ménisques se déplacent en avant, en rapprochant leurs cornes antérieures,

– les deux ligaments latéraux se tendent, ainsi que les ligaments croisés (surtout le postéro-interne, qui s'oppose au glissement du tibia en arrière).

En même temps, une rotation interne du fémur se produit, et la rotule, attirée par le quadriceps, s'élève et se déplace en dehors.

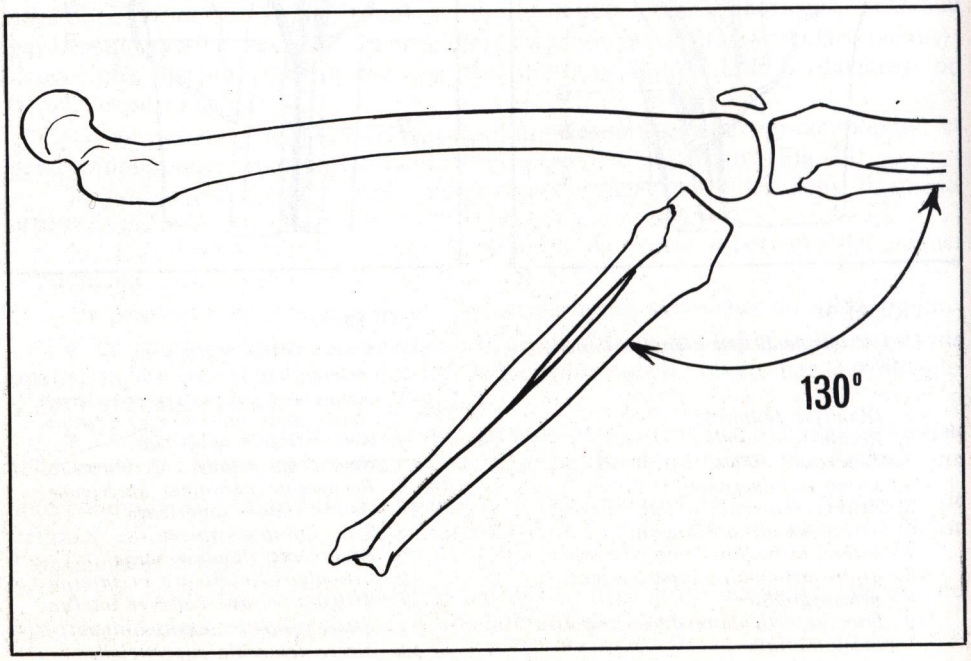

FIGURE 33

Mouvements de flexion et extension du genou

Flexion = 130° à partir de la position d'extension

• *Rotation :*

La rotation *active* accompagne, nous l'avons vu, la flexion et l'extension : elle ne dépasse pas 15°.

La rotation *passive* peut atteindre 40°, après fixation de la cuisse. Nulle dans l'extension complète (par suite de la tension des ligaments croisés et latéraux), nulle également dans la flexion complète, elle est maxima dans la demi-flexion.

Ces mouvements se produisent dans la ménisco-tibiale, autour d'un axe vertical passant par les épines tibiales.

• *Inclinaison latérale :*

Uniquement passive, elle est de très faible amplitude, et n'existe que dans la demi-flexion du genou.

• *Mouvements anormaux :*

– les mouvements « de tiroir » (déplacement d'arrière en avant de l'extrémité supérieure du tibia, la jambe étant fléchie à 90°) traduisent l'atteinte des ligaments croisés, associée à celle du ligament latéral interne ;

– les mouvements de rotation exagérée, recherchés dans la flexion, traduisent l'atteinte du ligament croisé antéro-externe ;

– les mouvements de latéralité, recherchés dans l'extension, traduisent l'atteinte du ligament latéral interne, associée à celle du ligament croisé antéro-externe.

B. L'ARTICULATION TIBIO-PÉRONIÈRE SUPÉRIEURE, ou tibio-fibulaire (Articulatio Tibiofibularis)

C'est une arthrodie (articulation à surfaces planes ne permettant que le mouvement de glissement) qui unit l'extrémité supérieure du tibia à la tête du péroné (Fig. 34 et 35).

a. Les surfaces articulaires sont représentées : par la *facette fibularienne* (Facies Articularis Fibularis) de la face externe du massif tubérositaire, et par la *facette de la tête du péroné* (Facies Articularis Capitis Fibulae), revêtues l'une et l'autre d'une couche très mince de cartilage hyalin.

b. La capsule forme un court manchon qui s'insère de part et d'autre des surfaces articulaires.

c. Les ligaments sont au nombre de deux :

— l'un *antérieur* (Ligamentum Capitis Fibulae Anterius) assez épais, oblique en bas et en dehors, fixé sur le péroné en avant de la facette pré-styloïdienne,

— l'autre *postérieur* (Ligamentum Capitis Fibulae Posterius), moins résistant, également oblique en bas et en arrière.

La luxation de l'extrémité supérieure du péroné entraîne la rupture de ces ligaments ; elle peut s'observer sans fracture associée.

d. La synoviale communique une fois sur 10 avec le prolongement poplité de la synoviale du genou.

3. Les rapports

Flanquée en dehors par l'articulation tibio-péronière supérieure, l'articulation du genou est superficielle en avant et sur les côtés, profonde en arrière, où elle est masquée par la région poplitée.

Elle est facile à explorer dans ses portion sous-cutanées, par la palpation et la recherche des points douloureux. La radiographie de face et de profil permet d'examiner ses surfaces articulaires, mais il faut utiliser un film courbe pour mettre en évidence l'échancrure intercondylienne (Fig. 36).

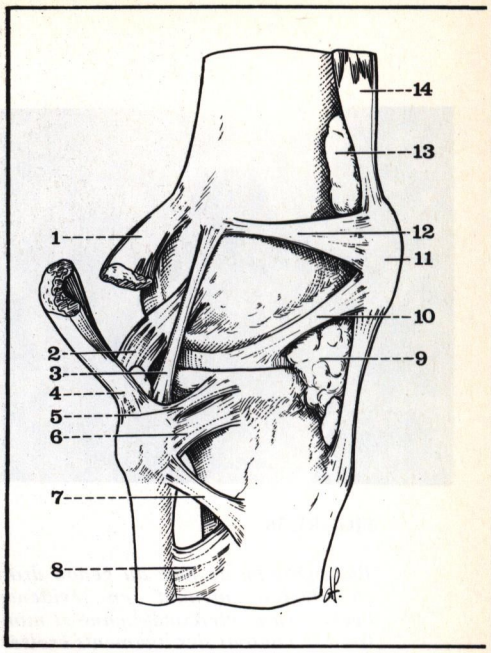

FIGURE 34

Vue externe du genou droit

1. *Muscle jumeau externe*
2. *Muscle poplité*
3. *Ligament latéral externe du genou*
4. *Muscle biceps crural (ou fémoral)*
5. *Ligament antérieur de l'articulation tibio-péronière supérieure*
6. *Capsule de l'articulation tibio-péronière supérieure*
7. *Ligament de Barkow*
8. *Ligament inter osseux*
9. *Paquet adipeux sous-rotulien*
10. *Ligament ménisco-rotulien externe*
11. *Rotule (ou patelle)*
12. *Aileron rotulien externe*
13. *Bourse séreuse sous-quadricipitale*
14. *Tendon du quadriceps crural*

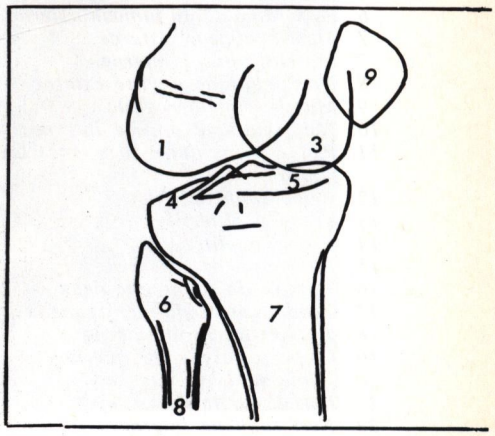

FIGURE 35

Schéma radiologique de 3/4 du genou droit mettant en évidence l'articulation tibio-péronière supérieure

1. *Condyle externe du fémur*
3. *Condyle interne du fémur*
4. *Plateau tibial externe*
5. *Plateau tibial interne*
6. *Tête du péroné*
7. *Diaphyse du tibia*
8. *Diaphyse du péroné*
9. *Rotule*

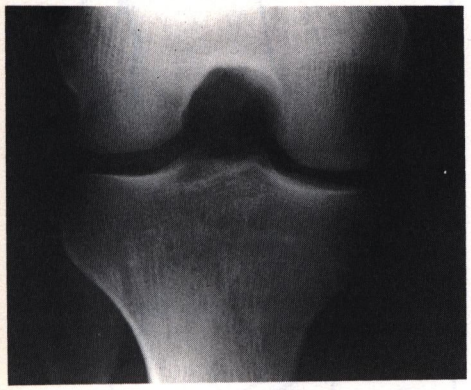

FIGURE 36

Radiographie de face du genou droit en flexion mettant en évidence l'échancrure intercondylienne et montrant le contour des ligaments croisés.

A. EN AVANT

La rotule se mobilise facilement sur le genou en extension ; normalement au contact de la trochlée, elle s'en éloigne en cas d'épanchement intra-articulaire, et son refoulement brusque contre la trochlée réalise le « choc rotulien » (Fig. 37).

De chaque côté de la rotule se creusent deux gouttières latéro-rotuliennes, qui se prolongent de part et d'autre du tendon rotulien, (*cf.* Région rotulienne).

B. LATÉRALEMENT

L'articulation est encore plus superficielle et peut être facilement abordée (Fig. 37) :

— *en dehors :* l'examen en demi-flexion montre l'interligne articulaire, avec, en arrière le cordon tendu du ligament latéral externe, et, plus bas, la saillie de la tête du péroné, sur laquelle se termine le tendon du biceps.

C'est à sa partie supéro-externe, sous la rotule, que l'on pratique la ponction du genou ;

— *en dedans :* l'interligne articulaire est également facile à sentir, et le point douloureux à ce niveau peut signer une atteinte du ménisque interne.

Seul le bord antérieur du ligament latéral interne peut être perçu, avec, en bas, les tendons de « la patte d'oie ».

A la partie postérieure, le tubercule du 3e adducteur est un repère important en chirurgie vasculaire.

C. EN ARRIÈRE

L'articulation est difficile d'accès, car elle est recouverte par les parties molles du creux poplité qui entourent, à l'intérieur d'un losange musculo-tendineux, les vaisseaux poplités et les nerfs sciatiques poplités (*cf.* Creux poplité, page 1583).

FIGURE 37

Coupe horizontale du creux poplité droit passant par les condyles fémoraux (segment supérieur de la coupe)

1. *Bandelette de Maissiat*
2. *Aileron rotulien externe*
3. *Ligament latéral externe du genou*
4. *Coque condylienne externe*
5. *Muscle biceps crural (ou fémoral)*
6. *Os sésamoïde du jumeau externe*
7. *Muscle jumeau externe*
7'. *Muscle jumeau interne*
8. *Nerf sciatique poplité externe*
9. *Muscle plantaire grêle*
10. *Nerf sciatique poplité interne*
11. *Paquet vasculaire des muscles jumeaux*
12. *Veine saphène externe*
13. *Veine poplitée*
14. *Artère poplitée*
15. *Nerf saphène externe*
16. *Tendon du demi-tendineux*
17. *Tendon du demi-membraneux*
18. *Tendon du droit interne*
19. *Coque condylienne interne*
20. *Veine saphène interne*
21. *Muscle couturier*
22. *Nerf saphène interne*
23. *Gaine du couturier*
24. *Ligament latéral interne du genou*
25. *Ligaments croisés*
26. *Aponévrose superficielle*
27. *Condyles fémoraux*
28. *Aileron rotulien interne*
29. *Surtout fibreux pré-rotulien*
30. *Rotule (ou patelle)*
31. *Bourse séreuse pré-rotulienne profonde*
32. *Bourse séreuse pré-rotulienne superficielle*

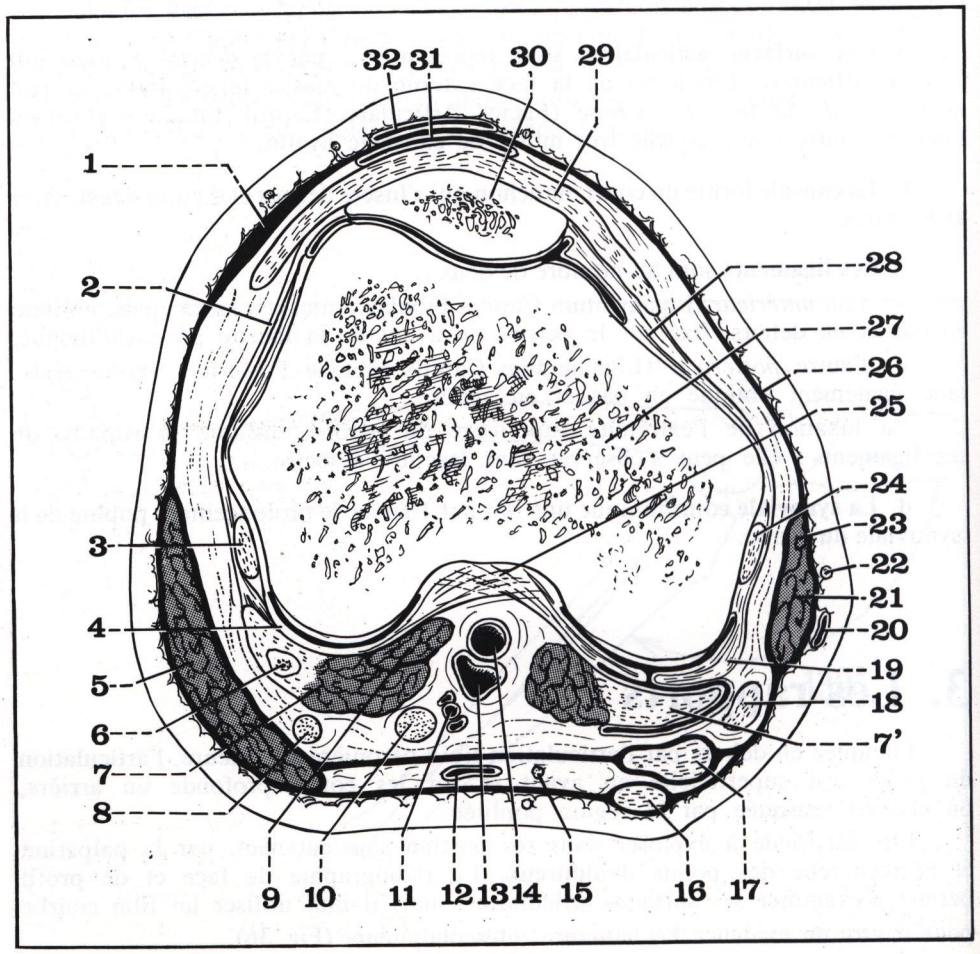

8 la région rotulienne

PLAN

1. Généralités
   A. Limites
   B. Forme extérieure
   C. Repères
   D. Constitution anatomique
2. Le plan osseux et articulaire
3. Le plan musculo-tendineux profond
   A. La terminaison du quadriceps
   B. Les tendons de la patte d'oie
4. Les vaisseaux profonds
5. Le plan aponévrotique superficiel
6. Les plans de couverture
   A. Le tissu cellulaire sous-cutané
   B. Les vaisseaux et les nerfs superficiels
   C. La peau

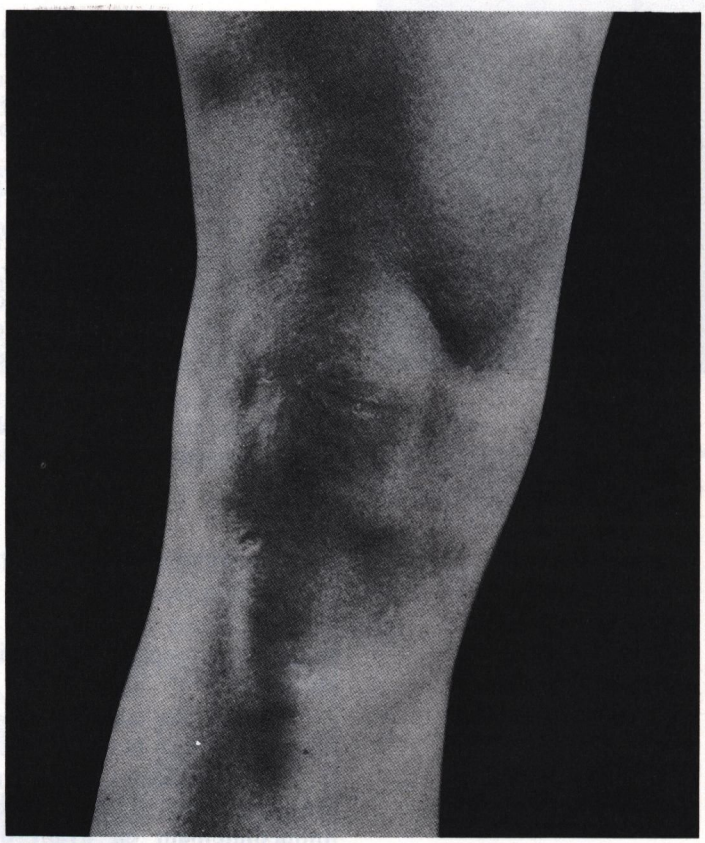

Vue antérieure du genou droit

C'est l'ensemble des parties molles situées en avant de l'articulation du genou. Placée dans le plan d'extension du membre inférieur elle est l'homologue de la région olécranienne du membre supérieur.

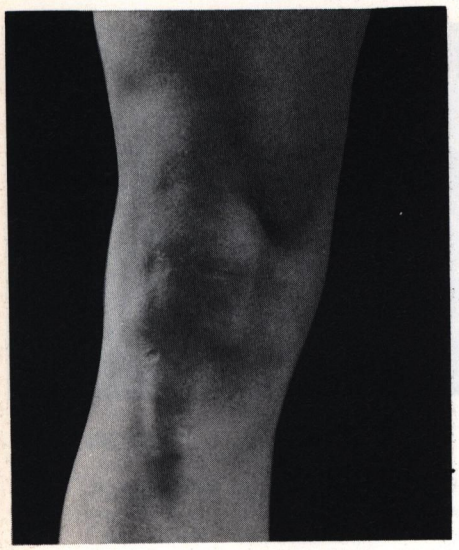

FIGURE 1
Forme extérieure de la région rotulienne

1. Généralités

A. LIMITES

La région rotulienne (Regio Genus Anterior*) est limitée :

— *en profondeur* par le plan osseux et ligamentaire des faces antérieure et latérales de l'articulation du genou,

– *en surface :*

— en haut par une ligne horizontale passant à 4 cm au-dessus du bord supérieur de la rotule,

— en bas par une autre ligne horizontale passant par la tubérosité antérieure du tibia,

— latéralement par deux lignes verticales passant par le bord postérieur des condyles fémoraux.

B. FORME EXTÉRIEURE

Région superficielle par excellence, la région rotulienne a une forme variable selon la position du genou.

— En position d'extension du genou, la région rotulienne a une forme caractrisée par la présence d'une saillie médiane et triangulaire à pointe inférieure, correspondant de haut en bas à la rotule, au ligament rotulien et enfin à la tubérosité antérieure du tibia. Au-dessus de la saillie rotulienne la dépression peu accusée du cul-de-sac synovial est surmontée chez le sujet musclé de la saillie de la partie inférieure des vastes. Latéralement, la saillie de la rotule et du tendon rotulien est bordée par deux dépressions verticales correspondant aux culs-de-sac latéraux de la synoviale ; plus loin les parties latérales de la région rotulienne se présentent comme deux méplats correspondant en haut aux condyles fémoraux, en bas aux faces latérales de l'articulation et au plateau tibial (Fig. 1).

— En position de flexion les différents méplats et les dépressions tendent à s'effacer et la région rotulienne apparaît régulièrement convexe, les différents repères osseux restant seulement perceptibles à la palpation.

C. LES REPÈRES de la région rotulienne sont particulièrement nombreux.

Ils sont représentés :

— avant tout par la rotule dont la saillie médiane et triangulaire reste toujours perceptible. Sa pointe correspond au niveau de l'interligne articulaire du genou ;

– plus bas, toujours sur la ligne axiale, la saillie de la tubérosité antérieure du tibia est reliée à la rotule par la saillie du ligament rotulien ;

– latéralement, le *méplat externe* de la région est caractérisé à sa partie inférieure par la saillie facilement reconnaissable de la tête du péroné. Immédiatement en avant de celle-ci la dépression antépéronière constitue un repère classique de médecine opératoire. Encore plus en avant le tubercule de Gerdy fait saillie à mi-distance entre la tête péronière et la tubérosité antérieure du tibia. Plus haut, au-dessus du niveau de l'interligne, à la partie postérieure de la région, immédiatement en avant de la corde du tendon du biceps, il est possible de percevoir le bord du condyle externe et son tubercule, en fait peu marqué (Fig. 3)

– le *méplat interne* est dans l'ensemble moins accidenté. A sa partie inférieure le plateau tibial forme une saillie régulière. Plus tard, le condyle interne présente une tubérosité facilement perceptible et est surmonté tout en arrière du tubercule du grand adducteur.

**** Région antérieure du genou ou région patellaire (Regio Patellaris)***

D. CONSTITUTION ANATOMIQUE

De la profondeur à la surface, la région rotulienne est constituée par :
— un plan osseux et articulaire,
— un plan musculo-tendineux profond comprenant la terminaison du quadriceps et les tendons de la patte d'oie,
— un plan aponévrotique superficiel,
— des plans de couverture superficiels.

2. Le plan osseux et articulaire

Formé par les parties antérieure et latérales de l'articulation du genou, il a été étudié précédemment (*cf.* Os et Articulation du Genou, page 1552). Nous en rappellerons seulement ici les principaux éléments (Fig. 2).

Du point de vue osseux, la plan profond de la région rotulienne comprend :

— *la face antérieure de la rotule* (Patella), de forme triangulaire à base supérieure, régulièrement plane ou légèrement convexe ;

— *l'extrémité inférieure du fémur* qui participe à la constitution de la région rotulienne par la partie toute supérieure de la trochlée (Facies Patellaris) et la fossette sus-trochléenne et par les faces latérales, cutanées, des condyles fémoraux (Condylus) qui présentent chacune une tubérosité pour l'insertion du ligament latéral correspondant ;

— *l'extrémité supérieure du tibia,* épiphyse volumineuse, élargie dans le sens transversal appartient à la région par les faces antérieure et latérales des deux tubérosités qui la constituent. Elle est caractérisée avant tout par la présence à sa partie antérieure d'une tubérosité bien individualisée : la tubérosité antérieure du tibia (Tuberositas Tibiae) qui donne insertions au ligament rotulien et qui se prolonge en bas par la crête tibiale, bord antérieur de la diaphyse. La tubérosité externe présente à sa partie toute postérieure une surface articulaire ovalaire pour la tête du péroné. Plus en avant la tubérosité externe est marquée d'un tubercule, le tubercule de Gerdy. La tubérosité interne est caractérisée par la présence à sa partie supérieure d'une gouttière horizontale suivant le bord de plateau tibial et donnant passage au tendon du demi-membraneux (Fig. 3).

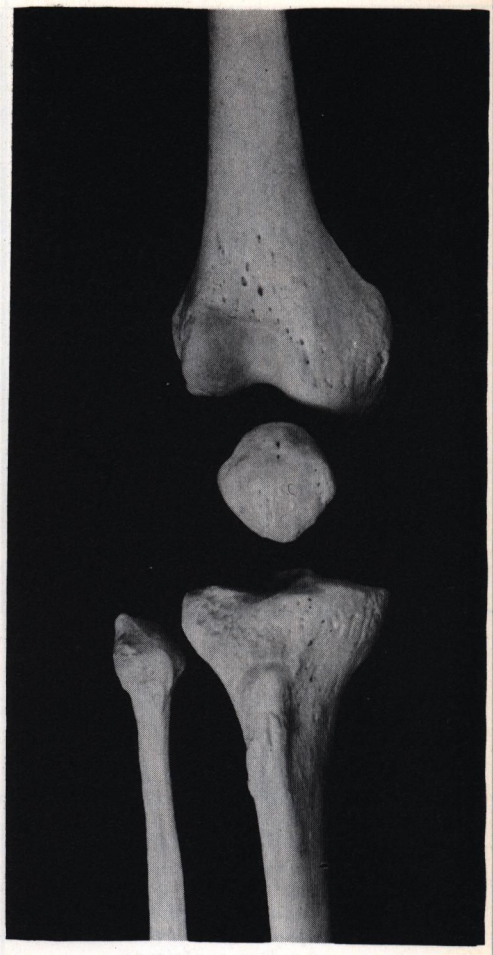

FIGURE 2
Les principaux éléments du plan osseux de la région rotulienne
Vue antérieure droite

FIGURE 3
Vue antérieure des extrémités supérieures du péroné et du tibia droits.

1. *Expansion croisée du vaste interne*
2. *Insertion de la bandelette de Maissiat*
3. *Long péronier latéral (faisceau tibial)*
4. *Extenseur commun des orteils.*
4' *Long péronier latéral (faisceau péronier)*
5. *Soléaire*
13. *Jambier antérieur*
14. *Demi-tendineux*
15. *Ligament latéral interne du genou*
16. *Couturier*
17. *Droit interne*
18. *Jambier antérieur*
19. *Tendon rotulien*
20. *Expansion croisée du vaste externe*
21. *Corne antérieure du ménisque interne*
22. *Ligament croisé antéro-externe*
23. *Corne antérieure du ménisque externe*

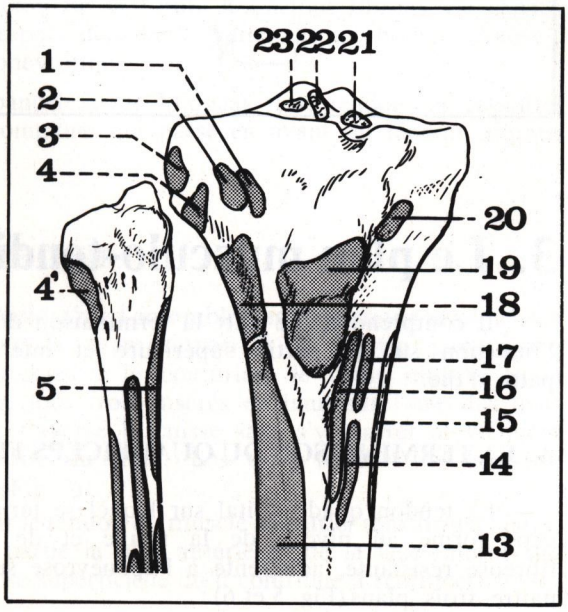

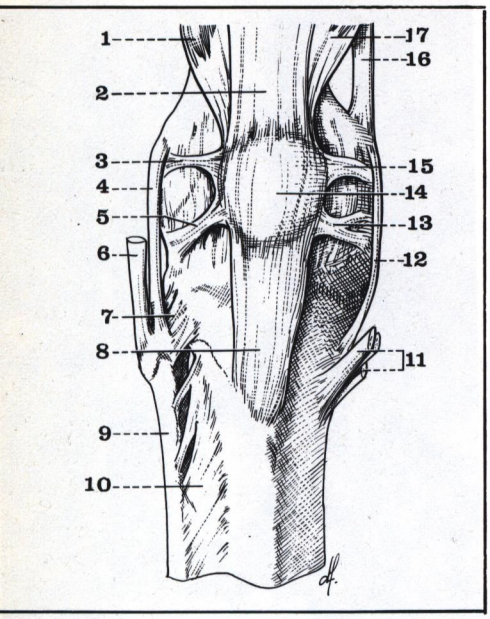

FIGURE 4
Vue antérieure de l'articulation du genou

1. *Vase externe*
2. *Tendon du droit antérieur*
3. *Aileron anatomique externe de la rotule*
4. *Ligament latéral externe*
5. *Ligament ménisco-rotulien externe*
6. *Tendon du biceps crural*
7. *Capsule de l'articulation tibio-péronière supérieure*
8. *Tendon rotulien*
9. *Péroné*
10. *Membrane intérosseuse.*
11. *Tendons de la patte d'oie*
12. *Ligament latéral interne*
13. *Ligament ménisco-rotulien interne*
14. *Rotule*
15. *Aileron anatomique interne de la rotule*
16. *Tendon du grand adducteur*
17. *Vaste interne*

Du point de vue ligamentaire le plan profond de la région rotulienne se confond en haut avec la terminaison du quadriceps sur la rotule qui sera étudiée plus loin.

Latéralement, le plan capsulaire est faiblement renforcé par des fibres horizontales tendues des faces latérales des condyles aux bords latéraux de la rotule : ces fibres constituent les *ailerons anatomiques* de la rotule ou Retinaculi Patellae et n'ont qu'une valeur mécanique négligeable.

Plus en arrière le plan capsulaire est renforcé par le *ligament latéral externe* en dehors, tendu de la tubérosité du condyle externe à la tête du péroné, et par le *ligament latéral interne* en dedans tendu de la tubérosité du condyle interne jusqu'à la partie supérieure du bord interne du tibia.

En bas enfin, *le tendon ou ligament rotulien* (Lig. Patellae) s'étend de la pointe de la rotule à la tubérosité antérieure du tibia. C'est un cordon fibreux aplati épais de 5 à 7 mm, large de 3 cm, long de 5 cm et dont le trajet est légèrement oblique en bas et en dehors. Près de sa terminaison il est séparé du tibia par une bourse séreuse prétibiale. Solidarisant la rotule au tibia dans les mouvements de flexion-extension du genou , ses anomalies de longueur ou de direction représentent une des causes de luxation récidivante de la rotule (Fig. 4).

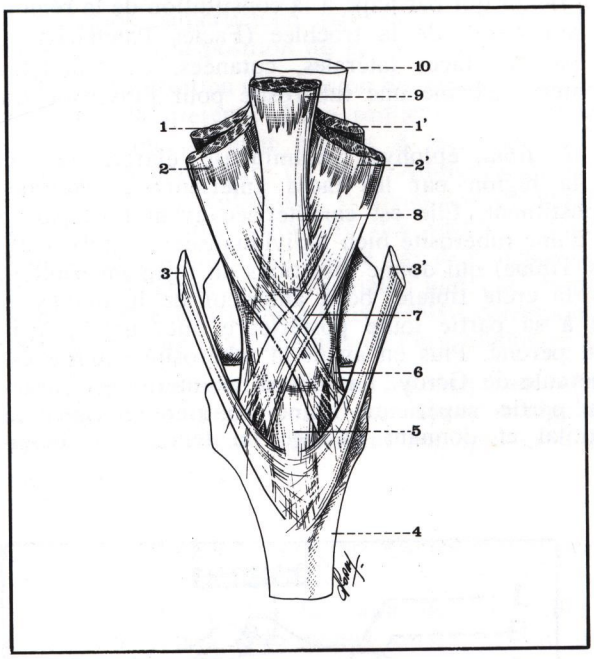

FIGURE 5
La terminaison du quadriceps

1. *et 1' Crural*
2. *et 2' Vastes*
3. *Bandelette de Maissiat*
3'. *Tendon du couturier*
4. *Tibia*
5. *Tendon rotulien*
6. *Expansions directes des vastes*
7. *Expansions croisées des vastes*
8. *Tendon du droit antérieur*
9. *Droit antérieur*
10. *Fémur*

3. Le plan musculo-tendineux profond

Il comprend d'une part la terminaison du quadriceps fémoral, d'autre part l'insertion sur la partie supérieure et interne du tibia des muscles de la patte d'oie.

A. LA TERMINAISON DU QUADRICEPS FÉMORAL*

Le tendon quadricipital sur lequel se terminent les quatre chefs du quadriceps forme au niveau de la rotule et de la région rotulienne une nappe fibreuse résistante, adhérente à l'aponévrose superficielle et où l'on peut reconnaître trois plans (Fig. 5 et 6) :

* ***Musculus Quadriceps Femoris***

Le plan profond est formé par les fibres tendineuses du crural (Vastus intermédius) qui viennent se fixer en totalité sur la berge postérieure du bord supérieur de la rotule. Immédiatement en arrière du tendon du crural les fibres du muscle sous-crural tenseur de la synoviale (M. Articularis Genu) se fixent sur le cul-de-sac supérieur de la synoviale (Fig. 6).

Le plan intermédiaire, de loin le plus complexe et le plus important, est formé par la terminaison des deux muscles vastes (Vastus Lateralis et Vastus Medialis).

La lame tendineuse terminale de chacun des deux vastes s'unit à son homologue sur la ligne médiane, pour former un tendon commun. Ce tendon commun du vaste interne et du vaste externe va se fixer sur le bord supérieur de la rotule entre le tendon du droit antérieur en avant et celui du crural en arrière.

En outre le tendon commun des vastes émet par ses bords latéraux des *expansions aponévrotiques.* Ces expansions aponévrotiques comprennent :

— *des expansions directes,* verticales qui descendent le long des bords latéraux de la rotule et du tendon rotulien auxquels elles adhèrent pour aller se terminer sur l'extrémité supérieure du tibia de part et d'autre de la tubérosité antérieure ; il est à noter que l'expansion directe du vaste interne est toujours beaucoup plus nette et beaucoup plus développée que celle du vaste externe ;

— *des expansions croisées,* obliques qui se dirigent vers l'axe du membre et passent en sautoir en avant de la rotule et du ligament rotulien pour aller se terminer également au niveau de l'extrémité supérieure du tibia. Ces expansions croisées sont parfois séparées de la face antérieure de la rotule par une petite bourse séreuse dite bourse séreuse pré-rotulienne profonde. (Fig. 5).

Le plan superficiel est formé par les fibres issues du droit antérieur (Rectus Femoris). Occupant la partie axiale de la région elles se terminent, *les plus profondes,* en se fixant sur la berge antérieure du bord supérieur de la rotule, les *plus superficielles,* en passant en avant de la rotule à laquelle elles adhèrent et en allant se confondre plus bas avec les fibres du ligament rotulien (Fig. 5).

L'ensemble des fibres tendineuses des vastes et du droit antérieur forme ainsi autour et en avant de la rotule un surtout fibreux solide qui latéralement adhère au plan aponévrotique superficiel et attache la rotule au tibia. Ce sont les parties latérales de ce surtout fibreux qui constituent les *ailerons chirurgicaux* de la rotule, ailerons dont la déchirure explique classiquement le déplacement et l'impossibilité de la consolidation spontanée des fractures de la rotule.

Au niveau de la face antérieure de la rotule le surtout fibreux est séparé des expansions des vastes par un espace décollable contenant une bourse séreuse : la bourse pré-rotulienne sous-aponévrotique.

Au-dessous de la rotule, la bandelette de Maissiat et le tendon du couturier sont réunis par une aponévrose commune qui passe en avant du tendon rotulien (Fig. 5).

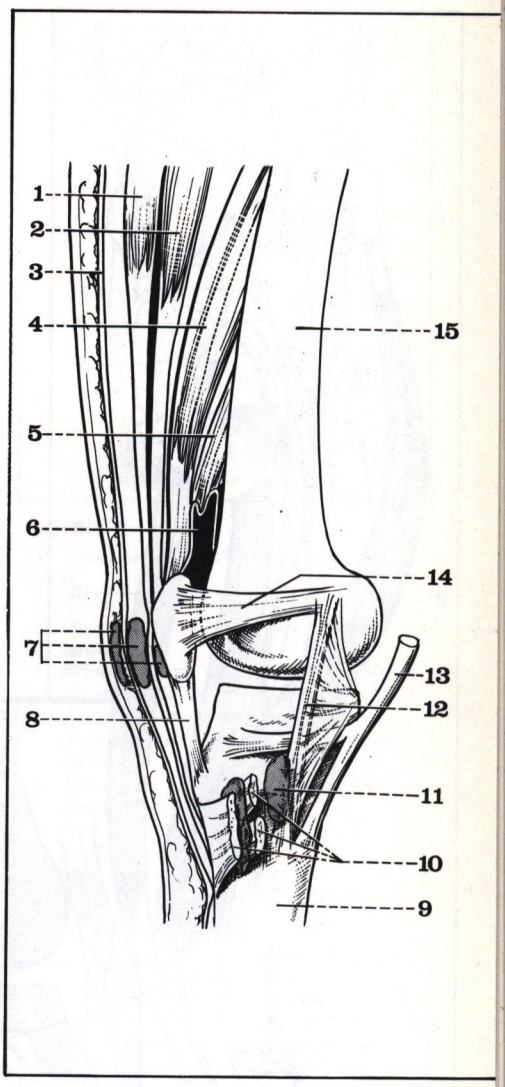

FIGURE 6

Schéma de la terminaison du quadriceps et des bourses séreuses de la région rotulienne

1. *Droit antérieur*
2. *Tendon commun des vastes*
3. *Aponévrose superficielle*
4. *Crural*
5. *Muscle tenseur de la synoviale ou sous-crural*
6. *Cul de sac supérieur de la synoviale*
7. *Bourses séreuses pré-rotuliennes*
8. *Tendon rotulien*
9. *Tibia*
10. *Tendons de la patte d'oie*
11. *Bourse séreuse de la patte d'oie*
12. *Ligament latéral interne*
13. *Tendon du demi-membraneux*
14. *Aileron anatomique de la rotule*
15. *Fémur*

B. LES TENDONS DE LA PATTE D'OIE

On désigne sous le terme de *patte d'oie* l'ensemble des formations tendineuses et aponévrotiques formées par la terminaison à la partie supérieure et interne du tibia de trois muscles : le couturier, le droit interne et le demi-tendineux. Ces trois muscles, tous trois insérés en haut sur l'une des trois pièces osseuses de l'os coxal, ont traversé la cuisse sans s'y insérer et viennent converger vers la tubérosité interne du tibia. Les trois tendons de la patte d'oie se répartissent en deux plans (Fig. 7) :

Le plan superficiel est formé par le tendon du muscle couturier (Sartorius) : large et aplati celui-ci va se fixer à la partie la plus antérieure de la face interne du tibia. Il se fusionne avec l'aponévrose superficielle qu'il contribue à renforcer.

Le plan profond est formé par les tendons du droit interne (M. Gracilis) et du demi-tendineux (M. Semi-Tendinosus). Le tendon du *droit interne,* le plus antérieur, d'abord situé en arrière du couturier puis un peu au-dessous de lui, va se fixer sur la partie toute supérieure de la face interne de la diaphyse tibiale. Le tendon du *demi-tendineux* longe plus en arrière le tendon du droit interne et va se terminer sur le tibia immédiatement au-dessous de lui. Ces deux tendons profonds longent le ligament latéral interne de l'articulation du genou et peuvent être utilisés chirurgicalement pour réparer ce dernier.

Au niveau de la patte d'oie se placent *deux bourses séreuses :*

— l'une profonde sépare les tendons profonds du plan capsulo-ligamentaire,

— l'autre plus superficielle se situe entre les deux plans tendineux de la patte d'oie.

Il est à noter que la patte d'oie a pu être résumée dans la formule « trois muscles, trois loges, trois nerfs » : le *couturier,* d'origine iliaque, muscle de la loge antérieure est innervé par le crural, le *droit interne* d'origine pubienne, muscle de la loge interne est innervé par le nerf obturateur, le *demi-tendineux,* d'origine ischiatique, muscle de la loge postérieure est innervé par le grand sciatique (Fig. 7).

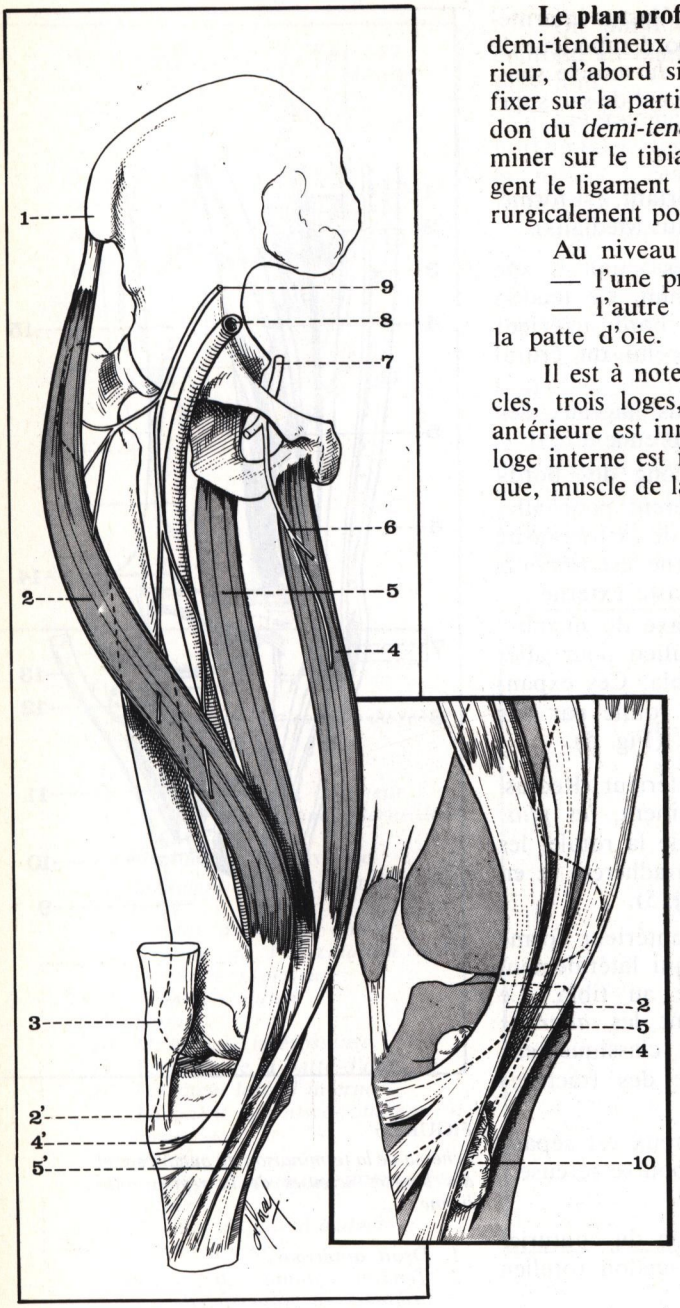

FIGURE 7
Les muscles de la patte d'oie

1. *Épine iliaque antérieure et supérieure*
2. *Couturier*
3. *Rotule et tendon rotulien*
4. *Droit interne*
5. *Demi-tendineux*
6. *Nerf obturateur, branche motrice*
7. *Tronc du nerf obturateur*
8. *Artère fémorale*
9. *Nerf musculo-cutané externe (branche du crural)*
10. *Bourse séreuse*

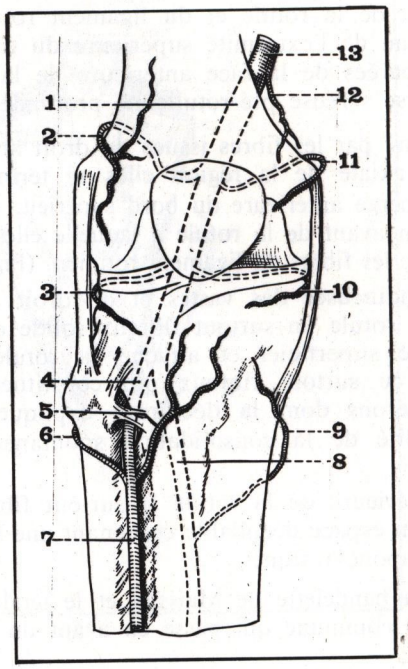

FIGURE 8
Les cercles artériels du genou

1. *Artère poplitée*
2. *Articulaire supérieure et externe*
3. *Articulaire inférieure et externe*
4. *Artère tibiale antérieure*
5. *Récurrente tibiale antérieure*
6. *Récurrente péronière antérieure*
7. *Artère tibiale antérieure*
8. *Tronc tibio-péronier*
9. *Récurrente tibiale interne*
10. *Articulaire inférieure et interne*
11. *Articulaire supérieure et interne*
12. *Artère grande anastomotique*
13. *Artère fémorale*

4. Les vaisseaux profonds de la région rotulienne

Les artères profondes de la région rotulienne forment entre la rotule et les expansions des vastes un réseau péri-articulaire. Ce réseau est alimenté par :

— les artères articulaires supérieures et inférieures, branches de la poplitée,

— l'artère grande anastomotique, branche de la fémorale,

— l'artère récurrente tibiale antérieure, branche de la tibiale antérieure.

Ce réseau pré-rotulien profond constitue un cercle artériel anastomotique important entre les vaisseaux de la cuisse et de la jambe. Il est en outre anastomosé au réseau superficiel (Fig. 8).

5. Le plan aponévrotique superficiel

L'aponévrose superficielle de la région rotulienne se poursuit sans solution de continuité avec l'aponévrose fémorale superficielle en haut, avec l'aponévrose jambière en bas : elle fait partie de l'aponévrose d'enveloppe du membre inférieur. En arrière au niveau des condyles elle s'unit aux cloisons intermusculaires interne et externe. En avant, sa face superficielle est libre, non adhérente. Sa face profonde par contre adhère à la tubérosité antérieure du tibia, au tubercule de Gerdy, à la tête du péroné et à la tubérosité interne.

Elle est renforcée en dedans par les fibres du tendon terminal du couturier, en dehors par les fibres du fascia lata qui vont se fixer d'une part sur la tête du péroné et le tubercule de Gerdy, d'autre part sur la partie inférieure de la tubérosité antérieure du tibia (Fig. 5).

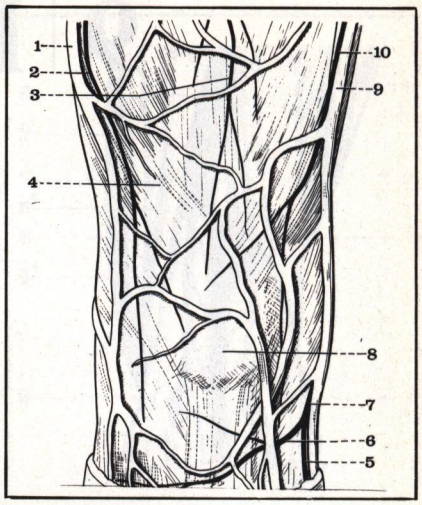

FIGURE 9

Les plans superficiels de la région rotulienne

1. *Veine superficielle*
2. *Branche fémorale du fémoro-cutané*
3. *Branche superficielle (perforante) du musculo-cutané externe*
4. *Aponévrose superficielle*
5. *Rameau tibial du nerf saphène interne*
6. *Rameau rotulien du nerf saphène interne*
7. *Nerf saphène interne*
8. *Saillie de la rotule*
9. *Veine saphène interne*
10. *Rameau accessoire du nerf saphène interne*

6. Les plans de couverture

Ils comprennent le tissu cellulaire sous-cutané où cheminent les vaisseaux et les nerfs superficiels et la peau.

A. LE TISSU CELLULAIRE SOUS-CUTANÉ

Serré à la partie latérale de la région, il est beaucoup plus lâche en avant où il se laisse facilement décoller. Peu chargé en graisse, il se différencie en avant de la rotule pour former la bourse séreuse pré-rotulienne superficielle, siège habituel de l'hygroma du genou (Fig. 6).

Il existe ainsi en avant de la rotule trois bourses séreuses superposées :

— la bourse superficielle située dans le tissu cellulaire sous-cutané,

— la bourse pré-rotulienne sous-aponévrotique située entre l'aponévrose superficielle et les expansions des vastes,

— la bourse pré-rotulienne profonde située entre les expansions des vastes et le plan osseux.

B. LES VAISSEAUX ET LES NERFS SUPERFICIELS

Les artères superficielles, branches des artères profondes, forment un grêle réseau pré-rotulien superficiel.

Les veines, nombreuses et de petit calibre se jettent soit dans les veines profondes, soit dans la veine saphène interne qui traverse verticalement la partie toute postérieure des plans superficiels de la région (Fig. 9).

Les lymphatiques sont de simples éléments de passage qui se destinent aux groupes inférieurs des ganglions inguinaux superficiels.

Les nerfs superficiels proviennent tous du plexus lombaire. Ils sont issus :
du fémoro-cutané en dehors,
de la branche rotulienne du nerf saphène interne en dedans,
du musculo-cutané externe à la partie moyenne (Fig. 10).

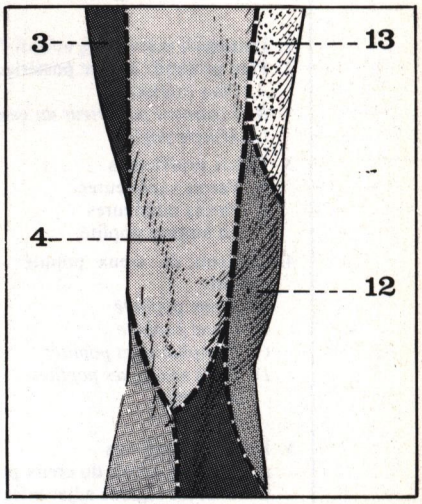

FIGURE 10

Innervation cutanée sensitive de la région rotulienne

3. *Branche crurale du fémoro-cutané*
4. *Nerf musculo-cutané externe (du crural)*
12. *Branche superficielle de l'obturateur*
13. *Nerf musculo-cutané interne (du crural)*

C. LA PEAU

Souple et très mobile sur les plans sous-jacents, bien vascularisée elle peut fournir d'assez bons lambeaux. Elle a en fait un aspect et une structure très différents à la partie moyenne de la région, en avant de la rotule où elle est particulièrement épaisse, et dans les parties latérales où elle s'amincit progressivement. Elle est surtout très exposée aux lésions traumatiques.

9 le creux poplité

PLAN

1. Limites
2. Plan profond : la face postérieure du genou
   A. Plan osseux
   B. Ligament postérieur du genou
   C. Muscle poplité
3. Parois supérieures
   A. Parois supérieures
   B. Parois inférieures
   C. Le losange poplité
4. Contenu du creux poplité : vaisseaux et nerfs prfonds
   A. Artère poplitée
   B. Veine poplitée
   C. Lymphatiques poplités
   D. Nerfs sciatiques poplités :
      a. interne
      b. externe
5. Rapports profonds
   A. Avec les parois du creux poplité
   B. Avec les régions adjacentes
   C. Avec le paquet vasculo-nerveux
6. Couverture aponévrotique
7. Plans superficiels
   A. Tissu cellulaire sous-cutané
   B. Peau et forme extérieure

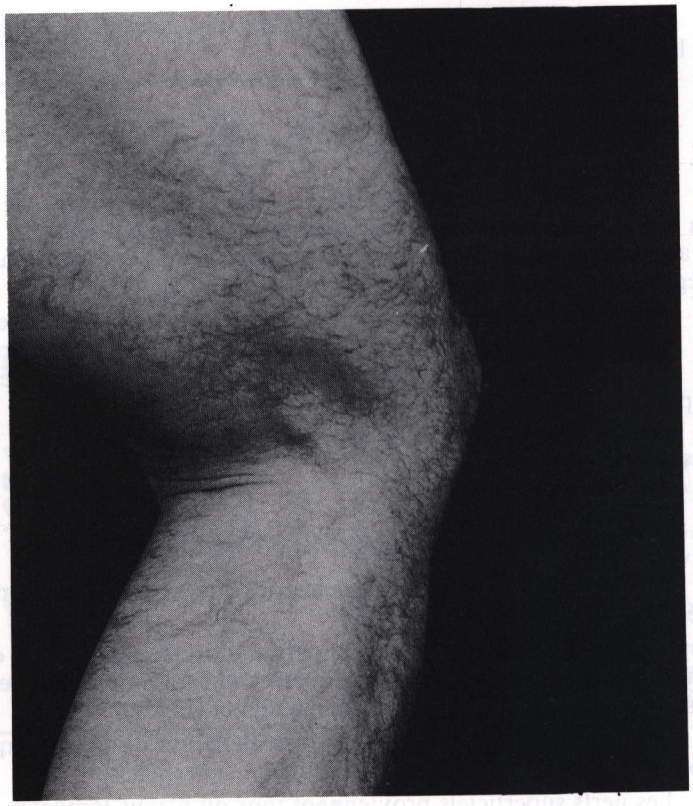

Vue du creux poplité droit

Situé à la face postérieure du genou, le creux poplité (Fossa Poplitea*) répond au pli de flexion de la jambe sur la cuisse. Homologue du pli du coude, au membre inférieur, il doit son nom au latin : « Poples, Poplitis » : le jarret.

* ***Fosse poplitée***

1. Limites (Fig. 1)

— *en haut :* une ligne horizontale passant à 4 cm au-dessus des condyles fémoraux, et le séparant de la région postérieure de la cuisse,

— *en bas :* une ligne horizontale passant par le bord postéro-inférieur des tubérosités tibiales,

— *en dedans :* une ligne verticale passant par le bord postéro-interne du condyle interne,

— *en dehors :* une ligne verticale passant par le bord postéro-externe du condyle externe.

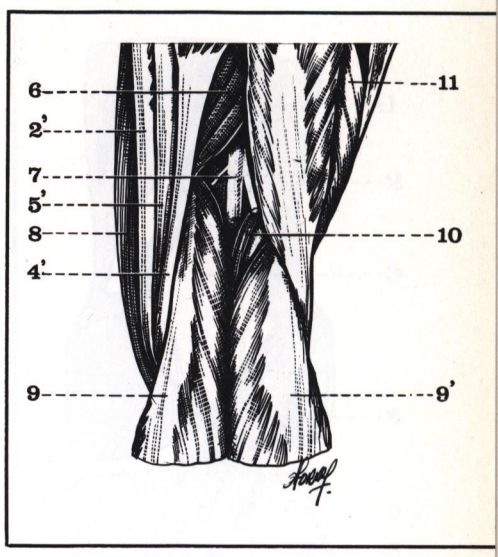

FIGURE 1
Le creux poplité

2'. Tendon du droit interne (patte d'oie)
4'. Tendon du demi-tendineux (patte d'oie)
5'. Tendon du demi-membraneux
6. Muscle demi-membraneux
7. Nerf grand sciatique
8. Muscle couturier
9. Muscle jumeau interne
9'. Muscle jumeau externe
10. Muscle plantaire grêle
11. Muscle court biceps

**** Région postérieure du genou***

2. Plan profond : la face postérieure du genou

(REGIO GENUS POSTERIOR*)

Le plancher du creux poplité est formé par :
— le plan osseux postérieur du genou,
— le ligament postérieur du genou,
— le muscle poplité.

A. LE PLAN OSSEUX (*cf.* Os et articulations du genou, page 1552).

• *En haut :*
— l'espace poplité (Facies Poplitea),
— la face postérieure des condyles fémoraux,
— l'échancrure intercondylienne, et l'insertion supérieure des ligaments croisés.

• *En bas :*
— la face postérieure des tubérosités tibiales,
— la surface rétro-spinale, et l'insertion inférieure du ligament croisé postéro-interne.

B. LE LIGAMENT POSTÉRIEUR DU GENOU (Fig. 1 bis)

• *Latéralement*

Les coques condyliennes, sur lesquelles s'insèrent les muscles jumeaux.

— *coque interne :* mince, parfois percée d'un orifice qui fait communiquer la synoviale du genou, et la bourse séreuse commune au jumeau interne et au demi-membraneux (à l'origine d'un grand nombre de kystes poplités) ;

— *coque externe :* plus épaisse, contenant souvent dans son épaisseur la *fabella,* petit os sésamoïde, sur lequel se fixe le jumeau externe ; elle est plus rarement perforée, faisant communiquer la synoviale du genou et la bourse séreuse du jumeau externe.

• *Au milieu :* les deux *ligaments poplités*

— *ligament poplité oblique* (Ligamentum Popliteum Obliquum) ou tendon récurrent du demi-membraneux, oblique en haut et en dehors, jusqu'à la coque condylienne externe ;

— *ligament poplité arqué* (Ligamentum Popliteum Arcuatum) avec son faisceau interne, ou tibial, et son faisceau externe, ou péroné, qui réalisent une arcade fibreuse sous laquelle passe le muscle poplité.

A. LE MUSCLE POPLITÉ (Musculus Popliteus)

Aplati, court, et triangulaire, il est étendu obliquement du condyle fémoral externe à la face postéro-supérieure du tibia (Fig. 1 bis).

Origines :

— sur la face externe du condyle externe du fémur, dans une petite fossette située au-dessous du tubercule condylien,

— sur la coque condylienne externe (par quelques fibres).

Corps musculaire :

Le tendon d'origine est d'abord intra-articulaire, puis il croise la face postéro-externe du genou, et sort de l'articulation en passant sous l'arcade fibreuse des ligaments poplités.

Il se poursuit par des fibres charnues qui s'épanouissent en éventail derrière la tubérosité tibiale externe.

Une bourse séreuse le sépare du genou et peut communiquer avec la synoviale articulaire (à l'origine de kystes externes).

Terminaison :

— sur une surface triangulaire sous-jacente à la tubérosité interne du tibia,

— et sur une ligne oblique qui la limite en bas, et donne également insertion au muscle soléaire.

Innervation

Par une branche du nerf sciatique poplité interne, née dans le creux poplité.

Action :

Fléchisseur de la jambe sur la cuisse, et rotateur interne de la jambe.

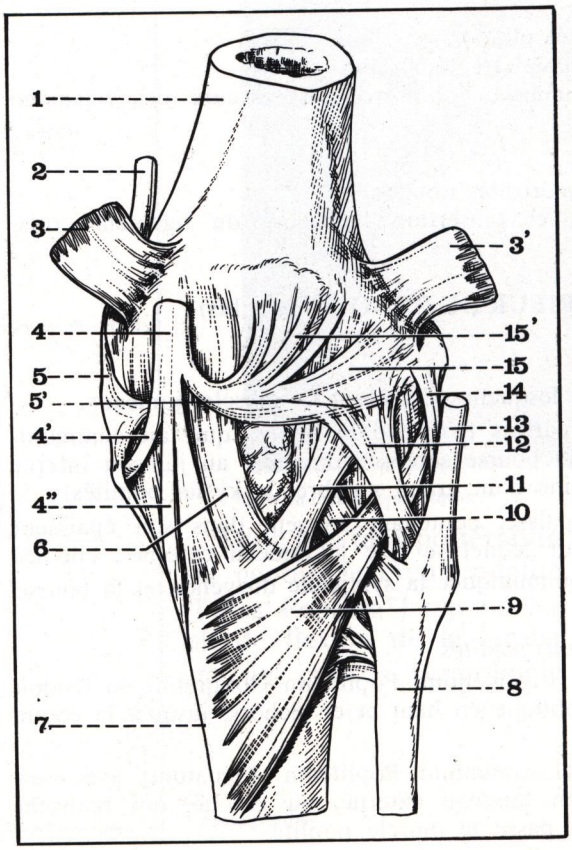

FIGURE 1 bis

Le plan ligamentaire postérieur du genou droit

1. *Diaphyse fémorale*
2. *Tendon du grand adducteur*
3. *Muscle jumeau interne (rabattu)*
3' *Muscle jumeau externe (rabattu)*
4. *Tendon du demi-membraneux*
4' *Tendon réfléchi du demi-membraneux*
4" *Tendon direct du demi-membraneux*
5. *Ligament latéral interne*
5'. *Fabella*
6. *Coque condylienne interne*
7. *Bord interne du tibia*
8. *Diaphyse péronière*
9. *Muscle poplité*
10. *Ligament postérieur de l'articulation tibio-péronière supérieure*
11. *Faisceau interne du ligament poplité arqué*
12. *Faisceau externe du ligament poplité arqué*
13. *Tendon du biceps crural*
14. *Ligament latéral externe*
15. *Tendon récurrent du demi-membraneux*
15' *Expansions du tendon récurrent sur la coque condylienne externe*

3. Parois musculaires latérales

Le creux poplité a la forme d'un losange dont le grand axe est parallèle à l'axe du membre. Ce losange est asymétrique, avec (Fig. 2 et 3) :

— un *grand triangle supérieur, ou fémoral,* limité par le demi-membraneux et le demi-tendineux en dedans, le biceps crural en dehors,

— un *petit triangle inférieur ou tibial,* limité par le bord axial des muscles jumeaux.

A. PAROIS SUPÉRIEURES (Fig. 3)

a. En dedans : obliques en bas et en dedans :

Le muscle demi-membraneux (Musculus Semimembranasus) forme le plan profond; croisant le condyle fémoral interne, il donne origine à un tendon qui, au niveau de la tubérosité interne du tibia, se divise en trois faisceaux :

— tendon direct : fixé à la partie postérieure de la tubérosité,
— tendon réfléchi : fixé à la partie antérieure de la marge infra-glénoïdienne,
— tendon récurrent : ou ligament poplité oblique.

Le tendon du demi-tendineux (Musculus Semitendinosus), plus superficiel, glisse en arrière du demi-membraneux, et vient se terminer à la partie supéro-interne du tibia, au-dessous du droit interne, avec lequel il forme le plan profond des tendons « de la patte d'oie ».

b. En dehors : obliques en bas et en dehors :

La courte portion du biceps crural (Musculus Biceps Femoris : Caput Breve) forme le plan profond : elle se fixe sur la face antérieure du tendon de la longue portion.

Le tendon de la longue portion (Caput Longum), à peu près symétrique du demi-tendineux, contourne le condyle fémoral externe, et s'insère sur l'apophyse styloïde du péroné, en dehors du ligament latéral externe.

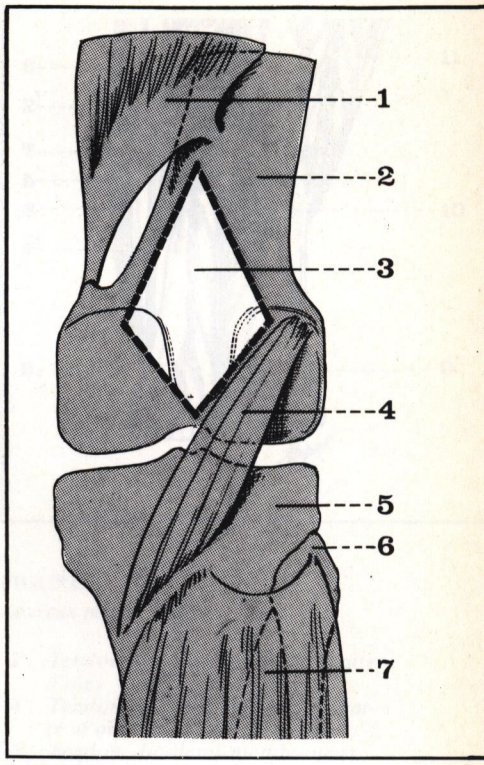

FIGURE 2
Représentation schématique du creux poplité droit

1. *Faisceau inférieur du grand adducteur*
2. *Diaphyse fémorale*
3. *Losange poplité*
4. *Muscle poplité*
5. *Extrémité supérieure du tibia*
6. *Extrémité supérieure du péroné*
7. *Muscle soléaire*

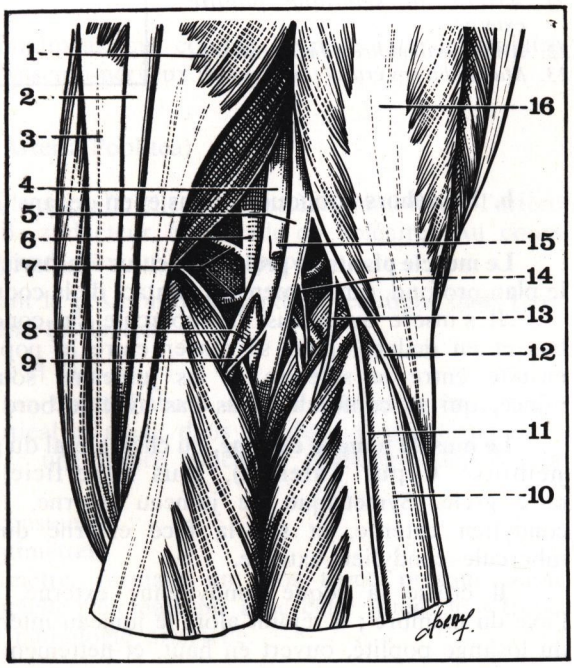

FIGURE 3
Vue postérieure du creux poplité droit

1. *Muscle demi-membraneux*
2. *Tendon du demi-tendineux*
3. *Tendon du demi-membraneux*
4. *Veine poplitée*
5. *Nerf sciatique poplité interne*
6. *Artère poplitée*
7. *Artère articulaire supéro-interne*
8. *Artère jumelle interne*
9. *Nerf du jumeau interne*
10. *Muscle jumeau externe*
11. *Nerf cutané péronier*
12. *Nerf sciatique poplité externe*
13. *Nerf saphène péronier (ou cutané sural latéral)*
14. *Nerf du jumeau externe*
15. *Veine saphène externe, ou petite saphène (sectionnée)*
16. *Muscle biceps crural (ou fémoral)*

B. PAROIS INFÉRIEURES

a. En dedans : oblique en bas et en dehors (Fig. 3) :

Le muscle jumeau interne, ou chef médial du gastrocnémien (Musculus Gastrocnemius : Caput Mediale), s'insère sur le tubercule sus-condylien interne du fémur, et sur la face interne du condyle interne, au-dessous et en arrière du tubercule du 3 adducteur.

Croisant obliquement ce condyle, il se dirige vers l'axe médian de la région.

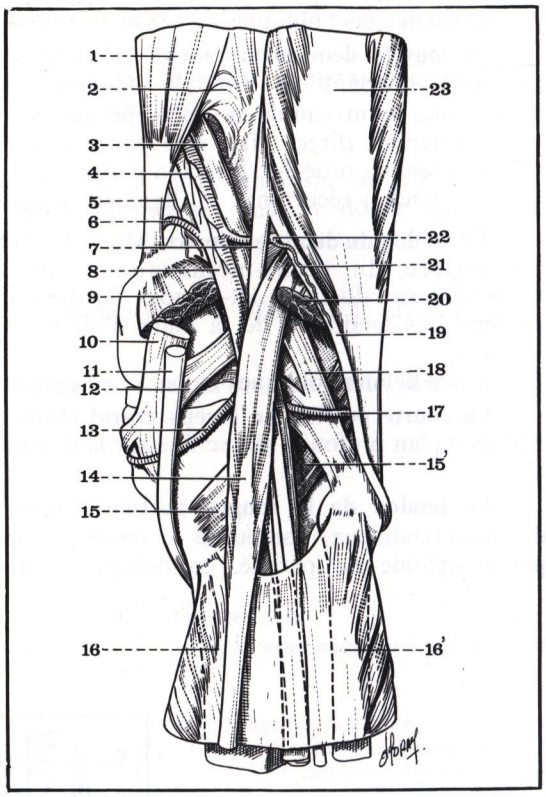

FIGURE 4
Vue postérieure du creux poplité droit

1. *Faisceau inférieur du grand adducteur*
2. *Arcade du grand adducteur*
3. *Veine poplitée*
4. *Nerf vasculaire de l'artère poplitée*
5. *Quatrième perforante (de la fémorale superficielle)*
6. *Artère articulaire supéro-interne*
7. *Nerf sciatique poplité interne*
8. *Artère poplitée*
9. *Muscle jumeau interne*
10. *Tendon du demi-membraneux*
11. *Tendon du demi-tendineux*
12. *Tendon récurrent du demi-membraneux*
13. *Artère articulaire inféro-interne*
14. *Muscle plantaire grêle*
15 *et 15' Muscle poplité*
16 *et 16' Muscle soléaire*
17. *Artère articulaire inféro-externe*
18. *Ligament poplité arqué*
19. *Nerf sciatique poplité externe*
20. *Muscle jumeau externe*
21. *Artère du sciatique poplité externe*
22. *Artère articulaire supéro-externe*
23. *Muscle biceps crural (ou fémoral)*

b. En dehors : obliques en bas et en dedans (Fig. 3 et 4) :

Le muscle plantaire grêle (Musculus Plantaris), petit, triangulaire et aplati, forme le plan profond, directement au contact de la coque condylienne externe.

Il s'insère au-dessus du tubercule sus-condylien externe, puis se dirige en bas et en dedans, pour se placer entre le poplité et les jumeaux ; il s'enfonce ensuite entre le soléaire et les jumeaux, sous forme d'un long tendon très mince, qui se confondra plus bas avec le bord interne du tendon d'Achille.

Le muscle jumeau externe, ou chef latéral du gastrocnémien (Musculus Gastrocnemius : Caput Laterale), plus superficiel, cache entièrement le plantaire grêle. Symétrique du jumeau interne, il s'insère sur le tubercule sus-condylien externe, et sur la face externe du condyle externe, au-dessus du tubercule condylien externe.

Il croise la coque condylienne externe, et la fabella, et se dirige vers l'axe du membre ; il rejoint alors le jumeau interne, formant ainsi l'angle inférieur du losange poplité, ouvert en haut, et nettement plus obtus que l'angle supérieur.

C. LE LOSANGE POPLITÉ (Fig. 5)

Les quatre parois musculaires du creux poplité comportent donc 7 muscles qui forment le losange :

— par divergence des muscles supérieurs (internes et externes),

— par convergence des muscles inférieurs (les jumeaux).

De chaque côté, les parois supérieures recouvrent les bords latéraux des parois inférieures :

— *en dedans :* le demi-membraneux et le demi-tendineux croisent le bord interne du jumeau interne,

— *en dehors :* le biceps crural croise le bord externe du jumeau externe.

La flexion du genou, par la contraction des ischio-jambiers, permet d'individualiser facilement les berges supérieures du losange poplité.

Des *cloisons fibreuses* tapissent la face axiale des muscles, et réunissent l'aponévrose superficielle à la face postérieure du fémur. Elles entourent ainsi en dehors et en dedans le paquet vasculo-nerveux du creux poplité et la masse cellulo-adipeuse axiale.

Au niveau de ces parois se développent des *bourses séreuses* qui se divisent en deux groupes :

- *groupe interne :*
  - bourse du jumeau interne,
  - bourse du demi-membraneux,
  - bourse commune au jumeau interne et au demi-membraneux : siège habituel des kystes poplités internes ;
- *groupe externe :*
  - bourse du jumeau externe,
  - bourse du biceps crural,
  - bourse du poplité : siège des kystes poplités externes.

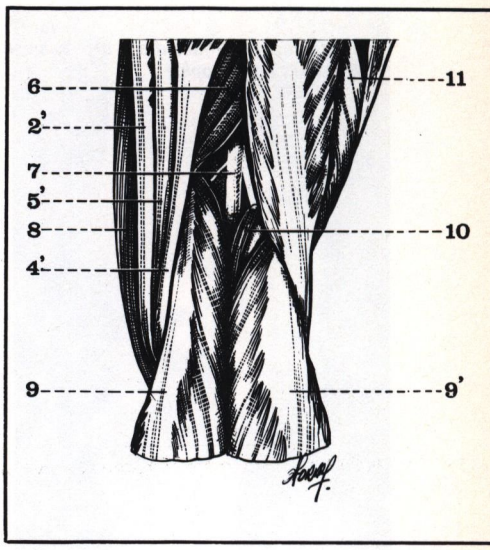

FIGURE 5
Le creux poplité droit

2'. Tendon du droit interne (patte d'oie)
4'. Tendon du demi-tendineux (patte d'oie)
5'. Tendon du demi-membraneux
6. Muscle demi-membraneux
7. Nerf grand sciatique
8. Muscle couturier
9. Muscle jumeau interne
9'. Muscle jumeau externe
10. Muscle plantaire grêle
11. Muscle court biceps

4. Contenu du creux poplité : vaisseaux et nerfs profonds

A l'intérieur du tissu cellulo-adipeux qui comble l'espace inter-musculaire cheminent d'importants éléments vasculo-nerveux.

A. L'ARTÈRE POPLITÉE (Arteria Poplitea)

Intermédiaire entre la fémorale superficielle et les artères jambières, l'artère poplitée s'étend de l'anneau du 3e adducteur à l'arcade du soléaire. Au cours de son trajet, elle parcourt le grand axe du creux poplité.

Sa direction est variable suivant la position de la jambe : rectiligne dans l'extension, elle devient flexueuse dans la flexion.

L'artériographie montre (Fig. 6 et 8) :

— sur les clichés *de face :* son trajet d'abord *oblique* en bas et en dehors, dans son tiers supérieur ; puis vertical et axial, dans ses deux tiers inférieurs,

— sur les clichés de *profil :* une légère concavité antérieure derrière la saillie de l'articulation du genou.

Ses *dimensions* sont assez constantes :

— longueur : 16 à 18 centimètres,

— calibre : 7 mm de diamètre, formant un gros tronc presque aussi important que la fémorale superficielle ; et réalisant avec cette artère le « tronc fémoro-poplité », individualisé en pathologie artérielle.

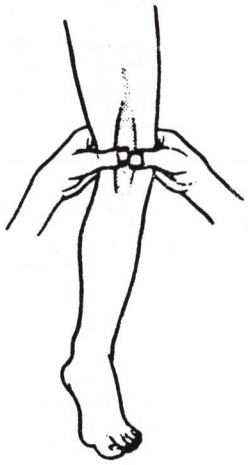

Palpation de l'artère poplitée

FIGURE 6
Artériographie de face des 2 artères poplitées, après aortographie

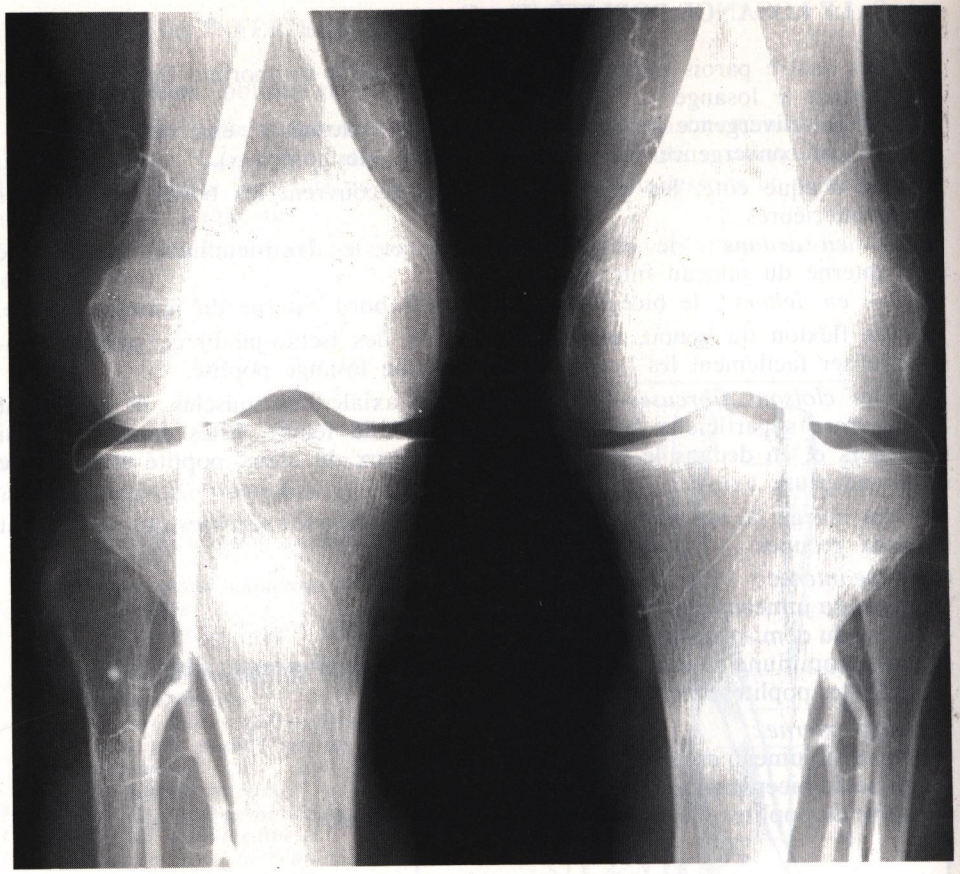

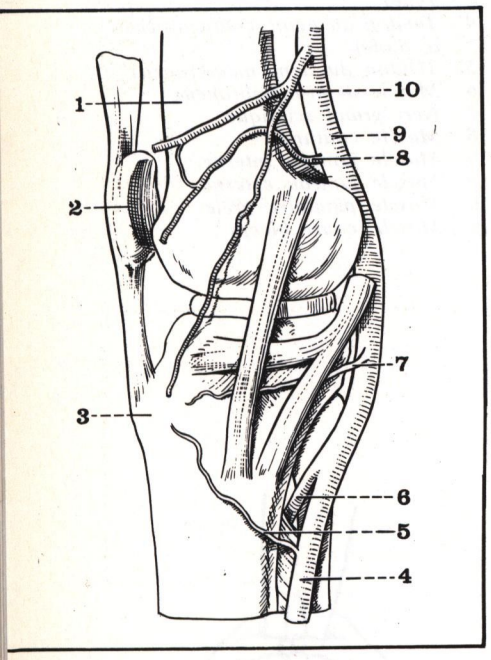

FIGURE 7
La face interne du genou droit et l'artère poplitée

1. *Diaphyse fémorale*
2. *Rotule (ou patelle)*
3. *Tubérosité tibiale antérieure*
4. *Tronc tibio-péronier*
5. *Artère récurrente tibiale interne*
6. *Artère tibiale antérieure*
7. *Artère articulaire inféro-interne*
8. *Artère articulaire supéro-interne*
9. *Artère poplitée*
10. *Branche articulaire de la grande anastomotique*

La *découverte chirurgicale* des deux artères est d'ailleurs commune par la voie latérale interne qui permet l'abord :

— de la poplitée haute, au-dessus du condyle interne, en sectionnant souvent le tendon du 3 adducteur,

— de la poplitée basse : du condyle interne du fémur au bord postéro-interne du tibia, en sectionnant souvent les tendons de la patte d'oie.

Cette voie latérale interne a remplacé presque complètement l'ancienne voie postérieure, étroite et profonde.

Collatérales

• **Dans sa portion oblique** l'artère poplitée fournit 3 à 4 rameaux musculaires pour : le demi-membraneux, le biceps crural, le faisceau inférieur du grand adducteur.

• **Dans sa portion verticale** elle donne 5 artères articulaires pour le genou, et 2 artères musculaires, pour les jumeaux.

Artères articulaires (Fig. 7) :

— SUPERO-INTERNE (Arterias Genus Superior Medialis) : la plus élevée, elle naît au-dessus du condyle interne, passe entre le tendon du 3 adducteur et le fémur, et atteint la région rotulienne, où elle se divise en deux rameaux :

profond : se distribuant au vaste interne,

superficiel : prenant part au réseau péri-rotulien.

— SUPERO-EXTERNE (Arteria Genus Superior Lateralis) : elle naît un peu plus bas, passe entre le biceps crural et le fémur, et se divise en deux rameaux :

profond : se distribuant au muscle crural,

superficiel : prenant part au réseau péri-rotulien.

— MOYENNE (Arteria Genus Media) : la seule impaire, elle naît de la face antérieure de la poplitée, au niveau de l'échancrure intercondylienne, puis pénètre rapidement dans l'articulation, irriguant le ligament poplité oblique et les ligaments croisés.

— INFERO-INTERNE (Arteria Genus Inferior Medialis) : assez volumineuse, elle naît au-dessous de l'interligne, pénètre dans la gaine du muscle poplité (qu'elle irrigue), passe entre le tibia et le ligament latéral interne, et s'épanouit en 3 branches qui prennent part au réseau péri-rotulien.

— INFERO-EXTERNE (Arteria Genus Inferior Lateralis) : plus grêle, elle naît au niveau de l'interligne, passe derrière le muscle poplité (qu'elle irrigue), passe entre le tiba et le ligament latéral externe, et se termine à la face antérieure du genou en prenant part au réseau péri-rotulien.

Artères jumelles ou artères surales (Arteriae Surales) : toujours volumineuses, au nombre de deux (l'une interne, l'autre externe), elles naissent de la face postérieure de l'artère, un peu au-dessus de l'interligne articulaire. Elles se dirigent respectivement vers le muscle jumeau correspondant, et se divisent à l'intérieur du muscle en deux rameaux (Fig. 8) :

— profond : s'enfonçant vers la face antérieure,

— superficiel : longeant la face postérieure, jusqu'au tendon d'Achille.

Avec la jumelle interne, naît souvent une *artère petite saphène,* satellite de la veine saphène externe (Fig. 9).

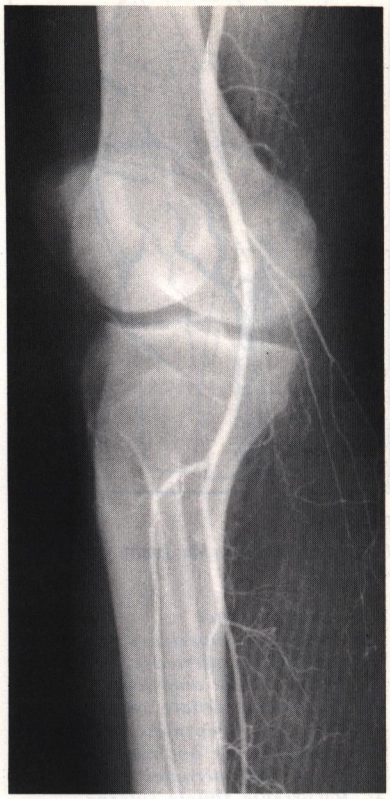

FIGURE 8
Artériographie poplitée droite de 3/4 montrant le trajet des collatérales et les artères jumelles

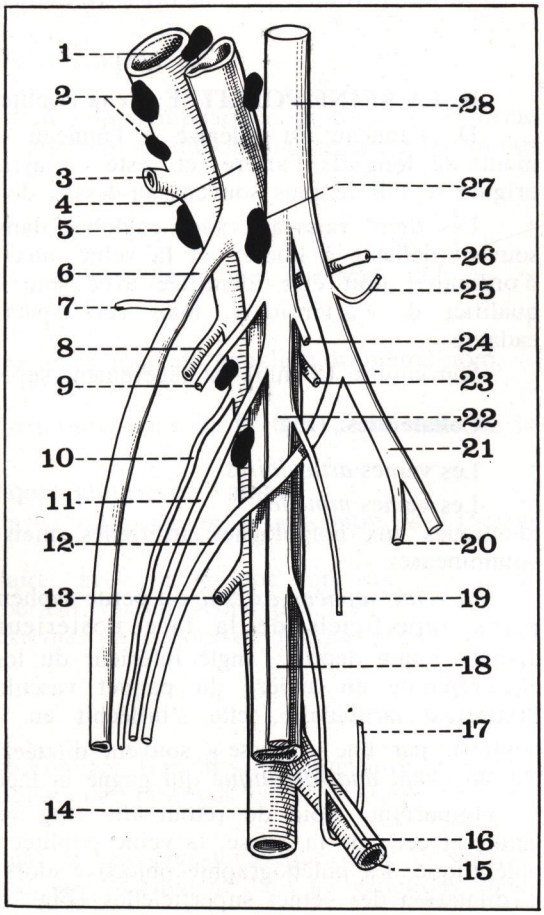

FIGURE 9
Le paquet vasculo-nerveux poplité

1. *Artère poplitée*
2. *Ganglions lymphatiques supra-condyliens*
3. *Artère articulaire supéro-interne*
4. *Veine poplitée*
5. *Ganglion lymphatique inter-condylien*
6. *Veine saphène externe (ou petite saphène)*
7. *Anastomose avec la veine saphène interne*
8. *Artère jumelle interne*
9. *Veine jumelle interne*
10. *Artère petite saphène (ou saphène externe)*
11. *Nerf saphène externe (ou sural)*
12. *Nerf saphène péronier*
13. *Artère articulaire inféro-interne*
14. *Tronc artériel tibio-péronier*
15. *Artère tibiale antérieure*
16. *Filet vasculaire de l'artère tibiale antérieure*
17. *Nerf du muscle poplité*
18. *Nerf tibial postérieur*
19. *Nerf du muscle soléaire*
20. *Nerf cutané péronier*
21. *Nerf sciatique poplité externe*
22. *Nerf sciatique poplité interne*
23. *Artère articulaire inféro-externe*
24. *Nerf du jumeau externe*
25. *Rameau articulaire du SPE*
26. *Artère articulaire supéro-externe*
27. *Ganglion lymphatique saphène externe*
28. *Nerf grand sciatique*

ARTÈRE POPLITÉE

Collatérales
- 4 articulaires
- 2 jumelles (ou surales)

Terminales
- Artère tibiale antérieure
- Tronc tibio-péronier

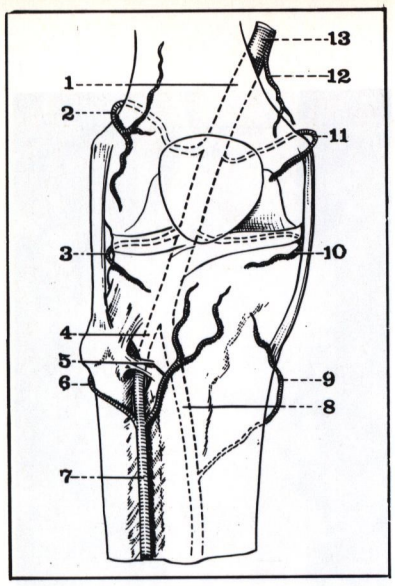

FIGURE 10

Les cercles artériels du genou (vue antérieure)

1. *Artère poplitée*
2. *Articulaire supérieure et externe*
3. *Articulaire inférieure et externe*
4. *Artère tibiale antérieure*
5. *Récurrente tibiale antérieure*
6. *Récurrente péronière antérieure*
7. *Artère tibiale antérieure*
8. *Tronc tibio-péronier*
9. *Récurrente tibiale interne*
10. *Articulaire inférieure et interne*
11. *Articulaire supérieure et interne*
12. *Artère grande anastomotique*
13. *Artère fémorale superficielle*

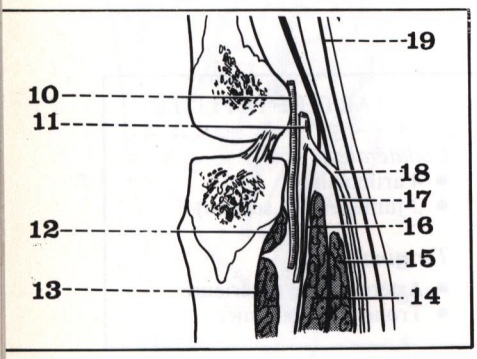

FIGURE 11

Coupe sagittale du creux poplité droit (segment postéro-externe de la coupe)

10. *Artère poplitée*
11. *Veine poplitée*
12. *Muscle poplité*
13. *Muscle jambier postérieur*
14. *Muscle soléaire*
15. *Muscles jumeaux (ligne interjumelle)*
16. *Veine tibiale postérieure*
17. *Nerf saphène externe*
18. *Veine saphène externe*
19. *Rameau cutané du nerf petit sciatique*

Anastomoses (Fig. 10)

Par ses branches articulaires, l'artère poplitée s'anastomose :

— avec la fémorale superficielle : par la grande anastomotique (ou artère descendante du genou),

— avec les artères de la jambe : par les trois récurrentes tibiales et les deux récurrentes péronières.

Ces artères forment autour du genou un riche réseau anastomotique, ou *réseau péri-articulaire du genou* (Rete Articulare Genus) qui comprend :

Un *cercle supérieur,* ou péri-fémoral, formé par les articulaires supérieures, qui entourent également le tendon du quadriceps.

Un *cerle inférieur,* ou péri-tibial, formé par les articulaires inférieures, qui entourent le tendon rotulien.

Des *anastomoses latéro-rotuliennes* relient entre eux ces deux cercles, en dehors et en dedans, et constituent le *réseau rotulien* (Rete Patellae).

Ces nombreuses anastomoses permettent la revascularisation des artères jambières lors des oblitérations de l'artère poplitée.

Terminales

Au niveau de l'anneau du soléaire, formé par le ligament interosseux en avant, et l'arcade du soléaire en arrière, l'artère poplitée se bifurque en deux branches :

L'artère tibiale antérieure (Arteria Tibialis Anterior) se détache à environ 60° et gagne la loge antérieure de la jambe.

Le tronc tibio-péronier continue le trajet vertical de la poplitée, et gagne la loge postérieure de la jambe, où il se divise en :

- artère tibiale postérieure (Arteria Tibialis Posterior),
- artère péronière ou fibulaire (Arteria Peronea ou Fibularis).

B. LA VEINE POPLITÉE (Vena Poplitea)

De l'anneau du soléaire à l'anneau du 3e adducteur la veine poplitée monte le long de l'artère, et reste en arrière et en dehors d'elle. Mais son origine se fait le plus souvent au-dessus de la bifurcation artérielle.

Les deux vaisseaux sont englobés dans une gaine conjonctive commune, souvent délicate à libérer, et la veine, aux parois épaisses, moins bleutée que d'ordinaire, doit être identifiée avec soin de l'artère. Il est classique de la qualifier d' « artéroïde », mais cet aspect n'est vraiment net que sur le cadavre.

Son calibre (8 mm) est légèrement supérieur à celui de l'artère.

Collatérales. (Fig. 9)

Les veines *articulaires.*

Les veines *jumelles*

identiques aux homologues artérielles, mais le plus souvent doubles, et plus volumineuses.

La veine saphène externe ou petite saphène (Vena Saphena Parva), venue des plans superficiels de la face postérieure de la jambe, devient sous-aponévrotique depuis l'angle inférieur du losange poplité. Sensiblement axiale, elle remonte en arrière du paquet vasculo-nerveux, puis, à la hauteur de l'interligne articulaire, elle s'infléchit en avant, et se jette dans la veine poplitée, par une « crosse » souvent dilatée, reliée à la veine saphène interne par un *canal anastomotique* qui gagne la face interne de la cuisse (Fig. 11).

Importante voie de retour du sang veineux, entre la circulation de la jambe et celle de la cuisse, la veine poplitée peut être atteinte par un processus phlébitique. La phlébographie objective alors sa thrombose, mal compensée par la dilatation des veines superficielles (Fig. 12).

FIGURE 12
Phlébographie poplitée droite de profil montrant le trajet de la veine poplitée derrière le genou et ses branches collatérales jambières

C. LES LYMPHATIQUES POPLITÉS (Fig. 13)

Le creux poplité est un important relai lymphatique profond, sous forme de ganglions, disposés le long des vaisseaux et intermédiaires entre les troncs collecteurs de la jambe et de la cuisse.

Canaux afférents :

— venus de la profondeur :
  — lymphatiques articulaires, satellites des veines du même nom,
  — lymphatiques tibiaux postérieurs,
  — lymphatiques péroniers,
  — lymphatiques tibiaux antérieurs, issus du ganglion du même nom,

— venus de la superficie :
  — lymphatiques saphènes externes, issus de la face postérieure de la jambe.

Ganglions : tous sous-aponévrotiques, groupés en 3 amas :

— *profond :* ou articulaire, avec un ganglion situé contre le ligament postérieur du genou,
— *intermédiaire :* ou vasculaire, avec un groupe inférieur, ou intercondylien, et un groupe supérieur, ou supracondylien,
— *superficiel :* ou saphène externe, en dehors de la crosse de la veine du même nom ;

Canaux efférents :

— restant dans la profondeur :
  3 à 4 troncs suivent la veine poplitée, franchissent l'anneau du 3e adducteur, et constituent les lymphatiques profonds de la cuisse ;

— gagnant la superficie :
  1 à 2 troncs suivent le canal veineux anastomotique entre la saphène externe et la saphène interne, et se terminent dans les ganglions inguinaux superficiels.

D. LES NERFS SCIATIQUES POPLITÉS

Au sommet du losange poplité, le nerf grand sciatique ou ischiatique (nervus Ischiadicus) se divise en deux nerfs sciatiques poplités. Mais il faut connaître la possibilité d'une bifurcation haute, au niveau de la région postérieure de la cuisse, ou même dans la région fessière.

Le nerf sciatique poplité interne ou tibial (Nervus Tibialis) descend verticalement, en suivant le grand axe du creux poplité. Il longe le bord postéro-externe de la veine, puis s'enfonce sous les jumeaux, et sort de la région par l'anneau du soléaire, où il prend le nom de nerf tibial postérieur.

Il est plus volumineux que le nerf sciatique poplité externe, et donne, au cours de son trajet, de nombreuses branches collatérales (Fig. 13).

Musculaires :

– *nerf du jumeau interne et nerf du jumeau externe,* obliques de chaque côté du tronc nerveux,

— *nerf supérieur du soléaire :* s'enfonçant entre le muscle poplité et le jumeau externe,

— *nerf du plantaire grêle :* pénétrant le bord interne du muscle,

— *nerf du poplité :* le plus volumineux, abordant la face postérieure du muscle, et donnant aussi un rameau vasculaire (pour l'artère poplitée) et un rameau pour le ligament interosseux.

Articulaires :

Au nombre de 3 ou 4, elles accompagnent les artères articulaires, et forment à la face postérieure de l'articulation du genou un véritable *plexus poplité* destiné aux ligaments croisés, au ligament latéral interne, et à la capsule. L'articulation tibio-péronière supérieure est innervée d'ordinaire par un rameau du nerf du poplité.

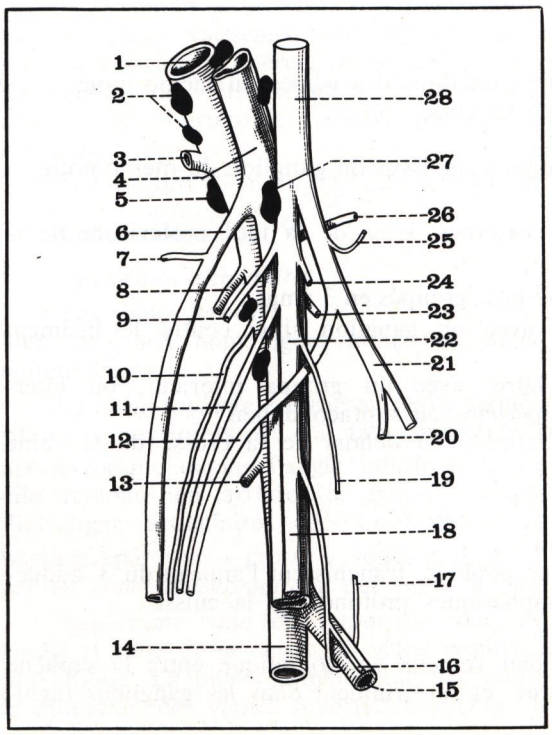

FIGURE 13

Le paquet vasculo-nerveux poplité

1. *Artère poplitée*
2. *Ganglions lymphatiques supra-condyliens*
3. *Artère articulaire supéro-interne*
4. *Veine poplitée*
5. *Ganglion lymphatique inter-condylien*
6. *Veine saphène externe (ou petite saphène)*
7. *Anastomose avec la veine saphène interne*
8. *Artère jumelle interne*
9. *Veine jumelle interne*
10. *Artère petite saphène (ou saphène externe)*
11. *Nerf saphène externe (ou sural)*
12. *Nerf saphène péronier*
13. *Artère articulaire inféro-interne*
14. *Tronc artériel tibio-péronier*
15. *Artère tibiale antérieure.*
16. *Filet vasculaire de l'artère tibiale ant*
17. *Nerf du muscle poplité*
18. *Nerf tibial postérieur*
19. *Nerf du muscle soléaire*
20. *Nerf cutané péronier*
21. *Nerf sciatique poplité externe.*
22. *Nerf sciatique poplité interne*
23. *Artère articulaire inféro-externe*
24. *Nerf du jumeau externe*
25. *Rameau articulaire du SPE*
26. *Artère articulaire supéro-externe*
27. *Ganglion lymphatique saphène externe*
28. *Nerf grand sciatique*

Nerf saphène externe ou sural (Nervus Suralis*) : né à la partie moyenne du creux poplité, il descend verticalement en dedans de la veine saphène externe. D'abord sous-aponévrotique, à l'union des deux muscles jumeaux, il devient sus-aponévrotique au tiers inférieur de la jambe. Il longe enfin le bord externe du tendon d'Achille, et descend derrière la malléole externe, pour atteindre le bord externe du pied.

Au cours de son trajet, le nerf saphène externe donne des rameaux cutanés pour la partie inféro-externe de la jambe et du dos du pied.

**** ou cutané sural médial (N. Cutaneus Surae Medialis)***

Le nerf sciatique poplité externe ou péronier commun (Nervus Peroneus Communis) descend obliquement en bas et en dehors, le long du bord interne du biceps crural, son muscle satellite, puis contourne en demi-spirale la tête du péroné, et se bifurque, au niveau du col de cet os, en deux branches :

nerf tibial antérieur ou péronier profond (Nervus Peroneus Profundus),
nerf musculo-cutané ou péronier superficiel (Nervus Peroneus Superficialis).

Collatérales (Fig. 13 et 14)

Articulaire : rameau articulaire du genou, destiné à la face postéro-externe de l'articulation, et à la tibio-péronière supérieure.

Cutanées :

– *nerf saphène péronier* ou rameau communicant péronier (Ramus Communicans Peroneus) : descendant sous l'aponévrose du jumeau externe, puis devenant sous-cutané à l'union tiers moyen - tiers inférieur du mollet dont il assure l'innervation, avec le nerf saphène externe,

– *nerf cutané péronier* ou cutané sural latéral (Nervus Cutaneus Surae Lateralis) : né un peu plus bas que le précédent, il chemine derrière le jumeau externe, et donne des *rameaux supérieurs,* pour la partie externe du genou et des *rameaux inférieurs,* pour la face externe de la jambe.

Musculaires :

— *Nerfs du muscle jambier antérieur :* deux rameaux nés au niveau du col du péroné, et atteignant la loge antérieure de la jambe.

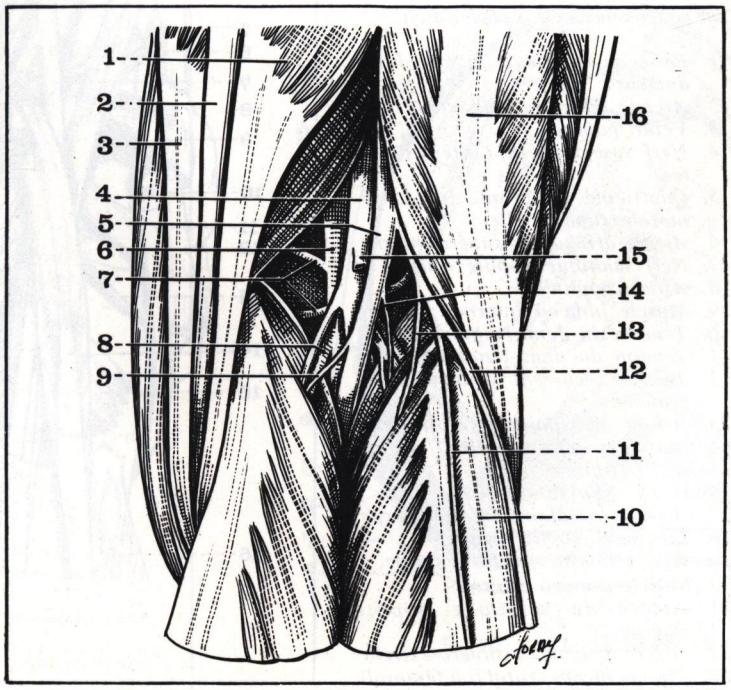

FIGURE 14
Vue postérieure du creux poplité droit

1. *Muscle demi-membraneux*
2. *Tendon du demi-tendineux*
3. *Tendon du demi-membraneux*
4. *Veine poplitée*
5. *Nerf sciatique poplité interne*
6. *Artère poplitée*
7. *Artère articulaire supéro-interne*
8. *Artère jumelle interne*
9. *Nerf du jumeau interne*
10. *Muscle jumeau externe*
11. *Nerf cutané péronier*
12. *Nerf sciatique poplité externe*
13. *Nerf saphène péronier (ou cutané sural latéral)*
14. *Nerf du jumeau externe*
15. *Veine saphène externe, ou petite saphène (sectionnée)*
16. *Muscle biceps crural (ou fémoral)*

5. Rapports profonds

A. AVEC LES PAROIS DU CREUX POPLITÉ (Fig. 14 et 15)

En avant :

— *en haut :* l'espace poplité de la face postérieure du fémur

— *au milieu :* le ligament postérieur du genou, avec ses ligaments poplités oblique et arqué,

— *en bas :* le muscle poplité.

En dedans :

— *en haut :* le demi-membraneux, croisé en arrière par le demi-tendineux, et recouvrant,

— *en bas :* le jumeau interne, qui coiffe le condyle interne.

En dehors :

— *en haut :* la longue portion du biceps, longée par le nerf sciatique poplité externe, et recouvrant,

— *en bas :* le jumeau externe, qui coiffe le condyle externe ; le nerf sciatique poplité externe croise ce muscle, puis la tête et le col du péroné ; devenu très superficiel, il peut être lésé lors des fractures de l'extrémité supérieure du péroné, ou lors des plaies de cette région.

En arrière : Le muscle plantaire grêle croise obliquement le nerf sciatique poplité interne et les vaisseaux poplités de haut en bas et de dehors en dedans (Fig. 15).

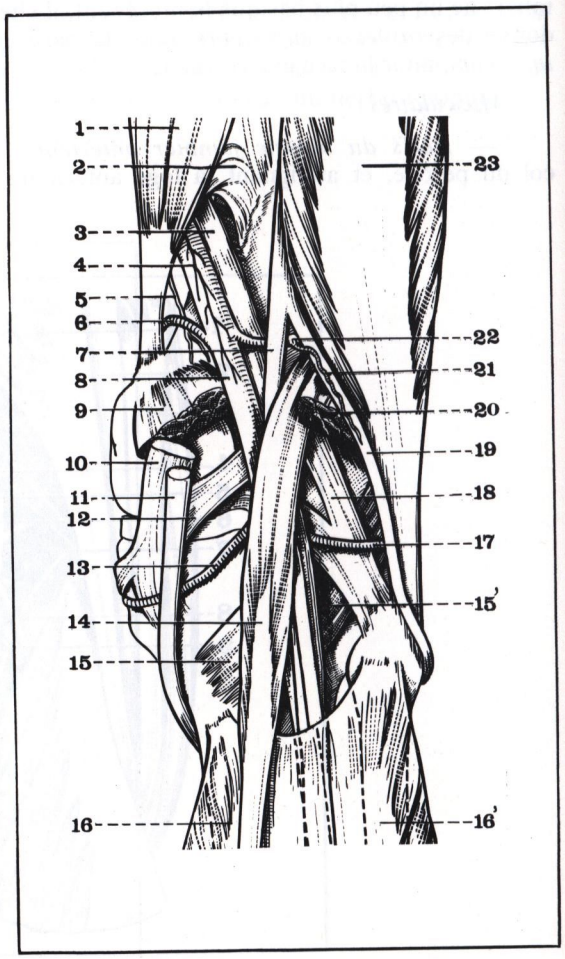

FIGURE 15

Vue postérieure du creux poplité droit

1. *Faisceau inférieur du grand adducteur*
2. *Arcade du grand adducteur*
3. *Veine poplitée.*
4. *Nerf vasculaire de l'artère poplitée*
5. *Quatrième perforante (de la fémorale superficielle)*
6. *Artère articulaire supéro-interne*
7. *Nerf sciatique poplité interne*
8. *Artère poplitée*
9. *Muscle jumeau interne*
10. *Tendon du demi-membraneux*
11. *Tendon du demi-tendineux*
12. *Tendon récurrent du demi-membraneux*
13. *Artère articulaire inféro-interne*
14. *Muscle plantaire grêle*
15 *et 15' Muscle poplité*
16 *et 16' Muscle soléaire*
17. *Artère articulaire inféro-externe.*
18. *Ligament poplité arqué*
19. *Nerf sciatique poplité externe.*
20. *Muscle jumeau externe*
21. *Artère du sciatique poplité externe*
22. *Artère articulaire supéro-externe*
23. *Muscle biceps crural (ou fémoral)*

B. AVEC LES RÉGIONS ADJACENTES (Fig. 16)

Le tissu cellulo-adipeux qui comble le creux poplité et entoure le paquet vasculo-nerveux se continue avec les régions de la cuisse et de la jambe.

En haut :

— *le long du nerf sciatique,* des communications s'établissent avec la région postérieure de la cuisse, et même, plus haut, avec la région fessière (propagation des abcès froids),

— *le long des vaisseaux fémoraux,* des communications s'établissent avec la région antérieure de la cuisse, par l'anneau du 3e adducteur.

En bas :

— *le long des vaisseaux poplités,* des communications s'établissent avec la région postérieure de la jambe, par l'anneau du soléaire, et, au-dessus du ligament interosseux, le long des vaisseaux tibiaux antérieurs, avec la loge antérieure de la jambe.

Le creux poplité réalise donc, derrière l'articulation du genou, une large voie de communication, où les collections pathologiques utilisent le trajet normal des éléments vasculaires et nerveux (Fig. 17).

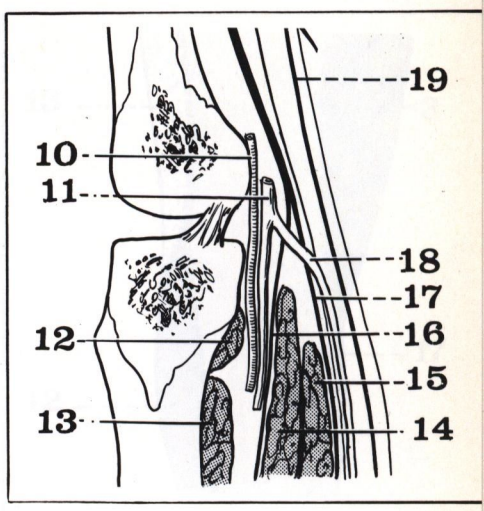

FIGURE 16

Coupe sagittale du creux poplité (segment postéro-externe de la coupe)

10. *Artère poplitée*
11. *Veine poplitée*
12. *Muscle poplité*
13. *Muscle jambier postérieur*
14. *Muscle soléaire*
15. *Muscles jumeaux (ligne interjumelle)*
16. *Veine tibiale postérieure*
17. *Nerf saphène externe*
18. *Veine saphène externe*
19. *Rameau cutané du nerf petit sciatique*

FIGURE 17

Coupe horizontale du creux poplité droit passant par les condyles fémoraux (segment supérieur de la coupe)

1. *Bandelette de Maissiat*
2. *Aileron rotulien externe*
3. *Ligament latéral externe du genou*
4. *Coque condylienne externe*
5. *Muscle biceps crural (ou fémoral)*
6. *Os sésamoïde du jumeau externe*
7. *Muscle jumeau externe*
7'. *Muscle jumeau interne*
8. *Nerf sciatique poplité externe*
9. *Muscle plantaire grêle*
10. *Nerf sciatique poplité interne*
11. *Paquet vasculaire des muscles jumeaux*
12. *Veine saphène externe*
13. *Veine poplitée*
14. *Artère poplitée*
15. *Nerf saphène externe*
16. *Tendon du demi-tendineux*
17. *Tendon du demi-membraneux*
18. *Tendon du droit interne*
19. *Coque condylienne interne*
20. *Veine saphène interne*
21. *Muscle couturier*
22. *Nerf saphène interne*
23. *Gaine du couturier*
24. *Ligament latéral interne du genou*
25. *Ligaments croisés*
26. *Aponévrose superficielle*
27. *Condyles fémoraux*
28. *Aileron rotulien interne*
29. *Surtout fibreux pré-rotulien*
30. *Rotule (ou patelle)*
31. *Bourse séreuse pré-rotulienne profonde*
32. *Bourse séreuse pré-rotulienne superficielle*

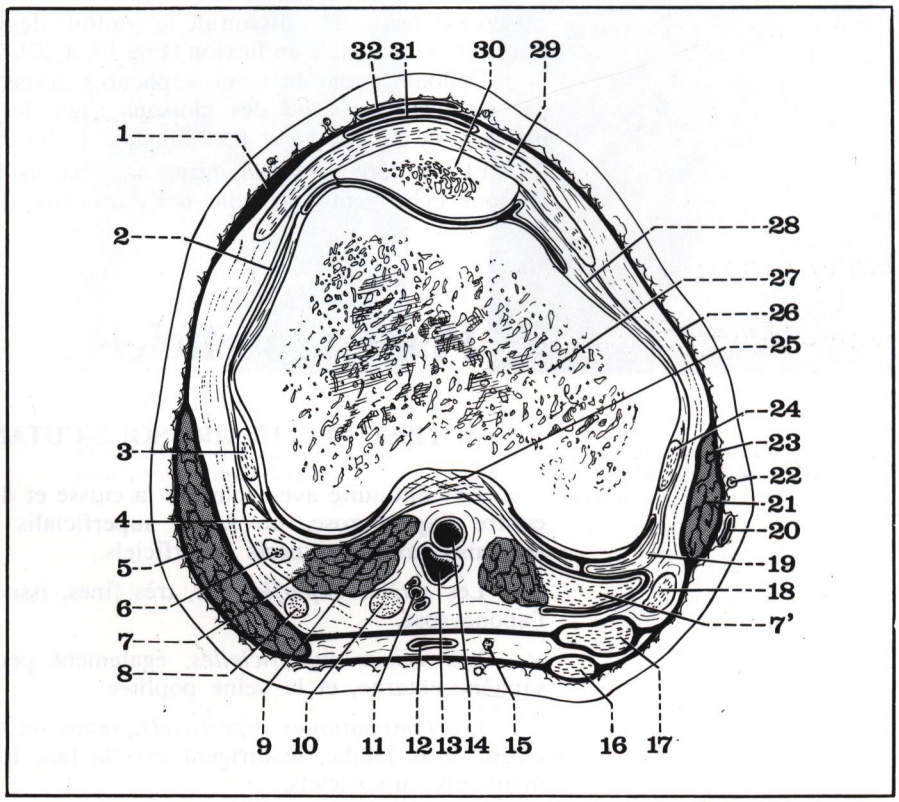

C. AVEC LE PAQUET VASCULO-NERVEUX

Les vaisseaux poplités, dans leur portion oblique, reposent d'abord sur la face postérieure du fémur, malqués par le demi-membraneux.

Le nerf sciatique poplité interne, issu du sommet du losange, rejoint plus bas les vaisseaux, et complète le paquet vasculo-nerveux poplité, qui est au contact de l'espace poplité du fémur, puis descend verticalement derrière le plan fibreux rétro-articulaire du genou.

Les éléments du paquet vasculo-nerveux sont disposés en « marches d'escalier », de la façon suivante (Fig. 17) :

— l'artère est la plus interne, et la plus profonde,
— la veine, très adhérente, est plus postérieure, et plus externe,
— le nerf enfin, séparé de la veine par une couche de graisse, est l'élément le plus externe, et le plus superficiel.

Cette disposition est moins schématique à la partie inférieure du creux poplité, où la veine est située en dedans de l'artère ; un peu plus haut, elle est rejointe par la veine saphène externe, qui vient de passer en dedans du nerf sciatique poplité interne.

Le nerf sciatique poplité externe est toujours isolé, à distance du paquet vasculo-nerveux, dont il s'écarte à angle aigu, le long du bord interne du biceps crural.

6. Couvercle aponévrotique

Le creux poplité est fermé en arrière par une aponévrose résistante, en continuité avec les aponévroses de la cuisse et de la jambe. Elle donne, à la palpation, l'impression d'une membrane épaisse et tendue. Lorsque la jambe est en extension, elle dissimule le contour des parois du creux poplité ; elle est au contraire plus souple en flexion (Fig. 19 et 20).

Dédoublée par la veine saphène externe, et son nerf homonyme, elle émet par sa face profonde des cloisons sagittales qui tapissent la face axiale des muscles, et se fixent sur les branches de bifurcation de la ligne âpre du fémur.

Elle adhère de façon intime aux parois latérales du creux poplité, dont les tendons échangent avec elle des faisceaux fibreux.

7. Plans superficiels

A. TISSU CELLULAIRE SOUS-CUTANÉ

En continuité avec celui de la cuisse et de la jambe, il forme en profondeur, contre l'aponévrose, un fascia superficialis lamelleux, dans lequel cheminent les vaisseaux et les nerfs superficiels.

Les *artères superficielles,* très fines, issues des troncs profonds, ont perforé l'aponévrose.

Les *veines superficielles,* également peu importantes, rejoignent la veine saphène externe, et la veine poplitée.

Les *lymphatiques superficiels,* venus du creux poplité et de la région postérieure de la jambe, se dirigent vers la face interne de la cuisse, et les ganglions inguinaux superficiels.

Les *nerfs superficiels* proviennent (Fig. 18) :
— en haut : du petit sciatique (ou cutané fémoral postérieur),
— en bas : du saphène interne (en dedans) et du cutané péronier (en dehors).

B. PEAU ET FORME EXTÉRIEURE

Fine, très mobile, élastique, dépourvue de poils, la peau du creux poplité se tend dans l'extension, et se déprime dans la flexion :

Dans l'extension

Le losange présente *en son milieu* un relief vertical médian, régulièrement arrondi, provoqué par la tension de l'aponévrose, et, *de chaque côté,* deux sillons situés en dedans des saillies musculaires.

Les plis de flexion apparaissent dans cette position : ils croisent transversalement la partie moyenne de la région, au nombre de deux à trois, et correspondent soit à l'interligne articulaire, soit à la face postérieure des condyles fémoraux (Fig. 19).

Dans la flexion

Le creux poplité devient une excavation profonde, limitée par les reliefs des parois du losange, tendineux en haut (demi-membraneux, demi-tendineux, biceps) et musculaires en bas (jumeaux) (Fig. 20 et 21).

C'est dans cette position que l'on peut sentir les pulsations de l'artère poplitée, à la partie basse de la région, contre l'extrémité supérieure du tibia.

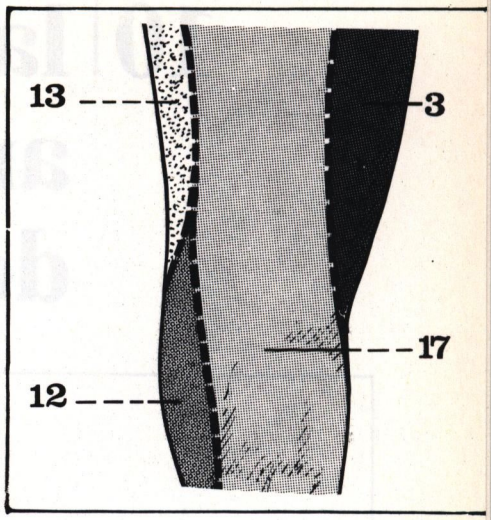

FIGURE 18
Innervation sensitive du creux poplité droit

3. Branche crurale du fémoro-cutané
12. Branche superficielle de l'obturateur
13. Nerf musculo-cutané interne (du crural)
17. Nerf petit sciatique (ou cutané postérieur de la cuisse)

FIGURE 19
Vue postérieure du creux poplité droit (genou en extension). On remarque le relief vertical médian provoqué par la tension de l'aponévrose

FIGURE 20
Vue postéro-externe du creux poplité droit (genou en demi-flexion)

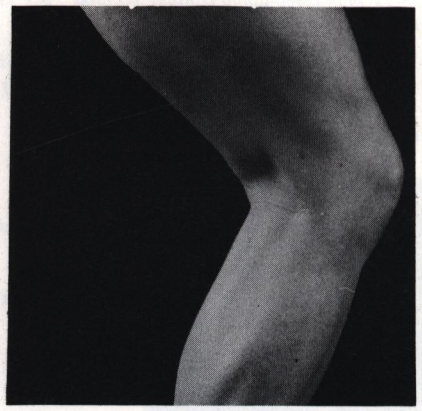

FIGURE 21
Vue latérale externe du creux poplité droit montrant le relief du tendon du biceps (genou en demi-flexion)

10 la région antérieure de la jambe

PLAN

1. Généralités
   - *A. Limites*
   - *B. Forme extérieure*
   - *C. Repères*
   - *D. Constitution anatomique*
2. La partie interne de la région antérieure de la jambe
   - *A. Le plan squelettique*
   - *B. Les plans superficiels*
3. La partie moyenne de la région antérieure de la jambe
   - *A. Le plan ostéo-aponévrotique profond*
   - *B. Le plan musculaire*
     - *a. Le jambier antérieur*
     - *b. L'extenseur propre du gros orteil*
     - *c. l'extenseur commun des orteils*
     - *d. 'Le péronier antérieur*
   - *C. Les vaisseaux et les nerfs profonds*
     - *a. L'artère tibiale antérieure*
     - *b. Les veines tibiales antérieures*
     - *c. Le nerf tibial antérieur*
     - *d. Les lymphatiques*
   - *D. Le plan aponévrotique superficiel*
   - *E. Les plans superficiels*
4. La partie externe de la région antérieure de la jambe
   - *A. Le plan squelettique*
   - *B. Le plan musculaire*
     - *a. Le long péronier latéral*
     - *b. Le court péronier latéral*
   - *C. Les vaisseaux et les nerfs profonds*
     - *a. Artères*
     - *b. Veines*
     - *c. Nerfs :*
       - *sciatique poplité externe*
       - *tibial antérieur*
       - *musculo-cutané*
   - *D. Les plans aponévrotiques superficiels*
   - *E. Les plans superficiels*

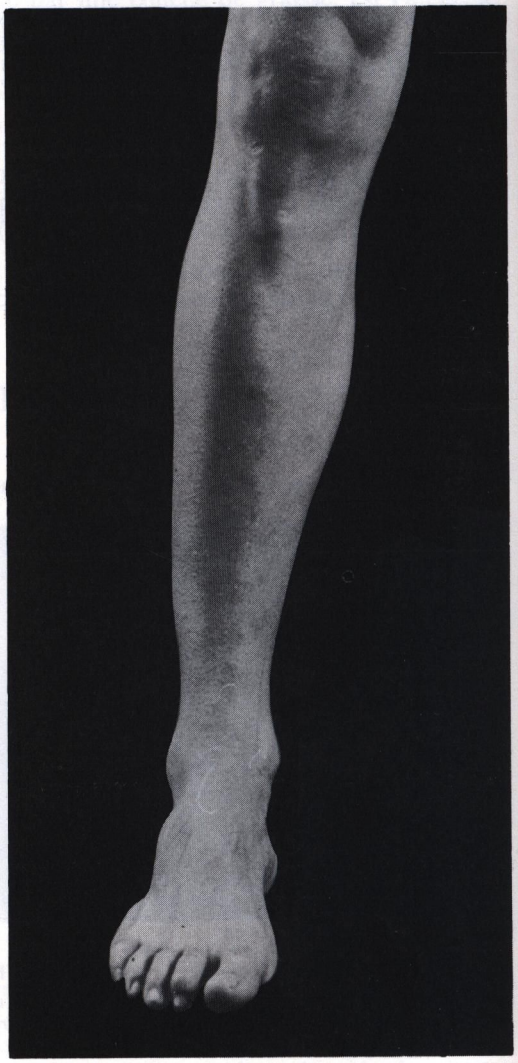

FIGURE 1
La région antérieure de la jambe droite vue de face

La région antérieure de la jambe (Regio Cruris Anterior) comprend l'ensemble des parties molles situées en avant du tibia et du péroné. Elle est formée essentiellement par deux groupes musculaires qui se disposent en deux loges : la loge antérieure ou loge des extenseurs et la loge externe ou loge des péroniers.

1. Généralités

A. LIMITES

Les limites de la région antérieure de la jambe sont représentées :

— en haut par une ligne horizontale passant au bord inférieur de la tubérosité antérieure du tibia,

— en bas par une autre ligne horizontale passant immédiatement au-dessus des malléoles,

— en dedans par une ligne verticale suivant le bord postérieur et interne du tibia assez facilement perceptible à la palpation,

— en dehors par une autre ligne verticale qui suit le bord externe du péroné.

B. FORME EXTÉRIEURE

Allongée dans le sens vertical, plus large en haut qu'en bas, la région antérieure de la jambe est surtout très fortement convexe en avant. Le sommet de cette convexité, situé à l'union du tiers interne et des deux tiers externes de la région forme une saillie régulière, très facilement perceptible : c'est la crête antérieure du tibia (Margo Anterius Tibia). Plus en dehors, chez les sujets maigres et musclés, une légère dépression linéaire et verticale parallèle à la crête tibiale indique la limite entre les loges musculaires antérieure et externe (Fig. 1).

C. REPÈRES

Les repères essentiels de la région sont donc osseux et représentés en dedans par le bord postéro-interne du tibia, en avant par la crête tibiale surmontée en haut par la tubérosité antérieure, tout à fait en dehors par le bord externe du péroné assez aisément accessible à la palpation.

D. CONSTITUTION ANATOMIQUE

Elle varie de façon considérable lorsqu'on l'examine en allant de dedans en dehors.

A la partie interne, la région antérieure de la jambe comprend uniquement un plan squelettique formé par la face interne du tibia revêtue seulement par le tissu cellulaire sous-cutané et la peau (Fig. 2 et 3)

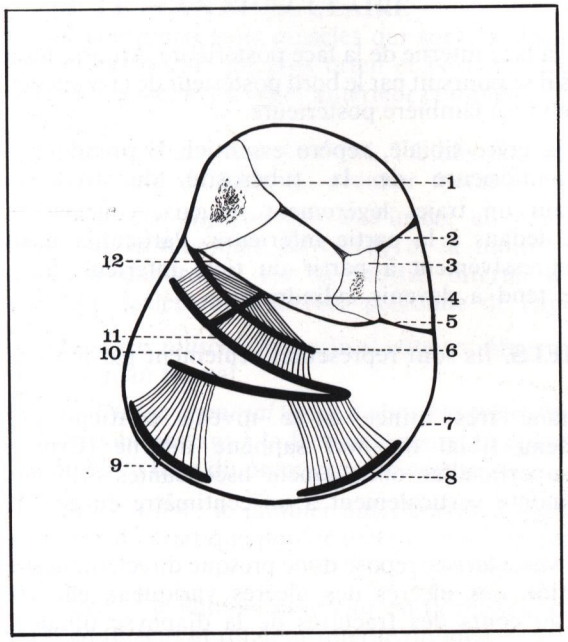

FIGURE 2

Coupe schématique de la jambe droite (segment inférieur de la coupe)

1. *Tibia*
2. *Cloison inter-musculaire antéro-externe*
3. *Péroné*
4. *Expansion antérieure de l'aponévrose de terminaison du soléaire*
5. *Cloison inter-musculaire postéro-externe*
6. *Aponévrose intra-musculaire du soléaire*
7. *Aponévrose jambière superficielle*
8. *Tendon d'origine du jumeau externe*
9. *Tendon d'origine du jumeau interne*
10. *Lame terminale des jumeaux*
11. *Aponévrose de terminaison du soléaire*
12. *Aponévrose jambière profonde.*

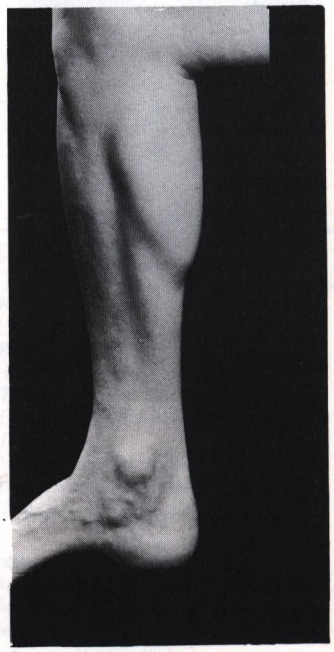

FIGURE 3

Photographie de la face interne de la jambe droite

A la partie moyenne, immédiatement en dehors de la crête tibiale, la région est formée par un plan ostéo-aponévrotique constitué par la face antéro-externe du tibia, la membrane interosseuse et la partie de la face interne du péroné située en avant de la crête interosseuse ; en avant de ce plan squelettique se disposent les muscles extenseurs recouverts par l'aponévrose jambière qui ferme en avant la loge antérieure. Le tout est recouvert par le tissu cellulaire et la peau.

A la partie externe, le plan squelettique est formé par la face externe du péroné dont le bord externe donne insertion à la cloison intermusculaire externe qui sépare la loge externe de la loge postérieure de la jambe. Sur ce plan ostéo-aponévrotique se disposent les muscles péroniers latéraux que recouvrent la partie externe de l'aponévrose jambière, le tissu cellulaire sous-cutané et la peau.

Il convient donc d'étudier séparément les trois parties, interne, antérieure et externe de la région antérieure de la jambe.

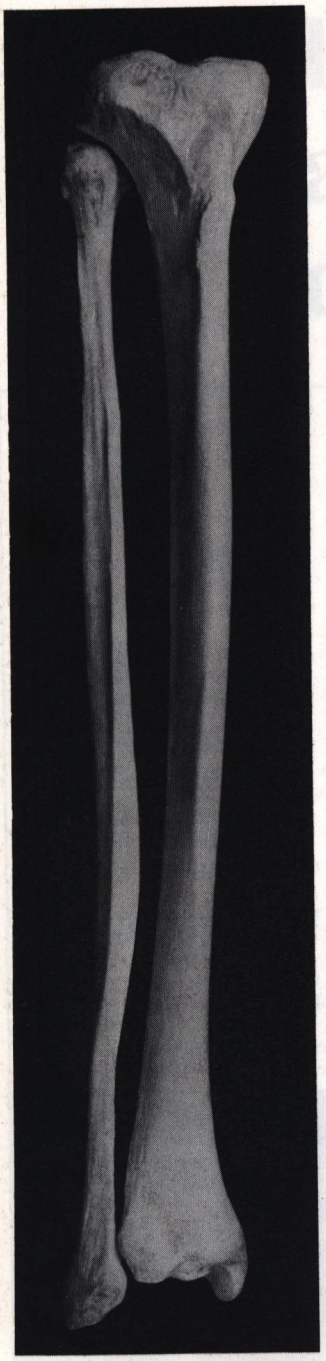

FIGURE 4
Vue antérieure des deux os de la jambe

Tibia : du latin la flûte (les flûtes anciennes étaient faites avec des tibias d'animaux)

2. La partie interne de la région antérieure de la jambe

Elle comprend un plan squelettique et des plans superficiels.

A. LE PLAN SQUELETTIQUE

Il est formé par la face interne, le bord antérieur et le bord postéro-interne du *tibia** (Fig. 4).

La face interne du tibia est lisse, à peu près plane, totalement dépourvue d'insertions musculaires sauf à sa partie toute supérieure où se fixent la partie inférieure des tendons de la patte d'oie. Elle représente le lieu d'élection de prélèvement des greffons ostéo-périostés.

Le bord postéro-interne sépare la face interne de la face postérieure. Mousse à sa partie supérieure, plus accusé en bas il se poursuit par le bord postérieur de la malléole interne. Il donne insertion à l'aponévrose jambière postérieure.

Le bord antérieur constitue la crête tibiale, repère essentiel. Il prend naissance en haut à la partie inférieure de la tubérosité du tibia et descend verticalement en décrivant un trajet légèrement sinueux, concave en dehors à la partie supérieure, en dedans à la partie inférieure. Particulièrement accusé en haut, il s'estompe progressivement à partir du tiers inférieur de la jambe où le tibia de triangulaire tend à devenir cylindrique.

B. LES PLANS SUPERFICIELS. Ils sont représentés seulement par le tissu cellulaire sous-cutané et la peau.

Le tissu cellulaire sous-cutané très mince à ce niveau contient des filets nerveux branches du rameau tibial du nerf saphène interne (Crural, Plexus lombaire) et des veines superficielles obliquement ascendantes affluant de la veine saphène interne qui monte verticalement à un centimètre en arrière du bord postéro-interne du tibia.

La peau, fine, peu mobile, mal vascularisée repose donc presque directement sur le plan osseux. Lieu de prédilection des ulcères des ulcères variqueux elle est facilement et fréquemment lésée au cours des fractures de la diaphyse tibiale.

3. La partie moyenne de la région antérieure de la jambe

Elle est constituée de la profondeur à la surface par un plan ostéo-fibreux, un plan musculaire, un plan aponévrotique et des plans superficiels ; elle livre passage au paquet vasculo-nerveux tibial antérieur.

A. LE PLAN OSTÉO-APONÉVROTIQUE PROFOND

Il est formé de dedans en dehors par la face antéro-externe du tibia, la membrane interosseuse, la face interne et le bord antérieur du péroné et la cloison intermusculaire antéro-externe (Fig. 5).

La face antéro-externe du tibia, lisse regarde franchement en dehors à sa partie supérieure où elle donne insertion au jambier antérieur ; en bas elle s'oriente vers l'avant.

Le bord externe du tibia ou bord interosseux, tranchant à sa partie supérieure devient progressivement mousse en bas et se bifurque pour circonscrire la facette articulaire destinée à la partie inférieure du péroné.

La membrane interosseuse (Membrana Interossea Cruris). Tendue du bord externe du tibia à la crête interosseuse du péroné, formé de fibres obliques en bas et en dehors, elle est plus épaisse à sa partie supérieure qu'à sa partie inférieure. En haut elle laisse libre un orifice qui fait communiquer la région antérieure et la région postérieure de la jambe et qui livre passage à l'artère tibiale antérieure. Cet orifice est parfois croisé par un faisceau fibreux oblique en bas et en dedans : le ligament péronéo-tibial oblique de Barkow*. En bas elle est perforée par l'artère péronière antérieure (Fig. 14).

La face interne du péroné (Fibula), plus large à sa partie moyenne qu'à ses extrémités, n'appartient à la région que par sa partie antérieure, située en avant d'une crête longitudinale, la crête interosseuse qui donne insertion au ligament interosseux.

Le bord antérieur du péroné mince et irrégulier se fusionne en bas avec la malléole externe. Il donne insertion à la cloison intermusculaire externe.

B. LE PLAN MUSCULAIRE

Il comprend trois muscles qui sont de dedans en dehors le jambier antérieur, l'extenseur propre du gros orteil et l'extenseur commun. Inconstamment un quatrième muscle, le péronier antérieur complète cet ensemble (Fig. 6, 7, 8, 9, 10).

LE JAMBIER ANTÉRIEUR (M. Tibialis Anterior**)

Il s'étend du tibia au premier métatarsien (Fig. 6, 7 et 8).

Insertions supérieures : il s'insère en haut sur la tubérosité antérieure du tibia, sur le tubercule de Gerdy et la moitié supérieure de la face externe du tibia en débordant sur la moitié interne de la membrane interosseuse. Il s'attache également à la face profonde de l'aponévrose jambière.

Le corps musculaire vertical jette ses fibres sur les deux faces d'un tendon situé dans un plan frontal.

Le tendon terminal longe d'abord la crête tibiale. Il quitte la région antérieure de la jambe en passant à la face antérieure du cou-de-pied pour aller se terminer en se fixant sur la base du premier métatarsien.

Innervation : le jambier antérieur est innervé à sa partie supérieure par deux rameaux du sciatique poplité externe, plus bas par deux branches du nerf tibial antérieur.

Action : le jambier antérieur est fléchisseur dorsal du pied : plus accessoirement il est adducteur et rotateur interne du pied.

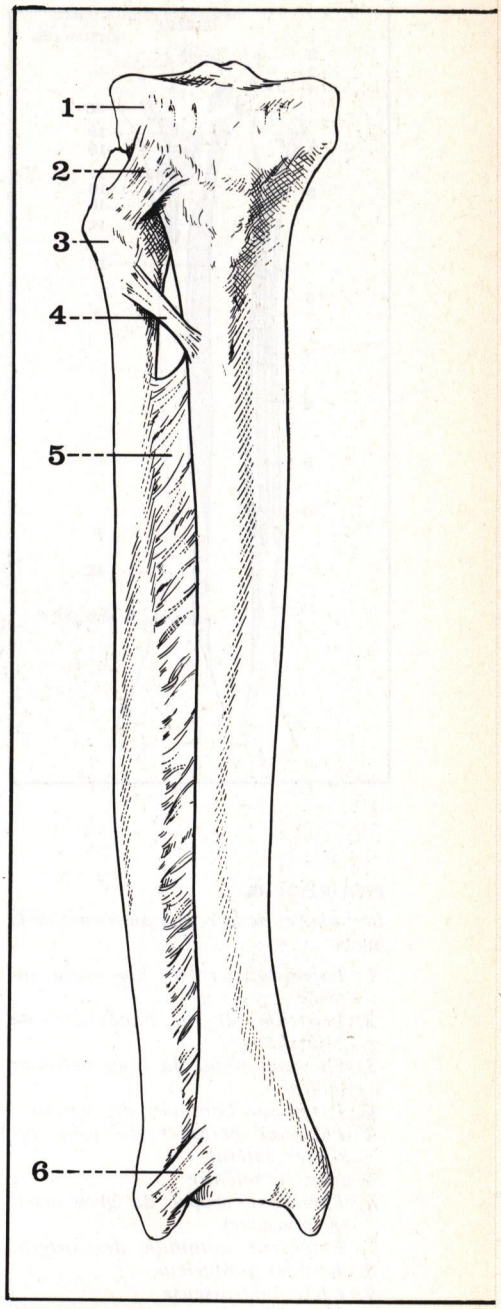

FIGURE 5

Le plan osseux et interosseux de la région antérieure de la jambe

1. *Extrémité supérieure du tibia.*
2. *Ligament antérieur de l'articulation péronéo-tibiale supérieure.*
3. *Tête du péroné.*
4. *Ligament péronéo-tibial oblique de Barkow.*
5. *Membrane interosseuse.*
6. *Ligament antérieur de l'articulation péronéo-tibiale inférieure.*

*** Barkow Hans (1798-1873), anatomiste allemand, professeur d'anatomie à Breslau (Allemagne)**

**** *Muscle tibial antérieur***

L'EXTENSEUR PROPRE DU GROS ORTEIL (M. Extensor Hallucis Longus*)

Plus mince que le précédent, il s'étend du squelette jambier à la dernière phalange du gros orteil (Fig. 6, 7 et 8).

Insertions supérieures : il s'insère sur la partie moyenne de la face interne du péroné et la partie adjacente de la membrane interosseuse débordant parfois sur le tibia.

Le corps musculaire : très grêle se jette rapidement sur un tendon qui quitte la région en passant sous le ligament annulaire antérieur du cou-de-pied.

Terminaison : après avoir glissé à la face dorsale du pied le tendon se fixe à la base de la phalange distale du gros orteil.

Innervation : elle est assurée par un rameau du nerf tibial antérieur.

Action : il est d'abord extenseur des deux phalanges du gros orteil. Son action en se poursuivant entraîne une flexion dorsale du pied et une rotation interne.

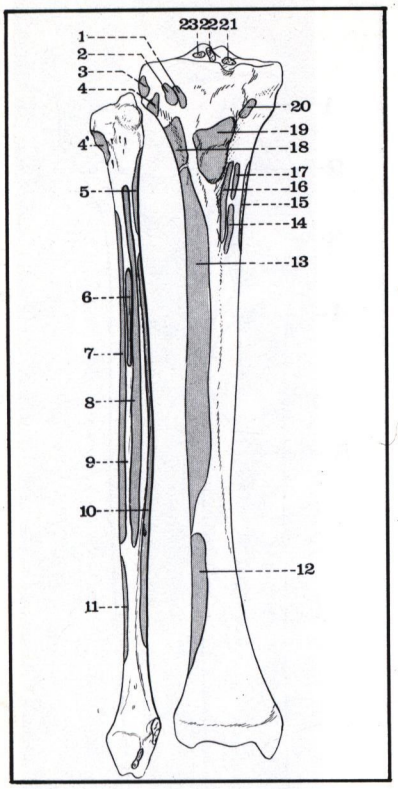

FIGURE 7 ▲

Les muscles de la région antérieure de la jambe

1. *Expansion croisée du vaste interne*
2. *Insertion de la bandelette de Maissiat*
3. *Faisceau tibial du long péronier latéral*
4. *Extenseur commun des orteils*
4'. *Faisceau péronier du long péronier latéral*
5. *Muscle soléaire*
6. *Extenseur propre du gros orteil (f. péronier)*
7. *Extenseur commun des orteils*
8. *Jambier postérieur*
9. *Crête interosseuse*
10. *Fléchisseur propre du gros orteil*
11. *Péronier antérieur.*
12. *Extenseur propre du gros orteil (f. tibial)*
13. *Jambier antérieur*
14. *Demi-tendineux*
15. *Ligament latéral interne du genou*
16. *Couturier*
17. *Droit interne*
18. *Jambier antérieur*
19. *Tendon rotulien*
20. *Expansion croisée du vaste externe*
21. *Corne antérieure du ménisque interne*
22. *Ligament croisé antéro-externe*
23. *Corne antérieure du ménisque externe*

* ***Muscle long extenseur de l'hallux***

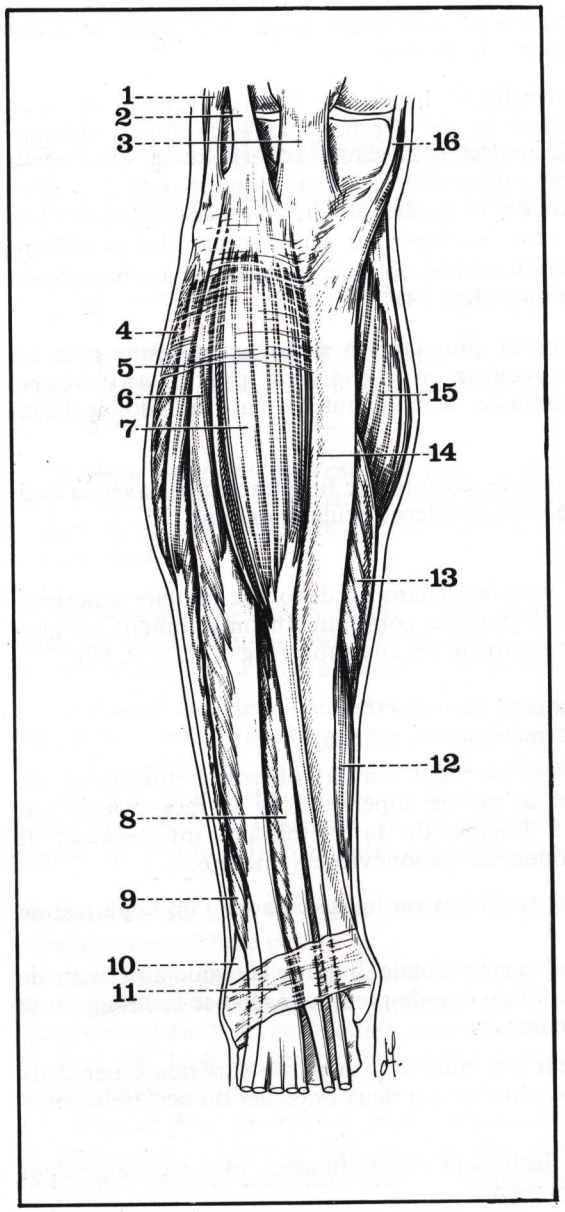

◀ FIGURE 6

Vue antérieure des os de la jambe (le péroné est en rotation externe, ce qui permet de voir également sa face interne)

1. *Biceps*
2. *Bandelette de Maissiat*
3. *Tendon rotulien.*
4. *Long péronier latéral*
5. *Aponévrose jambière superficielle*
6. *Extenseur commun des orteils*
7. *Jambier antérieur*
8. *Extenseur propre du gros orteil*
9. *Péronier antérieur*
10. *Malléole interne*
11. *Ligament annulaire antérieur du cou-de-pied*
12. *Fléchisseur commun des orteils*
13. *Soléaire*
14. *Tibia*
15. *Jumeaux*
16. *Couturier*

L'EXTENSEUR COMMUN DES ORTEILS (M. Extensor Digitorum Longus*)

** Muscle long extenseur des orteils*

Muscle volumineux il s'étend des deux os de la jambe aux quatre derniers orteils (Fig. 6, 7, 8 et 9).

Insertions supérieures : il s'insère en haut sur la face externe de la tubérosité externe du tibia, sur les deux tiers supérieurs de la face interne du péroné et sur le tiers externe de la membrane interosseuse en formant des arcades pour les nerfs du jambier antérieur et pour le nerf tibial antérieur. Il se fixe également sur la face profonde de l'aponévrose jambière.

Le corps musculaire : formé de fibres verticales, il se jette sur le versant postéro-externe d'un tendon qui glisse en avant du cou-de-pied pour quitter la région de la jambe.

Terminaison : le tendon terminal se divise à la face dorsale du pied en quatre tendons qui vont se fixer à la base des deux dernières phalanges des quatre derniers orteils. Des tendons destinés aux 2e, 3e et 4e orteils se sont fusionnés auparavant aux tendons du muscle pédieux (Fig. 8).

Innervation : elle est assurée par une longue branche du nerf tibial antérieur qui aborde le muscle par sa face interne.

Action : il entraîne une extension des orteils puis une flexion dorsale du pied, accessoirement, il est rotateur externe du pied, donc antagoniste du jambier antérieur.

LE PÉRONIER ANTÉRIEUR (M. Peroneus Tertius*)

** Muscle 3e péronier*

C'est un muscle inconstant, grêle, souvent fusionné avec l'extenseur commun et qui s'étend de la face interne du péroné à la base du cinquième métatarsien. Innervé par un rameau du tibial antérieur, il est fléchisseur dorsal et rotateur externe du pied.

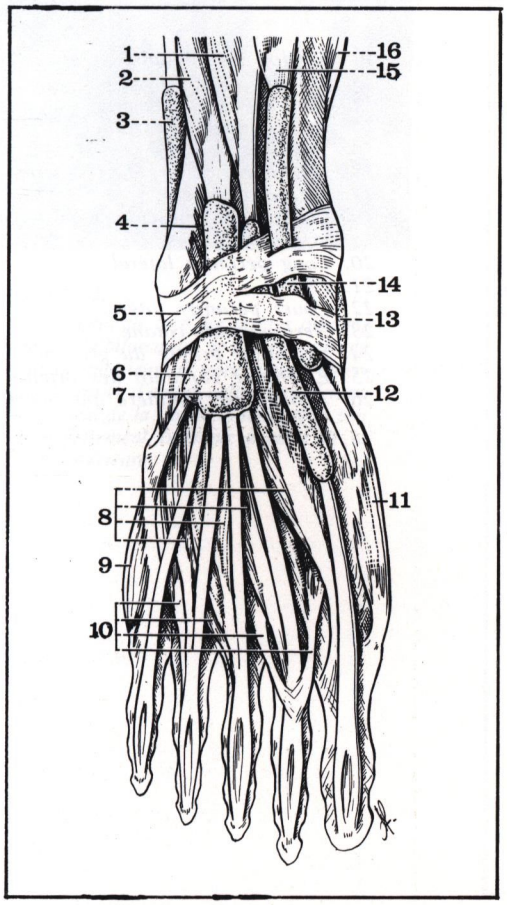

FIGURE 8

Les muscles de la région antérieure du cou-de-pied et du dos du pied

1. *Extenseur propre du gros orteil*
2. *Extenseur commun des orteils*
3. *Court péronier latéral et sa gaine synoviale.*
4. *Péroné antérieur.*
5. *Ligament annulaire antérieur du cou-de-pied.*
6. *Tendon du péronier antérieur dans sa gaine commune à celle de l'extenseur commun.*
7. *Tendons de l'extenseur commun dans leur gaine.*
8. *Muscle pédieux.*
9. *Opposant du 5e orteil.*
10. *Tendons des interosseux.*
11. *Adducteur du gros orteil.*
12. *Tendon de l'extenseur propre du gros orteil dans sa gaine.*
13. *Tendon du jambier postérieur.*
14. *Tendon du jambier antérieur dans sa gaine.*
15. *Jambier antérieur.*
16. *Fléchisseur commun des orteils.*

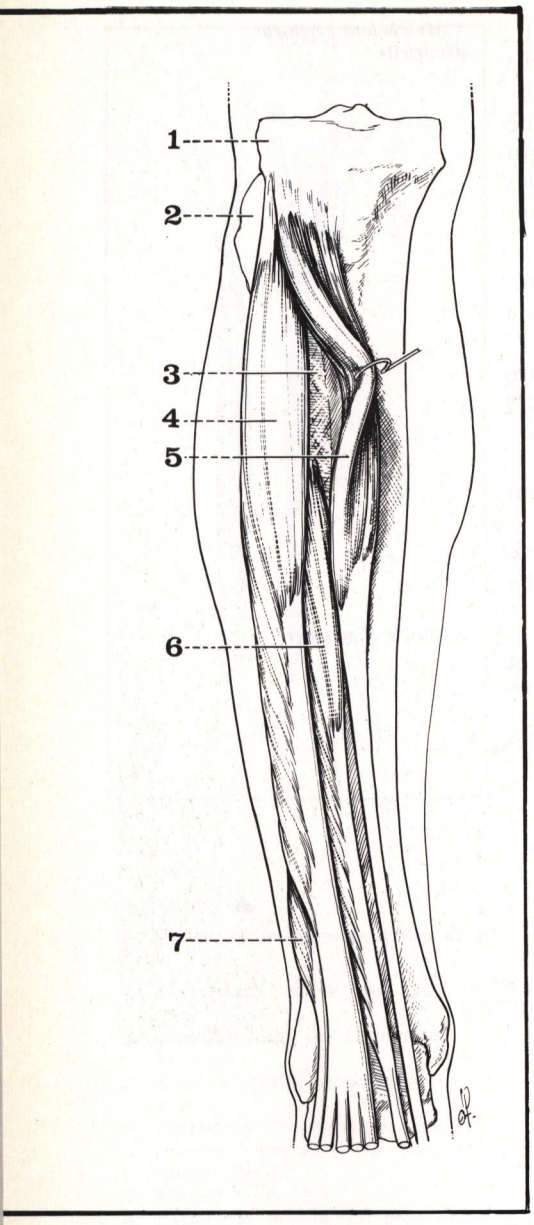

FIGURE 9

Les muscles de la loge antérieure de la jambe

1. *Extrémité supérieure du tibia*
2. *Tête du péroné*
3. *Membrane interosseuse*
4. *Extenseur commun des orteils*
5. *Jambier antérieur*
6. *Extenseur propre du gros orteil*
7. *Péronier antérieur*

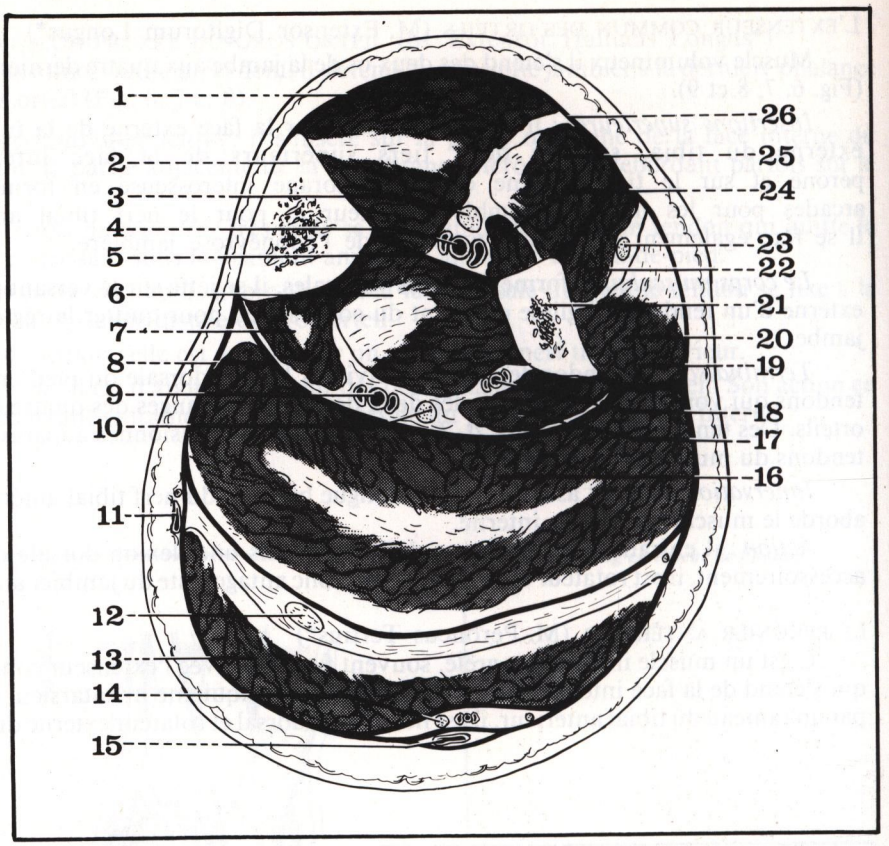

FIGURE 10

Coupe de la jambe au tiers moyen.

1. *Jambier antérieur*
2. *Tibia*
3. *Nerf tibial antérieur*
4. *Artère tibiale antérieure*
5. *Membrane inter-osseuse*
6. *Jambier postérieur*
7. *Fléchisseur commun des orteils*
8. *Aponévrose profonde de la région postérieure de la jambe*
9. *Artère tibiale postérieure*
10. *Nerf tibial postérieur*
11. *Veine saphène interne*
12. *Tendon du plantaire grêle*
13. *Muscles jumeaux*
14. *Nerf saphène externe*
15. *Veine saphène externe*
16. *Soléaire*
17. *Fléchisseur propre du gros orteil*
18. *Artère péronière*
19. *Cloison intermusculaire postéro-externe*
20. *Long péronier latéral*
21. *Péroné*
22. *Court péronier latéral*
23. *Nerf musculo-cutané*
24. *Extenseur propre du gros orteil*
25. *Extenseur commun des orteils*
26. *Aponévrose jambière antérieure*

FIGURE 12

Artériographie de face des artères tibiales, montrant la bifurcation de l'artère poplitée en tibiale antérieure et tronc tibiopéronier. Noter le trajet d'abord oblique en dehors puis vertical de la tibiale antérieure et son calibre nettement inférieur à celui de la tibiale postérieure

FIGURE 11

Les vaisseaux et les nerfs profonds de la région antérieure de la jambe

1. *Articulaire inférieure et externe*
2. *Nerf sciatique poplité externe*
3. *Récurrente péronière*
4. *Artère des péroniers*
5. *Nerf musculo-cutané*
6. *Nerf tibial antérieur*
7. *Péronière antérieure*
8. *Malléolaire externe*
9. *Pédieuse*
10. *Malléolaire interne*
11. *Tibiale antérieure*
12. *Récurrente tibiale antérieure*
13. *Récurrente tibiale interne*
14. *Articulaire inférieure et interne*

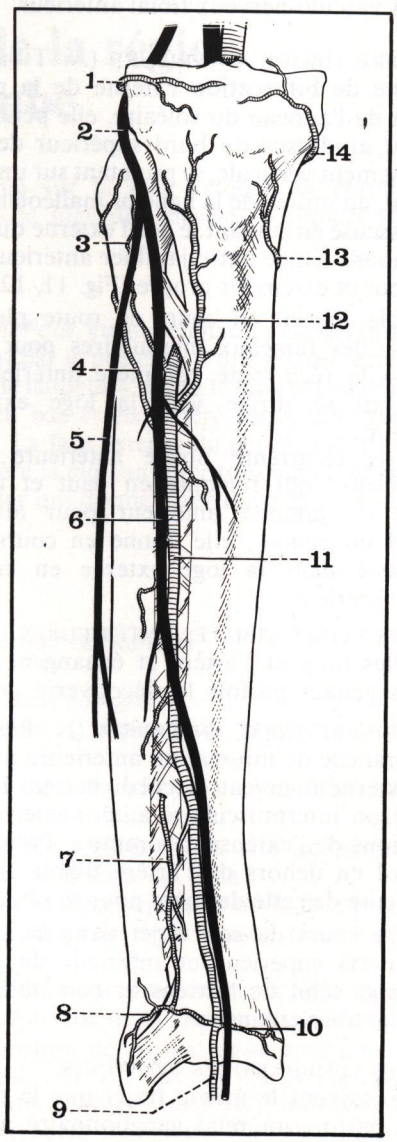

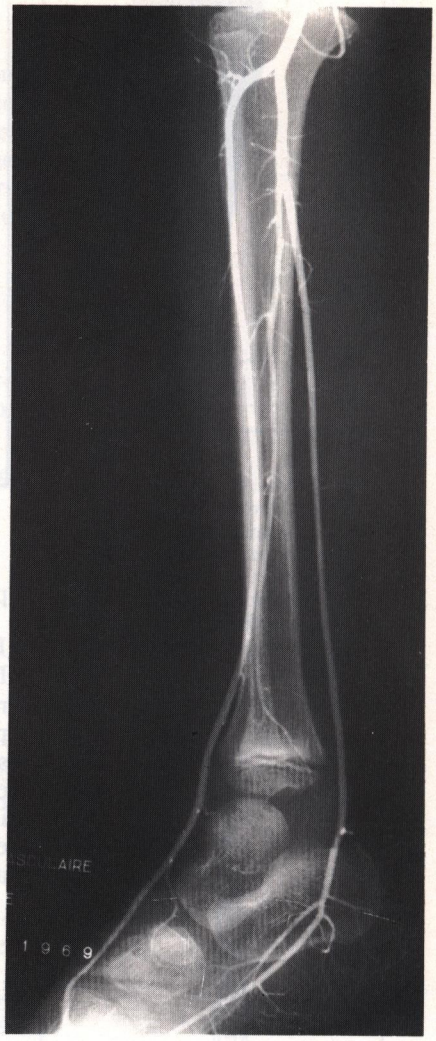

FIGURE 13

Artériographie de profil des artères tibiales montrant en haut la bifurcation de la poplitée en tibiale antérieure dirigée en avant et tronc tibiopéronier, vertical. Plus bas noter la naissance de l'artère péronière et de la tibiale postérieure

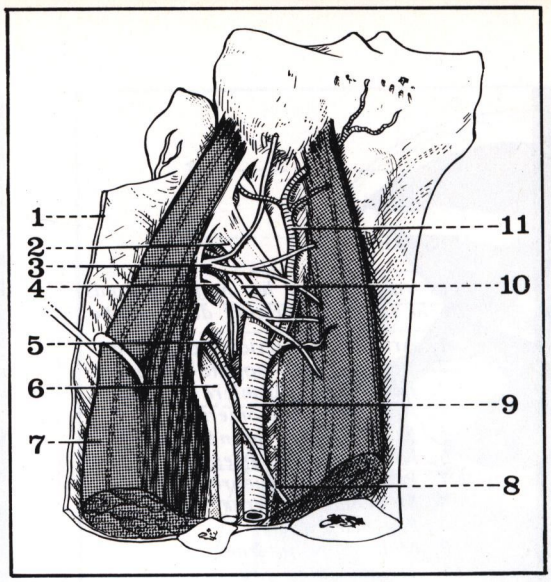

FIGURE 14

Les insertions supérieures du jambier antérieur et de l'extenseur commun et l'arrivée du paquet vasculo-nerveux tibial antérieur dans la région antérieure de la jambe

1. *Cloison intermusculaire externe*
2. *Ligament péronéo-tibial oblique de Barkow*
3. *Nerf supérieur du jambier antérieur*
4. *Nerf supérieur du jambier antérieur*
5. *Artère des péroniers latéraux*
6. *Nerf tibial antérieur*
7. *Extenseur commun des orteils*
8. *Nerf du jambier antérieur*
9. *Artère tibiale antérieure*
10. *Récurrente péronière antérieure*
11. *Récurrente tibiale antérieure*

C. LES VAISSEAUX ET LES NERFS PROFONDS

Cheminant profondément à la face antérieure du plan interosseux ils forment le paquet vasculo-nerveux tibial antérieur.

L'ARTÈRE TIBIALE ANTÉRIEURE (A. Tibialis Anterior)

Branche de bifurcation externe de la poplitée, née dans la loge postérieure au niveau de l'anneau du soléaire, elle pénètre dans la loge antérieure de la jambe en passant au-dessus du bord supérieur de la membrane interosseuse. De direction sensiblement verticale, se projetant sur une ligne allant de la dépression antépéronière en haut, au milieu de la ligne bi-malléolaire en bas, elle chemine contre la membrane interosseuse en suivant le bord externe du jambier antérieur son muscle satellite. Elle est d'abord située entre jambier antérieur et extenseur commun puis entre jambier antérieur et extenseur propre (Fig. 11, 12, 13 et 14).

Elle fournit en cours de route plusieurs collatérales :

— des rameaux musculaires pour les muscles de la loge antérieure,

— la récurrente péronière antérieure (Ramus Circonflexe Fibulae) inconstante qui se dirige vers la loge externe en suivant les nerfs du jambier antérieur,

— la récurrente tibiale antérieure (A. Recurrens Tibialis Anterior) artère volumineuse qui remonte en haut et en dedans à travers les insertions supérieures du jambier antérieur pour aller participer à la formation du cercle artériel du genou ; elle donne en cours de route l'artère des péroniers latéraux qui passe dans la loge externe en empruntant le même orifice que le nerf tibial antérieur.

LES VEINES TIBIALES ANTÉRIEURES

Elles longent l'artère et échangent en avant d'elle des anastomoses scalariformes gênant parfois la découverte de l'artère.

LE NERF TIBIAL ANTÉRIEUR (N. Peroneus Profundus*)

* *Nerf péronier profond*

Branche de bifurcation antérieure du sciatique poplité externe, il est né dans la loge externe au niveau du col du péroné. Il pénètre dans la loge antérieure en perforant la cloison intermusculaire antéro-externe sous une arcade fibreuse formée par les insertions de l'extenseur commun. Prenant alors une direction verticale il descend d'abord en dehors de l'artère tibiale antérieure puis croise en X allongé la face antérieure de cette dernière pour se placer en dedans d'elle (Fig. 11 et 14).

Au cours de son trajet dans la loge antérieure de la jambe, il fournit les deux nerfs supérieur et inférieur du jambier antérieur, le nerf de l'extenseur propre et celui de l'extenseur commun. Il donne en outre un rameau articulaire pour la tibio-tarsienne.

LES LYMPHATIQUES PROFONDS

Ils suivent le même trajet que le paquet vasculo-nerveux tibial antérieur. Il existe parfois un relai ganglionnaire à hauteur du bord supérieur du ligament interosseux.

D. LE PLAN APONÉVROTIQUE SUPERFICIEL

L'aponévrose jambière fait suite à l'aponévrose superficielle de la région rotulienne. Elle s'attache en haut sur la tubérosité antérieure du tibia et sur le tubercule de Gerdy. En dedans elle s'insère le long de la crête tibiale. En dehors elle se poursuit en devenant aponévrose superficielle de la loge externe et émet par sa face profonde une solide expansion, la cloison intermusculaire externe. Epaisse et résistante, surtout à sa partie supérieure elle contient énergiquement les muscles de la loge antérieure.

E. LES PLANS SUPERFICIELS

Le tissu cellulaire sous-cutané, peu développé contient des veines superficielles affluant pour la plupart de la saphène interne et des rameaux nerveux sensitifs venant du nerf cutané péronier (Fig. 15).

La peau enfin, relativement mince, peu mobile est généralement fragile et mal vascularisée.

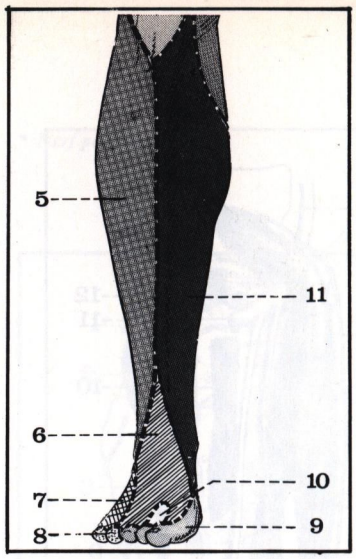

FIGURE 15

5. Nerf cutané-péronier (du SPE) et musculo-cutané (du SPE)
6. Nerf musculo-cutané (du SPE)
7. Nerf saphène externe (du SPI)
8. Nerf plantaire externe (du SPI)
9. Nerf plantaire interne (du SPI)
10. Nerf tibial antérieur (du SPE)
11. Nerf saphène interne (du nerf crural)

4. La partie externe de la région antérieure de la jambe

Centrée du point de vue squelettique sur la face externe du péroné, elle correspond au point de vue musculaire à la loge des muscles péroniers latéraux ou loge externe de la jambe.

A. LE PLAN SQUELETTIQUE

Il est formé par la face externe du *péroné** qui, étroite en haut, s'élargit progressivement vers le bas. Elle est marquée en haut par la présence d'une gouttière verticale pour le nerf musculo-cutané, sur les berges de laquelle s'insère le long péronier latéral. A sa partie inférieure une crête oblique en bas et en arrière limite une gouttière postérieure pour les tendons des péroniers. La face externe du péroné est limitée en avant par le bord antérieur de l'os où s'insère la cloison intermusculaire externe, en arrière par le bord externe mousse et régulier qui donne insertion à la cloison intermusculaire postéro-externe (Fig. 16).

B. LE PLAN MUSCULAIRE

Il est formé par les deux muscles péroniers latéraux.

LE LONG PÉRONIER LATÉRAL M. Peroneus Longus*)

Muscle volumineux allongé, penniforme, il s'étend du péroné au premier métatarsien (Fig. 17).

Insertions supérieures : elles se font par trois faisceaux, l'un supérieur, les deux autres inférieurs :

– le faisceau supérieur se fixe sur la face externe de la tête du péroné, sur l'articulation tibio-péronière et sur la tubérosité externe du tibia ;

– le faisceau antéro-inférieur se fixe sur le tiers supérieur de la face externe et du bord antérieur du péroné et sur la partie adjacente de la cloison intermusculaire antérieure ;

– le faisceau postéro-inférieur plus étendu s'insère sur les deux tiers supérieurs du bord externe du péroné et sur la partie adjacente de la cloison postéro-externe.

Corps musculaire : ces trois chefs d'insertion délimitent deux gouttières, l'une horizontale située à la face externe du col du péroné entre le faisceau supérieur et les deux faisceaux inférieurs, l'autre verticale, branchée en T sur la précédente et située entre les deux chefs inférieurs. Ces deux gouttières

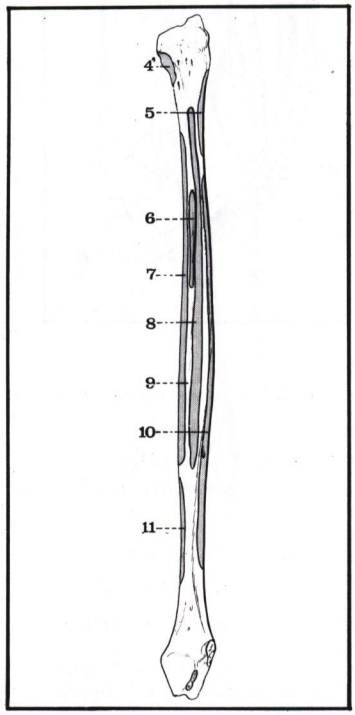

FIGURE 16

Vue antérieure du péroné

4' Faisceau péronier du long péronier latéral.
5. Muscle soléaire.
6. Extenseur propre du gros orteil (f. péronier).
7. Extenseur commun des orteils.
8. Jambier postérieur.
9. Crête interosseuse.
10. Fléchisseur propre du gros orteil.
11. Péronier antérieur.

**** Muscle long péronier ou fibula***

sont recouvertes par les fibres musculaires qui s'unissent entre elles pour former le corps musculaire, et délimiter deux tunnels ostéo-musculaires pour le nerf sciatique poplité externe et ses deux branches de division. Les fibres musculaires se dirigent verticalement vers le bas et se jettent sur la face profonde d'un tendon qui glisse d'abord dans la gouttière située à la partie inférieure de la face externe du péroné avant de quitter la région jambière en longeant le bord postérieur puis le sommet de la malléole externe.

Terminaison : après avoir glissé à la face externe du cou-de-pied dans une gaine fibreuse et synoviale, le tendon du long péronier chemine dans la gouttière de la face inférieure du cuboïde et va se terminer en se fixant sur le tubercule externe de la base du premier métatarsien (Fig. 18)

Innervation : elle est assurée par deux rameaux, l'un supérieur, l'autre inférieur nés tous deux du nerf musculo-cutané.

Action : à la fois extenseur, rotateur externe et abducteur du pied, le long péronier joue également un rôle capital dans le maintien de la voûte plantaire et sa paralysie entraîne un pied plat paralytique.

LE COURT PÉRONIER LATÉRAL (M. Peroneus Brevis*)

Étendu de la partie moyenne du péroné au bord externe du pied, il est situé en avant de la partie inférieure du long péronier qui le recouvre presque entièrement (Fig. 17).

Insertions supérieures : le court péronier s'insère sur la partie inférieure de la face externe du péroné et sur la partie adjacente des cloisons intermusculaires.

Le corps musculaire, peu volumineux, d'aspect penniforme, est formé de fibres verticales qui se jettent sur le bord postérieur d'un tendon né très haut dans le muscle.

Terminaison : le tendon terminal chemine immédiatement en avant de celui du long péronier dans la gouttière rétro-malléoraire externe et après avoir glissé à la face externe du calcanéum va se terminer sur la styloïde de la base du cinquième métatarsien (Fig. 18)

Innervation : elle est assurée par un rameau du musculo-cutané qui aborde le corps musculaire par sa face externe.

Action : le court péronier est rotateur externe et abducteur du pied.

**** Muscle court péronier***

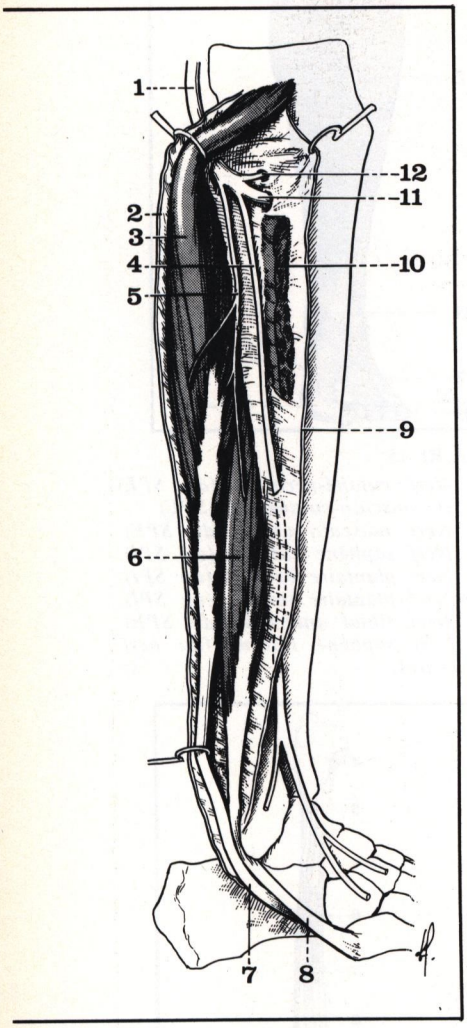

FIGURE 17

Les muscles de la loge antéro-externe de la jambe

1. *Nerf sciatique poplité externe*
2. *Cloison intermusculaire postéro-externe*
3. *Long péronier latéral*
4. *Nerf musculo-cutané*
5. *Nerf des muscles péroniers latéraux*
6. *Muscle court péronier latéral*
7. *Tendon du long péronier latéral*
8. *Tendon du court péronier latéral*
9. *Cloison intermusculaire antéro-externe*
10. *Chef antéro-inférieur du long péronier latéral*
11. *Nerf tibial antérieur*
12. *Nerf supérieur du jambier antérieur*

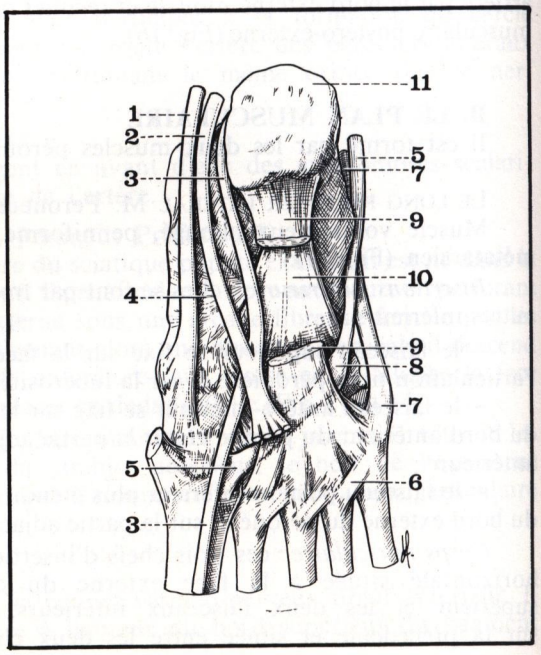

FIGURE 18

Vue inférieure de l'articulation médio-tarsienne

1. *Tendon du jambier postérieur*
2. *Tendon du fléchisseur commun des orteils*
3. *Tendon du fléchisseur propre du gros orteil*
4. *Ligament glénoïdien*
5. *Tendon du long péronier latéral*
6. *Ligament inter-métatarsien plantaire*
7. *Tendon du court péronier latéral*
8. *Sésamoïde du long péronier latéral*
9. *Plan superficiel du ligament calcanéo-cuboïdien plantaire*
10. *Plan profond de ce ligament*
11. *Tubérosité postéro-externe du calcanéum*

— VAISSEAUX ET NERFS PROFONDS

a. Les artères

Peu volumineuses, destinées à la vascularisation des muscles de la loge, elles proviennent de la poplitée, de la tibiale antérieure, et de la péronière. Elles comprennent :

- *l'artère satellite du sciatique poplité externe,* branche de la poplitée qui pénètre dans la loge avec le nerf et irrigue la partie supérieure du long péronier ;
- *l'artère des péroniers latéraux,* la plus volumineuse, née de la récurrente tibiale antérieure ou de la tibiale antérieure elle-même et qui pénètre dans la loge externe en empruntant le même orifice que le nerf tibial antérieur ;
- *des rameaux des récurrentes péronières antérieure et postérieure* venues elles-mêmes de la tibiale antérieure ;
- quelques rameaux venus de *l'artère péronière* qui se distribuent à la partie inférieure du long péronier.

b. Les veines profondes suivent le trajet des artères

c. Les nerfs sont représentés par la terminaison du sciatique poplité externe et l'origine de ces deux branches terminales, le nerf tibial antérieur et le musculo-cutané.

LE SCIATIQUE POPLITÉ EXTERNE (N. Peroneus Communis*)

Il arrive dans la loge des péroniers en perforant la cloison intermusculaire postéro-externe au niveau du col du péroné, accompagné par son rameau artériel satellite. Il chemine horizontalement dans le tunnel ostéo-musculaire situé entre le faisceau

* *Nerf péronier commun*

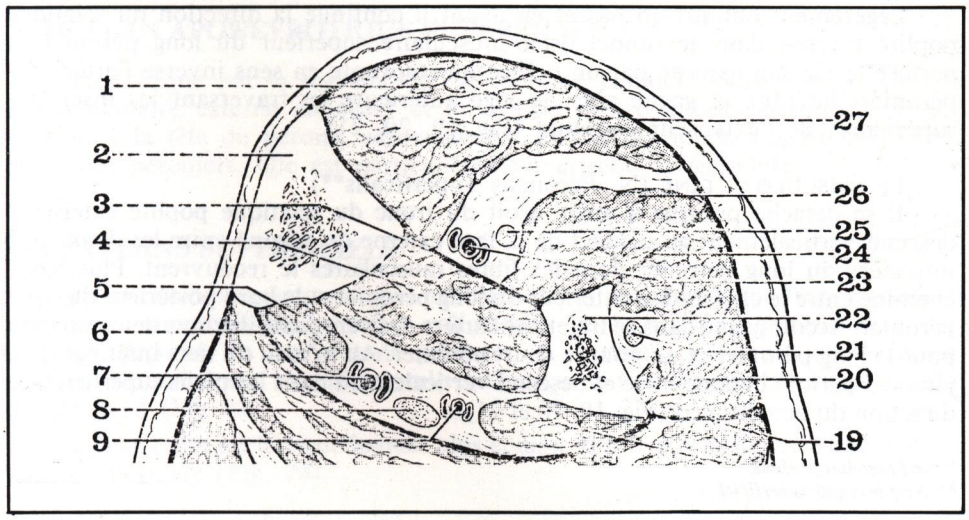

FIGURE 19

Coupe transversale de la jambe au tiers supérieur. Côté droit, segment inférieur

1. *Jambier antérieur*
2. *Tibia*
3. *Membrane interosseuse*
4. *Jambier postérieur*
5. *Fléchisseur commun des orteils*
6. *Aponévrose profonde de la loge postérieure*
7. *Artère tibiale postérieure*
8. *Nerf tibial postérieur*
9. *Artère péronière*
19. *Cloison intermusculaire postéro-externe*
20. *Long péronier latéral*
21. *Nerf musculo-cutané*
22. *Péroné*
23. *Artère tibiale antérieure*
24. *Cloison intermusculaire antéro-externe*
25. *Nerf tibial antérieur*
26. *Extenseur commun des orteils*
27. *Aponévrose jambière antérieure*

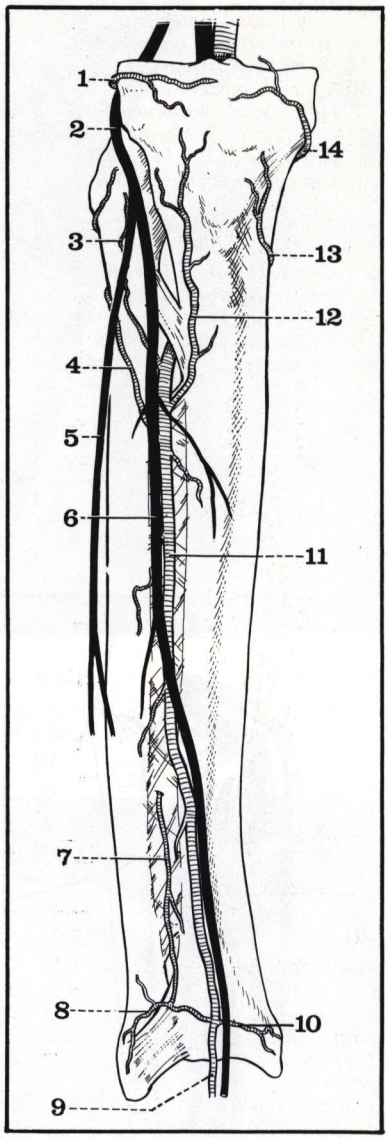

FIGURE 18 bis

Les vaisseaux et les nerfs profonds de la région antérieure de la jambe

1. *Articulaire inférieure et externe*
2. *Nerf sciatique poplité externe*
3. *Récurrente péronière*
4. *Artère des péroniers*
5. *Nerf musculo-cutané*
6. *Nerf tibial antérieur*
7. *Péronière antérieure*
8. *Malléolaire externe*
9. *Pédieuse*
10. *Malléolaire interne*
11. *Tibiale antérieure*
12. *Récurrente tibiale antérieure*
13. *Récurrente tibiale interne*
14. *Articulaire inférieure et interne*

FIGURE 20

Coupe de la jambe au tiers moyen

1. *Jambier antérieur*
2. *Tibia.*
3. *Nerf tibial antérieur*
4. *Artère tibiale antérieure*
5. *Membrane osseuse*
6. *Jambier postérieur*
7. *Fléchisseur commun des orteils*
8. *Aponévrose profonde de la région postérieure de la jambe*
19. *Cloison intermusculaire postéro-externe*
20. *Long péronier latéral*
21. *Péroné*
22. *Court péronier latéral*
23. *Nerf musculo-cutané*
24. *Extenseur propre du gros orteil*
25. *Extenseur commun des orteils*
26. *Aponévrose jambière antérieure*

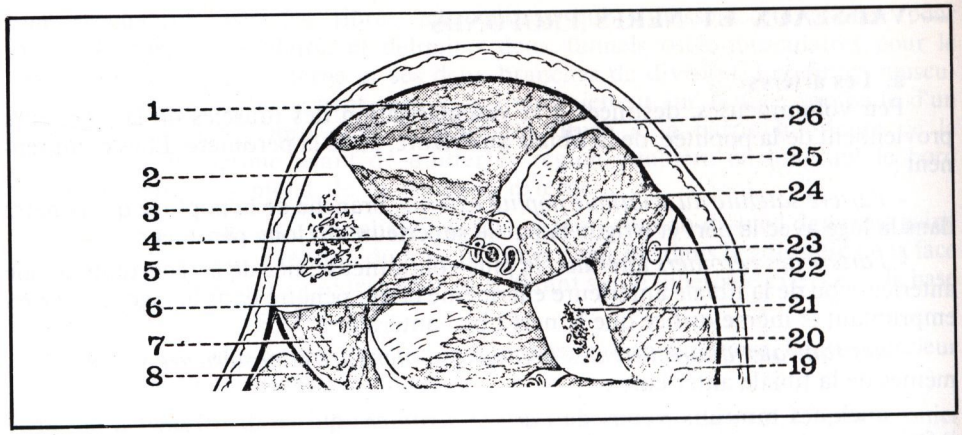

supérieur et les deux faisceaux inférieurs du long péronier. Recouvert par les fibres du faisceau supérieur du long péronier il est en contact intime avec le col du péroné et peut-être lésé à ce niveau au cours d'une fracture du péroné (Fig. 21).

Il donne à ce niveau les deux nerfs supérieurs du jambier antérieur qui gagnent la loge antérieure en traversant la cloison externe par un orifice situé au-dessus de celui du nerf tibial antérieur, orifice qu'emprunte en sens inverse la récurrente péronière antérieure.

C'est au contact du col du péroné que le sciatique poplité externe se divise en ses deux terminales : le nerf tibial antérieur et le musculo-cutané.

LE TIBIAL ANTÉRIEUR (N. Peroneus Profondus*)

Légèrement oblique en bas et en avant il continue la direction du sciatique poplité externe dans le tunnel ostéo-musculaire supérieur du long péronier. Il perfore la cloison externe par un orifice qu'emprunte en sens inverse l'artère des péroniers latéraux et gagne ainsi la loge antérieure en traversant les insertions supérieures de l'extenseur commun (Fig. 19, 20, 21).

LE MUSCULO-CUTANÉ (N. Peroneus Superficalis**)

Il se détache presque à angle droit du tronc du sciatique poplité externe et descend verticalement au contact de la face externe du péroné entre les deux chefs inférieurs du long péronier dont les fibres musculaires le recouvrent. Plus bas il chemine entre le chef antéro-inférieur du long péronier et le bord postérieur du court péronier. Accompagné dans ce trajet par l'artère des péroniers, il donne deux rameaux pour le long péronier et un pour le court péronier. Au niveau du tiers inférieur de la jambe il perfore l'aponévrose et descend verticalement dans les plans superficiels en direction du dos du pied (Fig. 19, 20 et 21).

**** Nerf péronier profond***
***** Nerf péronier superficiel***

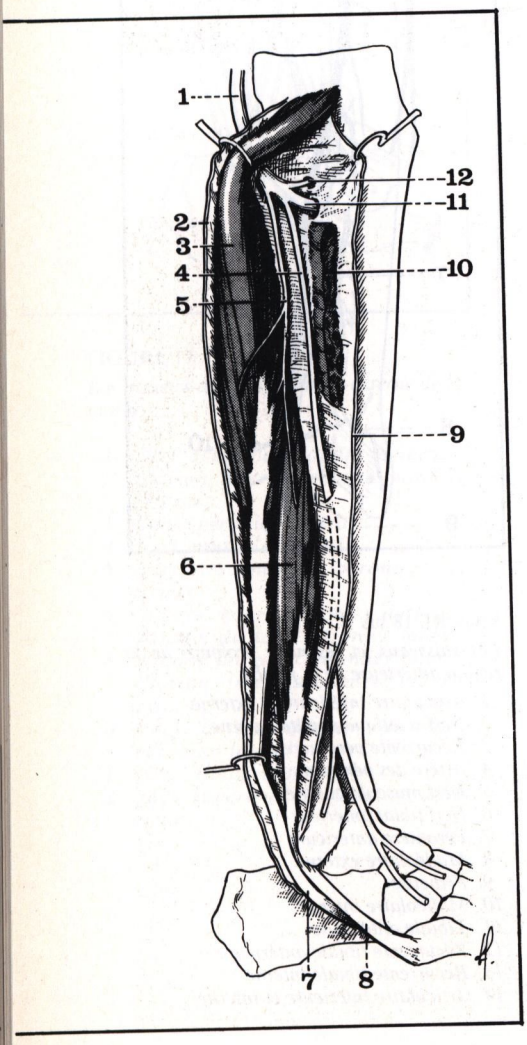

FIGURE 21

La division du sciatique poplité externe

1. *Nerf sciatique poplité externe*
2. *Cloison intermusculaire postéro-externe*
3. *Long péronier latéral*
4. *Nerf musculo-cutané*
5. *Nerf des muscles péroniers latéraux*
6. *Muscle court péronier latéral*
7. *Tendon du long péronier latéral*
8. *Tendon du court péronier latéral*
9. *Cloison intermusculaire antéro-externe*
10. *Chef antéro-inférieur du long péronier latéral*
11. *Nerf tibial antérieur*
12. *Nerf supérieur du jambier antérieur*

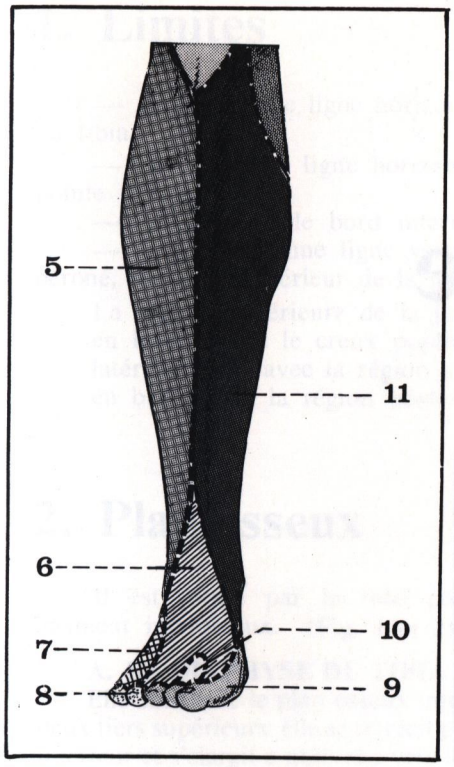

FIGURE 22

Innervation cutanée de la région antérieure et externe de la jambe

5. *Nerfs cutané-péronier (du SPE) et musculo-cutané (du SPE)*
6. *Nerf musculo-cutané (du SPE)*
7. *Nerf saphène externe (du SPI)*
8. *Nerf plantaire externe (du SPI)*
9. *Nerf plantaire interne (du SPI)*
10. *Nerf tibial antérieur (du SPE)*
11. *Nerf saphène interne*

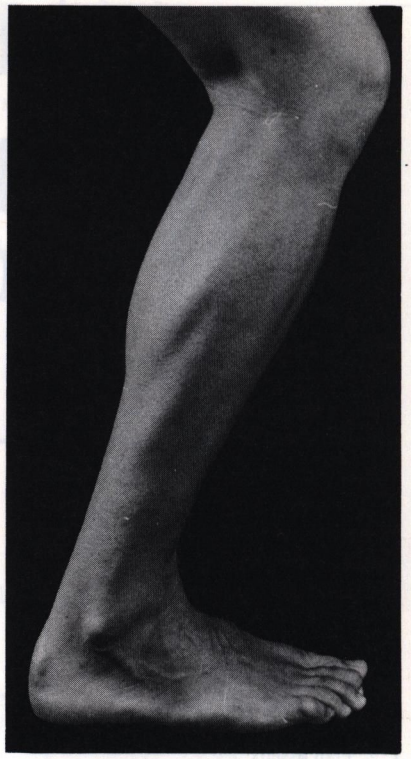

FIGURE 23

Vues externes de la jambe montrant la saillie des muscles péroniers

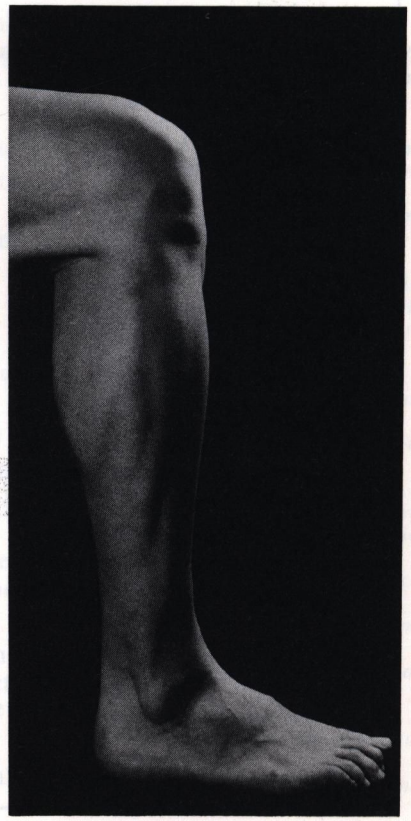

D. LE PLAN APONÉVROTIQUE SUPERFICIEL

Il est formé par le segment de l'aponévrose jambière situé entre la cloison intermusculaire externe en avant et la cloison postéo-externe en arrière. Fixée en haut à la tête du péroné, adhérente par sa face profonde aux fibres musculaires des péroniers, elle est particulièrement épaisse et résistante.

E. LES PLANS SUPERFICIELS

Le tissu cellulaire sous-cutané, habituellement peu développé livre passage à des veines superficielles branches collatérales de la saphène externe et à des rameaux nerveux du nerf cutané péronier. A la partie inférieure de la région chemine verticalement le nerf musculo-cutané qui se ramifie plus bas au niveau du dos du pied (Fig. 22).

La peau enfin est habituellement plus épaisse et mieux vascularisée que dans la région antérieure (Fig. 23).

11 la région postérieure de la jambe

PLAN

1. Limites
2. Plan osseux
   - *A. Diaphyse du tibia*
   - *B. Ligament interosseux*
   - *C. Diaphyse du péroné*
3. Plan musculaire
   - *A. Couche profonde*
     - *a. Fléchisseur commun des orteils*
     - *b. Jambier postérieur*
     - *c. Fléchisseur propre du gros orteil*
   - *B. Couche superficielle*
     - *a. Soléaire*
     - *b. Plantaire grêle*
     - *c. Jumeaux (interne et externe)*
     - *d. Tendon d'Achille*
     - *e. Vascularisation*
     - *f. Innervation*
     - *g. Action*
   - *C. Rapports musculaires*
4. Vaisseaux et nerfs profonds
   - *A. Artères*
     - *a. Tronc tibio-péronier*
     - *b. Artère tibiale postérieure*
     - *c. Artère péronière*
   - *B. Veines*
   - *C. Lymphatiques*
   - *D. Nerfs*
5. Plans superficiels
   - *A. Aponévrose jambière superficielle*
   - *B. Tissu cellulaire sous-cutané*
     - *Artères*
     - *Veines : saphènes*
     - *Lymphatiques*
     - *Nerfs*
   - *C. Peau et forme extérieure*

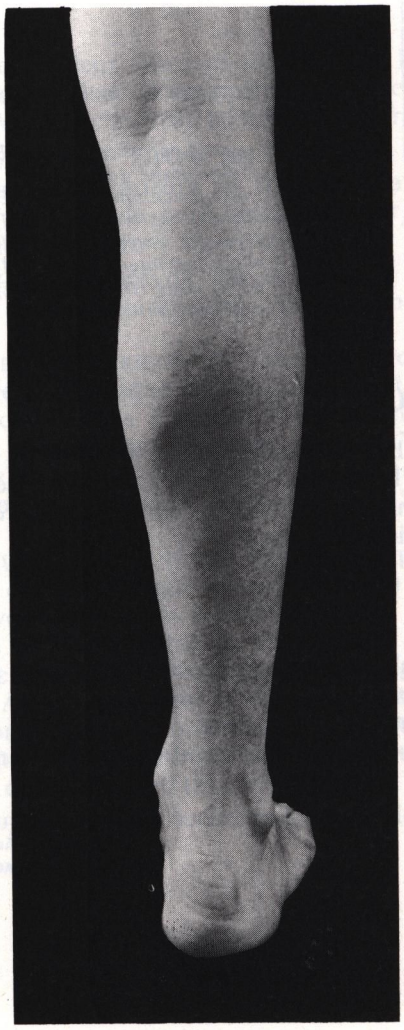

Vue postérieure de la jambe droite

La région postérieure de la jambe, ou région crurale postérieure (Regio Cruris Posterior) comprend tous les plans musculo-aponévrotiques situés derrière le tibia et le péroné.

1. Limites

— *en haut :* une ligne horizontale passant par les tubérosités (ou condyles) du tibia,

— *en bas :* une ligne horizontale passant à 4 centimètres au-dessus de la pointe des malléoles,

— *en dedans :* le bord interne du tibia,

— *en dehors :* une ligne verticale allant du bord postérieur de la tête du péroné, au bord postérieur de la malléole externe.

La région postérieure de la jambe est ainsi en continuité :
en haut : avec le creux poplité,
latéralement : avec la région antérieure de la jambe,
en bas : avec la région postérieure du cou-de-pied.

2. Plan osseux

Il est formé par la face postérieure des deux os de la jambe, et du ligament interosseux. (Fig. 1 et 2).

A. LA DIAPHYSE DU TIBIA ou corps du tibia (Corpus Tibiae)

Elle constitue le plan osseux interne. Large et prismatique triangulaire dans les deux tiers supérieurs, elle se rétrécit progressivement jusqu'à l'union 1/3 moyen - 1/3 inférieur et s'élargit à nouveau vers le bas en devenant cylindrique.

La face postérieure (Facies Posterior) présente dans son tiers supérieur une *ligne oblique* en bas et en dedans, qui commence en arrière de la tubérosité externe, et se porte vers le bord interne du tibia, où elle se termine à l'union 1/3 supérieur - 1/3 moyen.

Cette *ligne oblique* prend le nom de *ligne du muscle soléaire* (Linea Musculi Solei) parce que ce muscle s'insère sur la presque totalité de son versant inférieur.

Elle délimite, au-dessus et au-dessous, deux champs d'insertion :

— *un champ supéro-interne,* triangulaire à sommet inférieur, situé au-dessous de la tubérosité interne, sur lequel s'insère le muscle poplité (*cf.* Creux poplité, page 1580) ;

— *un champ inféro-externe,* divisé en deux parties par une crête longitudinale :
— partie interne, pour le fléchisseur commun des orteils,
— partie externe, plus vaste, pour le jambier postérieur.

Le trou nourricier du tibia, dirigé de haut en bas, est situé sur cette face, un peu au-dessous de la ligne oblique.

Cette face postérieure de la diaphyse est limitée latéralement par *deux bords :*

— *bord interne* ou médial (Margo Medialis) : mousse et peu net dans son tiers supérieur, il devient plus saillant dans ses deux tiers inférieurs, où il reçoit l'insertion de l'aponévrose de la jambe ;

— *bord externe* ou interosseux (Margo Interosseus) : arête vive linéaire, il décrit une légère courbe à concavité externe, et donne attache sur toute son étendue au ligament interosseux.

La diaphyse tibiale, en raison de sa structure compacte, présente une grande résistance, mais elle peut être fracturée par un traumatisme direct, et, plus fréquemment encore, par un traumatisme indirect, qui l'atteint au lieu de moindre résistance, c'est-à-dire à l'union 1/3 moyen - 1/3 inférieur.

Le *point primitif* diaphysaire édifie à lui seul les 9/10 de l'os, et apparaît au 35e jour de la vie intra-utérine.

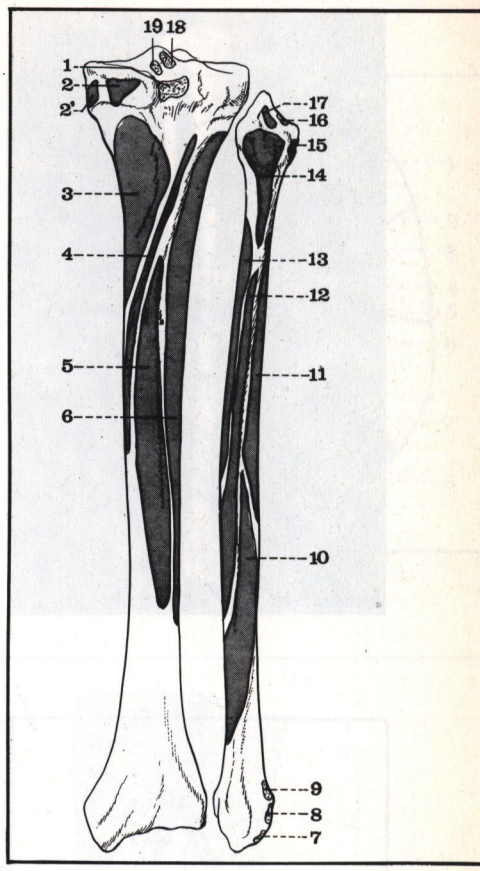

FIGURE 1
Vue postérieure des deux os de la jambe (le péroné est en rotation externe ce qui permet de voir également sa face interne)

1. *Ligament croisé postéro-interne*
2. *Tendon direct du demi-membraneux*
2' *Tendon réfléchi du demi-membraneux*
3. *Muscle poplité*
4. *Faisceau tibial du muscle soléaire*
5. *Fléchisseur commun des orteils*
6. *Faisceau tibial du jambier postérieur*
7. *Ligament péronéo-calcanéen*
8. *Ligament péronéo-astragalien antérieur*
9. *Ligament péronéo-tibial antérieur*
10. *Court péronier latéral*
11. *Long péronier latéral*
12. *Fléchisseur propre du gros orteil*
13. *Faisceau péronier du jambier postérieur*
14. *Faisceau péronier du muscle soléaire*
15. *Long péronier latéral (f. supérieur)*
16. *Ligament latéral externe du genou*
17. *Biceps crural (ou fémoral)*
18. *Corne postérieure du ménisque externe*
19. *Corne postérieure du ménisque interne*

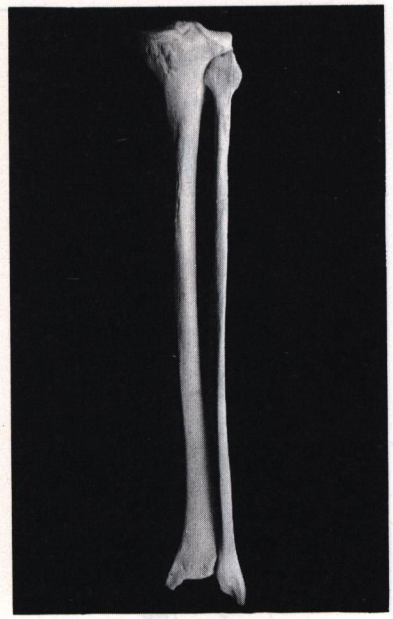

B. LE LIGAMENT INTEROSSEUX, ou membrane interosseuse crurale (Membrana Interossea Cruris)

Il unit le tibia au péroné, comme celui de l'avant-bras unit le radius au cubitus. Il s'insère donc :

— en dedans : sur le bord externe du tibia,

— en dehors : sur la crête interosseuse du péroné.

Son aspect est différent suivant ses niveaux (Fig. 2).

En haut : il est composé de faisceaux fibreux obliques en bas et en dehors, et se termine, au-dessous du col du péroné, par un bord arciforme, net, tranchant, et légèrement concave vers le haut. Il est chevauché par l'artère tibiale antérieure qui passe de la région postérieure à la région antérieure de la jambe.

Au milieu : ses faisceaux fibreux deviennent verticaux et donnent insertion aux muscles jambier postérieur et fléchisseur propre du gros orteil.

En bas : toujours verticaux, les faisceaux fibreux peu épais sont perforés d'arrière en avant par la branche antérieure de l'artère péronière.

Ils se continuent en bas par le ligament postérieur de l'articulation tibio-péronière inférieure.

Barrière entre les régions postérieure et antérieure de la jambe, le ligament interosseux ne joue aucun rôle physiologique, et n'intervient pas dans le mécanisme des fractures, puisque le tibia et le péroné sont immobiles l'un contre l'autre.

C. LA DIAPHYSE DU PÉRONÉ ou corps de la fibule (Corpus Fibulae)

Elle est située à la partie externe de la jambe, comme une « agrafe » le long du tibia (d'où le mot « péroné », traduit du grec, ou « fibule », traduit du latin).

Os très grêle, allongé, prismatique triangulaire à la coupe, le péroné paraît fortement tordu sur son axe dans son 1/4 inférieur ; il s'articule à ses deux extrémités avec le tibia.

La **face postérieure** (Facies Posterior) peut être subdivisée en trois portions :

— *au tiers supérieur :* convexe et rugueuse, elle donne insertion au muscle soléaire ;

— *au tiers moyen :* plus large et plus lisse, elle donne insertion au fléchisseur propre du gros orteil ; elle présente également le trou nourricier de l'os, oblique en bas ;

— *au tiers inférieur :* elle devient plus mince, et semble déviée en dedans pour se fusionner avec la face interne ; ce qui objective encore plus la torsion du quart inférieur de la diaphyse.

Cette face postérieure est limitée latéralement par **deux bords :**

— *bord interne* ou crête médiale (Crista Medialis) : saillant et tranchant, il n'existe que dans les 2/3 supérieurs de l'os ; il s'arrondit, puis disparaît au 1/3 inférieur puisque les faces postérieure et interne se fusionnent.

Il donne insertion au jambier postérieur et à l'aponévrose jambière profonde.

— *bord externe* ou postérieur (Margo Posterior) : arrondi dans sa moitié supérieure, il devient saillant dans sa moitié inférieure, où il suit le changement de direction de la diaphyse, et vient former derrière la malléole externe une crête qui limite la gouttière des péroniers latéraux.

Il donne insertion à la cloison intermusculaire postéro-externe.

Os fragile, formé d'un tissu compact, avec une cavité médullaire étroite, le péroné a pour rôle essentiel de fermer en dehors l'articulation tibio-tarsienne.

Véritable attelle latérale le long du tibia, il est le plus souvent fracturé en même temps que lui ; mais, à l'inverse, s'il reste intact, il peut gêner la réduction et la consolidation des deux fragments diaphysaires du tibia.

Le **point primitif** diaphysaire édifie la majeure partie de l'os, et apparaît un peu après celui du tibia.

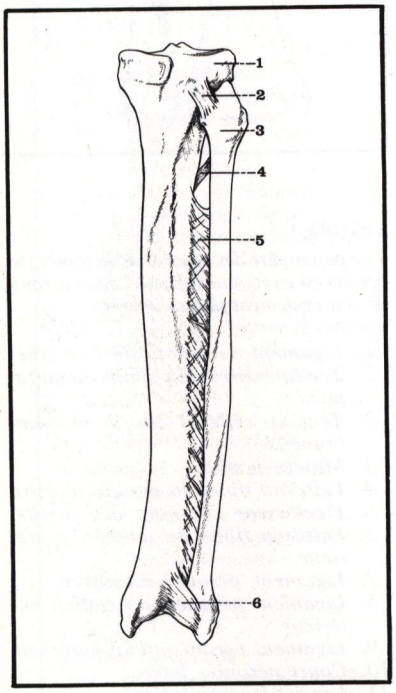

FIGURE 2

Vue postérieure des deux os de la jambe droite

1. *Extrémité supérieure du tibia*
2. *Ligament postérieur de l'articulation tibio-péronière supérieure*
3. *Extrémité supérieure du péroné*
4. *Ligament de Barkow*
5. *Ligament interosseux*
6. *Ligament postérieur de l'articulation tibio-péronière inférieure*

3. Plan musculaire

La loge postérieure de la jambe est subdivisé en deux parties par l'**aponévrose jambière profonde** qui va du bord interne du tibia au bord interne du péroné. (Fig. 3).

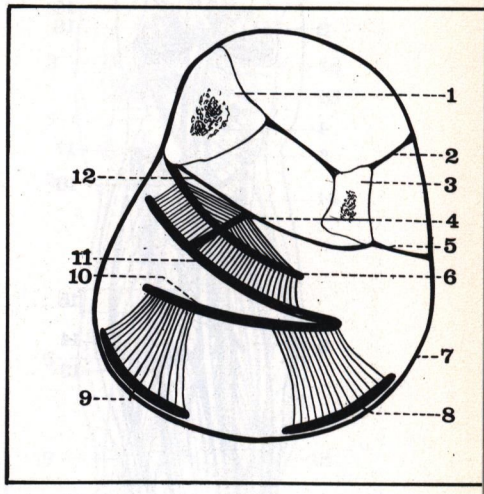

FIGURE 3

Coupe schématique de la jambe droite (segment inférieur de la coupe).

1. *Tibia*
2. *Cloison inter-musculaire antéro-externe*
3. *Péroné*
4. *Expansion antérieure de l'aponévrose de terminaison du soléaire*
5. *Cloison inter-musculaire postéro-externe*
6. *Aponévrose intra-musculaire du soléaire*
7. *Aponévrose jambière superficielle*
8. *Tendon d'origine du jumeau externe*
9. *Tendon d'origine du jumeau interne*
10. *Lame terminale des jumeaux.*
11. *Aponévrose de terminaison du soléaire*
12. *Aponévrose jambière profonde*

A. COUCHE PROFONDE (Fig. 4 et 5)

Mis à part le MUSCLE POPLITÉ qui, nous l'avons vu, appartient presque entièrement à la région poplitée (*cf.* Creux poplité, page 1580), elle comprend trois muscles insérés de dedans en dehors sur la face postérieure du tibia, du ligament interosseux, et du peroné :

LE MUSCLE FLÉCHISSEUR COMMUN DES ORTEILS ou long fléchisseur des orteils (Musculus Flexor Digitorum Longus) est le plus interne des trois.

Origines :

— sur la lèvre inférieure de la *ligne oblique* du tibia,

— sur le 1/3 moyen de la face postérieure de l'os, en dedans de la crête longitudinale qui le sépare du jambier postérieur,

— parfois sur une arcade fibreuse qui enjambe le jambier postérieur, de l'extrémité supérieure du tibia à la tête du péroné.

Corps charnu :

Les fibres musculaires descendent verticalement et se jettent sur les faces antérieure et postérieure d'une lame tendineuse qui apparaît au tiers moyen de la jambe.

Le corps musculaire, fusiforme, croise peu à peu la face postérieure du jambier postérieur, et se place en dehors de lui au cou-de-pied.

Terminaison :

Le tendon ne se dégage qu'au niveau de la malléole interne, et se dirige en bas et en avant, en croisant le ligament latéral interne de l'articulation tibio-tarsienne.

Il s'engage dans le canal calcanéen, puis, à la plante du pied, croise le tendon du fléchisseur propre du gros orteil, en passant au-dessous de lui.

Il se divise en 4 tendons divergents qui donnent insertion par leurs bords latéraux aux muscles lombricaux.

Chaque tendon terminal perfore le tendon correspondant du court fléchisseur plantaire, et se fixe sur la base de la 3e phalange des 2e, 3e, 4e et 5e orteils.

Le fléchisseur commun des orteils est donc l'équivalent, au pied, du fléchisseur commun profond des doigts.

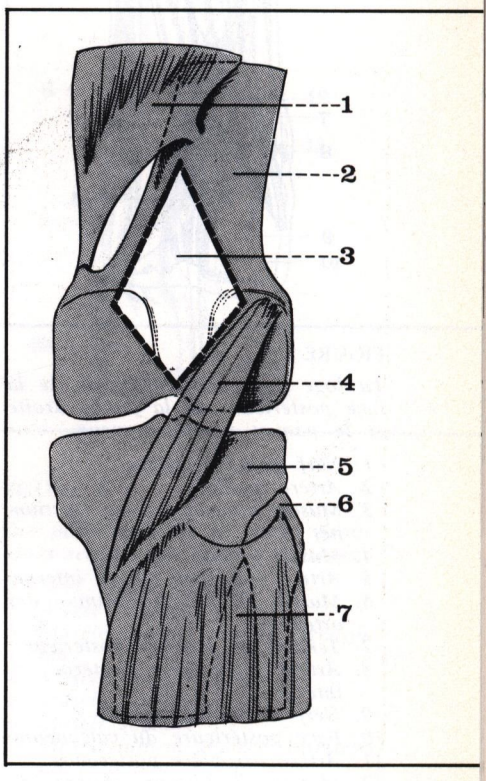

FIGURE 4

Représentation schématique du creux poplité droit

1. *Faisceau inférieur du grand adducteur*
2. *Diaphyse fémorale*
3. *Losange poplité*
4. *Muscle poplité*
5. *Extrémité supérieure du tibia*
6. *Extrémité supérieure du péroné*
7. *Muscle soléaire*

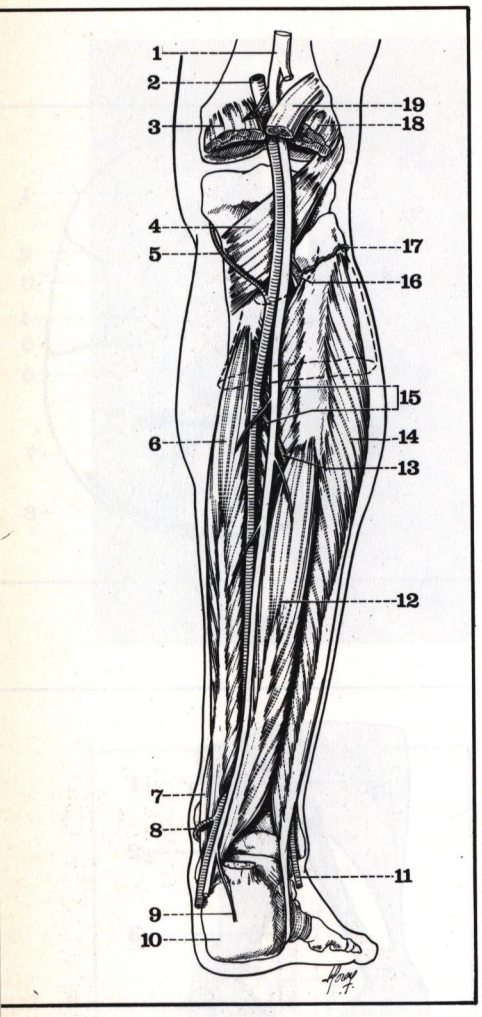

FIGURE 5

La loge musculaire profonde de la face postérieure de la jambe droite et le paquet vasculo-nerveux

1. *Nerf grand sciatique*
2. *Artère poplitée*
3. *Muscle jumeau interne (sectionné)*
4. *Muscle poplité*
5. *Artère récurrente tibiale interne*
6. *Muscle fléchisseur commun des orteils*
7. *Tendon du jambier postérieur*
8. *Artère malléolaire postéro-interne*
9. *Nerf calcanéen interne*
10. *Face postérieure du calcanéum*
11. *Artère péronière postérieure*
12. *Muscle fléchisseur propre du gros orteil*
13. *Artère péronière*
14. *Muscle long péronier latéral*
15. *Muscle jambier postérieur*
16. *Artère tibiale antérieure*
17. *Artère récurrente péronière postérieure*
18. *Muscle jumeau externe (sectionné)*
19. *Muscle plantaire grêle (sectionné)*

*** Richerand Anthelme (1779-1840), chirurgien français**

Innervation :

par le *nerf tibial postérieur* (qui continue le sciatique poplité interne).

Action :

Il fléchit les 3e phalanges des orteils sur les 2e, puis les 2e sur les 1re, tout en imprimant aux deux derniers orteils un mouvement de rotation interne.

Mais il intervient très peu dans l'extension du pied sur la jambe (ou flexion plantaire).

LE MUSCLE JAMBIER POSTÉRIEUR ou tibial postérieur (Musculus Tibialis Posterior) est situé en dehors du fléchisseur commun (Fig. 5).

Origines :

— sur la lèvre inférieure de la *ligne oblique* du tibia dans sa moitié externe,

— sur le tiers moyen de la face postérieure de l'os, en dehors de la crête longitudinale,

— sur les 2/3 supérieurs du ligament interosseux,

— sur les 2/3 tiers supérieurs de la face interne du péroné, en arrière de la crête interosseuse,

— et sur les cloisons fibreuses qui le séparent des muscles fléchisseurs des orteils.

Corps charnu :

Les fibres musculaires, disposées en deux groupes, se jettent sur les faces latérales d'une lame tendineuse disposée dans un plan sagittal, ce qui donne au muscle un aspect bipenné.

Le tendon qui fait suite à cette lame se dirige en dedans, passe en avant du fléchisseur commun, puis en dedans de lui, à la face postérieure de la malléole interne.

Il croise alors le ligament latéral interne, et atteint le bord interne de la plante du pied.

Terminaison :

Le tendon se divise en une série d'expansions qui forment :

— *un tendon direct,* ou interne, fixé sur le tubercule du scaphoïde (ou tubercule de Richerand*);

— *des fibres moyennes,* au nombre de 5 à 6, qui s'épanouissent en éventail, et s'attachent :

- sur la face inférieure du 1er cunéiforme,
- sur la base des 2e, 3e et 4e métatarsiens, en passant au-dessus du tendon du long péronier latéral,
- sur la face inférieure du cuboïde,
- sur le ligament calcanéo-cuboïdien inférieur ;

— *un tendon récurrent,* ou postéro-externe, fixé sur la petite apophyse du calcanéum.

Innervation :

par le *nerf tibial postérieur.*

Action :

Il étend le pied sur la jambe (flexion plantaire), avec un mouvement associé d'adduction et de rotation interne.

LE MUSCLE FLÉCHISSEUR PROPRE DU GROS ORTEIL ou long fléchisseur du gros orteil (Musculus Flexor Hallucis Longus) est le plus externe et le plus allongé des trois (Fig. 5).

Origines :

— sur les 2/3 inférieurs de la face postérieure du péroné,

— sur la partie moyenne du ligament interosseux,

— sur la cloison fibreuse qui le sépare du jambier postérieur,

— et sur la cloison intermusculaire postéro-externe.

Corps charnu :

Les fibres musculaires se jettent sur les faces latérales d'une lame tendineuse apparue au tiers moyen de la jambe. Le tendon se dégage au-dessus de l'articulation tibio-tarsienne et se dirige en bas et en dedans. Puis il croise la face postérieure de l'astragale, dans une gouttière spéciale comprise entre deux tubercules, et s'engage dans le canal calcanéen, derrière le tendon du fléchisseur commun.

Terminaison :

Le tendon terminal croise celui du fléchisseur commun, en passant au-dessus de lui, et se dirige vers le bord interne du pied, où il se fixe sur la base de la 2e phalange du gros orteil.

Innervation :

Par le *nerf tibial postérieur.*

Action :

Il fléchit la 2e phalange sur la 1re, de façon énergique, et, plus faiblement, la 1re sur le 1er métatarsien.

Mais il n'intervient pratiquement pas dans l'extension du pied.

B. COUCHE SUPERFICIELLE

Elle est formée par le **triceps sural*** (Musculus Triceps Surae) qui comprend :
— un plan profond : le muscle soléaire,
— un plan superficiel : les muscles jumeaux.

Entre ces deux plans glisse le tendon d'un petit muscle , le plantaire grêle, toujours décrit avec le triceps sural.

Tous ces muscles aboutissent à un tendon terminal unique, le tendon d'Achille.

LE MUSCLE SOLEAIRE** **(Musculus Soleus) forme le plan profond du triceps, mais ne remonte pas aussi haut que les jumeaux (Fig. 6).

Origines :

— sur le tiers moyen du bord interne du tibia,

— sur le versant inférieur de la ligne oblique (ou ligne du muscle soléaire) du tibia,

— sur une surface triangulaire à sommet inférieur de la face postérieure de la tête du péroné,

— sur le tiers supérieur de la face postérieure du péroné,

— sur la cloison intermusculaire postéro-externe, qui le sépare des muscles péroniers latéraux.

Entre ces insertions **tibiales** et **péronières** est tendue une arcade fibreuse très résistante, à concavité supéro-interne, un peu analogue à l'arcade du fléchisseur commun superficiel des doigts.

Cette **arcade tendineuse du muscle soléaire** (Arcus Tendineus Musculi Solei) délimite avec la face postérieure du tibia et du ligament interosseux un large orifice, ou **anneau du soléaire,** au niveau duquel l'artère poplitée devient tronc tibio-péronier, et le nerf sciatique poplité interne, nerf tibial postérieur.

Corps charnu (Fig. 7 et 8) :

étalé et aplati, en forme de semelle (d'où son nom, à partir du latin *solea,* la semelle), il est de constitution assez complexe. En effet, l'arcade du soléaire se continue à l'intérieur du muscle, sous la forme d'une large lame fibreuse, disposée dans un plan frontal, et descendant très bas à l'intérieur du muscle. Cette lame donne naissance à des fibres charnues sur ses deux faces :

— *en avant :* les fibres, peu épaisses et peu nombreuses, convergent sur les deux faces d'une autre lame tendineuse, plus courte et plus mince, orientée dans un plan sagittal, et appelée « lame accessoire de terminaison » ;

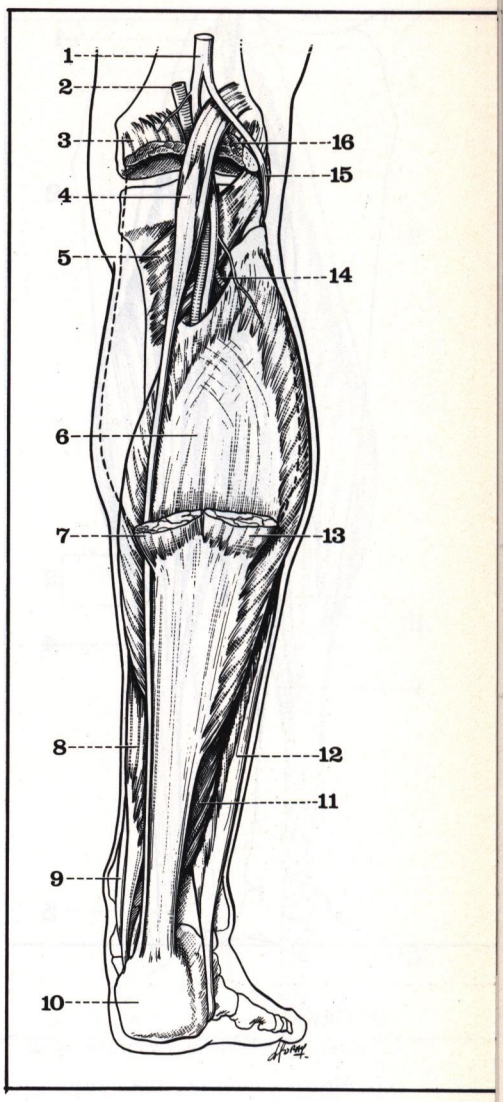

FIGURE 6

Vue postérieure de la jambe droite (après section des muscles jumeaux)

1. *Nerf grand sciatique*
2. *Artère poplitée*
3. *Muscle jumeau interne (sectionné)*
4. *Muscle plantaire grêle*
5. *Muscle poplité*
6. *Muscle soléaire*
7. *Muscle jumeau interne (insertion sur le tendon d'Achille)*
8. *Muscle fléchisseur commun des orteils*
9. *Tendon du jambier postérieur*
10. *Face postérieure du calcanéum*
11. *Muscle fléchisseur propre du gros orteil*
12. *Muscle long péronier latéral*
13. *Muscle jumeau externe (insertion sur le tendon d'Achille)*
14. *Artère tibiale antérieure*
15. *Nerf sciatique poplité externe*
16. *Muscle jumeau externe (sectionné)*

*** Sural : du latin Sura, le mollet***
**** Soléaire : du latin Solea, la sandale, la sole***

FIGURE 7

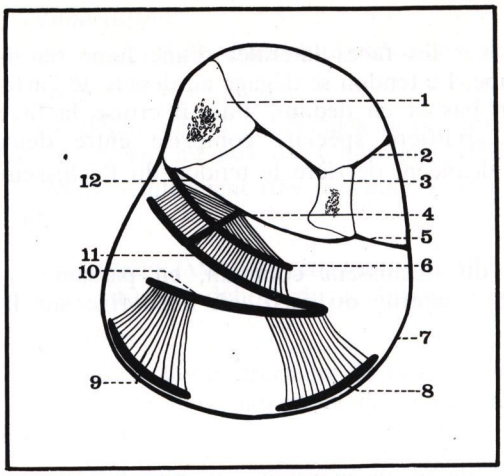

Coupe schématique de la jambe droite (segment inférieur de la coupe)

1. *Tibia*
2. *Cloison inter-musculaire antéro-externe*
3. *Péroné*
4. *Expansion antérieure de l'aponévrose de terminaison du soléaire*
5. *Cloison inter-musculaire postéro-externe*
6. *Aponévrose intra-musculaire du soléaire*
7. *Aponévrose jambière superficielle*
8. *Tendon d'origine du jumeau externe*
9. *Tendon d'origine du jumeau interne*
10. *Lame terminale des jumeaux.*
11. *Aponévrose de terminaison du soléaire*
12. *Aponévrose jambière profonde*

— *en arrière :* les fibres musculaires, beaucoup plus nombreuses, se dirigent obliquement en bas et en arrière vers la face antérieure d'une large aponévrose frontale, la « lame principale de terminaison ».

Ainsi existe-t-il, à l'intérieur du muscle soléaire, deux couches musculaires inégales, l'une antérieure, peu épaisse, l'autre postérieure, très épaisse, situées sur les deux faces de la lame frontale qui prolonge l'arcade du soléaire, et porte le nom d'**aponévrose intramusculaire.** A sa partie inférieure, elle se bifurque de part et d'autre de la « lame accessoire », disposée sagittalement.

LE MUSCLE PLANTAIRE GRÊLE (Musculus Plantaris) justifie tout à fait l'adjectif qui lui est accordé (Fig. 9).

Origine :

sur la coque condylienne externe, en dedans du jumeau externe, et sur la partie basse de la ligne de bifurcation externe de la ligne âpre.

Corps charnu :

aplati et triangulaire, il passe derrière les vaisseaux poplités, croise le muscle poplité, et se jette rapidement (à la hauteur de l'arcade du soléaire) sur un tendon allongé, puis aplati, oblique en bas et en dedans, qui chemine entre les plans musculaires du soléaire, en avant, et du jumeau interne, en arrière.

Terminaison :

sur la face postérieure du calcaneum avec le tendon d'Achille.

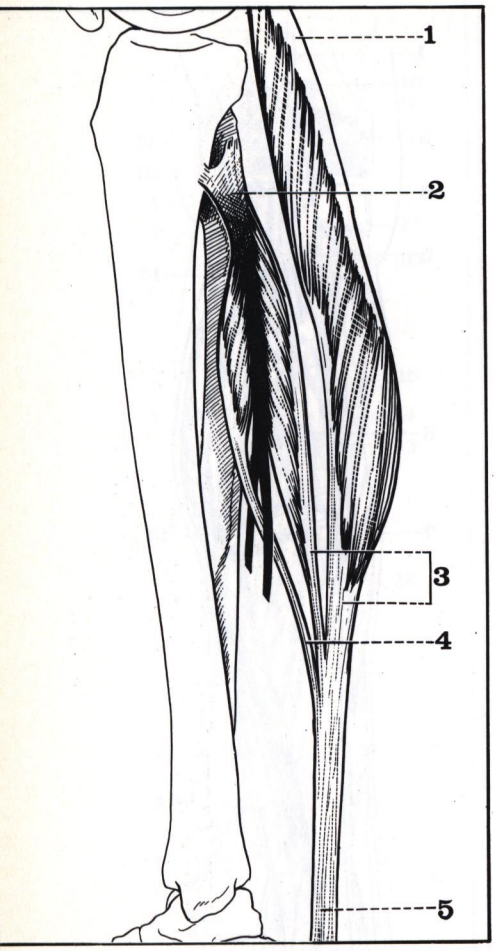

FIGURE 8

Constitution schématique du triceps sural

1. *Muscle jumeau (ou gastrocnémien)*
2. *Aponévrose intra-musculaire du muscle soléaire*
3. *Aponévroses de terminaison du soléaire et des jumeaux*
4. *Lame accessoire de terminaison du soléaire*
5. *Tendon d'Achille*

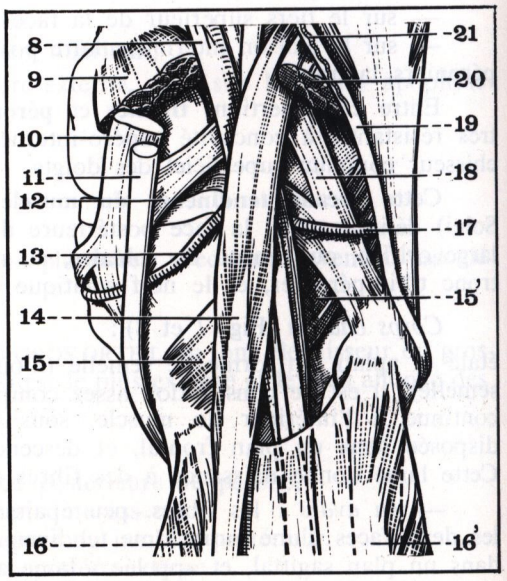

FIGURE 9

Vue postérieure du creux poplité droit

8. *Artère poplitée*
9. *Muscle jumeau interne*
10. *Tendon du demi-membraneux*
11. *Tendon du demi-tendineux*
12. *Tendon récurrent du demi-membraneux*
13. *Artère articulaire inféro-interne*
14. *Muscle plantaire grêle*
15 et 15' *Muscle poplité*
16 et 16' *Muscle soléaire*
17. *Artère articulaire inféro-externe*
18. *Ligament poplité arqué*
19. *Nerf sciatique poplité externe*
20. *Muscle jumeau externe*
21. *Artère du nerf SPE*

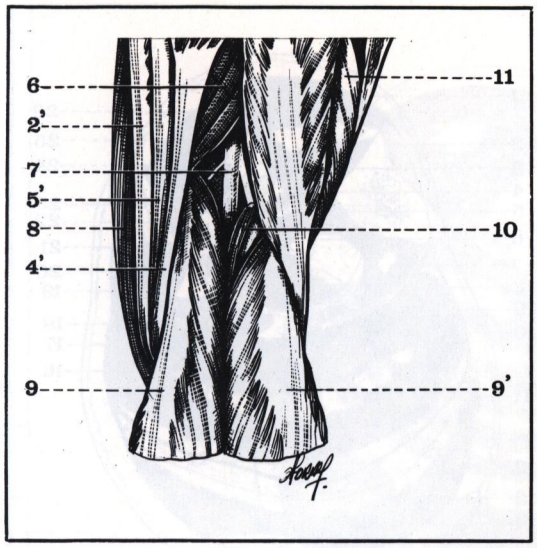

FIGURE 10
Vue postérieure du creux poplité droit

2'. Tendon du droit interne (patte d'oie)
4'. Tendon du demi-tendineux (patte d'oie)
5'. Tendon du demi-membraneux
6. Muscle demi-membraneux
7. Nerf grand sciatique
8. Muscle couturier
9. Muscle jumeau interne
9'. Muscle jumeau externe
10. Muscle plantaire grêle
11. Muscle court biceps

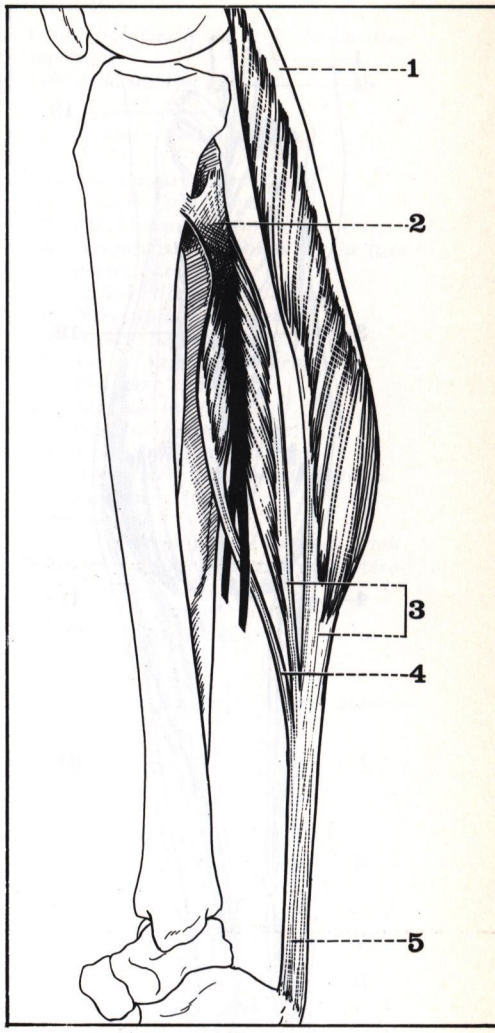

FIGURE 11
Constitution schématique du triceps sural

1. Muscle jumeau (ou gastrocnémien)
2. Aponévrose intra-musculaire du muscle soléaire
3. Aponévroses de terminaison du soléaire et des jumeaux
4. Expansion sagittale antérieure de l'aponévrose de terminaison du soléaire
5. Tendon d'Achille

LES MUSCLES JUMEAUX ou gastrocnémiens*, forment le relief superficiel du mollet :

— *le jumeau interne* ou chef médial du gastrocnémien (Caput Mediale Musculi Gastrocnemii),

— *le jumeau externe* ou chef latéral du gastrocnémien (Caput Laterale Musculi Gastrocnemii).

Par leur origine, ils appartiennent au creux poplité, puis ils recouvrent le soléaire, et se terminent avec lui par le tendon d'Achille.

Origine (Fig. 10) :
par trois groupes de fibres :

— *internes :* par une lame aponévrotique, sur la ligne allant des tubercules sus-condyliens à l'échancrure intercondylienne,

— *intermédiaires :* sur les tubercules sus-condyliens respectifs (interne et externe),

— *externes :* par un tendon fixé en arrière des tubercules condyliens latéraux respectifs.

Les deux jumeaux prennent également quelques insertions en arrière des coques condyliennes, et le sésamoïde de la coque externe, ou fabella, prend encore le nom de « sésamoïde du jumeau externe ».

Corps charnu (Fig. 11 et 12) :

Les deux corps musculaires se rejoignent sur la ligne médiane, au niveau d'une **ligne interjumelle,** qui correspond au trajet de la veine saphène externe.

Larges et épais, fortement convexes dans le sens transversal, ils sont asymétriques, car le jumeau interne est plus saillant et descend plus bas que le jumeau externe.

Les fibres musculaires externes et internes se jettent à la face postérieure d'un tendon terminal, qui adhère à la lame principale de terminaison du soléaire, puis se fusionne avec elle, pour former le tendon d'Achille.

LE TENDON D'ACHILLE** ou tendon calcanéen (Tendon Calcaneus) résulte de la fusion des tendons :
du soléaire, en profondeur,
et des jumeaux, en superficie (Fig. 13).

Il reçoit également sur son bord interne le tendon du plantaire grêle.

Il se fixe sur la face postéro-inférieure du calcanéum, séparé de l'os par une bourse séreuse (*cf.* Région postérieure du cou-de-pied, page 1645).

**** Gastrocnémiens : du grec Gastrocnémion, mollet (dérivé de Gaster : ventre et Cneme : jambe)***

***** Tendon d'Achille : le point faible d'Achille, héros de l'Iliade, était son talon. Pour certains, ce tendon est celui d'Hector qui fut attaché à cet endroit par Achille lorsqu'il le traîna autour des murailles de Troie***

FIGURE 12

Coupe de la jambe au tiers moyen

1. *Jambier antérieur*
2. *Tibia.*
3. *Nerf tibial antérieur*
4. *Artère tibiale antérieure*
5. *Membrane interosseuse*
6. *Jambier postérieur*
7. *Fléchisseur commun des orteils*
8. *Aponévrose profonde de la région postérieure de la jambe*
9. *Artère tibiale postérieure*
10. *Nerf tibial postérieur*
11. *Veine saphène interne*
12. *Tendon du plantaire grêle*
13. *Muscles jumeaux*
14. *Nerf saphène externe*
15. *Veine saphène externe*
16. *Soléaire*
17. *Fléchisseur propre du gros orteil*
18. *Artère péronière*
19. *Cloison intermusculaire postéro-externe*
20. *Long péronier latéral*
21. *Péroné*
22. *Court péronier latéral*
23. *Nerf musculo-cutané*
24. *Extenseur propre du gros orteil*
25. *Extenseur commun des orteils*
26. *Aponévrose jambière antérieure*

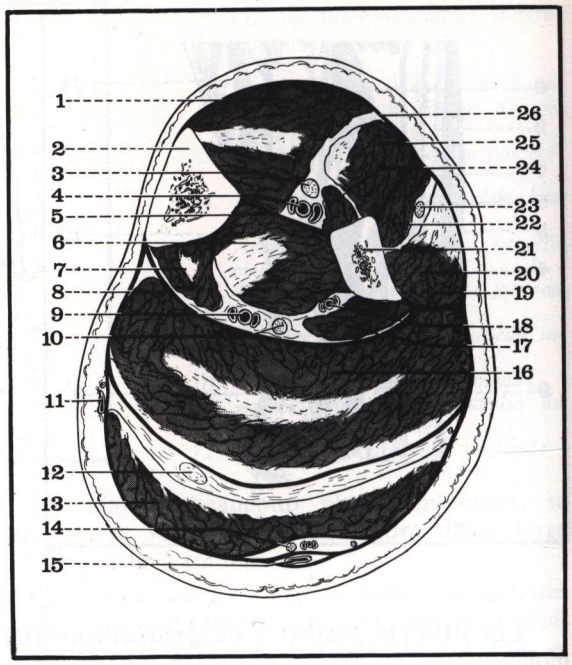

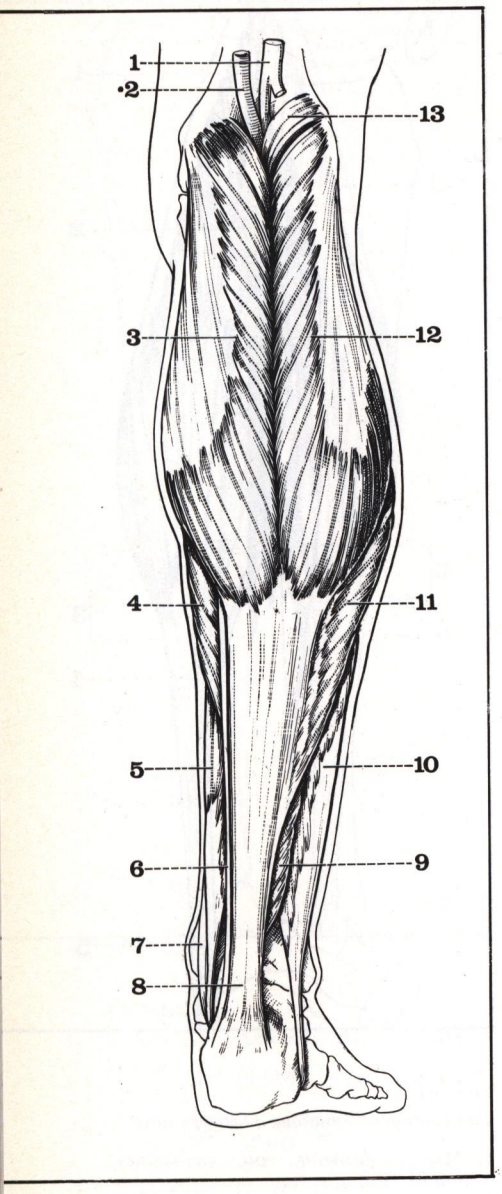

FIGURE 13

Vue postérieure du triceps sural droit

1. *Nerf grand sciatique*
2. *Artère poplitée*
3. *Muscle jumeau interne*
4. *Portion interne du muscle soléaire*
5. *Muscle fléchisseur commun des orteils*
6. *Plantaire grêle (portion tendineuse)*
7. *Tendon du jambier postérieur*
8. *Tendon d'Achille*
9. *Muscle fléchisseur propre du gros orteil*
10. *Muscle court péronier latéral*
11. *Portion externe du muscle soléaire*
12. *Muscle jumeau externe*
13. *Plantaire grêle (portion musculaire)*

Vascularisation :

— *Le soléaire* est irrigué par deux artères :
l'une supérieure, issue de l'artère poplitée basse,
l'autre inférieure, issue de la tibiale postérieure ou de la péronière.

— *Les jumeaux* sont chacun irrigués par une artère jumelle, issue de la poplitée moyenne ; chaque artère pénètre dans le muscle correspondant, et, ne s'anastomosant pas avec l'artère de l'autre muscle, peut être considérée comme terminale.

Innervation :

— *Le soléaire* est innervé par deux rameaux :
l'un supérieur, issu du sciatique poplité interne,
l'autre inférieur, issu du tibial postérieur.

— *Le plantaire grêle* reçoit un filet du sciatique poplité interne.

— *Les jumeaux* reçoivent chacun un rameau du sciatique poplité interne.

Action :

LE TRICEPS SURAL est un muscle puissant dont le rôle est double :

— *extenseur* du pied sur la jambe (flexion plantaire) surtout au niveau de l'arrière-pied, et de la partie externe de l'avant-pied.

Ce mouvement se produit dans la tibio-tarsienne, et entraîne *l'équinisme* (de « equus », le cheval) ;

— *adducteur et rotateur interne du pied :* ce mouvement se produit dans l'astragalo-scaphoïdienne, et entraîne *le varus* (en dedans).

Une déformation permanente peut s'installer lorsque les muscles antéro-externes de la jambe sont paralysés ou chez les malades alités de façon chronique, car le tonus du triceps prédomine toujours sur celui des muscles de la région antérieure : c'est alors le « varus équin », dont la correction secondaire est difficile.

Le triceps intervient donc dans la station debout, pour maintenir le talon sur le sol, et particulièrement dans l'élévation sur la pointe des pieds.

Il intervient également dans la marche, et produit l'extension du pied et la propulsion (en synergie avec le long péronier latéral). Par les jumeaux, il est fléchisseur de la jambe sur la cuisse.

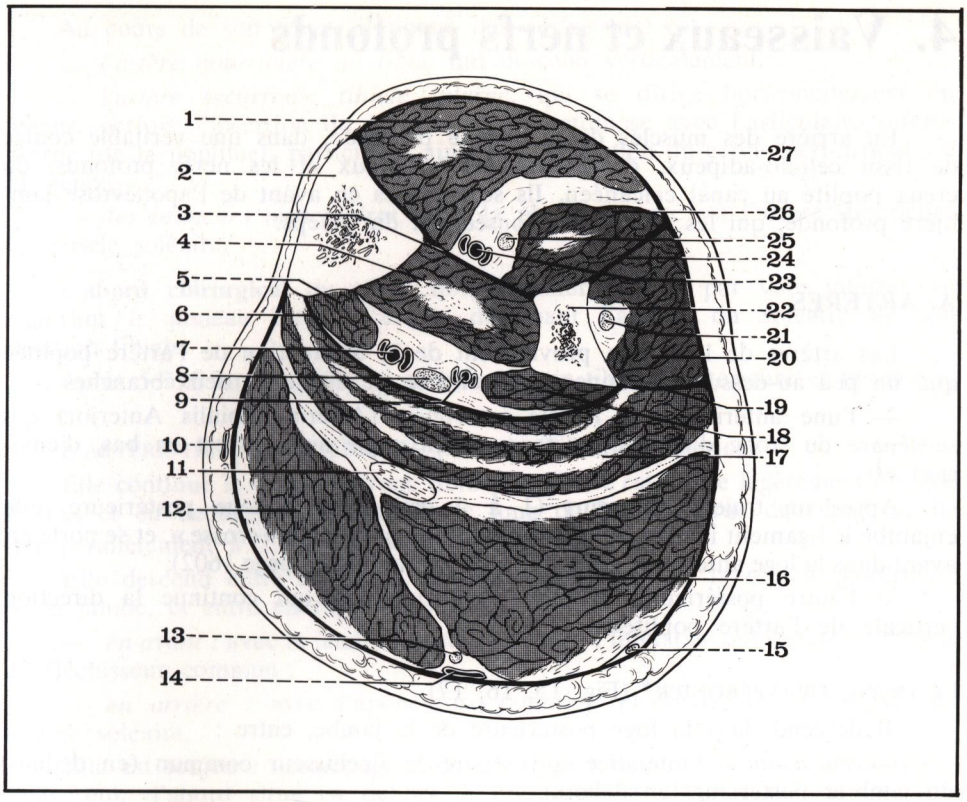

FIGURE 14

Coupe transversale de la jambe au tiers supérieur
Côté droit, segment inférieur

1. *Jambier antérieur*
2. *Tibia.*
3. *Membrane interosseuse*
4. *Jambier postérieur*
5. *Fléchisseur commun des orteils*
6. *Aponévrose profonde de la loge postérieure*
7. *Artère tibiale postérieure*
8. *Nerf tibial postérieur*
9. *Artère péronière*
10. *Veine saphène interne*
11. *Plantaire grêle*
12. *Jumeau interne*
13. *Nerf saphène externe*
14. *Veine saphène externe*
15. *Accessoire du saphène externe*
16. *Jumeau externe*
17. *Soléaire*
18. *Fléchisseur propre du gros orteil*
19. *Cloison intermusculaire postéro-externe*
20. *Long péronier latéral*
21. *Nerf musculo-cutané*
22. *Péroné*
23. *Artère tibiale antérieure*
24. *Cloison intermusculaire antéro-externe*
25. *Nerf tibial antérieur*
26. *Extenseur commun des orteils*
27. *Aponévrose jambière antérieure*

Le rôle du **plantaire grêle,** muscle rudimentaire, est au contraire négligeable : il n'est qu'un auxiliaire très minime du triceps sural dans l'extension du pied.

La paralysie du triceps, assez rare, entraîne une déformation caractéristique, le pied « talus », par contraction antagoniste des muscles de la loge antérieure.

C. RAPPORTS MUSCULAIRES (Fig. 14)

L'aponévrose jambière profonde*, relativement mince dans sa portion haute, est plus épaisse en bas. Plaquée derrière les muscles profonds, elle les sépare du triceps.

* ***Fascia Cruris ou fascia jambier***

La couche profonde présente des rapports différents selon le niveau de la jambe :

— à la partie moyenne : on trouve, de dedans en dehors,
le fléchisseur commun,
le jambier postérieur,
le fléchisseur propre du gros orteil ;

— à la partie basse : le jambier postérieur passe en avant du fléchisseur commun, et lui devient interne, au contact de la malléole interne.

De plus, par l'intermédiaire des cloisons de séparation, les muscles profonds entrent en rapport avec la région antérieure de la jambe :

— à travers le ligament interosseux : le jambier antérieur et l'extenseur propre du gros orteil,

— à travers la cloison intermusculaire postéro-externe : les péroniers latéraux.

La couche superficielle, par les muscles jumeaux, forme les bords inférieurs du creux poplité.

Le plantaire grêle, oblique en bas et en dedans, descend entre le soléaire et les jumeaux et rejoint le bord interne du tendon d'Achille.

4. Vaisseaux et nerfs profonds

En arrière des muscles de la couche profonde, dans une véritable coulée de tissu cellulo-adipeux, descendent les vaisseaux et les nerfs profonds, du creux poplité au canal calcanéen. Ils sont placés en avant de l'aponévrose jambière profonde, qui les sépare par conséquent du triceps.

A. ARTERES

Les artères de la région proviennent de la bifurcation de l'artère poplitée qui, un peu au-dessus de l'anneau du soléaire, se divise en deux branches :

— l'une antérieure, la *tibiale antérieure* (Arteria Tibialis Anterior) qui se sépare du tronc d'origine en formant un angle aigu ouvert en bas, d'environ 60°.

Après un trajet très court (1 à 2 cm) dans la loge postérieure, elle enjambe le ligament interosseux, en réalisant une véritable « crosse », et se porte en avant dans la loge antérieure de la jambe (*cf.* cette région, page 1602),

— l'autre postérieure, le *tronc tibio-péronier,* qui continue la direction verticale de l'artère poplitée.

LE TRONC TIBIO-PÉRONIER* (Fig. 15, 16, 17)

Il descend dans la loge postérieure de la jambe, entre :

— *en avant :* l'interstice qui sépare le fléchisseur commun (en dedans) du jambier postérieur (en dehors),

— *en arrière :* la partie haute du muscle soléaire.

Il est accompagné par deux veines (externe et interne) et par le nerf tibial postérieur, situé en arrière et en dehors.

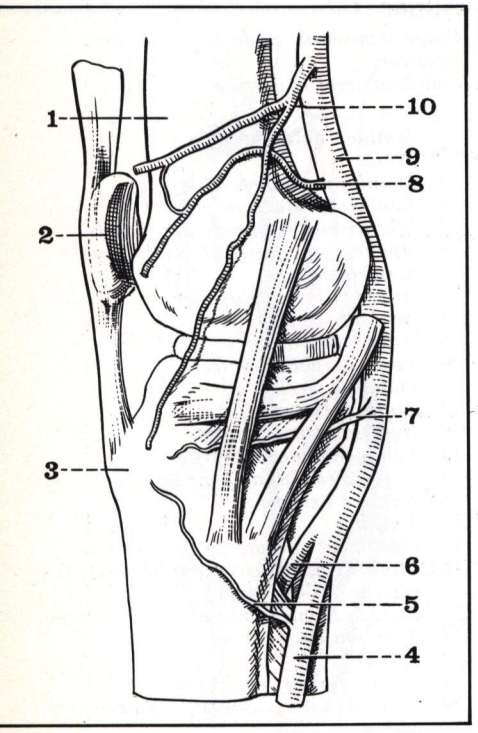

FIGURE 15
La face interne du genou droit et l'artère poplitée

1. *Diaphyse fémorale*
2. *Rotule (ou patelle)*
3. *Tubérosité tibiale antérieure*
4. *Tronc tibio-péronier*
5. *Artère récurrente tibiale interne*
6. *Artère tibiale antérieure*
7. *Artère articulaire inféro-interne*
8. *Artère articulaire supéro-interne*
9. *Artère poplitée*
10. *Branche articulaire de la grande anastomotique*

**** N'est pas identifié dans la nomenclature internationale***

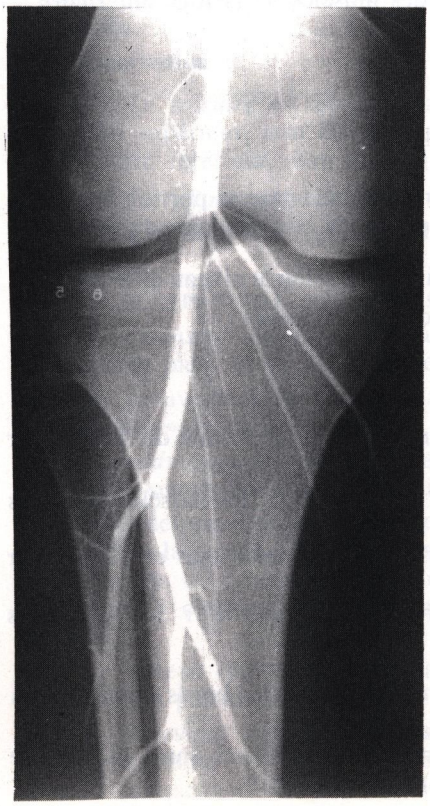

FIGURE 17

Artériographie par voie fémorale droite, montrant la partie basse de l'artère poplitée (d'où partent les branches jumelles) et ses deux terminales (tronc tibio-péronier, dans le prolongement de l'artère poplitée, et artère tibiale antérieure, se dirigeant vers le péroné)

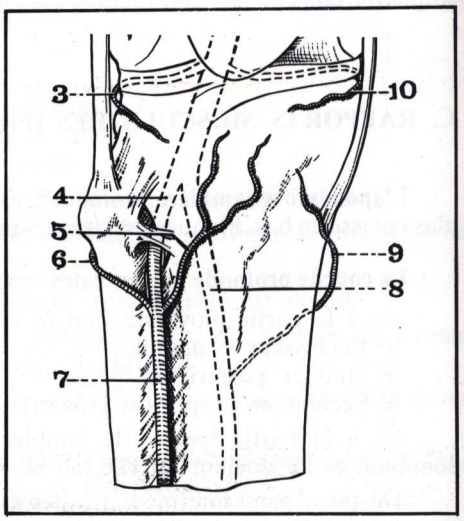

FIGURE 16
Les cercles artériels du genou
Vue antérieure

3. *Articulaire inférieure et externe*
4. *Artère tibiale antérieure*
5. *Récurrente tibiale antérieure*
6. *Récurrente péronière antérieure*
7. *Artère tibiale antérieure*
8. *Tronc tibio-péronier*
9. *Récurrente tibiale interne*
10. *Articulaire inférieure et interne*

Au cours de son trajet, il donne des *collatérales :*

— *l'artère nourricière du tibia,* qui descend verticalement,

— *l'artère récurrente tibiale interne,* qui se dirige horizontalement en dedans, perfore l'insertion du soléaire et s'anastomose avec l'articulaire inféro-interne (de la poplitée), participant ainsi à la formation du cercle péri-articulaire du genou,

— *des branches musculaires,* dont la plus fréquente est l'artère supérieure du muscle soléaire.

L'**abord chirurgical** du tronc tibio-péronier se fait par voie interne, en soulevant le jumeau interne, et en détachant l'arcade du soléaire de son insertion tibiale.

Après 5 à 6 cm de trajet, il se bifurque en tibiale postérieure et péronière.

L'ARTÈRE TIBIALE POSTÉRIEURE (Arteria Tibialis Posterior)

Elle continue le trajet du tronc tibio-péronier, c'est-à-dire légèrement oblique en bas et en dedans, puis verticale le long du bord interne du tibia, qu'elle suit parallèlement à 2 cm en dehors (Fig. 18).

Elle descend entre les deux couches musculaires de la région postérieure de la jambe, et entre en rapport :

— *en avant :* avec le jambier postérieur, puis l'interstice qui sépare ce muscle du fléchisseur commun ;

— *en arrière :* avec l'aponévrose jambière profonde, qui la sépare du muscle soléaire.

Elle est toujours accompagnée de ses deux veines, et du nerf tibial postérieur, qui, d'abord situé en dehors, à une certaine distance de l'artère, s'en rapproche peu à peu, et la rejoint à la partie moyenne de la jambe.

Les **collatérales** jambières sont uniquement musculaires : pour les muscles de la couche profonde, et pour le soléaire (artère inférieure).

Les autres collatérales naissent plus bas :

— rameau anastomotique sus-malléolaire avec la péronière,

— artère malléolaire postéro-interne,

— rameaux calcanéens.

L'**abord chirurgical** de cette artère profonde est difficile. Il suppose la libération du bord interne du jumeau interne, puis la section prudente du soléaire.

L'ARTÈRE PÉRONIÈRE ou fibulaire (Arteria Peronea, Fibularis)

Branche de bifurcation externe du tronc tibio-péronier, elle est généralement peu volumineuse. Elle naît le plus souvent à 5 cm au-dessous de l'anneau du soléaire, descend entre les deux couches musculaires de la région postérieure de la jambe, et suit d'abord une direction oblique en bas et en dehors, puis une direction verticale (Fig. 18).

Elle entre en rapport :

— *en avant :* avec le jambier postérieur, puis le fléchisseur propre du gros orteil, qu'elle croise,

— *en arrière :* avec l'aponévrose jambière profonde, qui la sépare du soléaire.

Elle est accompagnée dans son trajet par deux veines et par des troncs collecteurs lymphatiques.

Le nerf tibial postérieur, plus interne, la sépare de l'artère tibiale postérieure, de sorte que l'on rencontre de dedans en dehors, l'artère tibiale postérieure, le nerf tibial postérieur, et l'artère péronière.

A la partie inférieure de la jambe, elle perfore le fléchisseur propre, et descend derrière le ligament interosseux, appliquée sur le bord interne du péroné. Elle se termine alors en *deux branches :*

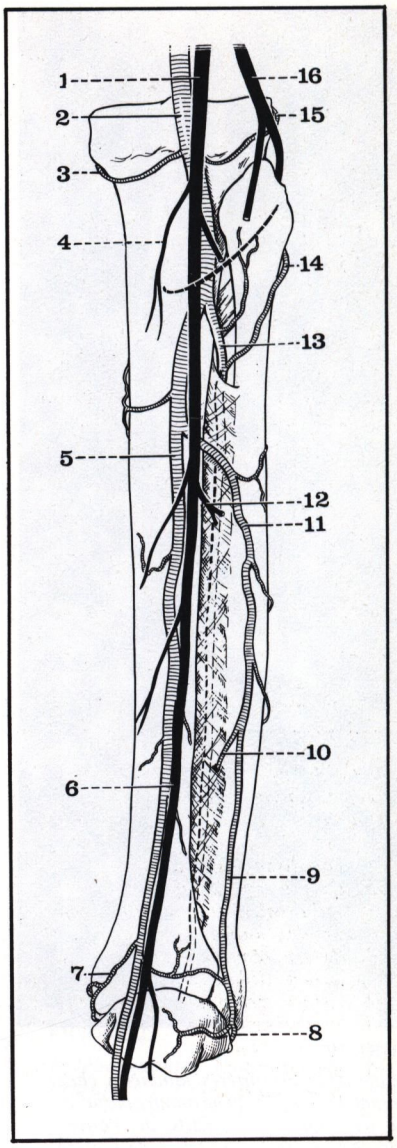

FIGURE 18

Les artères et les nerfs de la région postérieure de la jambe

1. *Nerf sciatique poplité interne*
2. *Artère poplitée.*
3. *Artère articulaire inféro-interne*
4. *Nerf du jumeau interne*
5. *Artère tibiale postérieure*
6. *Nerf tibial postérieur*
7. *Artère malléolaire postéro-interne*
8. *Rameau calcanéen*
9. *Artère péronière postérieure*
10. *Artère péronière antérieure (ou péronière perforante)*
11. *Tronc de l'artère péronière*
12. *Nerf inférieur du soléaire*
13. *Artère tibiale antérieure*
14. *Artère récurrente péronière postérieure*
15. *Artère articulaire inféro-externe*
16. *Nerf sciatique poplité externe*

— *postérieure,* la plus grosse, qui continue la direction du tronc primitif et passe derrière la malléole externe,

— *antérieure* ou rameau perforant (Ramus Perforans) qui traverse le ligament interosseux, et gagne la loge antérieure de la jambe.

Les **collatérales** jambières de la péronière sont surtout musculaires (pour le jambier postérieur, le fléchisseur propre, le soléaire, et les péroniers latéraux).

Elle fournit aussi l'artère nourricière du péroné.

Par ses anastomoses avec les artères voisines (dans les muscles de la jambe, et au niveau du cou-de-pied), l'artère péronière constitue une voie de suppléance non négligeable.

Son **abord chirurgical** peut être fait derrière le péroné, après avoir détaché le fléchisseur propre au ras de l'os.

Les artères de la région postérieure de la jambe peuvent facilement être mises en évidence chez le vivant par l'artériographie. Depuis la pratique des pontages veineux jambiers, elles sont abordées chirurgicalement pour des interventions de sauvetage chez des artéritiques (Fig. 19 et 20).

B. VEINES

Au nombre de deux, pour chaque artère, elles suivent le même trajet, et se drainent dans la veine poplitée.

LES VEINES TIBIALES POSTÉRIEURES résultent de la réunion des deux veines plantaires, et montent le long de l'artère tibiale postérieure.

LES VEINES PÉRONIÈRES naissent à l'intérieur du muscle fléchisseur propre du gros orteil ; elles se fusionnent en un tronc unique qui rejoint une des veines tibiales postérieures.

LE TRONC VEINEUX TIBIO-PÉRONIER est formé par la jonction de ces différentes veines. Il s'unit avec le tronc commun qui réunit les veines tibiales antérieures pour constituer la veine poplitée (Fig. 21).

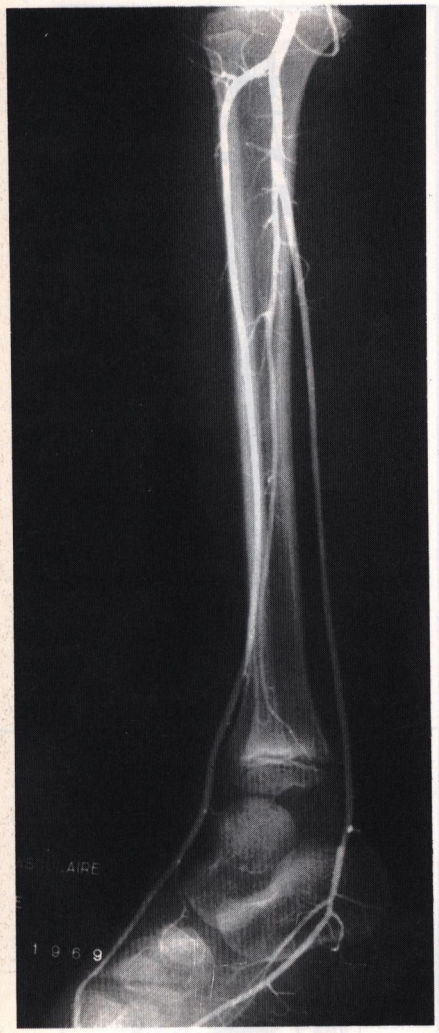

FIGURE 19

Artériographie des artères jambières chez un enfant de 5 ans, le cliché montre parfaitement les rapports respectifs de l'artère tibiale postérieure (à droite) et de l'artère tibiale antérieure (à gauche)

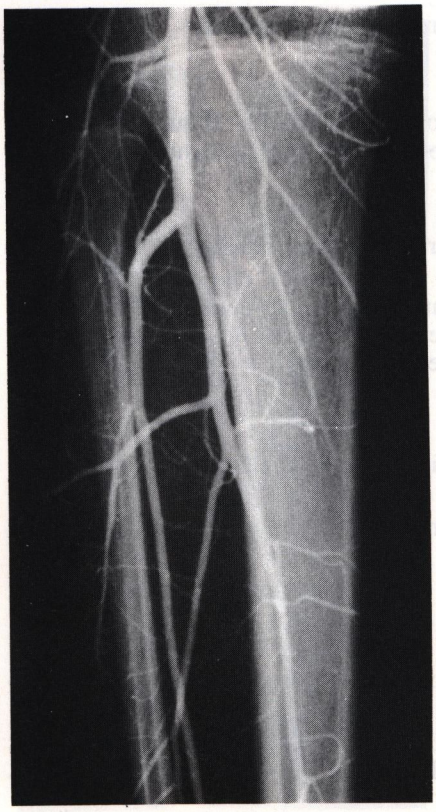

FIGURE 20

Artériographie fémorale droite, chez un enfant de 13 ans, montrant, sur un cliché de face, le trajet de la tibiale antérieure (au contact du péroné) et celui du tronc tibio-péronier (au contact du tibia).

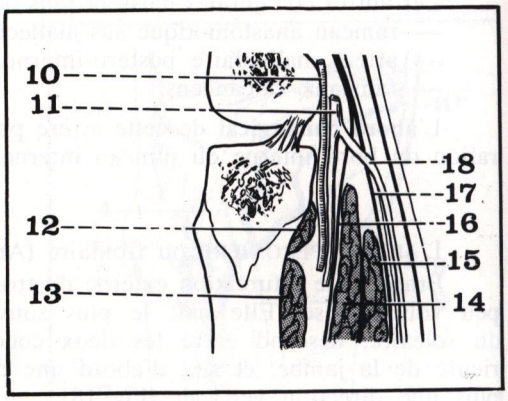

FIGURE 21

Coupe sagittale de la cuisse droite (segment postéro-externe de la coupe)

10. Artère poplitée
11. Veine poplitée
12. Muscle poplité
13. Muscle jambier postérieur
14. Muscle soléaire
15. Muscles jumeaux (ligne interjumelle)
16. Veine tibiale postérieure
17. Nerf saphène externe
18. Veine saphène externe

Appliqué en arrière et en dehors du tronc artériel, il est parfois dédoublé en un tronc principal (interne) et un canal accessoire (externe).

Ces veines sont richement **anastomosées** entre elles :

— *soit par les veines du soléaire* qui réunissent veines tibiales postérieures et péronières,

— *soit par les veines du jumeau interne et du soléaire,* qui réalisent de longues anastomoses intra-musculaires entre les portions inférieure et supérieure des veines tibiales postérieures.

Elles sont également reliées *aux veines tibiales antérieures* par des veines « perforantes », qui traversent le ligament interosseux, contre le bord externe du tibia.

Ce système veineux peut facilement être visualisé chez le vivant par la *phlébographie* qui peut montrer des oblitérations segmentaires lors des atteintes phlébitiques (Fig. 22).

C. LYMPHATIQUES

Satellites des vaisseaux, ils sont en continuité avec ceux de la plante du pied, et se jettent dans les ganglions poplités.

Les **troncs collecteurs tibiaux postérieurs,** au nombre de 3 ou 4, présentent parfois sur leur trajet, au voisinage de l'arcade du soléaire, un ganglion intercalaire. Ils se terminent dans les ganglions poplités moyens.

Les **troncs collecteurs péroniers** rejoignent les ganglions poplités externes.

D. NERFS (Fig. 23)

Au dessous de l'anneau du soléaire, le nerf sciatique poplité interne prend le nom de *nerf tibial postérieur* ou nerf tibial (Nervus Tibialis*).

Celui-ci descend en dehors et en arrière du paquet vasculaire tibio-péronier, puis il croise en arrière l'origine de l'artère péronière, et continue son trajet en dehors de l'artère tibiale postérieure, se rapprochant de plus en plus d'elle à partir du tiers moyen de la jambe.

Comme les vaisseaux, il est profondément situé entre les deux couches musculaires de la loge postérieure.

Ses *branches collatérales* sont essentiellement *musculaires :*
nerf inférieur du soléaire,
nerf du jambier postérieur,
nerf du fléchisseur commun des orteils,
nerf du fléchisseur propre du gros orteil.

C'est donc le nerf de l'*extension du pied* sur la jambe (ou flexion plantaire) et de la flexion des orteils.

Il peut être considéré, avec le sciatique poplité interne qu'il continue, comme l'homologue, au membre inférieur, du nerf médian.

FIGURE 22

Phlébographie jambière de profil, pratiquée par voie trans-calcanéenne : on voit très bien, en arrière du tibia (sur la partie gauche du cliché) le trajet des veines profondes de la jambe, et, plus en arrière encore, celui de la veine saphène externe

**** Le nerf tibial désigne à la fois le nerf SPI et le nerf tibial postérieur dans la nomenclature internationale***

5. Plans superficiels

A. L'APONÉVROSE JAMBIÈRE SUPERFICIELLE (Fascia Cruris)

Le triceps sural est enveloppé par l'aponévrose jambière superficielle, en continuité en haut avec le creux poplité, et en bas avec la région postérieure du cou-de-pied. Plus mince qu'à la région antérieure de la jambe, elle se fixe :

— *en dedans :* sur le bord interne du tibia,

— *en dehors :* sur la jonction de la cloison intermusculaire postéro-externe et de l'aponévrose jambière antérieure.

FIGURE 23

Le paquet vasculo-nerveux poplité

1. *Artère poplitée*
2. *Ganglions lymphatiques supra-condyliens*
3. *Artère articulaire supéro-interne.*
4. *Veine poplitée*
5. *Ganglion lymphatique inter-condylien*
6. *Veine saphène externe (ou petite saphène)*
7. *Anastomose avec la veine saphène interne*
8. *Artère jumelle interne*
9. *Veine jumelle interne.*
10. *Artère petite saphène (ou saphène externe)*
11. *Nerf saphène externe (ou sural)*
12. *Nerf saphène péronier.*
13. *Artère articulaire inféro-interne*
14. *Tronc artériel tibio-péronier*
15. *Artère tibiale antérieure*
16. *Filet vasculaire de l'artère tibiale antérieure*
17. *Nerf du muscle poplité*
18. *Nerf tibial postérieur*
19. *Nerf du muscle soléaire*
20. *Nerf cutané péronier*
21. *Nerf sciatique poplité externe*
22. *Nerf sciatique poplité interne*
23. *Artère articulaire inféro-externe*
24. *Nerf du jumeau externe*
25. *Rameau articulaire du SPE*
26. *Artère articulaire supéro-externe*
27. *Ganglion lymphatique saphène externe*
28. *Nerf grand sciatique*

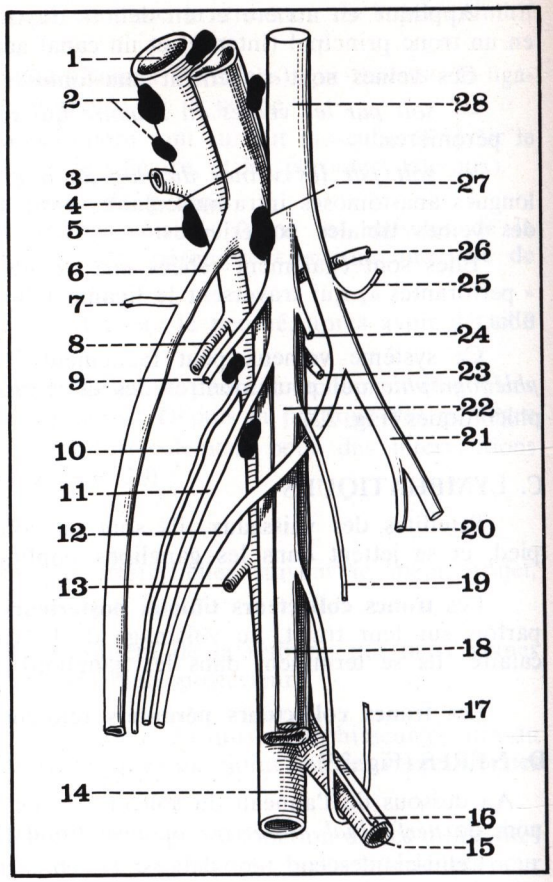

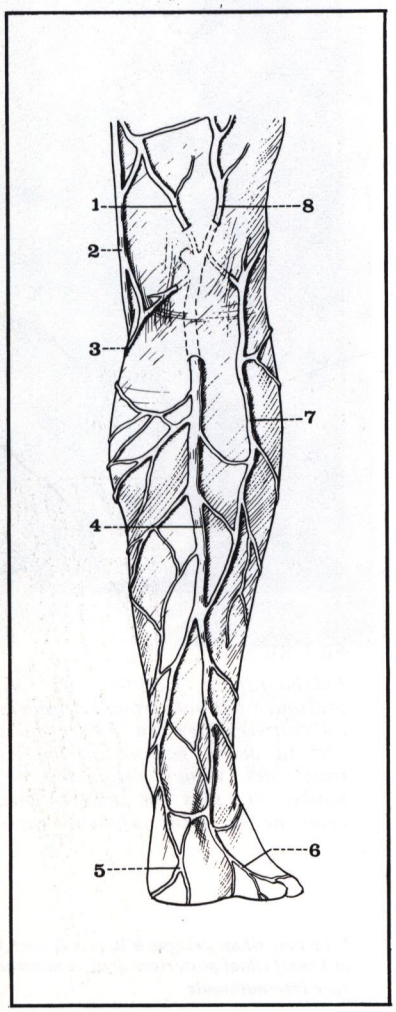

FIGURE 24

La veine saphène externe droite

1. *Anastomose avec la veine saphène interne*
2. *Veine saphène interne*
3. *Canal anastomotique*
4. *Veine saphène externe*
5. *Veine calcanéenne externe.*
6. *Arcade dorsale superficielle du pied*
7. *Canal collatéral veineux*
8. *Veine sous-cutanée postérieure de la cuisse*

B. LE TISSU CELLULAIRE SOUS-CUTANÉ

Entre les deux plans du tissu cellulaire :

— plan profond, lamelleux, formant le fascia superficialis,

— plan superficiel, aréolaire, riche en lobules adipeux, circulent les vaisseaux et nerfs superficiels :

a. Artères :

de tout petit calibre, issues des troncs profonds.

b. Veines :

beaucoup plus importantes, sous forme de veines sous-cutanées rejoignant les deux veines saphènes.

LA VEINE SAPHÈNE EXTERNE OU PETITE VEINE SAPHÈNE (Vena Saphena Parva) monte à la face postérieure de la jambe (Fig. 24 et 25).

Sous-cutanée à la *moitié inférieure* de la jambe, elle passe derrière la malléole externe au niveau du cou-de-pied (*cf.* Région postérieure du cou-de-pied), puis elle gagne la face postérieure du tendon d'Achille, et suit une direction oblique en haut et en dedans (page 1653).

A la *moitié supérieure* de la jambe, elle est verticale et médiane, se projetant sur l'interstice des muscles jumeaux. Le nerf saphène externe l'accompagne, en dedans.

Tous deux sont devenus intra-aponévrotiques, compris dans un dédoublement de l'aponévrose jambière superficielle.

A la *partie haute* de la jambe, elle devient sous-aponévrotique, et pénètre dans le creux poplité, où, décrivant une courbe à concavité inférieure, la crosse de la saphène externe, elle perfore l'aponévrose profonde, tendue entre demi-membraneux et crural, et se jette dans la veine poplitée (*cf.* Creux poplité, page 1586).

Au cours de son trajet, elle reçoit des *collatérales,* drainant la face postéro-externe de la jambe, et s'*anastomose,* par une branche transversale, avec la saphène interne.

De plus, des *veines perforantes* la relient aux veines profondes :

— perforantes *directes,* en relation avec le système tibial postérieur,

— perforantes *indirectes,* en relation, à travers les masses musculaires, avec les veines des jumeaux et du soléaire.

LA VEINE SAPHÈNE INTERNE OU GRANDE VEINE SAPHÈNE (Vena Saphena Magna) forme le tronc veineux superficiel principal du membre inférieur. Elle monte verticalement à la face interne de la jambe, dans le tissu cellulaire sous-cutanée, accompagnée par le nerf saphène interne.

Son calibre moyen est de 4 à 6 mm, mais elle peut être dilatée et tortueuse lorsqu'une insuffisance valvulaire entraîne des « varices ».

Issue de la région pré-malléolaire interne, elle croise la face interne du tibia, puis son bord interne, contourne la tubérosité interne du tibia, et monte à la face antéro-interne de la cuisse, pour rejoindre la veine fémorale commune au triangle de Scarpa.

Au cours de son trajet, elle reçoit des *collatérales,* qui drainent la face antéro-interne de la jambe; elle est longée par un canal veineux collatéral, la saphène « minor » plus postérieure et plus superficielle (Fig. 26), appelée encore la veine de Léonard*, parce qu'il l'avait représentée dans ses dessins.

*** Vinci Léonard De (1452-1519), artiste, anatomiste, naturaliste, ingénieur italien (Florence, Milan)**

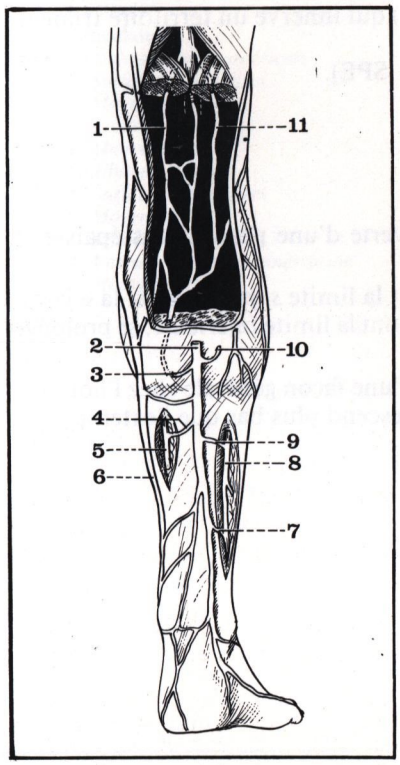

FIGURE 25

Vue postérieure de la jambe droite montrant les veines perforantes en relation avec la veine saphène externe

1. *Veine jumelle interne*
2. *Veine saphène externe*
3. *Veine perforante intra-musculaire en relation avec la veine jumelle interne*
4. *Veine perforante en relation avec les veines tibiales postérieures*
5. *Veines tibiales postérieures*
6. *Veine saphène interne*
7. *Veine perforante inférieure, en relation avec les veines péronières*
8. *Veines péronières*
9. *Veine perforante moyenne, en relation avec les veines péronières*
10. *Veine perforante intra-musculaire, en relation avec la veine jumelle externe*
11. *Veine jumelle externe*

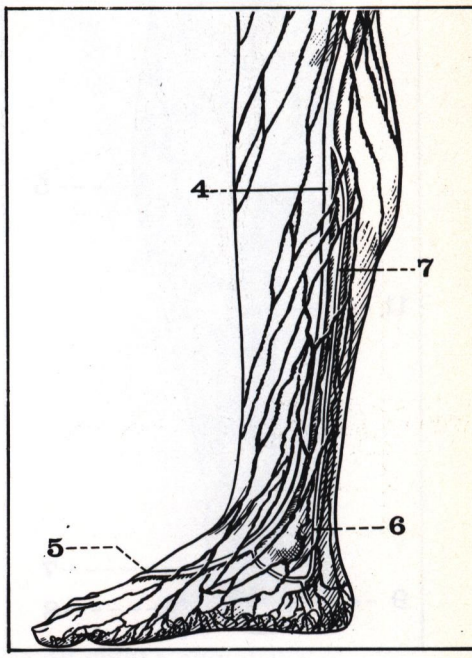

FIGURE 26

La veine saphène interne et les lymphatiques

4. *Veine saphène interne*
5. *Arcade dorsale superficielle du pied*
6. *Veine calcanéenne interne*
7. *Veine saphène minor*

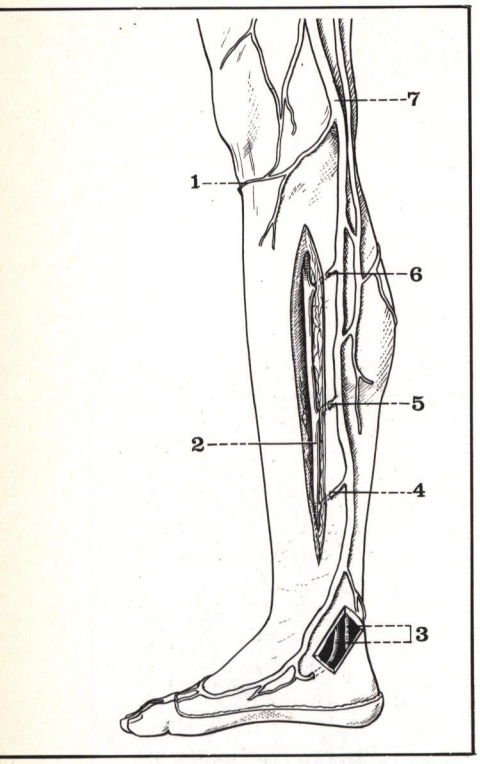

FIGURE 27

Vue interne de la jambe droite montrant les veines perforantes en relation avec la veine saphène interne

1. *Veine communicante pré-tibiale*
2. *Veines tibiales postérieures*
3. *Vaisseaux tibiaux postérieurs (rétro-malléolaires)*
4. *Veine perforante inférieure*
5. *Veine perforante moyenne*
6. *Veine perforante supérieure*
7. *Veine saphène interne (ou grande saphène)*

Comme pour la saphène externe, des *veines perforantes* la relient aux veines profondes :

— perforantes *directes,* en relation avec tous les systèmes veineux de la jambe : tibial antérieur, tibial postérieur et péronier,

— perforantes *indirectes,* plus rares, en relation avec les veines du triceps (Fig. 27).

L'excellent matériel que constitue la veine saphène interne, à la jambe et à la cuisse, la fait utiliser très souvent comme « pontage » des oblitérations artérielles fémoro-poplitées par athérome, après inversion de son trajet puisque les 12 à 15 valvules n'autorisent la circulation que dans un sens.

c. Lymphatiques :

disposés le plus souvent en deux plans, les troncs collecteurs superficiels suivent :

— les uns, la veine saphène externe, jusqu'aux ganglions poplités,

— les autres, la veine saphène interne, jusqu'aux ganglions inguinaux.

d. Nerfs (Fig. 28) :

proviennent de trois sources :

- en *dedans :* la branche jambière du nerf saphène interne (du crural),
- au *milieu :* le nerf saphène externe (du SPI) qui innerve un territoire triangulaire à base talonnière,
- en *dehors :* le nerf cutané péronnier (du SPE).

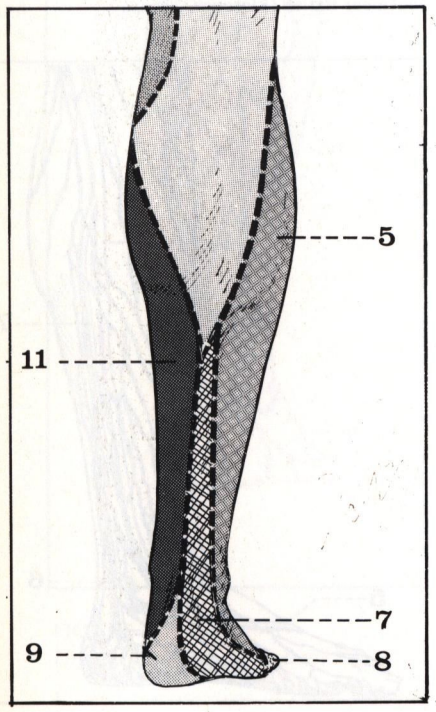

FIGURE 28

Schéma de l'innervation cutanée

5. *Nerf cutané péronier*
7. *Nerf saphène externe*
8. *Nerf plantaire externe*
9. *Nerf plantaire interne*
11. *Nerf saphène interne*

C. PEAU ET FORME EXTÉRIEURE

La région postérieure de la jambe est recouverte d'une peau moins épaisse et moins poilue que celle de la région antérieure.

Le relief des jumeaux y dessine *le mollet,* dont la limite *supérieure* est la « jarretière », située à la partie basse du creux poplité, et dont la limite *inférieure,* se prolonge vers le tendon d'Achille.

Plus développé chez les sujets vigoureux, et, d'une façon générale chez l'homme, le mollet est asymétrique, car le jumeau interne descend plus bas que l'externe.

12 os et articulations du cou-de-pied

PLAN

1. Les os
   - *A. L'extrémité inférieure du tibia*
   - *B. L'extrémité inférieure du péroné*
   - *C. L'astragale*
2. Les articulations
   - *A. La tibio-péronière inférieure*
     - *a. Surfaces articulaires*
     - *b. Moyens d'union*
     - *c. Synoviale*
     - *d. Mouvements*
   - *B. La tibio-tarsienne*
     - *a. Surfaces articulaires*
     - *b. Moyens d'union*
     - *c. Synoviale*
     - *d. Vascularisation et innervation*
     - *e. Mouvements*

Radiographie de face de la cheville droite

Le support squelettique de la région du cou-de-pied est formé par l'extrémité inférieure du tibia et du péroné solidarisés par l'articulation tibio-péronière inférieure et formant une mortaise où vient s'enclaver l'astragale. Ce dernier, placé en superstructure au-dessus du squelette du pied est réuni à la mortaise tibio-péronière par l'articulation tibio-tarsienne.

1. Les os du cou-de-pied

* *Malléole : du latin Malleolus, petit marteau (dérivé de Malleus, le marteau)*

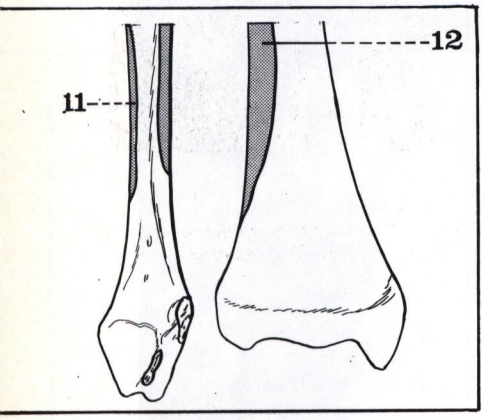

FIGURE 1
Vue antérieure de l'extrémité inférieure du tibia et du péroné

11. Péronier antérieur
12. Extenseur propre du gros orteil

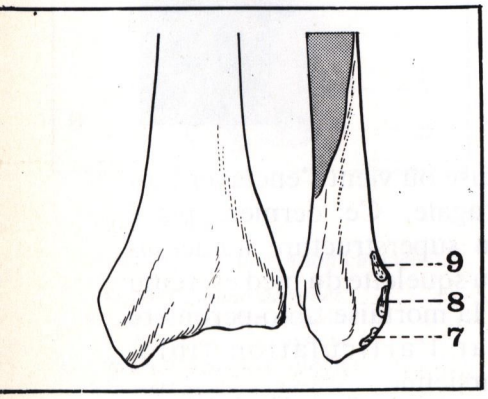

FIGURE 2
Vue postérieure de l'extrémité inférieure du tibia et du péroné

7. Ligament péronéo-calcanéen
8. Ligament péronéo-astragalien antérieur
9. Ligament péronéo-tibial antérieur

Ils comprennent donc l'extrémité inférieure du tibia, l'extrémité inférieure du péroné et l'astragale.

A. L'EXTRÉMITÉ INFÉRIEURE DU TIBIA

Beaucoup moins volumineuse que l'extrémité supérieure, de forme quadrangulaire, légèrement évasée en bas elle forme le pilon tibial et présente à sa partie inféro-interne une apophyse verticale : la malléole interne (Malleolus Medialis).

— *La face antérieure* étroite et convexe continue la face externe de la diaphyse (Fig. 1).

— *La face postérieure,* lisse en haut, relevée en bas en un bourrelet osseux très net, présente deux gouttières verticales : l'une interne pour le tendon du jambier postérieur, l'autre externe pour le tendon du fléchisseur propre du gros orteil (Fig. 2).

— *La face externe,* très étroite est formée par le dédoublement du bord interosseux de la diaphyse. Concave dans le sens antéro-postérieur elle forme une gouttière — la gouttière fibulaire — où s'encastre la partie inférieure du péroné et qui à sa partie toute inférieure forme une véritable surface articulaire revêtue de cartilage (Fig. 3). Elle est limitée par deux tubercules : l'un antérieur, plus apparent, l'autre postérieur.

– *La face interne,* lisse continue la face antério-interne de la diaphyse. Elle se prolonge en bas par la malléole interne.

– *La malléole interne** (Malleolus Medialis) forme une saillie triangulaire et trapue à sommet inférieur bifurqué. Son bord postérieur oblique en bas et en dedans présente une gouttière pour le tendon du jambier postérieur. Sa face externe, articulaire présente à sa partie supérieure une surface en forme de virgule à tête antérieure, revêtue de cartilage et qui répond à la face interne de l'astragale. Sa face interne, lisse, facilement perceptible, fait saillie sous les téguments. Elle constitue un excellent repère de la région, repère dont l'extrémité inférieure est situé 15 à 20 mm au-dessus de celle de la malléole externe.

— *La face inférieure,* articulaire, du pilon tibial a une forme quadrilatère plus étendue dans le sens transversal que dans le sens antéro-postérieur et plus large en avant qu'en arrière. Concave dans le sens antéro-postérieur elle est convexe dans le sens transversal et présente une crête sagittale légèrement oblique en avant et en dehors. Entièrement revêtue de cartilage, se prolongeant en dedans avec la face articulaire de la malléole interne elle est limitée en avant et en arrière par deux rebords osseux dont le postérieur, le plus marqué constitue la classique malléole postérieure de Destot* (Fig. 4).

— *Du point de vue architectural,* le pilon tibial est essentiellement formé par des travées obliques qui divergent en direction de la face inférieure et réalisent un système ogival inversé.

— *Le développement de l'extrémité inférieure du tibia* se fait à partir d'un point épiphysaire apparu à l'âge de 6 à 8 mois et qui forme habituellement toute l'épiphyse. Il est séparé de la diaphyse par un cartilage de conjugaison horizontal qui se soude vers 18 ans. De façon très inconstante il peut exister un point supplémentaire pour la malléole interne (Fig. 5).

*** Destot Étienne (1864-1918), radiologue à Lyon, précurseur de la radiologie**

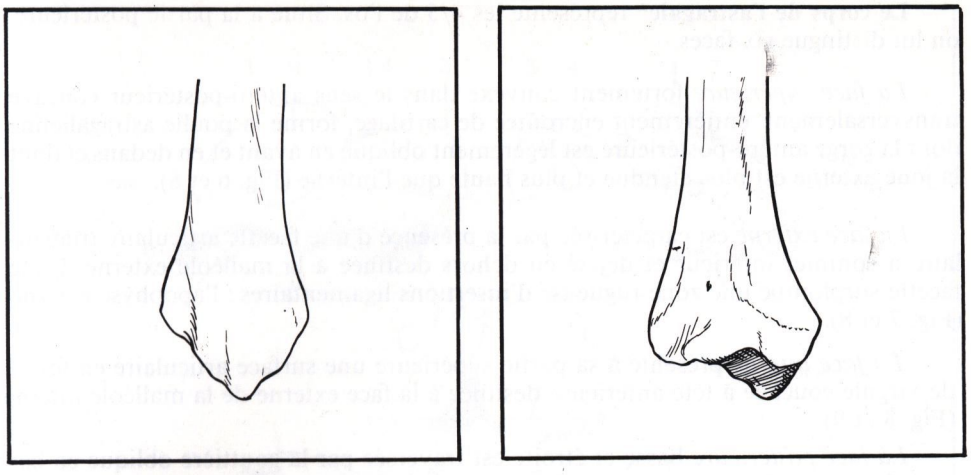

FIGURE 3
La face interne (figure de gauche) et la face externe (figure de droite) de l'extrémité inférieure du tibia.

FIGURE 4
Photographie de la face inférieure du pilon tibial et de la malléole externe

B. L'EXTRÉMITÉ INFÉRIEURE DU PÉRONÉ

Elle forme une volumineuse saillie d'aspect losangique, légèrement déjetée en dehors : la malléole externe* (Malleolus Lateralis) (Fig. 1, 2, 3, 4).

— *Son bord antérieur,* bien marqué est plus épais en bas qu'en haut.

— *Le bord postérieur épais* et rugueux présente une gouttière verticale la gouttière rétro-malléolaire externe pour le passage des tendons des péroniers latéraux.

— *La face externe* de forme losangique, convexe et rugueuse, facilement perceptible sous les téguments,forme un repère dont la pointe descend nettement plus bas que celle de la malléole interne.

— *La face interne,* articulaire, s'encastre à sa partie supérieure dans la gouttière fibulaire du tibia ; dans sa partie inférieure elle présente une surface articulaire de forme triangulaire régulièrement encroûtée de cartilage et répondant à la face externe de l'astragale. Plus bas, au voisinage de la pointe de la malléole, la fossette digitale est une zone d'insertions ligamentaires.

Formé essentiellement de travées spongieuses verticales, l'extrémité inférieure du péroné se développe à partir d'un point d'ossification épiphysaire apparu vers un an et qui se soude à la diaphyse entre 17 et 20 ans (Fig. 5).

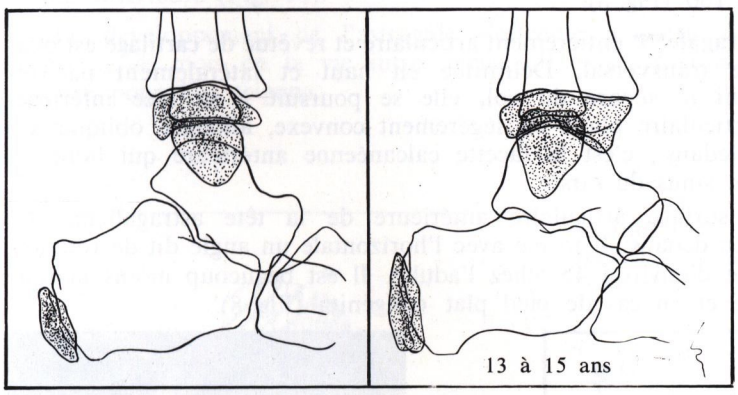

Profil

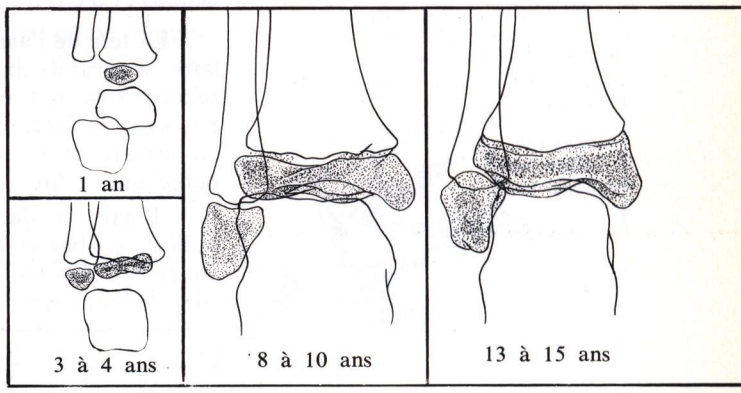

Face

FIGURE 5
Calques radiographiques montrant le développement osseux des os du cou-de-pied

C. L'astragale* (Talus)

Transmettant au pied le poid du corps, c'est un os court placé en superstructure au-dessus de la voûte plantaire, et solidement enclavé entre la mortaise tibiopéronière, le calcanéum et le scaphoïde. Grossièrement cubique, allongé dans le sens antéro-postérieur, l'astragale a une forme qui a été comparée à celle d'un escargot et il est possible de lui distinguer trois parties : le corps, le col et la tête.

**** Astragale : du grec Astragalos, osselet pour jouer ; Talus : du latin, le talon***

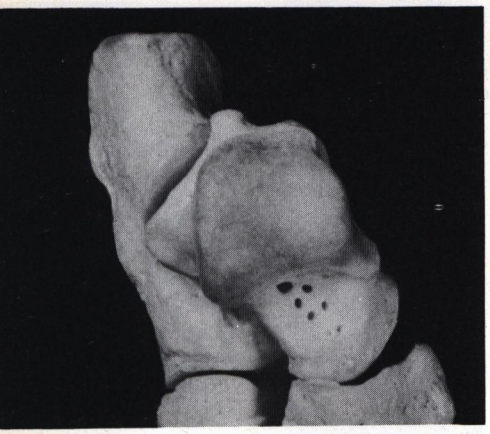

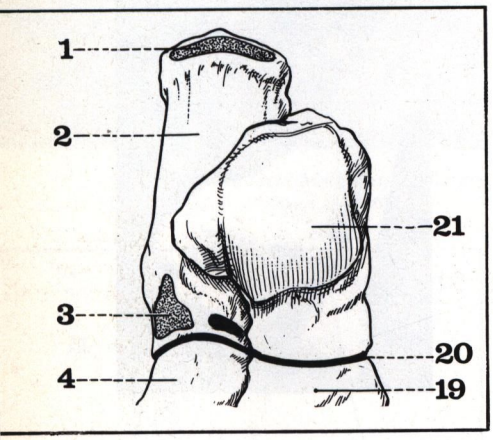

FIGURE 6

Vue supérieure du tarse postérieur

1. Insertion du tendon d'Achille
2. Calcanéum
3. Insertion du pédieux
4. Cuboïde
19. Scaphoïde
20. Interligne de Chopart
21. Poulie astragalienne

*** Corpus Tali**
**** Collum Tali**
***** Caput Tali**

Le corps de l'astragale* représente les 4/5 de l'os. Situé à la partie postérieure, on lui distingue six faces.

La face supérieure fortement convexe dans le sens antéro-postérieur concave transversalement, entièrement encroûtée de cartilage, forme la poulie astragalienne dont la gorge antéro-postérieure est légèrement oblique en avant et en dedans et dont la joue externe est plus étendue et plus haute que l'interne (Fig. 6 et 8).

La face externe est caractérisée par la présence d'une facette articulaire triangulaire à sommet inférieur et déjeté en dehors destinée à la malléole externe. Cette facette surplombe une zone rugueuse d'insertions ligamentaires : l'apophyse externe (Fig. 7 et 8).

La face interne présente à sa partie supérieure une surface articulaire en forme de virgule couchée à tête antérieure destinée à la face externe de la malléole interne (Fig. 8 et 9).

La face postérieure basse et étroite est traversée par la gouttière oblique en bas et en dedans du fléchisseur propre du gros orteil, gouttière bordée par deux tubercules dont l'externe correspond à l'os trigone.

La face inférieure repose sur le calcanéum. Elle présente une surface articulaire postérieure ovalaire, concave dans le sens antéro-postérieur et à grand axe oblique en avant et en dehors. En avant de cette facette, une profonde gouttière oblique en avant et en dehors forme avec une gouttière similaire située sur la face supérieure du calcanéum un canal osseux : le sinus du tarse. Celui-ci sépare la facette calcanéenne postérieure du corps de l'astragale d'une autre facette calcanéenne située à la partie inférieure de la tête astragalienne (Fig. 8).

La face antérieure se continue par le col de l'astragale.

Le col de l'astragale.** En forme de cylindre aplati de haut en bas, il présente une face supérieure rugueuse bordée en avant par une saillie transversale : le collier de Farabeuf qui se prolonge sur les bords externe et interne, fortement échancrés, du col. La face inférieure du col très courte est occupée en majeure partie par le prolongement postérieur de la surface articulaire calcanéenne antérieure de la tête astragalienne (Fig. 6 et 8).

L'axe du col forme avec l'axe du corps un *angle d'inclinaison* ouvert en bas et d'environ 115°, plus ouvert en cas de pied plat. Dans le plan horizontal l'axe du col forme avec l'axe du corps un *angle de déclinaison* ouvert en dedans et d'environ 160° (Fig. 8).

La tête de l'astragale*** entièrement articulaire et revêtue de cartilage est ovalaire à grand axe transversal. Délimitée en haut et latéralement par un rebord très net qui la sépare du col, elle se poursuit à sa face inférieure par une surface articulaire plane ou légèrement convexe, allongée obliquement en arrière et en dedans ; c'est la facette calcanéenne antérieure qui borde la berge antérieure du sinus du tarse.

L'axe de la surface articulaire antérieure de la tête astragalienne est oblique en bas et en dedans. Il forme avec l'horizontale un angle dit de rotation, ouvert en dehors et d'environ 45° chez l'adulte. Il est beaucoup moins marqué chez le nouveau-né et en cas de pied plat congénital (Fig. 8).

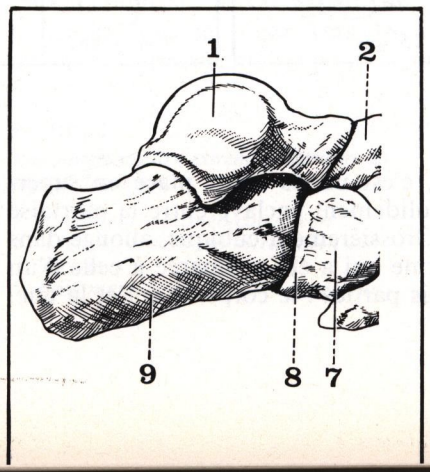



FIGURE 7

Vue externe des os du pied droit

1. Astragale
2. Scaphoïde
7. Cuboïde
8. Tubercule du cuboïde
9. Calcanéum

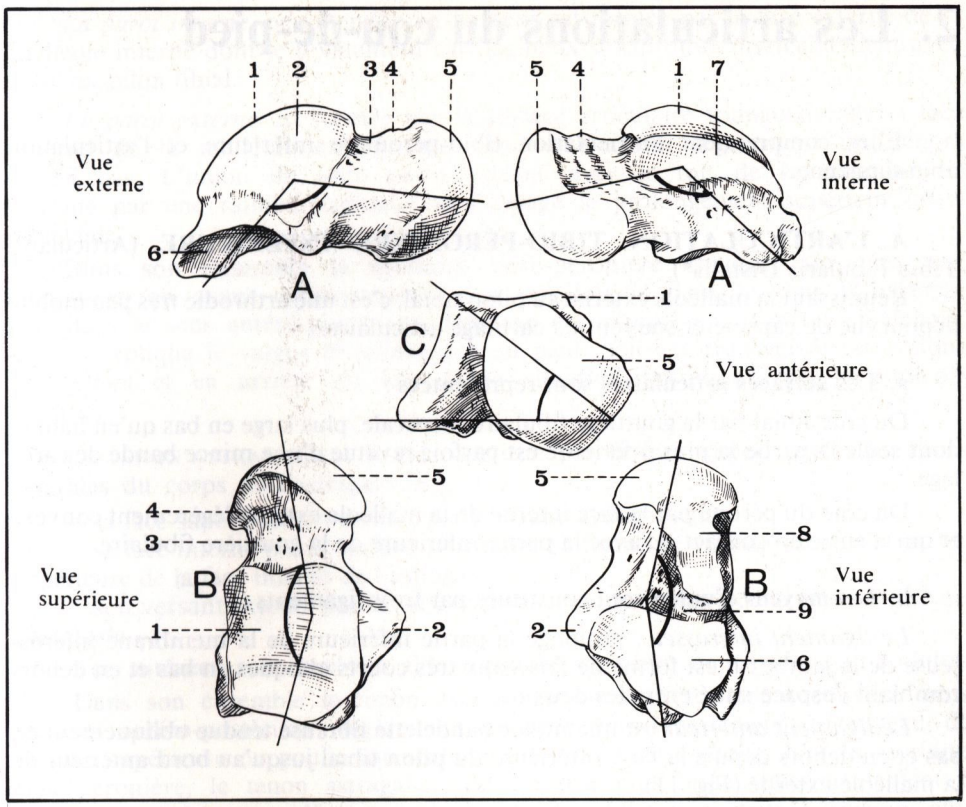

FIGURE 8

L'astragale et ses angles

1. *Corps et poulie astragalienne*
2. *Facette articulaire péronière*
3. *Col de l'astragale*
4. *Collier astragalien*
5. *Tête astragalienne*
6. *Facette articulaire calcanéenne postérieure*
7. *Facette articulaire pour le tibia*
8. *Facette articulaire calcanéenne antérieure*
9. *Gouttière du sinus tarsi*

A : Angle d'inclinaison = 115°
B : Angle de déclinaison = 160°
C : Angle de rotation = 45°

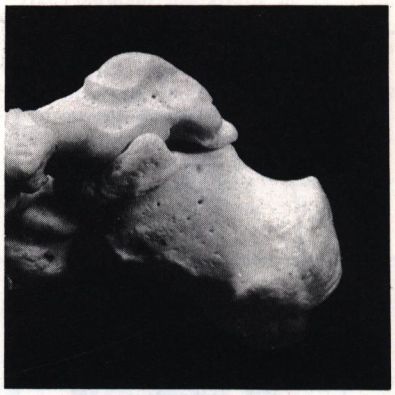

Architecture et ossification. Dépourvu de toute insertion musculaire, mal vascularisé, l'astragale est formé d'une mince lame de tissu compact entourant un noyau spongieux. Celui-ci organise ses travées selon les lignes de forces. Il existe ainsi deux systèmes principaux de travées osseuses partis tous deux de la face supérieure du corps de l'os où ils continuent la direction des travées tibiales. Un système antérieur se dirige vers la tête astragalienne en direction du scaphoïde et du premier métatarsien ; un second système postérieur se dirige vers la surface articulaire calcanéenne postérieure et la tubérosité postérieure du calcanéum.
Plus accessoirement certaines travées se dirigent vers la surface articulaire calcanéenne antérieure (Fig. 10).

Le développement de l'astragale s'effectue à partir d'un point unique apparu au 4e mois de la vie intra-utérine. Il existe parfois un point supplémentaire pour l'os trigone.

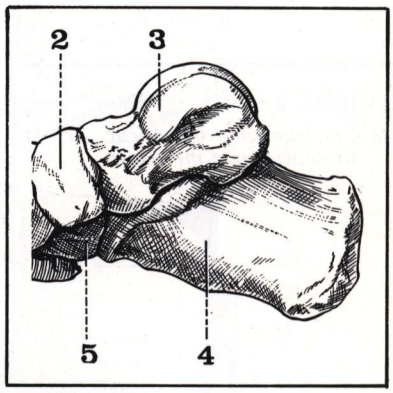

FIGURE 9

Vue interne de l'astragale

2. *Scaphoïde*
3. *Astragale*
4. *Calcanéum*
5. *Cuboïde*

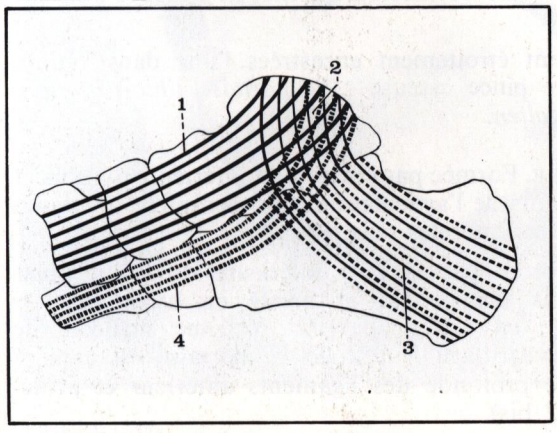

FIGURE 10

Disposition des travées osseuses dans le tarse postérieur

1. *Arc interne, passant par le scaphoïde, les trois cunéiformes, et les trois premiers métatarsiens*
2. *Système ogival inversé de l'astragale, répartissant les forces aux deux piliers de la voûte plantaire, selon l'angle d'inclinaison de cet os*
3. *Travées calcanéennes, comprenant les deux systèmes plantaires (arc interne et arc externe)*
4. *Arc externe, passant par le cuboïde et les deux derniers métatarsiens*

2. Les articulations du cou-de-pied

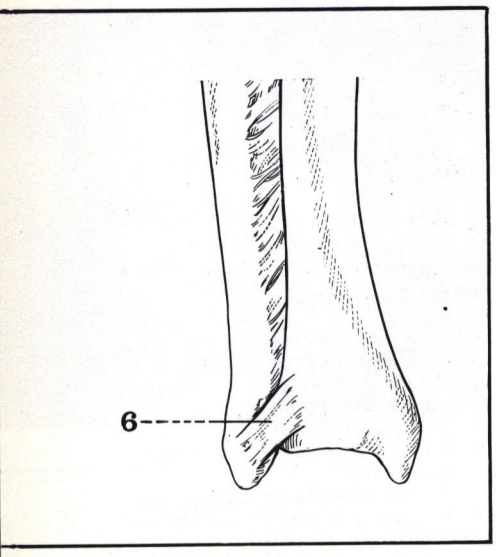

FIGURE 11
6. Le ligament antérieur de la tibio-péronière inférieure

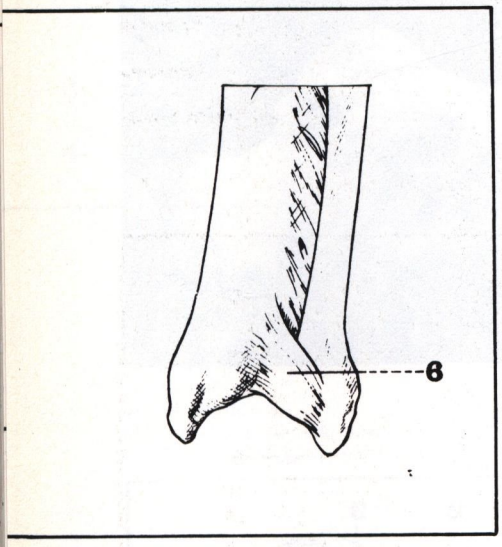

FIGURE 12
6. Le ligament postérieur de la tibio-péronière inférieure.

Elles comprennent l'articulation tibio-péronière inférieure et l'articulation tibio-tarsienne.

A. L'ARTICULATION TIBIO-PÉRONIÈRE INFÉRIEURE (Articulatio Tibio Fibularis Distalis*).

Réunissant la malléole externe au pilon tibial, c'est une arthrodie très peu mobile dépourvue de capsule et souvent de cartilage articulaire.

a. Les surfaces articulaires sont représentées :

Du côté tibial par la gouttière fibulaire, verticale, plus large en bas qu'en haut et dont seule la partie la plus inférieure est parfois revêtue d'une mince bande de cartilage.

Du côté du péroné par la face interne de la malléole externe légèrement convexe et qui n'entre en contact qu'avec la partie inférieure de la gouttière fibulaire.

b. Les moyens d'union sont constitués par trois ligaments :

Le ligament interosseux prolonge la partie inférieure de la membrane interosseuse de la jambe : il est formé de faisceaux très courts obliques en bas et en dehors comblant l'espace situé entre les deux os.

Le ligament antérieur est une mince bandelette fibreuse tendue obliquement en bas et en dehors depuis la face antérieure du pilon tibial jusqu'au bord antérieur de la malléole externe (Fig. 11).

Le ligament postérieur court et épais s'étend depuis la partie postérieure et externe du pilon tibial jusqu'au bord postérieur de la malléole externe en un trajet légèrement oblique en bas et en dehors. Très résistant on le rend responsable de l'arrachement de la malléole postérieure au cours des fractures du cou-de-pied (Fig. 12).

c. La synoviale est un simple prolongement de la synoviale de la tibio-tarsienne.

d. Les mouvements de l'articulation tibio-péronière inférieure sont extrêmement réduits et se limitent à un simple écartement des malléoles lors des mouvements de flexion-extension de la tibio-tarsienne (Divulsion physiologique de la tibio-péronière).

B. L'ARTICULATION TIBIO-TARSIENNE (Art. Talo Cruralis**).

Réunissant la jambe au pied c'est une trochléenne qui met en présence trois os : le tibia, le péroné et l'astragale.

a. Les surfaces articulaires sont étroitement encastrées l'une dans l'autre, tibia et péroné formant une solide pince osseuse : *la mortaise tibio-péronière,* où vient s'encastrer le *tenon astragalien.*

LA MORTAISE*** TIBIO-PÉRONIÈRE. Formée par l'extrémité inférieure du tibia et du péroné solidarisés par les ligaments de l'articulation tibio-péronière inférieure elle comprend un toit et deux parois latérales (Fig. 13).

Le toit de la mortaise est formé par la face inférieure du pilon tibial légèrement convexe dans le sens transversal et bordé en avant par le bord marginal antérieur du tibia, en arrière par la troisième malléole de Destot. Régulièrement encroûté de cartilage le toit de la mortaise est agrandi en avant et en arrière par la face profonde des ligaments antérieur et postérieur de la tibio-péronière (Fig. 12 bis).

**** Articulation tibio-fibulaire distale***
***** Articulation talo-crurale***
****** Mortaise : entaille pratiquée dans une pièce de bois ou de métal pour recevoir le tenon d'une autre pièce qui s'assemble avec elle.***

La paroi interne, peu étendue en hauteur est formée par la face externe de la malléole interne dont le revêtement cartilagineux se continue insensiblement avec celui du pilon tibial.

La paroi externe est formée par la surface articulaire triangulaire de la face interne de la malléole externe qui tend à s'écarter légèrement en dehors et en bas. L'union de cette paroi externe avec le toit de la mortaise est marqué par une rainure sagittale ou s'engage le prolongement supérieur de la synoviale.

Dans son ensemble la mortaise tibio-péronière apparaît ainsi un peu plus large en avant qu'en arrière, plus développée dans le sens transversal que dans le sens antéro-postérieur. Son axe est oblique en avant et en dehors, ce qui explique le valgus physiologique du pied. Son axe transversal est oblique en dehors et en arrière du fait de la situation postérieure de la malléole externe.

LE TENON ASTRAGALIEN. Il est constitué par la face supérieure et les faces latérales du corps de l'astragale (Fig. 13) :

– sa face supérieure est formée par la poulie astragalienne,

– sa face interne par la surface articulaire en forme de virgule située à la partie supérieure de la face interne de l'astragale,

– son versant externe par la surface péronière triangulaire de la face externe de l'astragale.

Ces surfaces sont revêtues d'une couche continue de cartilage articulaire.

Dans son ensemble le tenon astragalien apparaît fortement convexe dans le sens antéro-postérieur, légèrement concave transversalement au niveau de sa face supérieure ou poulie astragalienne. Etroitement emboîté dans la mortaise tibio-péronière, le tenon astragalien est un peu plus large transversalement à sa partie antérieure qu'à sa partie postérieure. Il est surtout beaucoup plus étendu dans le sens antéro-postérieur que la mortaise qu'il déborde donc nettement en avant et en arrière (Fig. 14).

FIGURE 13

Les surfaces articulaires et la capsule de l'articulation tibio-tarsienne L'articulation est représentée ouverte et vue par sa face antérieure

1. *Extrémité inférieure du péroné*
2. *Joue externe de la mortaise (malléole externe)*
3. *Faisceau antérieur du ligament latéral externe*
4. *Malléole externe*
5. *Faisceau moyen du ligament latéral externe*
6. *Faisceau postérieur du ligament latéral externe*
7. *Extrémité inférieure du tibia*
8. *Capsule*
9. *Plafond de la mortaise tibio-péronière (face inférieure du tibia)*
10. *Ligament postérieur de la tibio-péronière inférieure*
11. *Faisceau superficiel du ligament latéral interne*
12. *Faisceau profond du ligament latéral interne*
13. *Ligament intermalléolaire postérieur*
14. *Tête de l'astragale*
15. *Poulie astragalienne*

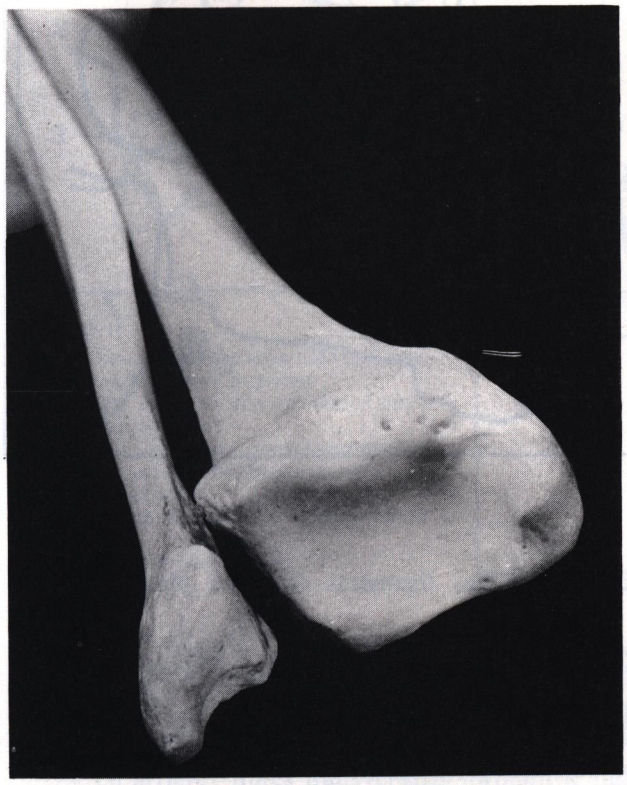

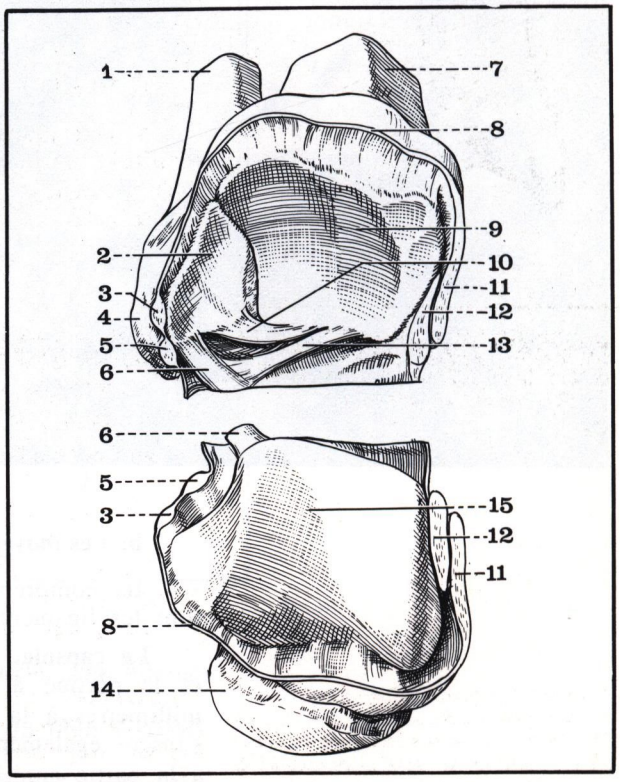

FIGURE 12 bis
Face inférieure du pilon tibial et de la malléole externe montrant la 3e malléole de Destot

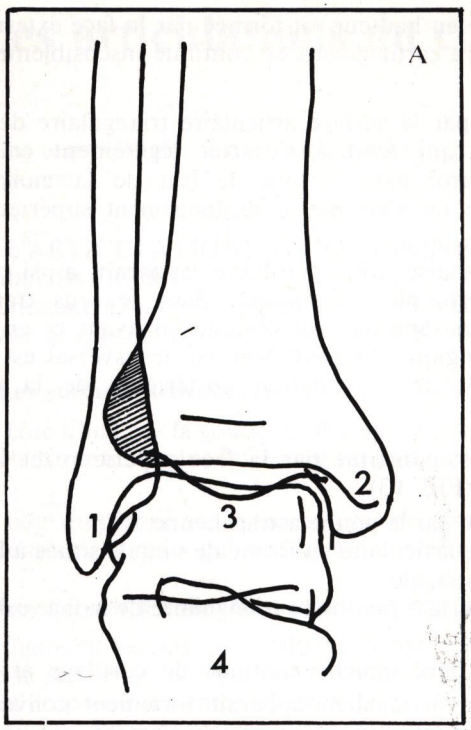

FIGURE 14

Aspect radiologique de l'articulation tibio-tarsienne

A. de face :

1. *Malléole externe*
2. *Malléole interne*
3. *Astragale*
4. *Calcanéum*

B. de profil :

1. *Malléole externe*
2. *Malléole interne*
3. *Astragale*
4. *Os trigone*
5. *Calcanéum*
6. *Os péronéum (cuboïde accessoire)*
7. *Cuboïde*

Noter, de face, la superposition de l'extrémité inférieure du péroné et de celle du tibia ; l'ombre péronière empiète de 8 mm sur le tubercule antérieur du tibia ; de profil, le débord antérieur et postérieur du tenon astragalien sur la mortaise tibio-péronière.

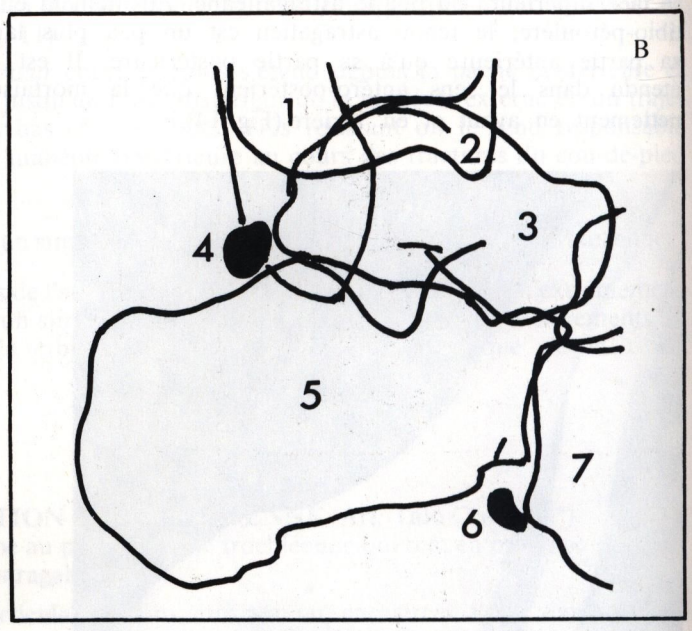

b. Les moyens d'union

Ils comprennent une capsule et des ligaments dont les plus importants sont les ligaments latéraux.

La capsule. Plus épaisse en avant qu'en arrière, elle s'insère sur le tibia et le péroné à la limite des surfaces articulaires, remontant sur quelques millimètres à la face antérieure du pilon tibial. Au niveau de l'astragale elle s'insère également à la limite du cartilage sauf en avant où elle va se fixer à la partie antérieure du col de l'astragale, sur le versant postérieur du collier astragalien (Fig. 15).

FIGURE 15

Les surfaces articulaires et la capsule de l'articulation tibio-tarsienne
L'articulation est représentée ouverte et vue par sa face antérieure

1. *Extrémité inférieure du péroné*
2. *Joue externe de la mortaise (malléole externe)*
3. *Faisceau antérieur du ligament latéral externe*
4. *Malléole externe*
5. *Faisceau moyen du ligament latéral externe*
6. *Faisceau postérieur du ligament latéral externe*
7. *Extrémité inférieure du tibia*
8. *Capsule*
9. *Plafond de la mortaise tibio-péronière (face inférieure du tibia)*
10. *Ligament postérieur de la tibio-péronière inférieure*
11. *Faisceau superficiel du ligament latéral interne*
12. *Faisceau profond du ligament latéral interne*
13. *Ligament intermalléolaire postérieur*
14. *Tête de l'astragale*
15. *Poulie astragalienne*

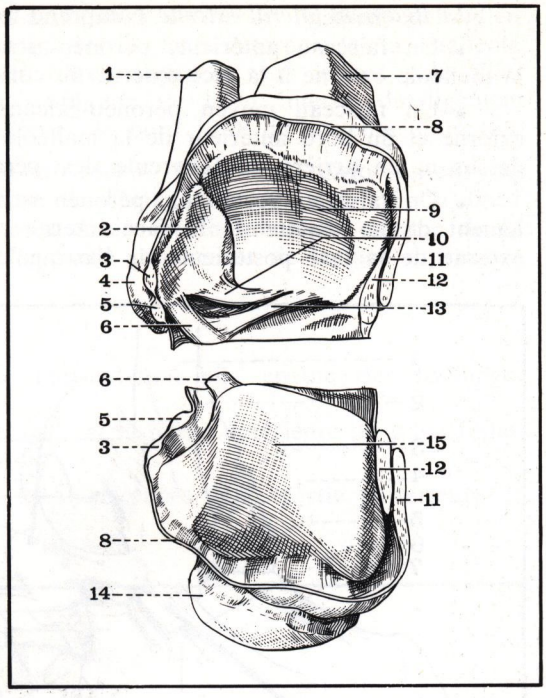

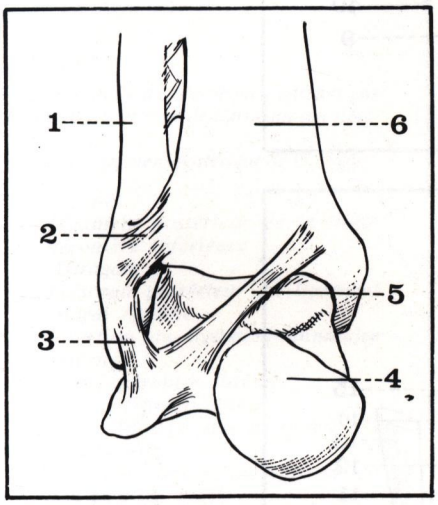

FIGURE 16

Vue antérieure de l'articulation tibio-tarsienne

1. *Extrémité inférieure du péroné*
2. *Ligament antérieur de l'articulation tibio-péronière inférieure*
3. *Faisceau antérieur, péronéo-astragalien antérieur, du ligament latéral externe*
4. *Tête de l'astragale*
5. *Faisceau de renforcement antérieur de la capsule*
6. *Extrémité inférieure du tibia*

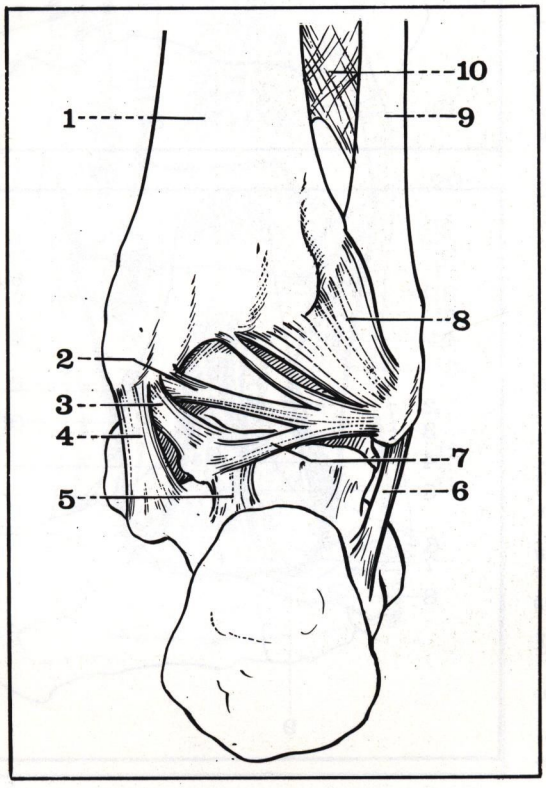

FIGURE 17

Vue postérieure de l'articulation tibio-tarsienne

1. *Extrémité inférieure du tibia*
2. *Faisceau de renforcement postérieur de la capsule (lig. intermalléolaire postérieur)*
3. *Faisceau de renforcement tibio-astragalien postérieur*
4. *Ligament latéral interne*
5. *Ligament astragalo-calcanéen postérieur*
6. *Faisceau postérieur du ligament latéral externe*
7. *Faisceau péronéo-astragalien postérieur de renforcement de la capsule*
8. *Ligament moyen de l'articulation tibio-péronière inférieure*
9. *Extrémité inférieure du péroné*
10. *Membrane interosseuse*

Les ligaments. *Le ligament antérieur* et le *ligament postérieur* ne sont que des renforcements inconstants de la capsule (Fig. 16 et 17) :

– en avant : faisceau oblique, du bord marginal antérieur du tibia à la face externe du col de l'astragale,

– en arrière : fibres transversales formant le ligament inter-malléolaire postérieur.

FIGURE 18

Vue latérale (externe) de l'articulation tibio-tarsienne

1. *Extrémité inférieure du péroné*
2. *Extrémité inférieure du tibia*
3. *Faisceau de renforcement postérieur, intermalléolaire, de la capsule*
4. *Faisceau péronéo-astragalien postérieur du ligament latéral externe*
5. *Bourrelet postérieur de la synoviale*
6. *Faisceau péronéo-calcanéen, moyen, du ligament latéral externe*
7. *Ligament astragalo-calcanéen postérieur*
8. *Ligament astragalo-calcanéen externe*
9. *Ligament calcanéo-cuboïdien supérieur*
10. *Faisceau externe du ligament de Chopart*
11. *Ligament scapho-cuboïdien dorsal*
12. *Faisceau interne du ligament de Chopart*
13. *Ligament annulaire antérieur du tarse (sectionné)*
14. *Insertions du pédieux*
15. *Ligament interosseux de l'articulation sous-astragalienne*
16. *Ligament astragalo-scaphoïdien supérieur*
17. *Faisceau antérieur, péronéo-astragalien du ligament latéral externe*
18. *Bourrelet antérieur de la synoviale*
19. *Faisceau antérieur de renforcement de la capsule*
20. *Ligament antérieur de l'articulation tibio-péronière inférieure*

FIGURE 19

Vue interne (médiale) de l'articulation tibio-tarsienne

1. *Extrémité inférieure du tibia*
2. *Faisceau antérieur de renforcement de la capsule*
3. *Bourrelet antérieur de la synoviale*
4. *Faisceau antérieur du ligament latéral interne. (Plan profond)*
5. *Ligament latéral interne (plan superficiel)*
6. *Ligament scapho-cunéen supérieur*
7. *et 9. Ligament calcanéo-scaphoïdien inférieur*
8. *Ligament scapho-cunéen interne*
10. *Bord postérieur du ligament deltoïdien*
11. *Ligament astragalo-calcanéen postérieur*
12. *Faisceau postérieur du ligament latéral interne (plan profond)*
13. *Tendon d'Achille*
14. *Bourrelet postérieur de la synoviale*
15. *Ligament postérieur, intermalléolaire, de renforcement de la capsule*

Le ligament latéral externe, comprend trois faisceaux (Fig. 18) :

• Un faisceau antérieur, péronéo-astragalien tendu du bord antérieur de la malléole externe à la face externe du col de l'astragale ;

• Un faisceau moyen péronéo-calcanéen tendu verticalement de la face externe et du bord antérieur de la malléole à la face externe du clacanéum au-dessus et en arrière du tubercule des péroniers ;

• Un faisceau postérieur, péronéo-astragalien, très épais, tendu horizontalement de la fossette de la face interne de la malléole externe au tubercule externe de la face postérieure de l'astragale.

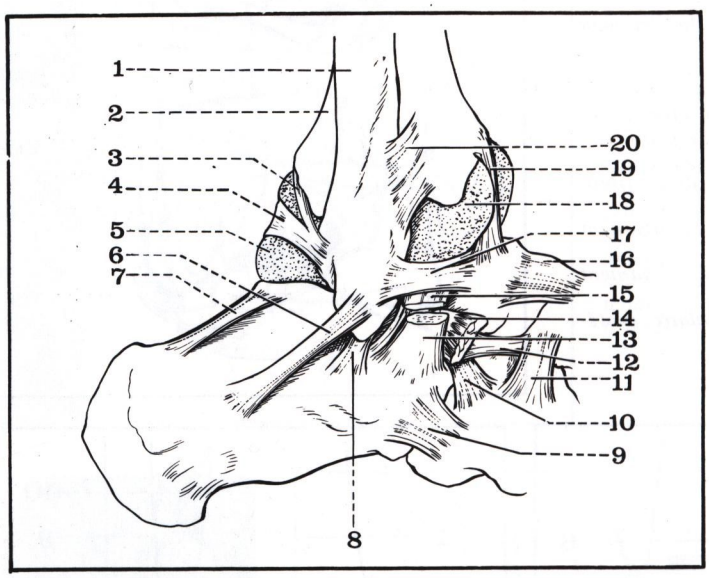

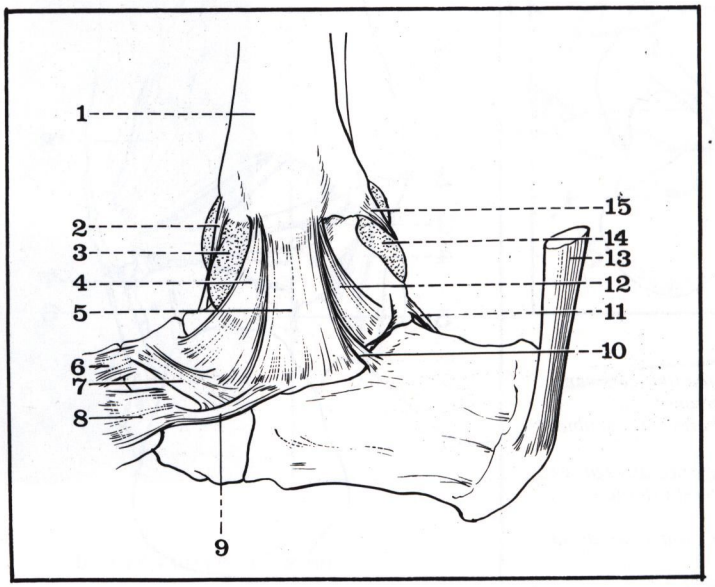

Le ligament latéral interne. Le plus résistant, il comprend deux plans (Fig. 19).

• **Le plan profond** tibio-astragalien est formé de deux faisceaux :

– le faisceau antérieur va du bord antérieur de la malléole interne à la partie interne du collier astragalien ;

– le faisceau postérieur très oblique en arrière va de la partie inférieure de la malléole interne à la face interne et au tubercule interne de la face postérieure de l'astragale.

• **Le plan superficiel,** tibio-trans-astragalien forme le **ligament deltoïdien** de Farabeuf*. Né du bord antérieur de la face interne de la malléole interne il forme un éventail dont les fibres divergent vers le bas pour aller se fixer sur le bord supérieur du scaphoïde, le bord interne du ligament glénoïdien (calcanéo-scaphoïdien inférieur), le bord libre du sustentaculum tali.

Le ligament péronéo-astragalo-calcanéen. C'est un renforcement de l'aponévrose jambière situé en arrière de l'articulation et qui, né du bord postérieur de la malléole externe, va se fixer sur le tubercule externe de la face postérieure de l'astragale et sur la partie postérieure de la face supérieure du calcanéum (Fig. 20).

c. La synoviale

Tapissant la face profonde de l'articulation elle envoie des prolongements :

— en avant entre le col de l'astragale et la partie antérieure du pilon tibial,

— en haut entre tibia et péroné,

— en arrière parfois, à travers les déhiscences de la partie postérieure de la capsule (Fig. 21).

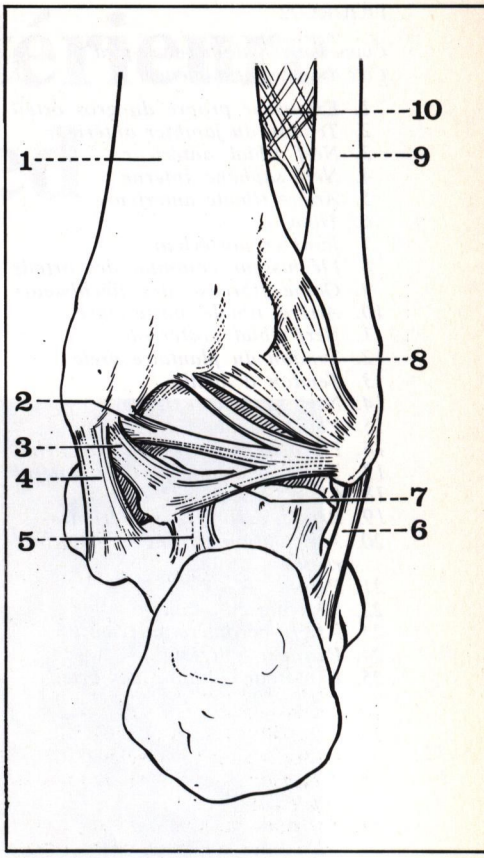

FIGURE 20

Vue postérieure de l'articulation tibio-tarsienne

1. *Extrémité inférieure du tibia*
2. *Faisceau de renforcement postérieur de la capsule (Lig. intermalléolaire postérieur)*
3. *Faisceau tibio-astragalien postérieur. (Du lig. lat. int.)*
4. *Ligament latéral interne (plan superf.)*
5. *Ligament astragalo-calcanéen postérieur*
6. *Faisceau péronéo-calcanéen*
7. *Faisceau péronéo-astragalien postérieur*
8. *Ligament postérieur de l'articulation tibio-péronière inférieure*
9. *Extrémité inférieure du péroné*
10. *Membrane interosseuse*

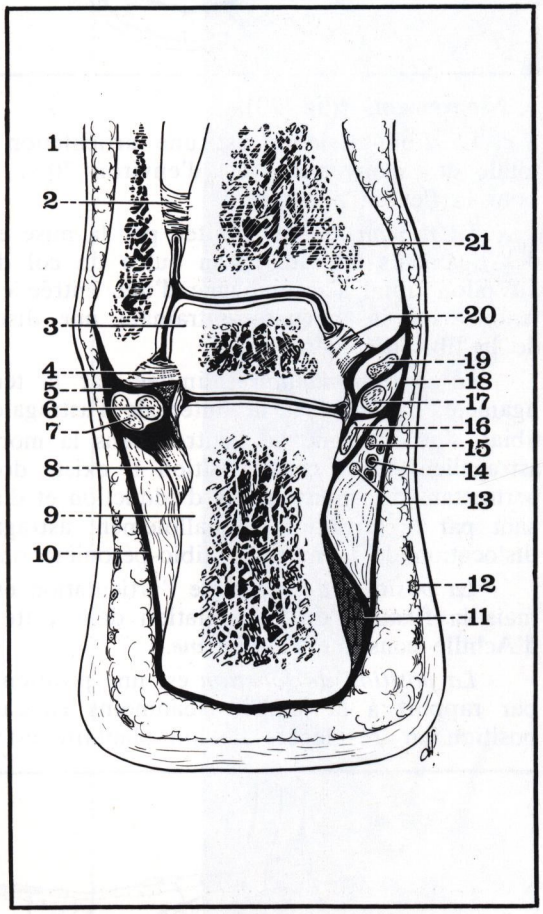

FIGURE 21

Coupe frontale du cou-de-pied passant par la partie postérieure de l'articulation tibio-tarsienne
Côté droit segment postérieur de la coupe

1. *Péroné*
2. *Ligament postérieur de la tibio-péronière inférieure*
3. *Astragale*
4. *Faisceau postérieur du ligament latéral externe*
5. *Insertion du ligament annulaire externe*
6. *Court péronier latéral*
7. *Long péronier latéral*
8. *Gaine fibreuse des péroniers*
9. *Calcanéum*
10. *Ligament annulaire externe du cou-de-pied*
11. *Chair carrée de Sylvius*
12. *Nerf saphène externe*
13. *Nerf plantaire externe*
14. *Artère tibiale postérieure*
15. *Nerf plantaire interne*
16. *Fléchisseur propre du gros orteil*
17. *Fléchisseur commun des orteils*
18. *Ligament annulaire interne du cou-de-pied*
19. *Jambier postérieur*
20. *Ligament latéral interne*
21. *Extrémité inférieure du tibia*

d. Vascularisation et innervation

L'articulation tibio-tarsienne est vascularisée par l'artère tibiale antérieure qui irrigue la partie antérieure et interne de la capsule, par la tibale postérieure qui envoie des rameaux perforant le ligament latéral interne et par la péronière qui se distribue à la partie postérieure et externe de la capsule (Fig. 21 et 22).

L'innervation provient du nerf tibial antérieur et du nerf saphène externe.

*** Farabeuf Louis-Hubert (1841-1910), chirurgien et anatomiste français professeur d'anatomie à Paris**

FIGURE 22

Coupe horizontale du cou-de-pied
Côté droit, segment inférieur

1. *Extenseur propre du gros orteil*
2. *Tendon du jambier antérieur*
3. *Nerf tibial antérieur*
4. *Nerf saphène interne*
5. *Artère tibiale antérieure*
6. *Tibia*
7. *Jambier postérieur*
8. *Fléchisseur commun des orteils*
9. *Gaine fibreuse des fléchisseurs*
10. *Artère tibiale postérieure*
11. *Nerf tibial postérieur*
12. *Tendon du plantaire grêle*
13. *Tendon d'Achille*
14. *Nerf saphène externe*
15. *Veine saphène externe*
16. *Fléchisseur propre du gros orteil*
17. *Tendon du long péronier latéral*
18. *Court péronier latéral*
19. *Artère péronière postérieure*
20. *Articulation péronéo-tibiale inférieure*
21. *Péroné*
22. *Nerf musculo-cutané*
23. *Artère péronière antérieure*
24. *Péronier antérieur*
25. *Extenseur commun des orteils*

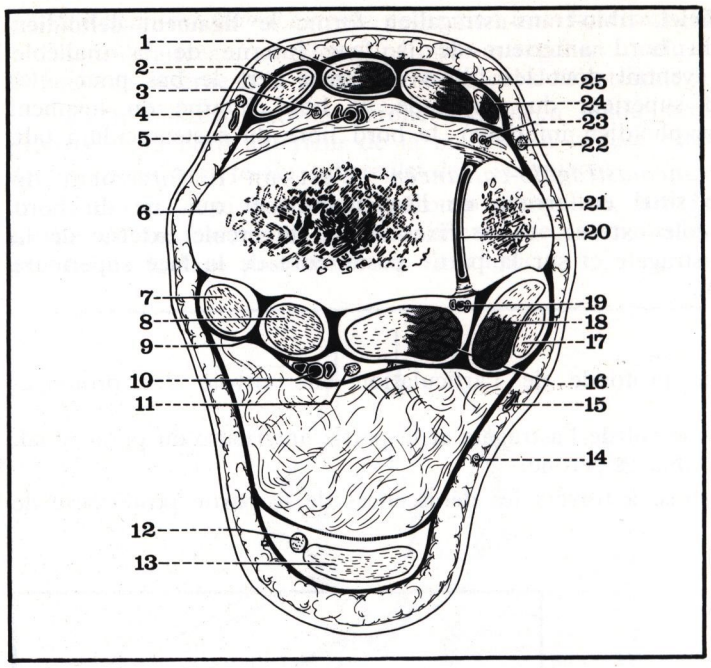

e. Mouvements (Fig. 23).

La tibio-tarsienne est une articulation de flexion-extension. L'amplitude totale des mouvements est d'environ 70° : 25° pour la flexion dorsale et 45° pour la flexion plantaire.

La flexion dorsale limitée par la mise en tension des faisceaux postérieurs des ligaments latéraux et la butée du col de l'astragale sur le bord antérieur du pilon tibial s'accompagne d'une entrée en force de la partie antérieure du tenon dans la mortaise entraînant une distension ou divulsion physiologique de la tibio-péronière.

La flexion plantaire, limitée par la tension des faisceaux antérieurs des ligaments latéraux et la butée de l'astragale sur le bord postérieur du pilon tibial, s'accompagne de l'entrée dans la mortaise de la partie étroite du tenon astragalien. Dans cette position il existe donc un jeu latéral de l'articulation permettant des mouvements d'adduction et d'abduction d'environ 5° et se traduisant par la sensation de ballotement astragalien. Celui-ci s'exagère en cas de dislocation de la mortaise tibio-péronière ou *diastasis tibio-péronier.*

La position de repos de l'articulation est une position en flexion plantaire mais la fixation de l'articulation dans cette position par rétraction du tendon d'Achille constitue *l'équinisme.*

La position de fonction est une position neutre où le pied est à angle droit par rapport à la jambe. Néanmoins en cas d'ankylose de l'articulation, une position en très légère flexion plantaire est plus favorable à la marche.

FIGURE 23

Les mouvements de l'articulation tibio-tarsienne

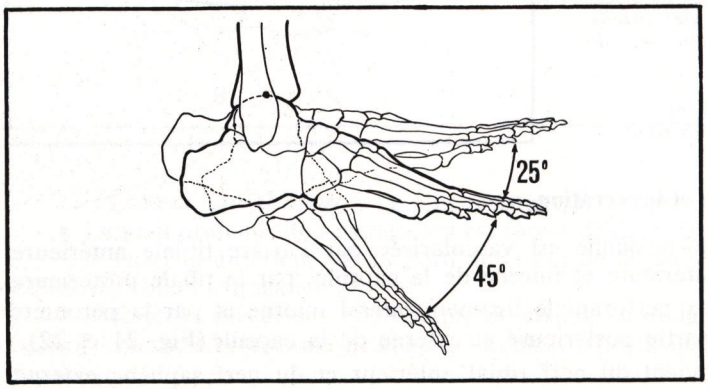

13 la région antérieure du cou-de-pied

PLAN

1. Généralités
   A. Limites
   B. Forme extérieure et repères
   C. Constitution anatomique
2. Le cadre ostéo-aponévrotique
3. Le plan tendineux
   a. Tendon du jambier antérieur
   b. Tendon de l'extenseur propre
   c. Tendons de l'extenseur commun
4. Les vaisseaux et les nerfs profonds
   a. Artères
   b. Veines
   c. Nerfs
5. Les plans superficiels
   a. Tissu cellulaire sous-cutané
   b. Vaisseaux superficiels
   c. Nerfs superficiels
   d. Peau

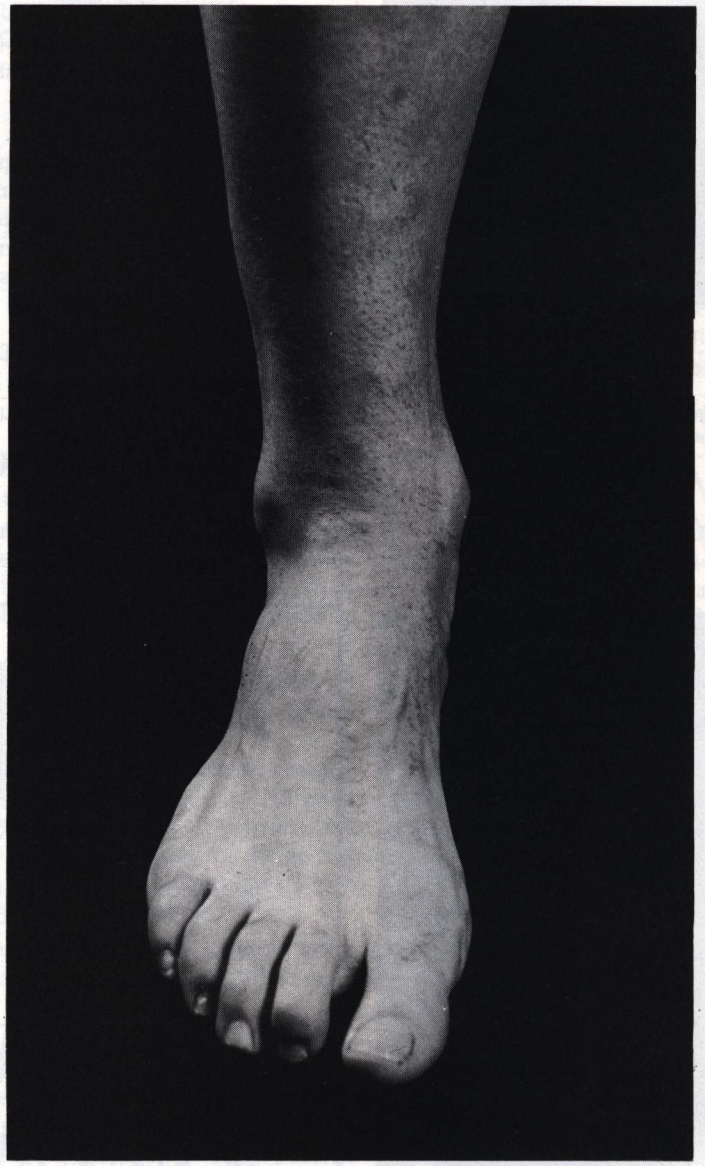

Vue antérieure du cou-de-pied et du pied droits

Elle comprend toutes les parties molles situées en avant de l'articulation tibio-tarsienne. Placée dans le plan d'extension du membre inférieur, elle est l'homologue de la région dorsale du poignet.

1. Généralités

La région antérieure du cou-de-pied fait transition entre la région antérieure de la jambe et la région du dos du pied*.

A. LIMITES

La région antérieure du cou-de-pied est limitée en haut par une horizontale passant au niveau de la base des malléoles, en bas par une ligne transversale concave en arrière dont le sommet descend à trois centimètres au-dessous de l'interligne tibio-tarsien et dont les extrémités aboutissent en un point situé un centimètre au-dessous de chaque malléole, latéralement par deux lignes verticales passant à l'aplomb du sommet des deux malléoles.

B. FORME EXTÉRIEURE ET REPÈRES

La région antérieure du cou-de-pied a ainsi la forme d'un quadrilatère fortement convexe dans le sens transversal, légèrement concave au contraire dans le sens vertical (Fig. 1).

Les principaux repères sont les deux malléoles, saillies osseuses superficielles visibles sous les téguments et dont l'externe, plus effilée descend un centimètre plus bas que l'interne. En avant des deux saillies malléolaires on remarque de façon constante deux dépressions l'une externe, l'autre interne : ce sont les dépressions prémalléolaires. A la partie antérieure de la région la peau est soulevée par une série de saillies tendineuses dont la plus interne et la plus volumineuse est celle du jambier antérieur.

C. CONSTITUTION ANATOMIQUE

De la profondeur à la surface la région antérieure du cou-de-pied comprend :

— un plan ostéo-articulaire,
— un plan tendineux,
— un plan aponévrotique qui se différencie en un ligament annulaire,
— des plans superficiels enfin.

L'importance et les caractères particuliers du plan aponévrotique conduit à étudier d'abord le cadre ostéo-aponévrotique de la région.

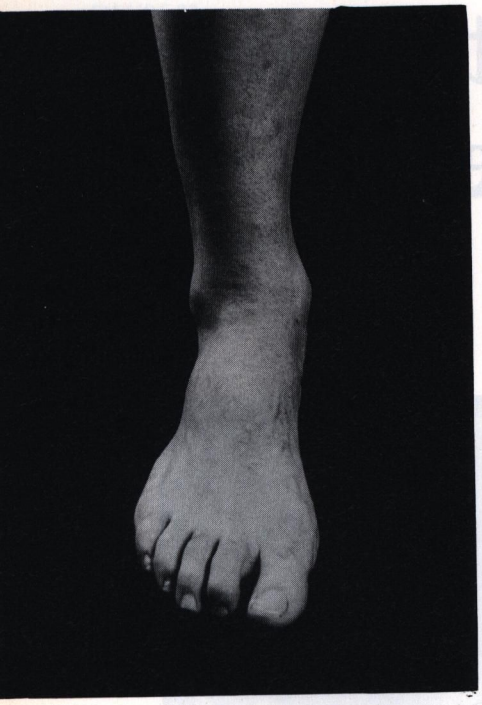

FIGURE 1
La région antérieure du cou-de-pied

**** Régio Tarsi Dorsalis***
(Région dorsale du tarse)

FIGURE 2
Le plan squelettique de la région antérieure du cou-de-pied

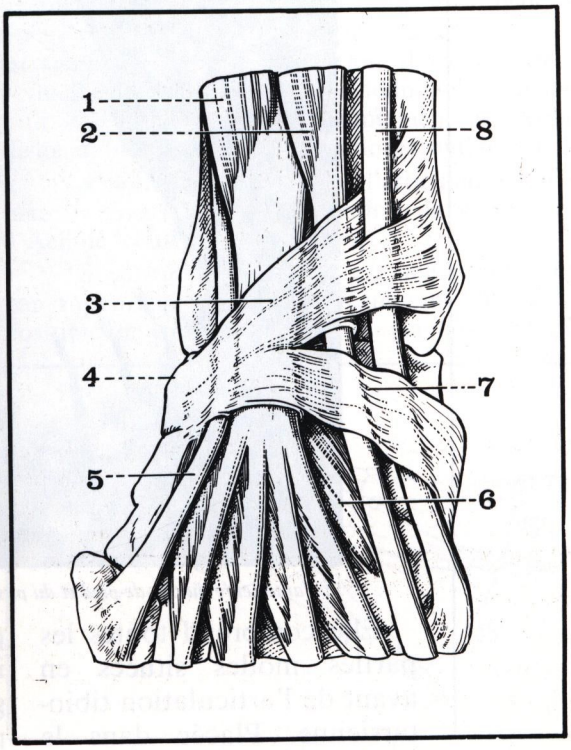

FIGURE 3
Le plan tendineux de la région antérieure du cou-de-pied et le ligament annulaire antérieur

1. *Extenseur commun des orteils*
2. *Extenseur propre du gros orteil*
3. *Branche supérieure du ligament annulaire antérieur*
4. *Insertion du ligament annulaire antérieur sur la grande apophyse du calcanéum*
5. *Tendon du péronier antérieur.*
6. *Muscle pédieux*
7. *Branche inférieure du ligament annulaire antérieur*
8. *Tendon du jambier antérieur*

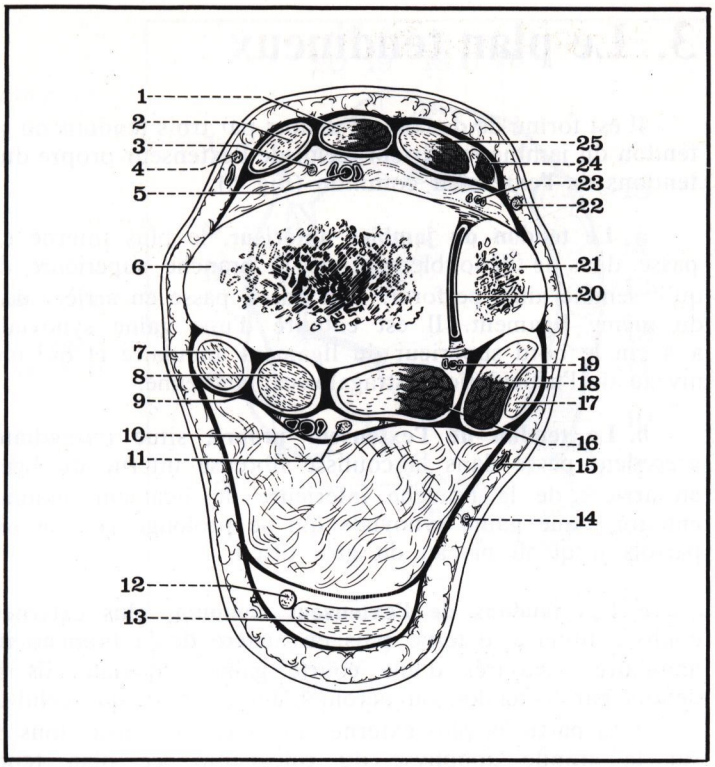

FIGURE 4

Coupe horizontale du cou-de-pied
Côté droit, segment inférieur

1. *Extenseur propre du gros orteil*
2. *Tendon du jambier antérieur*
3. *Nerf tibial antérieur*
4. *Nerf saphène interne*
5. *Artère tibiale antérieure*
6. *Tibia*
7. *Jambier postérieur*
8. *Fléchisseur commun des orteils*
9. *Gaine fibreuse des fléchisseurs*
10. *Artère tibiale postérieure*
11. *Nerf tibial postérieur*
12. *Tendon du plantaire grêle*
13. *Tendon d'Achille*
14. *Nerf saphène externe*
15. *Veine saphène externe*
16. *Fléchisseur propre du gros orteil*
17. *Tendon du long péronier latéral*
18. *Court péronier latéral*
19. *Artère péronière postérieure*
20. *Articulation péronéo-tibiale inférieure*
21. *Péroné*
22. *Nerf musculo-cutané*
23. *Artère péronière antérieure*
24. *Péronier antérieur*
25. *Extenseur commun des orteils*

**** Retinaculum inférieur des muscles extenseurs (Retinaculum : Attache) (en latin)***

2. Le cadre ostéo-aponévrotique

Il est créé essentiellement par l'aponévrose du cou-de-pied qui s'épaissit à ce niveau pour former le ligament annulaire antérieur du cou-de-pied et constitue en avant de l'articulation tibio-tarsienne une série de coulises fibreuses pour les muscles extenseurs du pied et des orteils. Le cadre ostéo-aponévrotique de la région est ainsi constitué :

— en arrière, dans la profondeur, par la face antérieure de l'articulation tibio-tarsienne dont la capsule, lâche à ce niveau descend s'insérer sur le collier astragalien (Fig. 2) ;

– en avant et superficiellement par le *ligament annulaire antérieure du cou-de-pied* (Retinaculum M.M. Extensorum Inferius*). Celui-ci une bandelette fibreuse correspondant à un épaississement de l'aponévrose superficielle. Il s'insère en dehors à la partie supéro-externe de la grande apophyse du calcanéum, dirige ses fibres obliquement en haut et en dedans et se bifurque en deux branches l'une supérieure l'autre inférieure, l'ensemble dessinant en Y couché (Fig. 3).

La branche inférieure se dirige obliquement en bas et en dedans après avoir croisé la face antérieure des tendons extenseurs va se fixer sur le versant interne du scaphoïde.

La branche supérieure continue la direction oblique en haut et en dedans du ligament et va se fixer sur la face interne du tibia et de la malléole interne. A sa partie interne elle se dédouble pour livrer passage au tendon du jambier antérieur. En outre, de la face profonde de la branche supérieure se détachent deux expansions fibreuses qui contournent l'une le bord interne de l'extenseur propre, l'autre le bord interne de l'extenseur commun pour passer à la face postérieure de ces tendons et revenir se fixer sur la grande apophyse du calcanéum. Ces deux lames fibreuses revêtent ainsi une disposition en fronde et forment deux coulisse fibreuses l'une interne pour l'extenseur propre, l'autre externe pour l'extenseur commun et le péronier antérieur (Fig. 4 et 4 bis).

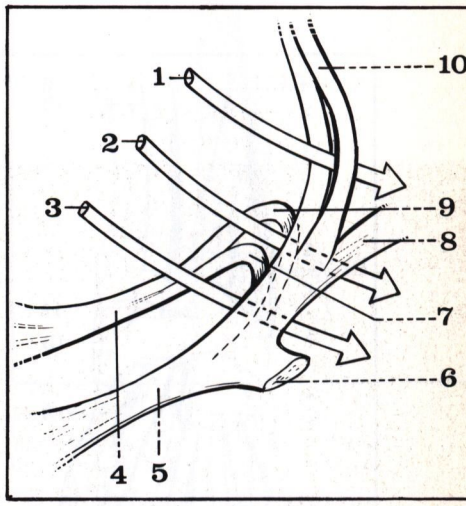

FIGURE 4 bis

Schéma du ligament annulaire antérieur du cou-de-pied
(d'après Poirier)

1. *Tendon du jambier antérieur*
2. *Tendon de l'extenseur propre*
3. *Tendon de l'extenseur commun*
4. *Pilier profond*
5. *Pilier superficiel*
6. *Expansion de l'aponévrose du pédieux*
7. *Fronde externe*
8. *Branche descendante (inférieure)*
9. *Fronde interne*
10. *Branche ascendante (supérieure)*

3. Le plan tendineux

Il est formé de dedans en dehors par trois tendons ou groupes de tendons : le tendon du jambier antérieur, celui de l'extenseur propre du gros orteil, les quatre tendons de l'extenseur commun (Fig. 5).

a. Le tendon du jambier antérieur, le plus interne et le plus volumineux passe dans le dédoublement de la branche supérieure du ligament annulaire qu'il semble ainsi perforer. Plus bas il passe en arrière de la branche inférieure du même ligament. Il est entouré d'une gaine synoviale qui déborde de 3 à 4 cm le bord supérieur du ligament annulaire et qui en bas s'étend jusqu'au niveau de l'articulation astragalo-scaphoïdienne.

b. Le tendon de l'extenseur propre, situé immédiatement en dehors du précédent passe dans la coulisse fibreuse interne du ligament en fronde puis en arrière de la branche inférieure du ligament annulaire. Il est également entouré d'une gaine synoviale qui se prolonge vers la région dorsale du pied parfois jusqu'au niveau du gros orteil.

c. Les tendons de l'extenseur commun, plus externes cheminent dans la coulisse fibreuse externe puis en arrière de la branche inférieure du ligament annulaire. Entourés d'une courte gaine synoviale, ils sont accompagnés en dehors par le tendon du péronier antérieur lorsque celui-ci existe.

A sa partie la plus externe, au niveau des insertions du ligament annulaire sur la grande apophyse du calcanéum, ce plan tendineux est complété par la partie toute supérieure du muscle pédieux dont les fibres les plus internes naissent entre les deux feuillets de la branche supérieure du ligament annulaire.

FIGURE 5

Les tendons de la région antérieure du cou-de-pied et du dos du pied

1. *Extenseur propre du gros orteil*
2. *Extenseur commun des orteils*
3. *Court péronier latéral et sa gaine synoviale*
4. *Péronier antérieur*
5. *Ligament annulaire antérieur du cou-de-pied*
6. *Tendon du péronier antérieur dans sa gaine commune à celle de l'extenseur commun*
7. *Tendons de l'extenseur commun dans leur gaine*
8. *Muscle pédieux*
9. *Opposant du 5e orteil*
10. *Tendons des interosseux*
11. *Adducteur du gros orteil*
12. *Tendon de l'extenseur propre du gros orteil dans sa gaine*
13. *Tendon du jambier postérieur*
14. *Tendon du jambier antérieur dans sa gaine*
15. *Jambier antérieur*
16. *Fléchisseur commun des orteils*

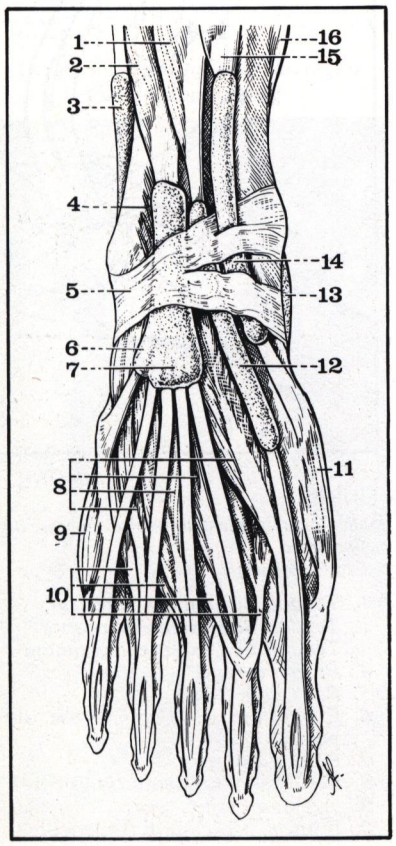

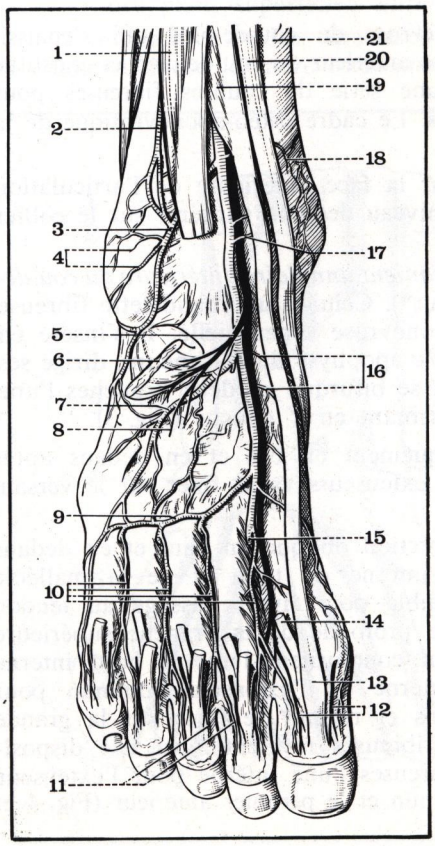

FIGURE 6

Vaisseaux et nerfs du dos du pied droit

1. *Muscle extenseur commun des orteils (sectionné).*
2. *Branche antérieure de l'artère péronière*
3. *Artère malléolaire externe.*
4. *Branches de la malléolaire externe*
5. *Branche externe du nerf tibial antérieur*
6. *Muscle pédieux (sectionné).*
7. *Artère dorsale du tarse.*
8. *Rameaux articulaires du nerf tibial antérieur*
9. *Artère dorsale du métatarse.*
10. *Artères interosseuses dorsales.*
11. *Artères digitales dorsales.*
12. *Nerfs collatéraux dorsaux.*
13. *Tendon de l'extenseur propre du gros orteil*
14. *Tendon du muscle pédieux (destiné au gros orteil).*
15. *Terminaison de l'artère pédieuse.*
16. *Artères tarsiennes internes.*
17. *Artère malléolaire interne.*
18. *Réseau malléolaire interne.*
19. *Muscle extenseur propre du gros orteil*
20. *Tendon du muscle jambier antérieur*
21. *Tibia*

FIGURE 7

Coupe transversale du cou-de-pied passant par le sinus du tarse
(Côté droit. Segment antérieur)
(d'après G. Paturet)

1. *Malléole tibiale*
2. *Ligament latéral interne*
3. *Jambier postérieur*
4. *Ligament annulaire interne du tarse*
5. *Fléchisseur commun des orteils*
6. *Fléchisseur propre du gros orteil*
7. *Calcanéum*
8. *Long péronier latéral*
9. *Court péronier latéral*
10. *Muscle pédieux*
11. *Sinus du tarse*
12. *Péronier antérieur*
13. *Ligament annulaire antérieur du tarse*
14. *Astragale*
15. *Extenseur commun des orteils*
16. *Extenseur propre du gros orteil*
17. *Ligament annulaire antérieur du tarse*

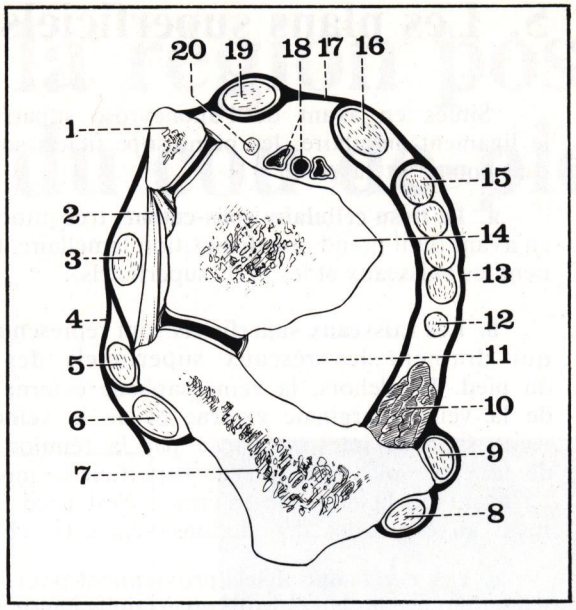

18. *Vaisseaux tibiaux antérieurs*
19. *Jambier antérieur*
20. *Nerf tibial antérieur*

4. Les vaisseaux et les nerfs profonds

a. Les artères. Elles sont représentées avant tout par la terminaison de la *tibiale antérieure.* Celle-ci chemine profondément contre le plan ostéo-articulaire dans l'interstice entre le jambier antérieur et l'extenseur propre. Ce dernier la croise en avant, peu avant sa terminaison si bien que l'artère à la partie inférieure de la région est située entre extenseur propre en dedans et extenseur commun en dehors. Recouverte en avant par le ligament annulaire, elle prend le nom de *pédieuse** au bord inférieur de celui-ci (Fig. 6, 7 et 8).

Plus accessoirement, les artères profondes de la région sont représentées par l'artère malléolaire interne et la malléolaire externe, nées toutes deux de la tibiale antérieure un peu au-dessus du ligament annulaire ; et par la péronière antérieure, branche de la tibiale postérieure qui née dans la loge postérieure de la jambe a perforé la partie inférieure de la membrane interosseuse pour venir s'anastomoser avec les malléolaires.

b. Les veines profondes, peu développées ont une disposition calquée sur celle des artères.

c. Les nerfs profonds sont représentés par le *nerf tibial antérieur* et ses deux branches de division. Le nerf tibial antérieur qui a croisé plus haut la face antérieure de l'artère se place ici en dedans d'elle. Comme l'artère il est d'abord situé dans l'interstice jambier antérieur-extenseur propre, puis, celui-ci croisant par en avant le paquet tibial antérieur, dans l'interstice extenseur propre-extenseur commun. C'est généralement au niveau du bord inférieur du ligament annulaire que le nerf tibial antérieur se divise en ses deux terminales ; l'interne se dirigeant vers le premier espace inter-métatarsien, l'externe se dirigeant obliquement en dehors vers la région dorsale du pied (Fig. 8).

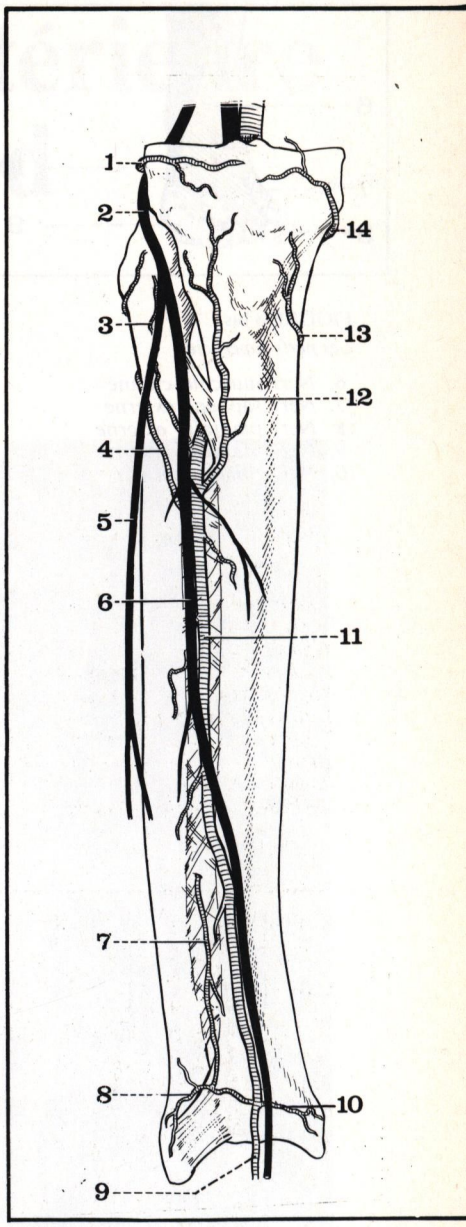

FIGURE 8

Les vaisseaux et les nerfs profonds de la région antérieure de la jambe

1. *Articulaire inférieure et externe*
2. *Nerf sciatique poplité externe*
3. *Récurrente péronière*
4. *Artère des péroniers*
5. *Nerf musculo-cutané*
6. *Nerf tibial antérieur*
7. *Péronière antérieure*
8. *Malléolaire externe*
9. *Pédieuse*
10. *Malléolaire interne*
11. *Tibiale antérieure*
12. *Récurrente tibiale antérieure*
13. *Récurrente tibiale interne*
14. *Branche jambière du nerf saphène interne*

**** ou artère dorsale du pied (Arteria Dorsalis Pedis)***

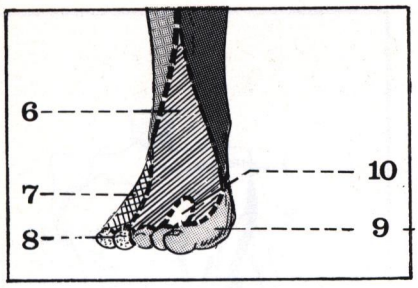

FIGURE 8 bis
Les nerfs superficiels

6. *Nerf musculo-cutané*
7. *Nerf saphène externe*
8. *Nerf plantaire externe*
9. *Nerf plantaire interne*
10. *Nerf tibial antérieur*

5. Les plans superficiels

Situés en avant de l'aponévrose superficielle qui s'épaissit pour former le ligament annulaire, les plans superficiels sont constitués par le tissu cellulaire sous-cutané et la peau.

a. Le tissu cellulaire sous-cutané, très mince au niveau des malléoles s'épaissit en avant où il prend une disposition lamellaire. C'est dans son épaisseur que cheminent les vaisseaux et les nerfs superficiels.

b. Les vaisseaux superficiels sont représentés surtout par des éléments veineux qui drainent les réseaux superficiels des régions dorsales et plantaires du pied. En dehors, la veine saphène externe prend son origine par confluence de la veine marginale externe et de la veine plantaire externe, en dedans la veine saphène interne formée par la réunion de la veine marginale interne et de la veine plantaire interne superficielle monte verticalement à un centimètre en avant de la malléole interne : c'est à ce niveau qu'on la découvre généralement au cours des dénudations veineuses (Fig. 9).

c. Les nerfs superficiels proviennent pour la plupart des deux branches terminales du musculo-cutané qui traversent la région en avant du ligament annulaire pour gagner le dos du pied et les orteils. L'innervation cutanée de la région est complétée en dehors par quelques rameaux issus du nerf saphène externe, en dedans par des branches du saphène interne (Fig. 8 bis).

d. La peau enfin est à ce niveau très mince et mobile sur les plans sous-jacents. Latéralement, au niveau des malléoles elle est au contact même de l'os et peut donc facilement être lésée à ce niveau.

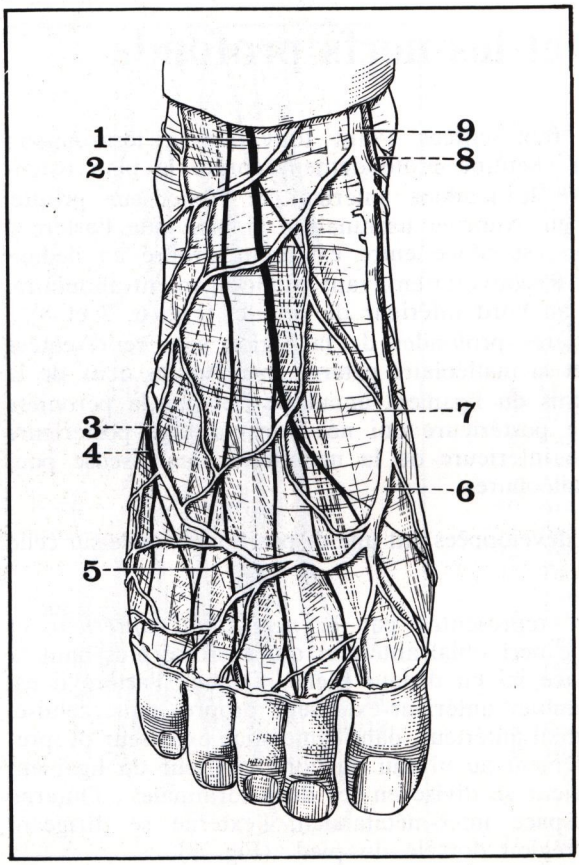

FIGURE 9
Les plans superficiels du cou-de-pied et de la région dorsale du pied

1. *Branche interne du nerf musculo-cutané*
2. *Branche externe du musculo-cutané*
3. *Origine de la veine saphène externe*
4. *Nerf saphène externe*
5. *Arcade veineuse dorsale du pied*
6. *Origine de la veine saphène interne*
7. *Aponévrose superficielle du dos du pied*
8. *Nerf saphène interne*
9. *Veine saphène interne*

14 la région postérieure du cou-de-pied

PLAN

1. Limites
2. Plan osseux
3. Constitution anatomique
   - *A. Loge médiane : le tendon d'Achille*
   - *B. Loge interne*
     - *a. La loge rétro-malléolaire interne*
     - *b. Le canal calcanéen*
   - *C. Loge externe : la loge rétro-malléolaire externe*
4. Vaisseaux et nerfs profonds
   - *A. Artères*
     - *a. dans la loge interne*
     - *b. dans la loge externe*
   - *B. Veines*
   - *C. Lymphatiques*
   - *D. Nerfs*
5. Plans superficiels
   - *A. Tissu cellulaire sous-cutané*
   - *B. Peau et forme extérieure*

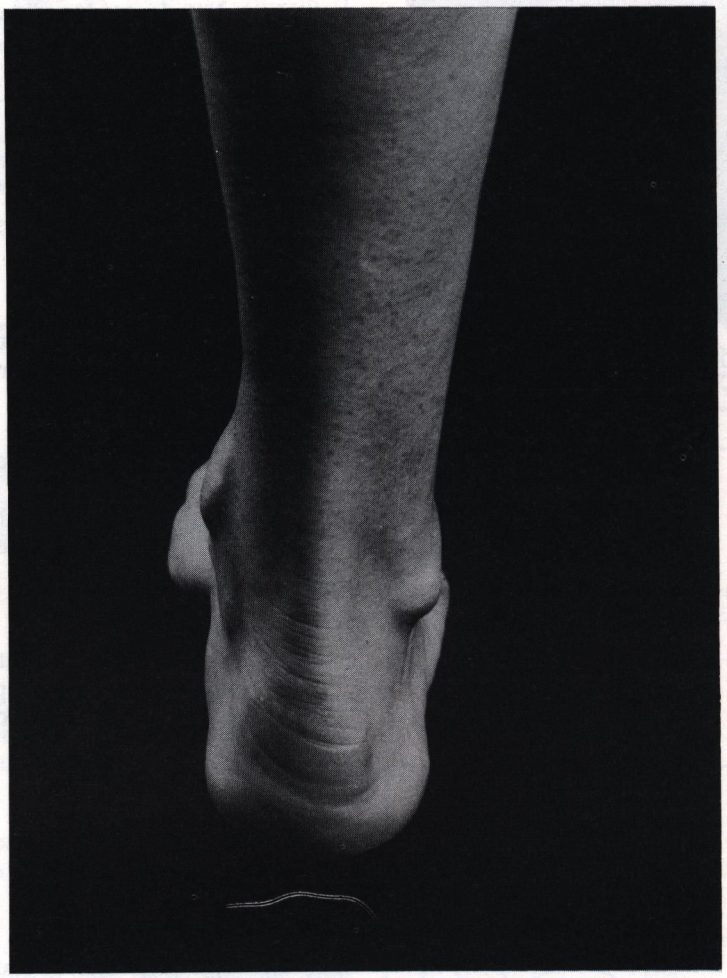

Vue postérieure du cou-de-pied droit

La région postérieure du cou-de-pied* comprend l'ensemble des parties molles situées en arrière de l'articulation tibio-tarsienne et du calcanéum.

*** ou région calcanéenne (Regio Calcanea)***

FIGURE 1
Vue postérieure du cou-de-pied droit

1. Limites

— *en haut :* une ligne horizontale passant à 4 cm au-dessus de la pointe des malléoles, et la séparant de la région postérieure de la jambe,

— *en bas :* une ligne courbe à convexité postérieure passant par la saillie du talon, et dont les extrémités antérieures sont situées au-dessous de la pointe des malléoles :

— à 6 cm environ (trois travers de doigts) au-dessous de la malléole interne,

— à 4 cm (deux travers de doigts) au-dessous de la malléole externe.

Cette ligne sépare la région postérieure du cou-de-pied de la région plantaire ;

— *latéralement :* deux lignes verticales passant par la pointe des malléoles, et réunissant les deux lignes horizontales.

Le relief du tendon d'Achille forme l'axe vertical et médian de cette région, et limite de chaque côté, avec les deux malléoles, les gouttières rétromalléolaires interne et externe (Fig. 1).

2. Plan osseux

Le squelette qui constitue l'articulation tibio-tarsienne, avec la partie postérieure de la capsule, forme le plan osseux supérieur, complété, au-dessous, par le tarse postérieur.

On trouve donc de haut en bas :

— la face postérieure de la mortaise tibio-péronière,

— la face postérieure de l'astragale, avec, entre ses deux tubercules, la gouttière du fléchisseur propre du gros orteil,

— le segment postérieur, rétro-articulaire, de la face supérieure du calcanéum,

— la face postérieure du calcanéum, sur laquelle s'insère le tendon d'Achille ;

— en dedans, la gouttière calcanéenne, oblique en bas et en dedans, creusée derrière la petite apophyse,

— en dehors, la face externe du calcanéum, avec la gouttière des péroniers latéraux.

3. Constitution anatomique

Diverses expansions fibreuses, issues de l'aponévrose superficielle d'enveloppe, limitent trois loges où descendent les tendons de la jambe (Fig. 2) :

— *une loge médiane,* comprise entre l'aponévrose superficielle, et l'aponévrose profonde (qui prolonge l'aponévrose jambière profonde) ; elle renferme le tendon d'Achille ;

— *une loge interne,* ou postéro-interne, comprise entre la face postérieure du tibia et l'aponévrose profonde ; elle contient les tendons du jambier postérieur et des fléchisseurs des orteils ;

— *une loge externe,* comprise entre la face postérieure du péroné, l'aponévrose superficielle, et le prolongement inférieur de la cloison intermusculaire postéro-externe ; elle livre passage aux tendons des péroniers latéraux.

FIGURE 2

Coupe horizontale du cou-de-pied
Côté droit, segment inférieur

1. *Extenseur propre du gros orteil*
2. *Tendon du jambier antérieur*
3. *Nerf tibial antérieur*
4. *Nerf saphène interne*
5. *Artère tibiale antérieure*
6. *Tibia*
7. *Jambier postérieur*
8. *Fléchisseur commun des orteils*
9. *Gaine fibreuse des fléchisseurs*
10. *Artère tibiale postérieure*
11. *Nerf tibial postérieur*
12. *Tendon du plantaire grêle*
13. *Tendon d'Achille*
14. *Nerf saphène externe*
15. *Veine saphène externe*
16. *Fléchisseur propre du gros orteil*
17. *Tendon du long péronier latéral*
18. *Court péronier latéral*
19. *Artère péronière postérieure*
20. *Articulation péronéo-tibiale inférieure*
21. *Péroné*
22. *Nerf musculo-cutané*
23. *Artère péronière antérieure*
24. *Péronier antérieur*
25. *Extenseur commun des orteils*

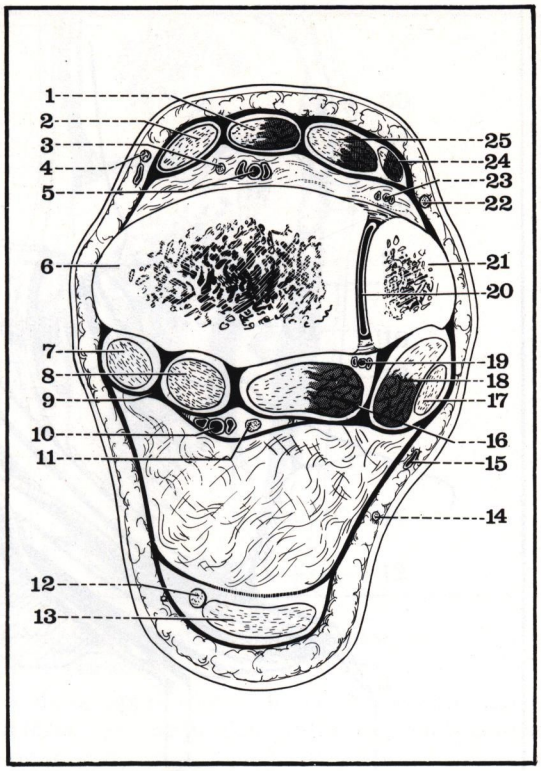

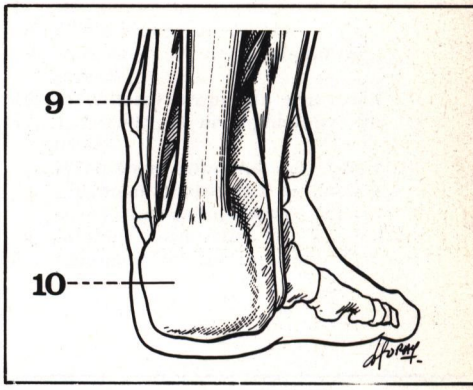

FIGURE 3

Vue postérieure du cou-de-pied montrant l'insertion du tendon d'Achille et du plantaire grêle

9. Tendon du jambier postérieur
10. Face postérieure du calcanéum

**** Tendon calcanéen***

A. LA LOGE MEDIANE

Le **tendon d'Achille,** (Tendo calcaneus*) résultant de la fusion des tendons du soléaire et des jumeaux, descend dans la région postérieure du cou-de-pied, et vient s'insérer sur la portion la plus basse de la face postérieure du calcanéum (Fig. 3 et 4).

Large, épais, et très résistant, il est le plus gros tendon de l'organisme et ses dimensions sont considérables :

largeur = 15 mm
épaisseur = 6 à 8 mm.

Pourtant, il présente un point faible, au niveau d'une portion légèrement rétrécie, à environ 2 cm au-dessus du calcanéum ; il peut donc se rompre, lors d'une contraction brutale du triceps, et sa réparation chirurgicale est assez délicate.

L'aponévrose superficielle entoure complètement le tendon d'Achille, car elle se dédouble en deux feuillets, postérieur et antérieur.

Le tendon du plantaire grêle, très réduit, occupe le bord interne du tendon d'Achille, et se fusionne souvent avec lui ; sinon, il se fixe isolément sur la face postérieure du calcanéum. De toute façon, les deux tendons sont compris dans la même gaine aponévrotique.

Les rapports antérieurs se font :

– *en haut :* avec un épais paquet de tissu cellulo-graisseux, qui comble l'espace entre le tendon et l'aponévrose profonde, et facilite les déplacements du tendon lors des mouvements de flexion et d'extension du pied,

– *en bas :* avec la *bourse séreuse rétro-calcanéenne* ou bourse séreuse du tendon calcanéen (Bursa Tendinei Calcanei), qui sépare le tendon de la portion haute de la face postérieure du calcanéum. Son inflammation peut entraîner une talalgie de forme particulière : l'achillodynie.

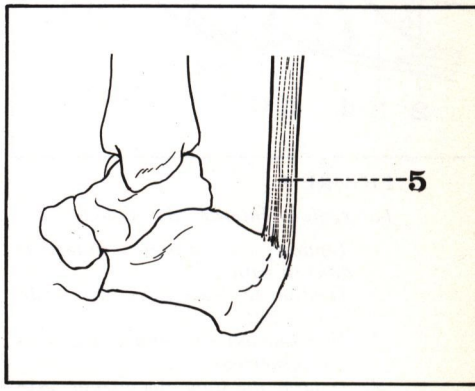

FIGURE 4

Vue de profil montrant l'insertion du tendon d'Achille à la face postérieure du calcanéum

5. Tendon d'Achille

FIGURE 5

Le canal calcanéen

1. *Tendon du fléchisseur propre du gros orteil*
2. *Nerf tibial postérieur*
3. *Artère tibiale postérieure*
4. *Tendon du fléchisseur commun des orteils*
5. *Tendon du jambier postérieur*
6. *Tendon d'Achille*
7. *Muscle abducteur du gros orteil*
8. *Pédicule vasculo-nerveux plantaire externe*
9. *Pédicule vasculo-nerveux plantaire interne*
10. *Ligament latéral interne du cou-de-pied*
11. *Ligament annulaire interne du cou-de-pied (sectionné et récliné)*

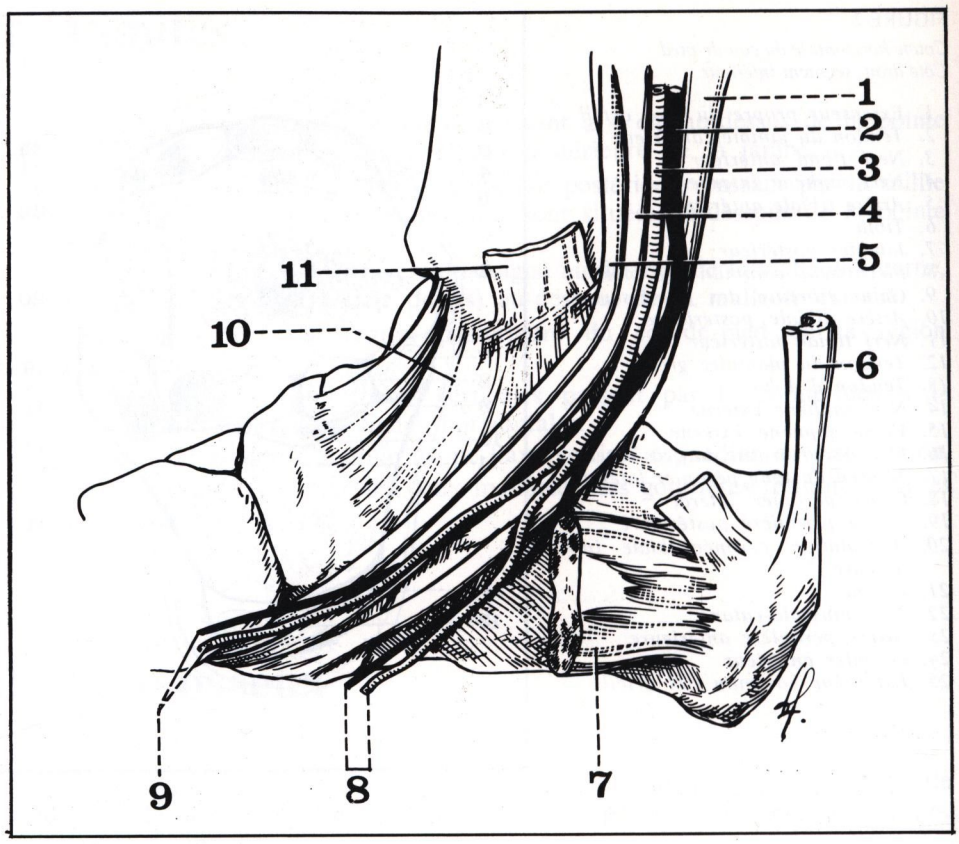

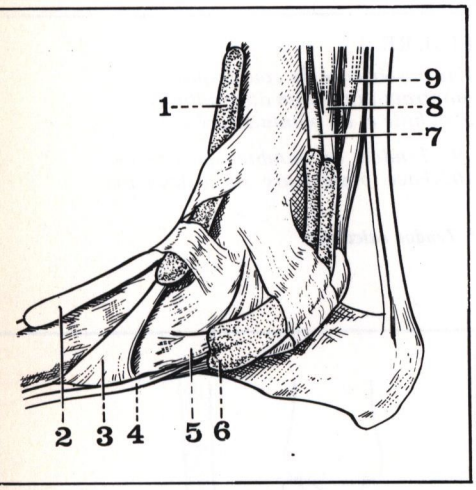

FIGURE 6

La région interne du cou-de-pied

1. *Tendon du jambier antérieur dans sa gaine*
2. *Tendon de l'extenseur propre du gros orteil*
3. *Terminaison du tendon du jambier antérieur*
4. *Tendon du long fléchisseur propre du gros orteil*
5. *Tendon du jambier postérieur*
6. *Gaine synoviale*
7. *Jambier postérieur*
8. *Fléchisseur commun des orteils*
9. *Fléchisseur propre du gros orteil*

B. LA LOGE INTERNE (Regio calcanea)

Les tendons des muscles de la couche profonde postérieure de la jambe descendent :

— d'abord derrière l'extrémité inférieure du tibia, et la face postérieure de l'astragale, dans la *loge rétro-malléolaire interne,*

— puis contre la face interne du calcanéum, dans le *canal calcanéen.*

a. La loge rétro-malléolaire interne occupe la portion supérieure de la loge interne (Fig. 5 et 6).

Elle contient, d'avant en arrière, les tendons :

• *Jambier postérieur* ou tibial postérieur (Tibialis Posterior) : il glisse dans la gouttière de la face postérieure de la malléole interne, ne réfléchit sur sa pointe, et se dirige vers la partie supérieure du canal calcanéen.

Sa *gaine synoviale,* la plus élevée et la plus longue, remonte à 4 cm au-dessus de l'interligne tibio-tarsien.

• *Jambier postérieur* ou tibial postérieur (Tibialis Posterior) : il glisse dans la gouttière de la face postérieure de la malléole interne, se réfléchit sur sa pointe, et se dirige vers la partie supérieure du canal calcanéen.

Sa *gaine synoviale* remonte moins haut que celle du jambier postérieur, à 2 cm au-dessus de l'interligne.

• *Fléchisseur propre du gros orteil* ou long extenseur du gros orteil (Extensor Hallucis Longus) : séparé du précédent par un espace assez large, il est situé nettement en arrière et en dehors. Il descend dans une gouttière de la face postérieure de l'astragale, puis derrière la malléole interne, et se dirige vers la partie inférieure du canal calcanéen.

Sa *gaine synoviale* atteint le même niveau supérieur que celle du tendon précédent.

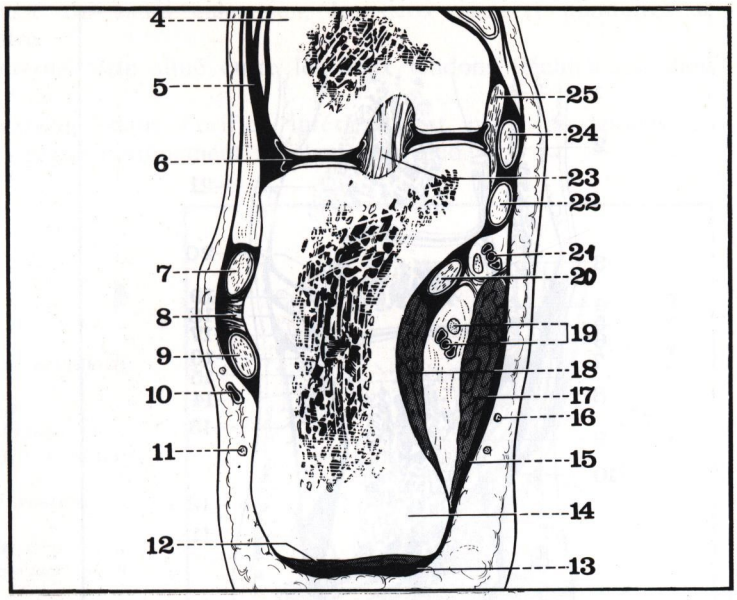

FIGURE 7

Coupe frontale du cou-de-pied
Côté droit segment postérieur de la coupe

4. *Astragale*
5. *Ligament annulaire antérieur*
6. *Ligament astragalo-calcanéen antérieur*
7. *Court péronier latéral*
8. *Coulisse fibreuse des péroniers*
9. *Long péronier latéral*
10. *Veine saphène externe*
11. *Nerf saphène externe*
12. *Court fléchisseur plantaire*
13. *Aponévrose plantaire moyenne*
14. *Calcanéum*
15. *Ligament annulaire interne du cou-de-pied*
16. *Rameaux du nerf tibial postérieur*
17. *Abducteur du gros orteil*
18. *Chair carrée de Sylvius*
19. *Vaisseaux et nerfs plantaires externes*
20. *Fléchisseur propre du gros orteil*
21. *Vaisseaux et nerf plantaires internes*
22. *Fléchisseur commun des orteils*
23. *Ligament interosseux de l'articulation sous-astragalienne*
24. *Jambier postérieur*
25. *Ligament latéral interne*

Le ligament annulaire interne du tarse isole chaque tendon et sa gaine synoviale dans une véritable coulisse fibreuse.

Il résulte de l'accolement des deux aponévroses de la jambe, au niveau de la gouttière rétro-malléolaire interne, et reçoit des fibres de renforcement venues du ligament annulaire antérieur.

De sa face profonde se détachent *deux cloisons transversales* qui séparent les trois tendons :

— une *cloison antérieure* sépare le jambier postérieur du fléchisseur commun ; elle se fixe en haut sur la malléole interne, et rejoint en bas la petite apophyse du calcanéum,

— une *cloison postérieure* sépare le fléchisseur commun du fléchisseur propre.

Elle forme une gaine fibreuse indépendante, tendue entre les deux bords de la gouttière rétro-astragalienne, et isole complètement le tendon fléchisseur du gros orteil.

Par ailleurs, entre les deux tendons fléchisseurs, mais sur un plan un peu plus postérieur, chemine le paquet vasculo-nerveux tibial postérieur.

b. Le canal calcanéen occupe la portion antéro-inférieure de la loge interne.

Oblique en bas et en avant, il est ostéo-fibro-musculaire, et offre à considérer (Fig. 7) :

— deux parois : externe et interne,

— deux extrémités : supérieure et inférieure,

— un contenu : les trois tendons de la loge rétro-malléolaire interne, et le paquet vasculo-nerveux tibial postérieur.

• *La paroi externe* est *osseuse,* formée par la face interne du calcanéum, creusée en gouttière, depuis la petite apophyse jusqu'à la tubérosité postéro-interne de cet os.

Sur son versant inférieur, se fixe le chef interne de la chair carrée de Sylvius (ou muscle fléchisseur accessoire des orteils).

• *La paroi interne* est *fibro-musculaire,* formée par :

— le ligament annulaire interne du tarse,

— le muscle abducteur du gros orteil (Musculus Abductor Hallucis), compris dans un dédoublement du ligament annulaire interne.

• *L'extrémité supérieure* se continue directement avec la loge rétro-malléolaire interne.

FIGURE 8

Coupe frontale du cou-de-pied passant par la partie postérieure de l'articulation tibio-tarsienne. Côté droit segment postérieur de la coupe

1. *Péroné*
2. *Ligament postérieur de la tibio-péronière inférieure*
3. *Astragale*
4. *Faisceau postérieur du ligament latéral externe*
5. *Insertion du ligament annulaire externe*
6. *Court péronier latéral*
7. *Long péronier latéral*
8. *Gaine fibreuse des péroniers*
9. *Calcanéum*
10. *Ligament annulaire externe du cou-de-pied*
11. *Chair carrée de Sylvius*
12. *Nerf saphène externe*
13. *Nerf plantaire externe*
14. *Artère tibiale postérieure*
15. *Nerf plantaire interne*
16. *Fléchisseur propre du gros orteil*
17. *Fléchisseur commun des orteils*
18. *Ligament annulaire interne du cou-de-pied*
19. *Jambier postérieur*
20. *Ligament latéral interne*
21. *Extrémité inférieure du tibia*

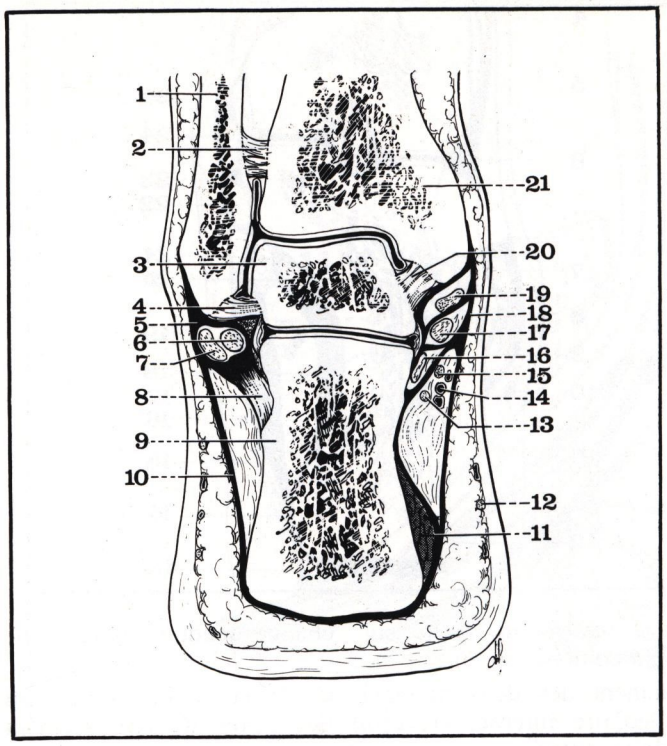

• *L'extrémité inférieure* est divisée en deux orifices, par une expansion fibreuse qui unit la face interne du calcanéum au ligament annulaire interne :

— *un orifice supérieur* où s'engagent les tendons fléchisseurs, et le paquet vasculo-nerveux plantaire interne,

— *un orifice inférieur,* qui livre passage au paquet vasculo-nerveux plantaire externe.

• *Le contenu* (Fig. 8 et 9) :

Les trois tendons sont étagés de haut en bas, et d'avant en arrière :

— *Le jambier postérieur* est situé au-dessous de la malléole, contre la face interne de l'astragale et la partie haute de la gouttière calcanéenne.

Il descend obliquement en direction du tubercule du scaphoïde, entouré par :

— sa gaine *synoviale :* qui le suit jusqu'à l'interligne astragalo-scaphoïdien,

— sa gaine *ostéo-fibreuse :* délimitée par l'expansion supérieure du ligament annulaire interne.

— *Le fléchisseur commun des orteils* est sous-jacent, et se dirige vers la plante du pied, en passant sous la petite apophyse du calcanéum. Il es' également entouré par une double gaine :

— *synoviale :* descendant jusqu'à l'interligne scapho-cunéen,

— *ostéo-fibreuse :* délimitée par l'expansion moyenne du ligament annulaire interne.

— *Le fléchisseur propre du gros orteil* est le plus bas situé, gagnant la plante du pied, où il croisera la face supérieure du fléchisseur commun.

Les deux gaines l'accompagnent :

— *synoviale :* descendant un peu plus bas que la précédente,

— *ostéo-fibreuse :* délimitée par l'expansion inférieure du ligament annulaire interne.

Au cours de son trajet, le fléchisseur propre se rapproche du fléchisseur commun, et le *paquet vasculo-nerveux tibial postérieur,* d'abord compris entre les deux tendons, se place ensuite en dedans du fléchisseur propre. C'est à ce niveau qu'il se divise en paquets vasculo-nerveux plantaires externe et interne, la division nerveuse étant toujours plus haute que la division artérielle.

A la partie basse du canal calcanéen, les deux paquets plantaires se séparent l'un de l'autre :

— le *paquet interne* reste situé entre les deux tendons fléchisseurs, dans l'orifice supérieur,

— le *paquet externe,* dans l'orifice inférieur, est placé au-dessous du fléchisseur propre, et gagne obliquement la plante du pied.

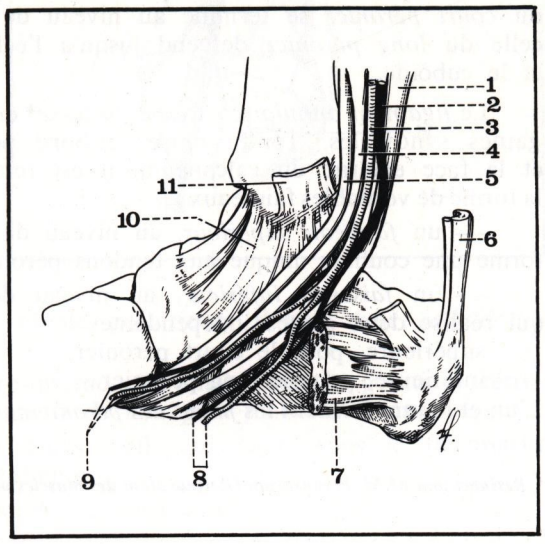

FIGURE 9

Le canal calcanéen

1. *Tendon du fléchisseur propre du gros orteil*
2. *Nerf tibial postérieur*
3. *Artère tibiale postérieure*
4. *Tendon du fléchisseur commun des orteils*
5. *Tendon du jambier postérieur*
6. *Tendon d'Achille*
7. *Muscle abducteur du gros orteil*
8. *Pédicule vasculo-nerveux plantaire externe*
9. *Pédicule vasculo-nerveux plantaire interne*
10. *Ligament latéral interne du cou-de-pied*
11. *Ligament annulaire interne du cou-de-pied (sectionné et récliné)*

FIGURE 10

La région externe du cou-de-pied

1. *Court péronier latéral*
2. *Long péronier latéral*
3. *Péronier antérieur*
4. *Tendon du long péronier latéral*
5. *Tendon du court péronier latéral*
6. *Tendons de l'extenseur commun dans leur gaine*
7. *Tendon du péronier antérieur*
8. *Gaine synoviale de l'extenseur commun et du péronier antérieur*
9. *Tendon de l'extenseur propre du gros orteil.*
10. *Tendon du jambier antérieur*

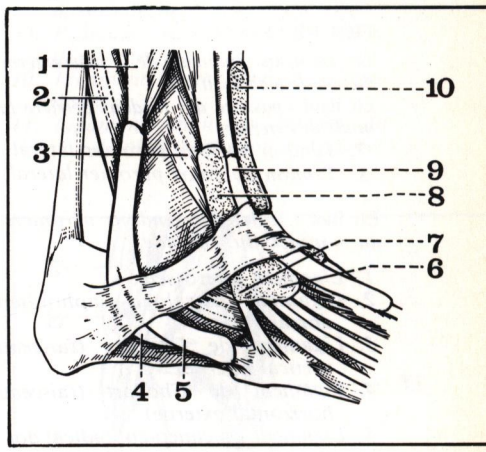

Ainsi, la loge interne du cou-de-pied permet-elle la communication directe entre la loge profonde de la région jambière postérieure et la région plantaire. Elle peut donc être considérée comme un véritable « hile vasculo-nerveux » de la plante du pied.

C. LA LOGE EXTERNE (Fig. 10 et 11)

Beaucoup plus réduite, elle forme la **loge rétro-malléolaire externe,** et contient les tendons des péroniers latéraux.

Le *court péronier* (Peroneus Brevis) est situé en avant du *long péronier* (Peroneus Longus). Tous deux glissent verticalement derrière la malléole externe, puis se réfléchissent sous sa pointe, et cheminent sur la face externe du

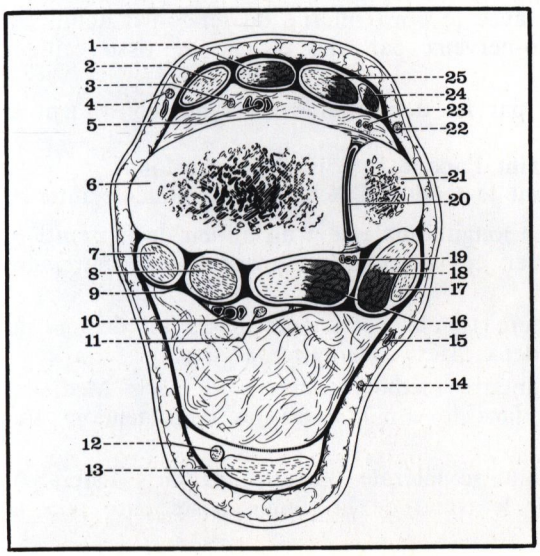

FIGURE 11

Coupe horizontale du cou-de-pied
Côté droit, segment inférieur

1. *Extenseur propre du gros orteil*
2. *Tendon du jambier antérieur*
3. *Nerf tibial antérieur*
4. *Nerf saphène interne*
5. *Artère tibiale antérieure*
6. *Tibia*
7. *Jambier postérieur*
8. *Fléchisseur commun des orteils*
9. *Gaine fibreuse des fléchisseurs*
10. *Artère tibiale postérieure*
11. *Nerf tibial postérieur*
12. *Tendon du plantaire grêle*
13. *Tendon d'Achille*
14. *Nerf saphène externe*
15. *Veine saphène externe*
16. *Fléchisseur propre du gros orteil*
17. *Tendon du long péronier latéral*
18. *Court péronier latéral*
19. *Artère péronière postérieure*
20. *Articulation pérénéo-tibiale inférieure*
21. *Péroné*
22. *Nerf musculo-cutané*
23. *Artère péronière antérieure*
24. *Péronier antérieur*
25. *Extenseur commun des orteils*

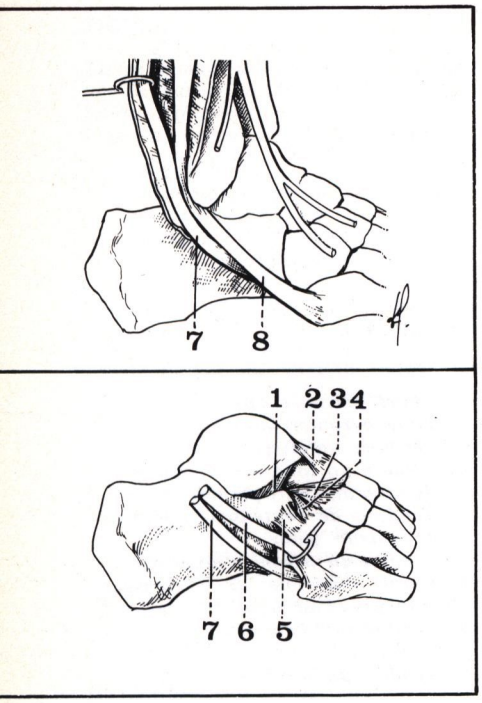

FIGURE 12

Les éléments tendineux de la loge externe du cou-de-pied droit

En haut : *passage des tendons derrière la malléole externe*

7. *Tendon du long péronier latéral*
8. *Tendon du court péronier latéral*

En bas : *trajet des tendons péroniers au contact du cuboïde*

1. *Ligament interosseux*
2. *Ligament astralogo-scaphoïdien dorsal*
3. *Ligament de Chopart (faisceau vertical interne)*
4. *Ligament de Chopart (faisceau horizontal externe)*
5. *Ligament calcanéo-cuboïdien dorsal*
6. *Tendon du court péronier latéral*
7. *Tendon du long péronier latéral*

Palpation de l'artère tibiale postérieure

calcanéum ; le court péronier est alors situé au-dessus du long péronier, et séparé de lui par le tubercule externe du calcanéum, ou crête des péroniers. Ils s'écartent ensuite l'un de l'autre, et le court péronier gagne l'apophyse styloïde du 5e métatarsien, tandis que le long péronier se dirige vers la gouttière du cuboïde (Fig. 12).

Les deux tendons sont entourés par une *gaine synoviale* commune derrière la malléole externe, puis bifurquée sur la face externe du calcanéum. La gaine du *court péronier* se termine au niveau de l'interligne calcanéo-cuboïdien, et celle du *long péronier* descend jusqu'à l'échancrure entre l'apophyse styloïde et le cuboïde.

Le *ligament annulaire externe du tarse** entoure les tendons péroniers et leurs gaines synoviales. Tendu entre le bord postérieur de la malléole externe, et la face externe du calcanéum, il est renforcé à ses deux extrémités, sous la forme de véritables faisceaux :

— un *faisceau supérieur,* au niveau de la gouttière rétro-malléolaire, qui forme une coulisse unique aux tendons péroniers,

— un *faisceau inférieur,* au niveau de la face externe du calcanéum, qui réalise deux gaines indépendantes :

supérieure, pour le court péronier,

inférieure, pour le long péronier.

L'un et l'autre forment les *freins des péroniers.*

***** ***Retinaculum M.M. Peroneorum (Retinaculum des muscles péroniers)***

4. Vaisseaux et nerfs profonds

Les vaisseaux et les nerfs de la loge postérieure de la jambe traversent la région postérieure du cou-de-pied pour se rendre dans la région plantaire.

A. ARTÈRES

a. Dans la loge interne (Fig. 13 et 14)

L'ARTERE TIBIALE POSTERIEURE (Arteria Tibialis Posterior) descend dans la *gouttière rétro-malléolaire interne,* entre le tendon du fléchisseur commun, qui est en dedans, et celui du fléchisseur propre, qui est en dehors.

Elle est en rapport en arrière avec le bord interne du tendon d'Achille, à distance, séparé du paquet vasculo-nerveux par une couche de tissu celluloadipeux.

Elle est recouverte en dedans par les deux aponévroses qui constituent le ligament annulaire interne :

l'aponévrose profonde, continuant l'aponévrose jambière profonde,

l'aponévrose superficielle, reliant le tendon d'Achille à la malléole interne.

L'*incision de découverte,* menée longitudinalement au milieu de la gouttière rétro-malléolaire, doit donc traverser ces deux aponévroses avant d'atteindre l'artère.

Dans le *canal calcanéen,* l'artère tibiale postérieure passe en dedans du fléchisseur propre, et se divise en deux artères plantaires :

— *la plantaire interne* ou plantaire médiale (Arteria Plantaris Medialis) se dirige presque horizontalement dans le canal, entre les deux tendons fléchisseurs,

— *la plantaire externe* ou plantaire latérale (Arteria Plantaris Lateralis), plus volumineuse, semble continuer le trajet de la tibiale postérieure vers la plante du pied.

FIGURE 13

Vue des vaisseaux et des nerfs profonds de la région postérieure du cou-de-pied
A gauche : *l'artère tibiale postérieure (accompagnée par son nerf)*
A droite : *l'artère péronière postérieure*

7. Artère malléolaire postéro-interne
8. Rameau calcanéen
9. Artère péronière postérieure

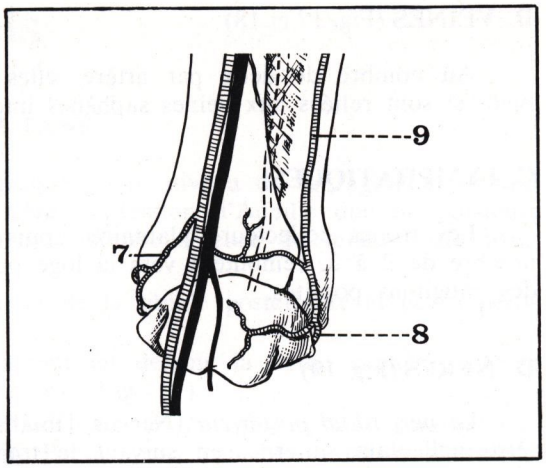

**** ou rameaux malléolaires latéraux (Rami Malleolares Laterales)***

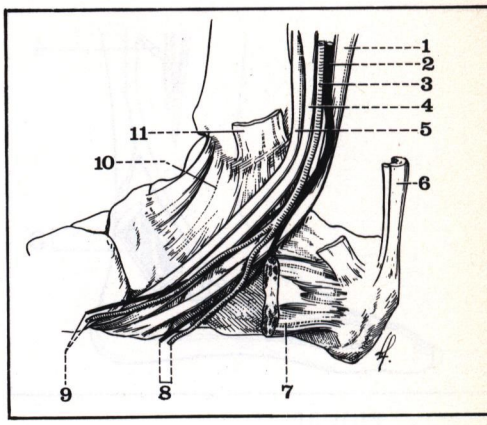

FIGURE 14

Le canal calcanéen droit

1. Tendon du fléchisseur propre du gros orteil
2. Nerf tibial postérieur
3. Artère tibiale postérieure
4. Tendon du fléchisseur commun des orteils
5. Tendon du jambier postérieur
6. Tendon d'Achille
7. Muscle abducteur du gros orteil
8. Pédicule vasculo-nerveux plantaire externe
9. Pédicule vasculo-nerveux plantaire interne
10. Ligament latéral interne du cou-de-pied
11. Ligament annulaire interne du cou-de-pied (sectionné et récliné)

Au cours de son trajet, la tibiale postérieure donne *trois collatérales* dans cette région :

— l'artère malléolaire postéro-interne, qui naît dans la gouttière rétro-malléolaire, et vascularise les téguments de la région malléolaire interne,

— un rameau anastomotique transversal, qui passe sous le fléchisseur propre, et rejoint la péronière postérieure,

— un rameau calcanéen, destiné au calcanéum.

b. Dans la loge externe (Fig. 15)

L'ARTÈRE PÉRONIÈRE POSTÉRIEURE*, continue la direction de la péronière, en arrière des tendons péroniers, et se terminent contre la face externe du calcanéum.

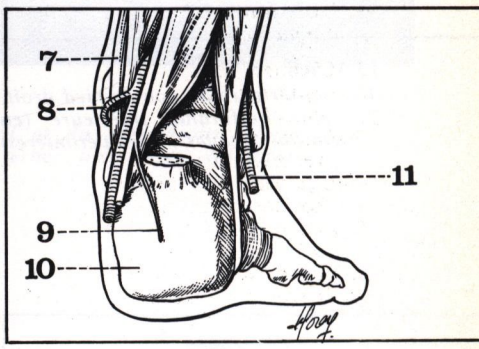

FIGURE 15

Vue postérieure du cou-de-pied droit montrant le trajet des artères tibiale postérieure et péronière postérieure

7. Tendon du jambier postérieur
8. Artère malléolaire postéro-interne. Branche de la tibiale postérieure
9. Nerf calcanéen interne
10. Face postérieure du calcanéum
11. Artère péronière postérieure

FIGURE 16

Artériographie de profil du cou-de-pied, montrant le trajet de l'artère tibiale postérieure, et sa division en deux artères plantaires

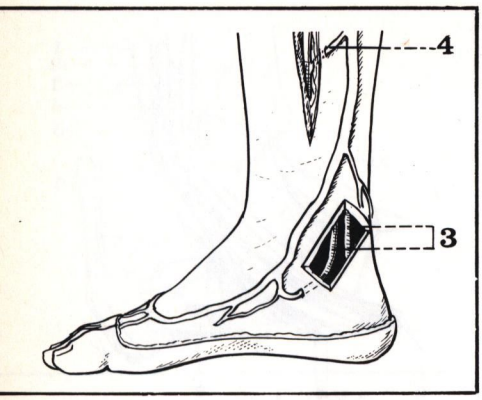

FIGURE 17
Vue médiale du cou-de-pied droit
3. Vaisseaux tibiaux postérieurs (rétro-malléolaires)
4. Veine perforante inférieure (en relation avec les veines tibiales postérieures)

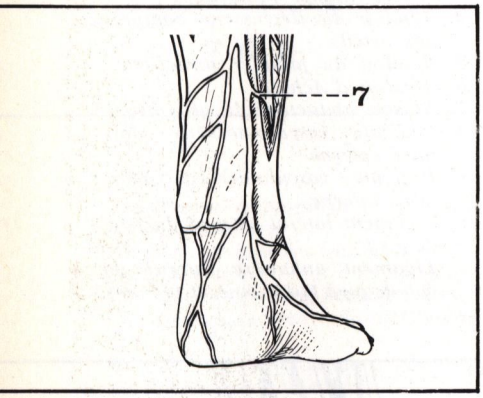

FIGURE 18
Vue postérieure du cou-de-pied droit,
7. Veine perforante inférieure (en relation avec les veines péronières)

B. VEINES (Fig. 17 et 18)

Au nombre de deux par artère, elles drainent le sang de la plante du pied, et sont reliées aux veines saphènes interne et externe par des *perforantes.*

C. LYMPHATIQUES

Les troncs collecteurs plantaires, puis les troncs tibiaux postérieurs, au nombre de 2 à 3, remontent vers la loge postérieure de la jambe, en direction des ganglions poplités.

D. NERFS (Fig. 19)

Le *nerf tibial postérieur* (Nervus Tibialis) descend d'abord dans la gouttière rétro-malléolaire interne, en suivant le trajet de l'artère, mais en arrière et en dehors d'elle.

Puis il pénètre dans le canal calcanéen, et, très rapidement, au-dessus de la bifurcation artérielle, se divise en deux nerfs plantaires :

— *plantaire interne,* qui passe en dehors de la tibiale postérieure, puis se place au-dessus de l'artère homonyme,

— *plantaire externe,* qui descend dans la bifurcation des artères plantaires.

Au cours de son trajet, le nerf tibial postérieur donne *deux branches cutanées :*

— le rameau sus-malléolaire interne,

— le rameau calcanéen interne, pour la peau de la face interne du talon.

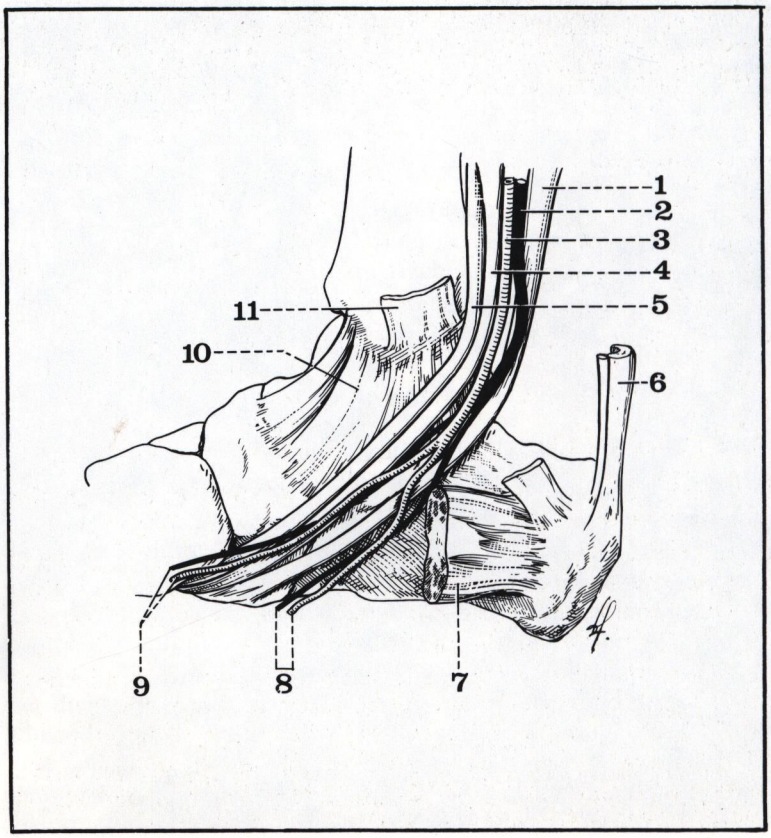

FIGURE 19
Le canal calcanéen droit

1. Tendon du fléchisseur propre du gros orteil
2. Nerf tibial postérieur
3. Artère tibiale postérieure
4. Tendon du fléchisseur commun des orteils
5. Tendon du jambier postérieur
6. Tendon d'Achille
7. Muscle abducteur du gros orteil
8. Pédicule vasculo-nerveux plantaire externe
9. Pédicule vasculo-nerveux plantaire interne
10. Ligament latéral interne du cou-de-pied
11. Ligament annulaire interne du cou-de-pied (sectionné et récliné)

5. Plans superficiels

A. TISSU CELLULAIRE SOUS-CUTANÉ

Plus épais et plus riche en graisse qu'au niveau de la région antérieure du cou-de-pied, il renferme en arrière du tendon d'Achille une ou plusieurs petites *bourses séreuses* qui, comme la bourse séreuse du tendon calcanéen, peuvent parfois s'enflammer.

Les *artères superficielles* viennent de la tibiale postérieure et de la péronière postérieure.

Les *veines superficielles* rejoignent en dedans la veine saphène interne (située en avant de la malléole interne) (Fig. 17).

Dans la gouttière rétro-malléolaire externe, *la veine saphène externe,* ou petite veine saphène (Vena Saphena Parva), issue du bord externe du pied, est placée derrière la malléole externe, assez éloignée du tendon d'Achille (Fig. 18).

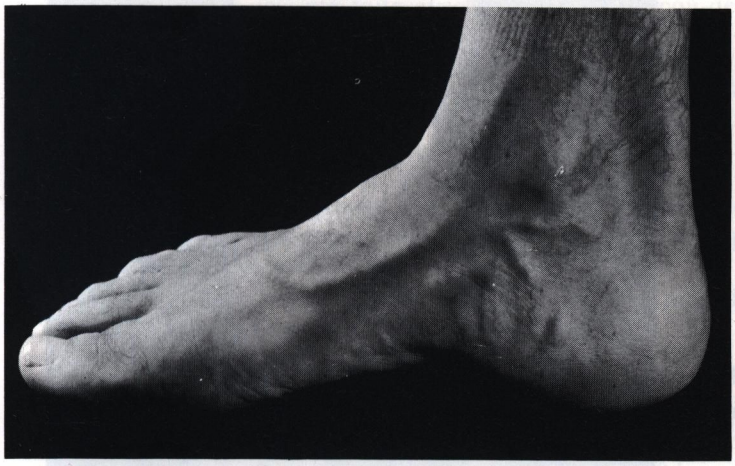

FIGURE 20
Vue médiale du cou-de-pied et du pied droits
Noter le réseau très riche des veines sous-cutanées

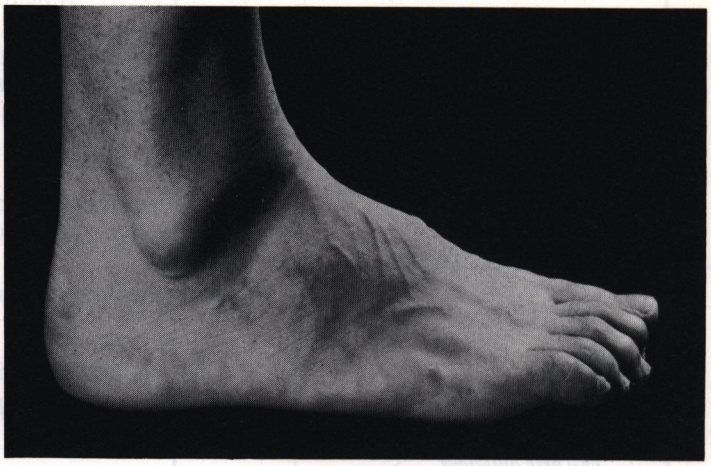

FIGURE 21
Vue latérale du cou-de-pied et du pied droits. Noter la saillie de la malléole externe, longue et volumineuse

Les *lymphatiques superficiels* rejoignent les collecteurs internes de la jambe, puis les ganglions inguinaux.

Les nerfs superficiels proviennent (Fig. 22) :
— en dedans : du rameau calcanéen interne (du tibial postérieur),
— en dehors : du nerf saphène externe (du SPI).

B. PEAU ET FORME EXTÉRIEURE (Fig. 20, 21)

Plus épaisse qu'à la région antérieure, la peau est très mobile sur les plans sous-jacents, sauf au niveau du talon.

L'examen de la région montre qu'elle est fortement convexe transversalement, mais légèrement concave en arrière, dans le sens longitudinal, du fait du relief postérieur du calcanéum. Le tendon d'Achille forme un épais cordon saillant, qui se tend lors de la flexion dorsale du pied.

De chaque côté, les gouttières rétro-malléolaires sont faciles à explorer, et derrière la malléole interne, en particulier, la recherche du pouls tibial postérieur fait partie de l'examen clinique habituel d'un sujet suspect d'artérite.

En dehors, la saillie de la malléole externe, longue et volumineuse, très superficielle ; sa pointe descend à environ 2 cm au-dessous de celle de la malléole interne, courte et trapue.

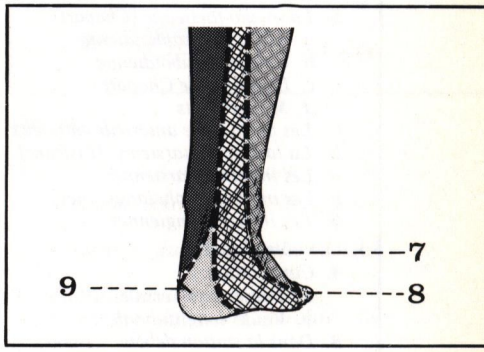

FIGURE 22
Les nerfs superficiels
7. Nerf saphène externe
8. Nerf plantaire externe
9. Nerf plantaire interne

15 os et articulations du pied

PLAN

1. Les os
   - *A. Le tarse*
     - *a. Tarse postérieur*
       - *astragale*
       - *calcanéum*
     - *b. Tarse antérieur*
       - *cuboïde*
       - *scaphoïde*
       - *cunéiformes*
   - *B. Le métatarse*
     - *a. Caractères communs*
     - *b. Caractères particuliers*
   - *C. Les phalanges*
   - *D. Les os surnuméraires*
2. Les articulations
   - *A. L'astragalo-calcanéenne ou sous-astragalienne*
   - *B. La médio-tarsienne (Chopart)*
     - *a. Astragalo-scaphoïdienne*
     - *b. Calcanéo-cuboïdienne*
     - *c. Ligament de Chopart*
     - *d. Mouvements*
   - *C. Les os du tarse antérieur entre eux*
   - *D. La tarso-métatarsienne (Lisfranc)*
   - *E. Les intermétatarsiennes*
   - *F. Les métatarso-phalangiennes*
   - *G. Les interphalangiennes*
3. La voûte plantaire
   - *A. Constitution*
     - *a. Voûte transversale*
     - *b. Voûte longitudinale*
   - *B. Dans la station debout*
   - *C. Dans la marche*

Radiographie de face du pied droit

Le squelette du *pied** est formé par 26 os, divisés en trois groupes :

— le tarse, disposé en deux rangées : postérieure, antérieure,

— le métatarse, représenté par les 5 métatarsiens,

— les phalanges des orteils.

Ces os sont reliés entre eux par de nombreuses articulations. L'ensemble est un peu analogue au squelette de la main, mais la fonction de sustentation du pied entraîne des différences architecturales importantes, avec formation des voûtes plantaires.

*** Pès (en latin)**

1. Les os

A. LE TARSE* (Tarsus)

Constitué par 7 os courts, il représente, à lui seul, la moitié supérieure du squelette du pied, et s'élargit d'arrière en avant, du tarse postérieur au tarse antérieur.

a. Le tarse postérieur (Fig. 1)

Formé par deux os superposés de haut en bas : l'astragale et le calcanéum.

• L'ASTRAGALE (Talus) forme le sommet de la voûte tarsienne, articulé en haut avec la mortaise tibio-péronière, et en bas avec le calcanéum. Sa partie antérieure ou tête de l'astragale (Caput Tali), fortement convexe, est reçue dans la concavité du scaphoïde, os du tarse antérieur.

Son étude a déjà été faite avec le squelette du cou-de-pied (p. 1628).

• LE CALCANÉUM** (Calcaneus) est le plus volumineux des os du tarse, dont il constitue la partie postéro-inférieure, au-dessous de l'astragale.

Aplati transversalement, il est allongé sagittalement, suivant l'axe du pied, et peut être divisé morphologiquement en trois portions :

— le corps, qui forme le squelette du talon,

— la grande apophyse, qui s'articule en avant avec le cuboïde,

— la petite apophyse (Sustentaculum Tali), qui surplombe en haut et en avant la gouttière calcanéenne.

De forme grossièrement cubique, le calcanéum possède 6 faces qui peuvent êtres décrites isolément.

1. *La face supérieure* comprend deux parties, nettement distinctes (Fig. 2).

— *en arrière,* elle est étroite et convexe transversalement, mais concave d'avant en arrière ; criblée d'orifices vasculaires, elle correspond au tissu cellulo-graisseux situé en avant du tendon d'Achille ;

— *en avant,* elle est beaucoup plus large, et reçoit la face inférieure de l'astragale ; comme elle, elle présente à étudier deux facettes articulaires séparées par une gouttière transversale ;

facette postéro-externe ou facette articulaire astragalienne postérieure (Facies Articularis Talaris Posterior) ; la plus importante, elle occupe de 1/3 moyen de l'os ; de forme ovoïde à grosse extrémité postéro-interne, elle est encore appelée « facette thalamique »

facette antéro-interne ou facette articulaire astragalienne antérieure (Facies Articularis Talaris Anterior) : plus petite, étranglée en son milieu, en forme de semelle (comme la facette correspondante de l'astragale), elle est parfois subdivisée en deux parties. Oblique en dehors et en avant, elle occupe le tiers interne de l'extrémité antérieure, de la petite à la grande apophyse.

La radiographie de profil permet d'individualiser, entre le plan des facettes articulaires et le plan tangent à la face supérieure un angle d'environ 40°, l'angle de Böhler, moins ouvert lors des factures par enfoncement (Fig. 3) ;

— *gouttière transversale* ou rainure calcanéenne : oblique en dehors et en avant, elle sépare les deux surfaces articulaires ; étroite en arrière, elle s'élargit en avant et en dehors, et occupe la moitié de l'extrémité antérieure de l'os.

On y rencontre des insertions nombreuses :

— dans la portion postérieure : les deux plans du ligament interosseux,

— dans la portion antéro-externe : le ligament annulaire antérieur du tarse, le muscle pédieux, et, plus en dedans, près de la pointe de la facette antéro-externe, le ligament bifurqué (ou de Chopart***).

FIGURE 1
Vue dorsale des os du pied droit

** Tarse : du grec, Tarsos, la rangée, la claie*

*** Calcaneum : du latin, le talon*

***** Chopart François (1743-1795), chirurgien et anatomiste à Paris**

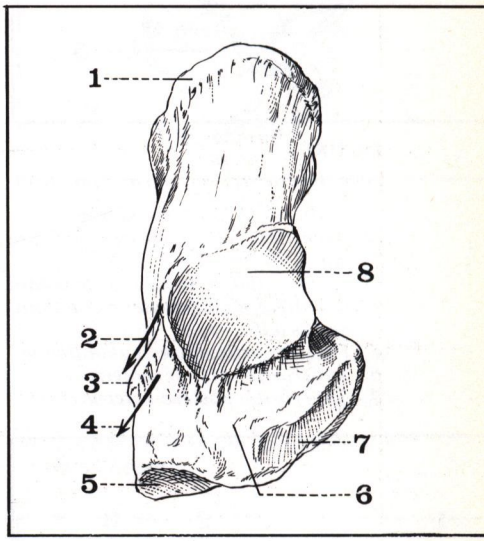

FIGURE 2

Face supérieure du calcanéum droit.

1. *Segment lisse de la face postérieure.*
2. *Gouttière du long péronier latéral.*
3. *Tubérosité des péroniers.*
4. *Gouttière du court péronier latéral.*
5. *Surface articulaire cuboïdienne.*
6. *Gouttière calcanéenne.*
7. *Surface articulaire astragalienne antérieure.*
8. *Surface articulaire postéro-externe (ou thalamique).*

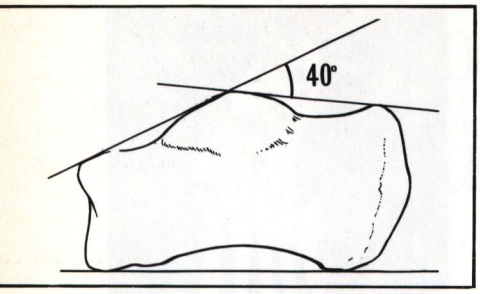

FIGURE 3
L'angle de Böhler

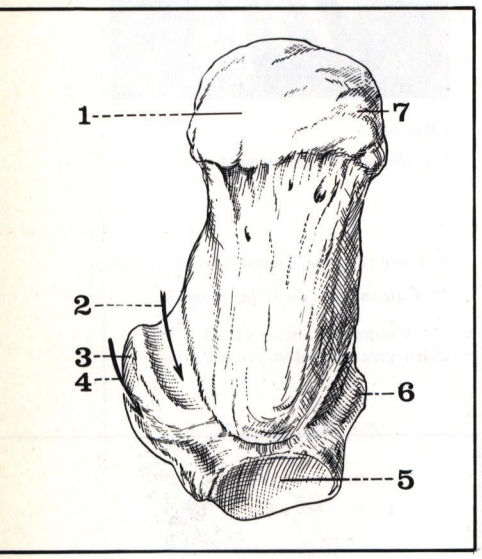

FIGURE 4
Face inférieure du calcanéum droit

1. *Tubérosité postéro-interne*
2. *Gouttière du fléchisseur propre du gros orteil*
3. *Petite apophyse du calcanéum*
4. *Gouttière du fléchisseur commun des orteils*
5. *Facette articulaire cuboïdienne*
6. *Tubérosité des péroniers*
7. *Tubérosité postéro-externe*

2. *La face inférieure,* allongée et concave d'avant en arrière comprend trois parties : deux tubérosités séparées par une surface intertubérositaire ;

— *en arrière : la tubérosité postérieure* occupe le tiers postérieur et représente le point d'appui du calcanéum sur le sol. Elle est subdivisée en deux tubercules (Fig. 4) :

interne ou processus médial (Processus Medialis Tuberis Calcanei), volumineux, où s'attachent le court fléchisseur plantaire (ou court fléchisseur des orteils) et l'adducteur du gros orteil,

externe ou processus latéral (Processus Lateralis Tuberis Calcanei), plus petit, où se fixe l'abducteur du petit orteil.

En arrière de la tubérosité postérieure, s'insère l'aponévrose plantaire.

— *au milieu :* la *surface intertubérositaire,* concave d'avant en arrière, mais convexe transversalement, striée d'orifices vasculaires, donne insertion aux faisceaux superficiels du ligament calcanéo-cuboïdien, et, en dehors, au faisceau externe de la chair carrée de Sylvius* (ou fléchisseur accessoire des orteils);

— *en avant : la tubérosité antérieure,* arrondie, peu développée, donne insertion aux faisceaux profonds du ligament calcanéo-cuboïdien.

3. *La face externe,* rugueuse et plane, plus haute en arrière qu'en avant, présente à sa partie médiane, à l'union 1/3 antérieur - 2/3 postérieurs, un tubercule externe qui sépare les tendons péroniers latéraux (le long péronier est sous-jacent, le court péronier sus-jacent) et porte ainsi le nom de « crête des péroniers » (Fig. 5).

Au-dessus et en arrière s'insère le ligament péronéo-calcanéen.

4. *La face interne,* également plus haute en arrière, apparaît comme une large gouttière, oblique en bas et en avant, la gouttière calcanéenne (Sulcus Calcanei).

Celle-ci est limitée (Fig. 6) :

— en bas : par le processus médial de la face inférieure,

— en haut : par la petite apophyse du calcanéum (Sustentaculum Tali) qui se détache en console et, par sa face supérieure, supporte la facette articulaire antérieure de la face supérieure, par sa face inférieure, surplombe la partie antéro-supérieure de la gouttière.

Au-dessous de la petite apophyse descend le tendon du fléchisseur propre du gros orteil, et, dans le fond de la gouttière, passent les éléments vasculo-nerveux (plantaires externes et internes) qui vont de la région postérieure de la jambe à la plante du pied.

Sur les 2/3 inférieurs de la face interne s'insère le chef interne de la chair carrée de Sylvius (ou fléchisseur accessoire des orteils).

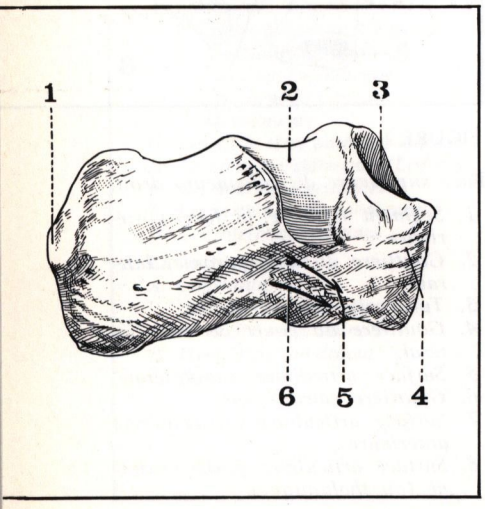

◀ FIGURE 5
Face externe (ou latérale) du calcanéum droit

1. *Insertion du tendon d'Achille*
2. *Facette articulaire postéro-externe (ou thalamique)*
3. *Facette articulaire astragalienne antérieure*
4. *Empreinte du muscle pédieux*
5. *Gouttière du court péronier latéral*
6. *Gouttière du long péronier latéral*

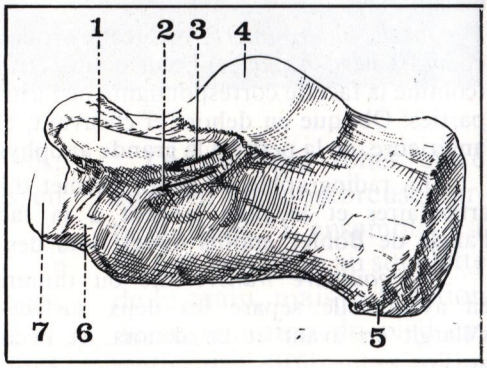

FIGURE 6 ▶
Face interne (ou médiale) du calcanéum droit

1. *Facette articulaire astragalienne antérieure*
2. *Gouttière du fléchisseur propre du gros orteil*
3. *Gouttière du fléchisseur commun des orteils*
4. *Facette articulaire postéro-externe*
5. *Tubérosité postéro-interne*
6. *Grande apophyse du calcanéum*
7. *Facette articulaire cuboïdienne*

*** Sylvius (ou Dubois) Jacques (1478-1555), chirurgien et anatomiste français, professeur de chirurgie à Paris**

5. *La face antérieure,* la plus petite, correspond à la portion antérieure de la grande apophyse. Elle présente sur toute sa surface la facette articulaire cuboïdienne (Facies Articularis Cuboidea), triangulaire à base supérieure, orientée en avant et en dedans, concave de haut en bas, mais convexe transversalement. Elle est surplombée par un relief osseux : le bec, ou rostrum, de la grande apophyse (Fig. 7).

6. *La face postérieure,* plus large en bas qu'en haut, convexe dans tous les sens, répond au relief du talon. Elle présente trois portions (Fig. 8) :

— supérieure, lisse, en rapport avec la bourse séreuse pré-achilléenne,

— moyenne, large et carrée, sur laquelle s'insère le tendon d'Achille,

— inférieure, rugueuse, oblique en bas et en avant, qui se continue par la tubérosité postérieure de la face inférieure.

L'ARCHITECTURE OSSEUSE du calcanéum, visible sur les coupes et les radiographies de profil, montre qu'il est formé (Fig. 9) :

a. d'une *corticale* de tissu compact, fort mince, renforcée au niveau des surfaces articulaires de la face supérieure, de la surface intertubérositaire de la face inférieure, et de la portion basse de la face postérieure ;

b. d'un *tissu spongieux,* orienté en travées qui répondent à 5 systèmes :

— *thalamique,* le plus important, divergeant de la facette postéro-externe (de la face supérieure) à la face postérieure. Par le système trochléen postérieur de l'astragale, les pressions se transmettent principalement sur le thalamus, et le système thalamique s'écrase lorsqu'elles sont trop fortes (chute d'un lieu élevé, par exemple),

— *apophysaire antérieur,* divergeant du sinus du tarse à la face antérieure,

— *plantaire antérieur,* assez réduit, divergeant de la face inférieure à la face antérieure,

— *plantaire postérieur,* plus développé, divergeant de la face inférieure à la partie postéro-supérieure du calcanéum,

— *achilléen,* renforçant la partie postérieure de l'os, et semblant continuer la direction du tendon d'Achille (Fig. 9).

Les quatre premiers systèmes s'entrecroisent à l'intérieur du calcanéum, et laissent subsister entre eux un « point faible », lieu électif des fractures.

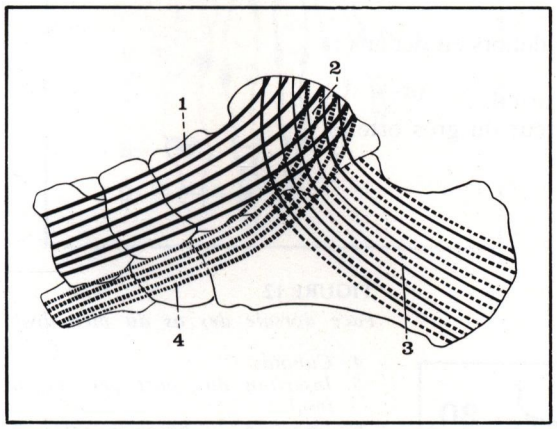

FIGURE 9

Disposition des travées osseuses dans le tarse postérieur

1. *Arc interne, passant par le scaphoïde, les trois cunéiformes, et les trois premiers métatarsiens*
2. *Système ogival inversé de l'astragale, répartissant les forces aux deux piliers de la voûte plantaire, selon l'angle d'inclinaison de cet os*
3. *Travées calcanéennes, comprenant les deux systèmes plantaires (arc interne et arc externe)*
4. *Arc externe, passant par le cuboïde et les deux derniers métatarsiens*

LE DÉVELOPPEMENT OSSEUX se fait à partir de deux *points d'ossification :*

• *primitif,* apparu au centre de l'os, au 5e mois intra-utérin, et formant la majeure partie du calcanéum, et les deux apophyses (grande et petite),

• *secondaire,* apparu vers 8 ans, et formant la coque talonnière postérieure.

La soudure définitive s'effectue entre 16 et 20 ans (Fig. 10).

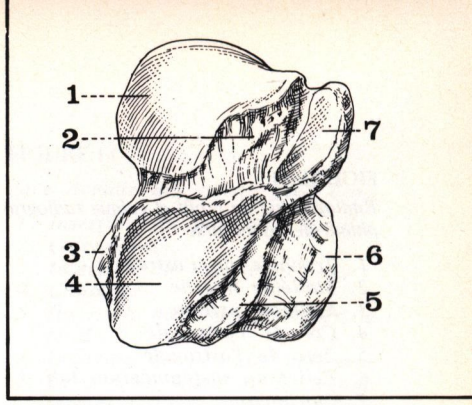

FIGURE 7

Face antérieure du calcanéum droit

1. *Surface articulaire postéro-externe*
2. *Gouttière calcanéenne*
3. *Tubérosité des péroniers*
4. *Facette cuboïdienne*
5. *Tubérosité antérieure*
6. *Tubérosité postéro-interne*
7. *Facette articulaire astragalienne antérieure*

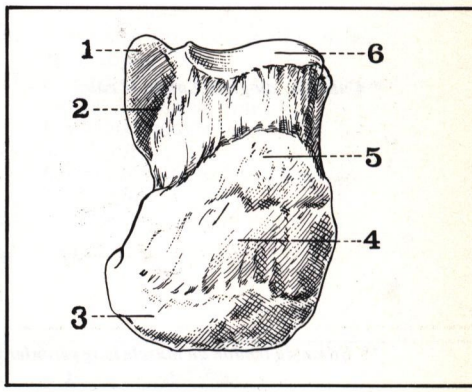

FIGURE 8

Face postérieure du calcanéum droit

1. *Sustentaculum tali*
2. *Gouttière calcanéenne*
3. *Tubérosité postéro-interne*
4. *Surface rugueuse de la face postérieure*
5. *Surface lisse de la face postérieure*
6. **Facette articulaire astragalienne postérieure**

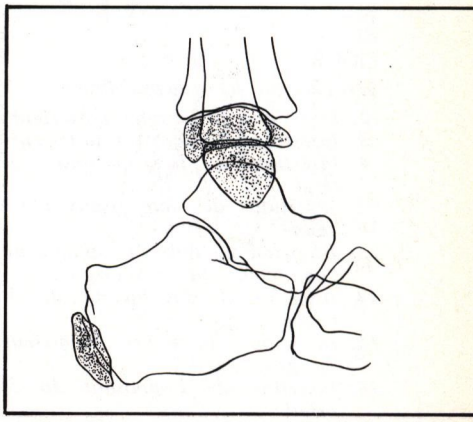

FIGURE 10

Le développement osseux du calcanéum (vue de profil)
Aspect à 6 ans

FIGURE 11

Radiographie de profil et calque radiographique des os du tarse

1. *Trochlée de l'astragale*
2. *Malléole interne*
3. *Malléole externe*
4. *Col de l'astragale*
5. *Tête de l'astragale*
6. *Relief du sustentaculum tali*
7. *Calcanéum*
8. *Tubérosité postérieure du calcanéum*
9. *Tubérosité antérieure du calcanéum*
10. *Scaphoïde*
11. *Cuboïde*
12. *Tubérosité du 5e métatarsien*

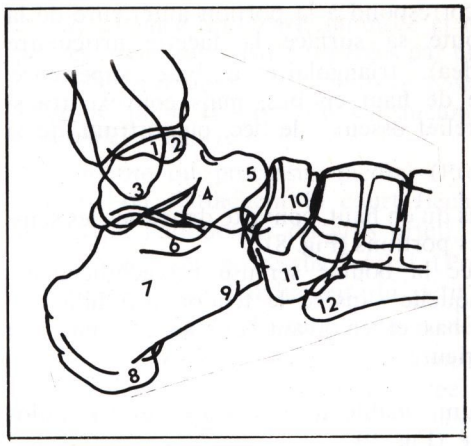

b. Le tarse antérieur

Il comprend 5 os juxtaposés (Fig. 11) :

— au niveau du 1/3 externe du pied : le cuboïde,

— au niveau des 2/3 internes : le scaphoïde (postérieur) et les trois cunéiformes (antérieurs).

• L'OS CUBOÏDE* (Os Cuboideum), en forme de coin, ou de prisme triangulaire, plus large en arrière qu'en avant, est encastré entre la grande apophyse du calcanéum et les deux derniers métatarsiens (Fig. 12 et 13).

On lui décrit 6 faces :

1. *La face supérieure* ou dorsale, rugueuse, très inclinée en dehors, est en continuité avec la face externe du calcanéum (Fig. 14).

2. *La face inférieure* ou plantaire, est traversée obliquement en avant et en dedans par une crête saillante et mousse, la *tubérosité du cuboïde* (Tuberositas Ossis Cuboidei), qui la divise en deux versants (Fig. 15) :

– antérieur, en forme de gouttière oblique, où glisse le tendon du long péronier latéral (Sulcus Tend. m. Peronei Longi)**,

— postérieur, plus étendu, donnant insertion au ligament calcanéo-cuboïdien inférieur, et se prolongeant sous le calcanéum par une saillie interne, l'apophyse pyramidale.

Sur la tubérosité s'insèrent, de dehors en dedans :
l'opposant du petit orteil,
le court fléchisseur du petit orteil,
le faisceau oblique de l'adducteur du gros orteil.

** Cuboïde : du grec, Cubos, le cube*

*** Sillon du tendon du muscle long péronier*

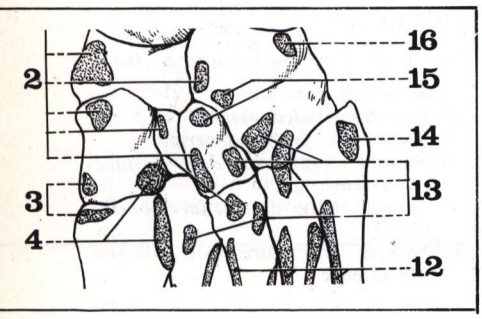

FIGURE 13

Face plantaire des os du pied droit

2. *Insertions du jambier postérieur*
3. *Insertions du jambier antérieur*
4. *Insertions du long péronier latéral*
12. *Insertions des interosseux plantaires*
13. *Insertion du faisceau oblique de l'adducteur du gros orteil*
14. *Insertion de l'abducteur du 5e orteil*
15. *Insertions du court fléchisseur du gros orteil*
16. *Insertion de l'opposant du 5e orteil*

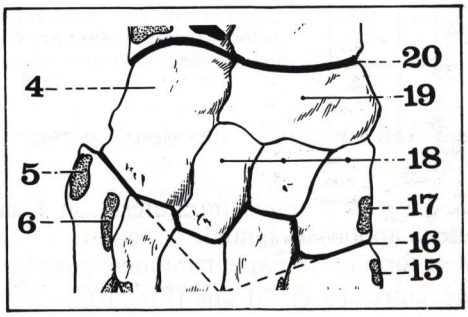

FIGURE 12

Face dorsale des os du pied droit

4. *Cuboïde*
5. *Insertion du court péronier latéral*
6. *Insertion du péronier antérieur*
15. *Insertion du jambier antérieur sur le 1er métatarsien*
16. *Extrémité interne de l'interligne de Lisfranc*
17. *Insertion du jambier antérieur sur le 1er cunéiforme*
18. *Les trois cunéiformes*
19. *Scaphoïde*
20. *Extrémité interne de l'interligne de Chopart*

3. *La face antérieure* est divisée par une crête verticale en deux facettes articulaires :
l'une interne, pour le 4e métatarsien,
l'autre externe, pour le 5e métatarsien.

4. *La face postérieure* présente une facette articulaire calcanéenne, disposée « en selle », c'est-à-dire concave verticalement, et convexe transversalement.

5. *La face interne* présente deux facettes articulaires :
l'une postérieure, pour le scaphoïde,
l'autre antérieure, pour le 3e cunéiforme.

6. *La face externe*, la plus réduite, répond au bord externe du pied, et forme une arête échancrée par l'origine de la gouttière du long péronier.

LE DÉVELOPPEMENT OSSEUX se fait à partir d'un point d'ossification apparu pendant les 6 premiers mois de la vie (Fig. 21, page 1663).

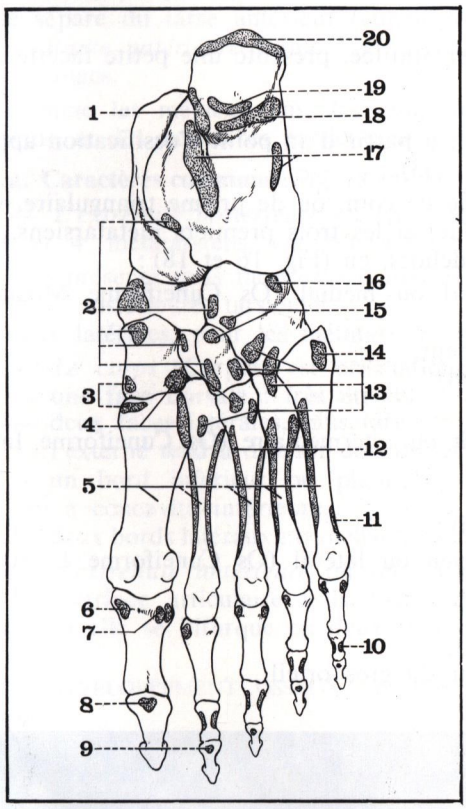

FIGURE 15

Face plantaire des os du pied droit

1. *Insertion de l'abducteur du gros orteil*
2. *Insertions du jambier postérieur*
3. *Insertions du jambier antérieur*
4. *Insertions du long péronier latéral*
5. *Les cinq métatarsiens*
6. *Insertion de l'abducteur du gros orteil*
7. *Insertions du court fléchisseur et de l'adducteur du gros orteil*
8. *Insertion du fléchisseur propre du gros orteil*
9. *Insertion du fléchisseur commun du 2e orteil*
10. *Insertions du court fléchisseur plantaire*
11. *Insertion de l'opposant du 5e orteil*
12. *Insertions des interosseux plantaires*
13. *Insertion du faisceau oblique de l'adducteur du gros orteil*
14. *Insertion de l'abducteur du 5e orteil*
15. *Insertions du court fléchisseur du gros orteil*
16. *Insertion de l'opposant du 5e orteil*
17. *Insertions de la chair carrée*
18. *Insertion de l'abducteur du 5e orteil*
19. *Insertion du court fléchisseur plantaire*
20. *Insertion du tendon d'Achille*

FIGURE 14

Face dorsale des os du pied droit

1. *Insertion du tendon d'Achille*
2. *Calcanéum*
3. *Insertion du muscle pédieux*
4. *Cuboïde*
5. *Insertion du court péronier latéral*
6. *Insertion du péronier antérieur*
7. *Le prolongement de l'extrémité interne de l'interligne de Lisfranc atteint le milieu du 5e métatarsien*
8. *Têtes des métatarsiens*
9. *Insertion des extenseurs du 2e orteil*
10. *Insertion des extenseurs du gros orteil*
11. *Chefs externes du pédieux*
12. *Chef interne du pédieux*
13. *Le prolongement de l'extrémité externe de l'interligne de Lisfranc atteint la tête du 1er métatarsien*
14. *Insertion des muscles interosseux*
15. *Insertion du jambier antérieur sur le 1er métatarsien*
16. *Extrémité interne de l'interligne de Lisfranc*
17. *Insertion du jambier antérieur sur le 1er cunéiforme*
18. *Les trois cunéiformes*
19. *Scaphoïde*
20. *Extrémité interne de l'interligne de Chopart*
21. *Poulie de l'astragale*

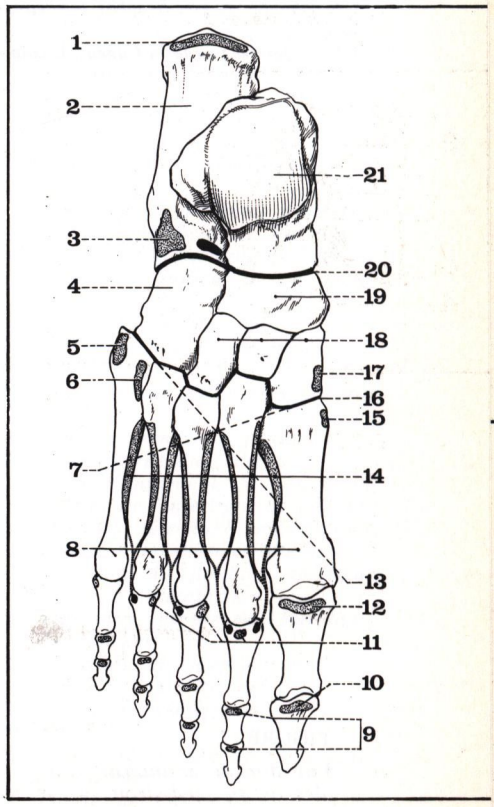

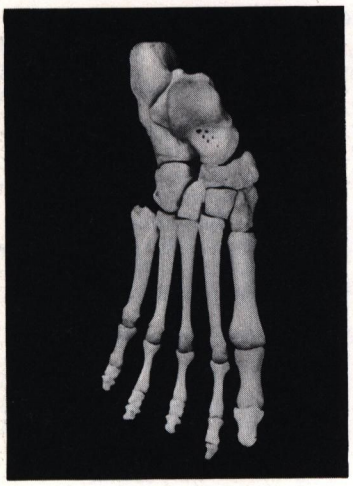

FIGURE 16
Vue dorsale des os du pied droit

• L'OS SCAPHOÏDE* ou os naviculaire (Os Naviculare), en forme de « nacelle », est plus large que haut, et aplati d'avant en arrière. Son grand axe en oblique en bas et en dedans, et son aspect est arqué, à convexité supérieure, entre la tête de l'astragale et les trois cunéiformes.

On lui décrit 4 faces et 2 extrémités :

1. *La face antérieure,* convexe et articulaire, est divisée par deux crêtes mousses en trois facettes correspondant aux trois cunéiformes.

2. *La face postérieure,* concave et articulaire, orientée en arrière et en haut, est entièrement occupée par la facette astragalienne, elliptique, allongée suivant le grand axe de l'os, et formant une cavité glénoïde.

3. *La face supérieure* ou dorsale est fortement convexe (Fig. 14).

4. *La face inférieure* ou plantaire, irrégulière et concave, présente une gouttière dans laquelle glissent les expansions tendineuses du jambier postérieur (Fig. 15).

5. *L'extrémité interne* présente un tubercule saillant, ou tubérosité du scaphoïde (Tuberositas Ossis Navicularis) sur lequel s'insère le tendon principal du jambier postérieur.

6. *L'extrémité externe,* moins bien limitée, présente une petite facette articulaire pour le cuboïde.

LE DÉVELOPPEMENT OSSEUX se fait à partir d'un point d'ossification apparu entre 3 ans et 5 ans (Fig. 21, page 1663).

• LES OS CUNÉIFORMES*, en forme de coin, ou de prisme triangulaire, sont enclavés entre le scaphoïde, le cuboïde, et les trois premiers métatarsiens.

On les distingue, de dedans en dehors, en (Fig. 16 et 18) :

— *premier cunéiforme* ou grand ou médial (Os Cuneiforme Mediale), sur lequel s'insèrent :
les jambiers antérieur et postérieur,
le court fléchisseur du gros orteil,
le premier interosseux dorsal ;

— *deuxième cunéiforme* ou petit ou intermédiaire (Os Cuneiforme Intermedium), sur lequel s'insèrent :
le jambier postérieur,
le court fléchisseur du gros orteil ;

— *troisième cunéiforme* ou moyen ou latéral (Os Cuneiforme Laterale), sur lequel s'insèrent :
le jambier postérieur,
le court fléchisseur du gros orteil,
le faisceau oblique de l'adducteur du gros orteil.

**** Scaphoïde : du grec Scaphos, le navire, la nacelle***
**** Cunéiformes : du latin Cuneus, le coin***

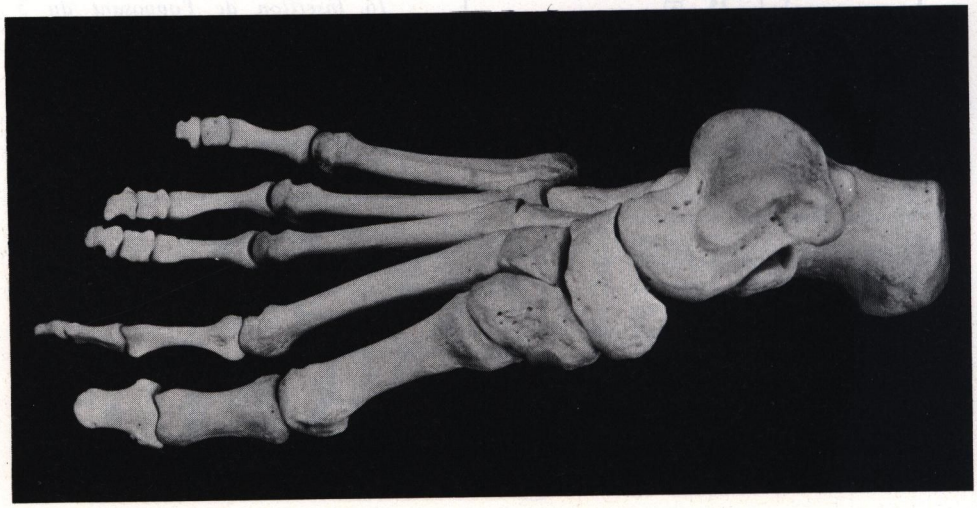

FIGURE 17
Vue dorsale et interne des os du pied droit.

Chaque cunéiforme présente :
— une face postérieure, qui s'articule avec le scaphoïde,
— une face antérieure, répondant à l'un des trois premiers métatarsiens,
— deux faces latérales, qui leur permettent de s'articuler entre eux, et, pour la face interne du 1er, de former le bord interne du pied, pour la face externe du 3e, de s'articuler avec le cuboïde.

LE DÉVELOPPEMENT OSSEUX se fait à partir de points d'ossification apparu :

pour le 1er et le 2e : entre 2 et 3 ans,
pour le 3e : à la fin de la première année (Fig. 2, page 1663).

B. LE MÉTATARSE (Metatarsus)

Formé par les 5 métatarsiens, il constitue un véritable « gril osseux » quadrilatère, analogue à celui formé par les métacarpiens.

Recourbé transversalement, il est concave en bas et représente le segment antérieur de la voûte plantaire.

Sa limite postérieure forme l'interligne tarso-métatarsien (ou de Lisfranc)* qui le sépare du tarse antérieur (cunéiformes et cuboïde),

sa limite antérieure forme l'interligne métatarso-phalangien, qui le sépare des phalanges.

Comme les métacarpiens, les cinq métatarsiens présentent des caractères communs, et des caractères particuliers, propres à chacun d'eux.

a. Caractères communs (Fig. 18 et 19)

— *L'extrémité postérieure ou base* (Basis), est conformée, surtout pour les 2e, 3e et 4e métatarsiens, en coin à base dorsale.

Elle présente trois facettes articulaires :
l'une postérieure, tarsienne,
deux latérales, pour les métatarsiens adjacents.

— *Le corps* (Corpus) est prismatique triangulaire, avec :
— une face dorsale : très étroite,
— deux faces latérales, plus larges :
l'externe tend à devenir dorsale, et l'interne plantaire,
— un bord inférieur ou plantaire : épais et mousse, il présente une courbure à concavité inférieure,
— deux bords latéraux : tranchants, surtout en dehors.

— *L'extrémité antérieure* ou *tête* (Caput) est incurvée vers la plante du pied. La surface articulaire a la forme d'un double condyle, surtout étendu en bas, où elle se bifurque en deux tubercules latéraux séparés par une petite rainure.

LE DÉVELOPPEMENT OSSEUX se fait à partir de deux points d'ossification :

— l'un primitif, apparu au cours du 3e mois intra-utérin, forme le corps des métas, ainsi que la tête du 1er, et la base des quatre autres,
— l'autre secondaire, apparu entre 3 et 4 ans, forme la base du 1er, et la tête des quatre autres (Fig. 21, page 1663).

La soudure diaphyso-épiphysaire se fait entre 15 et 20 ans.

b. Caractères particuliers (Fig. 18 et 19)

— *Le premier métatarsien* (Ossa Metatarsalia I) est le plus court et le plus gros.

Sa base présente un *tubercule interne,* très saillant, et point de repère important, car il marque le milieu du bord interne du pied, et une *tubérosité externe* (Tuberositas Ossis Metatarsalis I) sur laquelle s'insère le long péronier latéral.

Sa tête, volumineuse, est aplatie de haut en bas ; elle présente deux gouttières latérales pour les os sésamoïdes.

Du grec, Meta : au-delà de, Tarsos = le tarse

*** Lisfranc de Saint-Martin Jacques (*cf.* page 1189)**

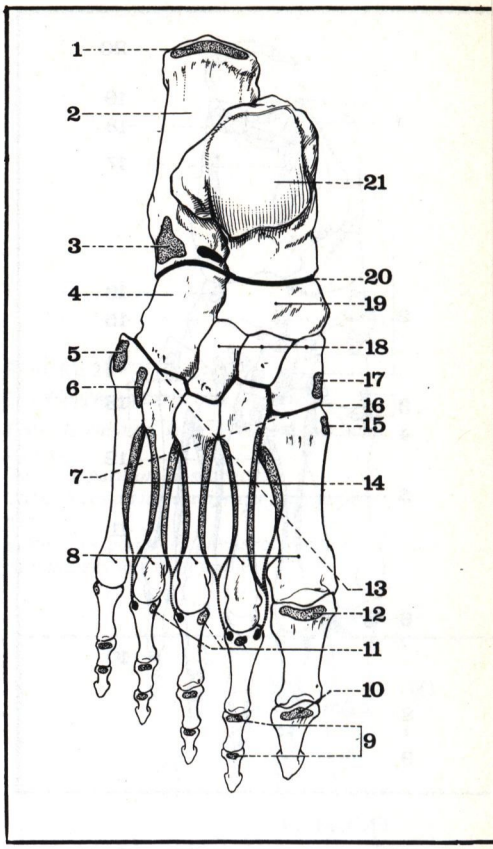

FIGURE 18

Face dorsale des os du pied droit

1. *Insertion du tendon d'Achille*
2. *Calcanéum*
3. *Insertion du muscle pédieux*
4. *Cuboïde*
5. *Insertion du court péronier latéral*
6. *Insertion du péronier antérieur*
7. *Le prolongement de l'extrémité interne de l'interligne de Lisfranc atteint le milieu du 5e métatarsien*
8. *Têtes des métatarsiens.*
9. *Insertion des extenseurs du 2e orteil*
10. *Insertion des extenseurs du gros orteil*
11. *Chefs externes du pédieux*
12. *Chef interne du pédieux*
13. *Le prolongement de l'extrémité externe de l'interligne de Lisfranc atteint la tête du 1er métatarsien*
14. *Insertion des muscles interosseux*
15. *Insertion du jambier antérieur sur le 1er métatarsien*
16. *Extrémité interne de l'interligne de Lisfranc*
17. *Insertion du jambier antérieur sur le 1er cunéiforme*
18. *Les trois cunéiformes*
19. *Scaphoïde*
20. *Extrémité interne de l'interligne de Chopart*
21. *Poulie de l'astragale*

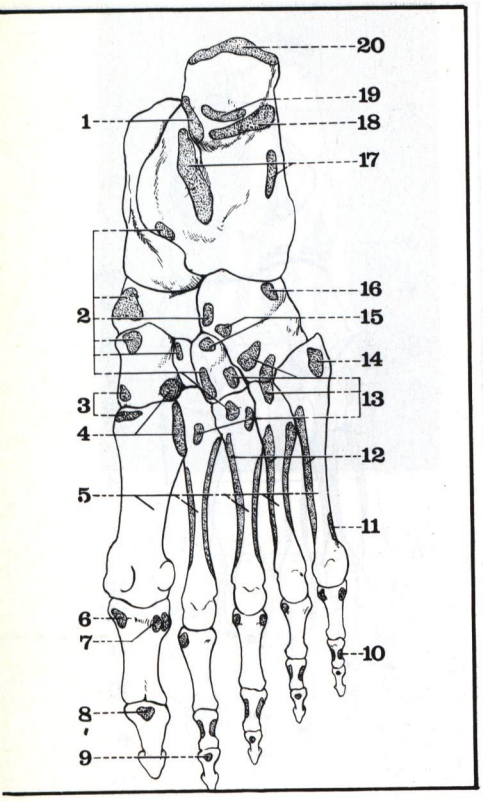

FIGURE 19
Face plantaire des os du pied droit

1. *Insertion de l'abducteur du gros orteil*
2. *Insertions du jambier postérieur*
3. *Insertions du jambier antérieur*
4. *Insertions du long péronier latéral*
5. *Les cinq métatarsiens*
6. *Insertion de l'abducteur du gros orteil*
7. *Insertions du court fléchisseur et de l'adducteur du gros orteil*
8. *Insertion du fléchisseur propre du gros orteil*
9. *Insertion du fléchisseur commun du 2e orteil*
10. *Insertions du court fléchisseur plantaire*
11. *Insertion de l'opposant du 5e orteil*
12. *Insertions des interosseux plantaires*
13. *Insertion du faisceau oblique de l'adducteur du gros orteil*
14. *Insertion de l'abducteur du 5e orteil*
15. *Insertions du court fléchisseur du gros orteil*
16. *Insertion de l'opposant du 5e orteil*
17. *Insertions de la chair carrée*
18. *Insertion de l'abducteur du 5e orteil*
19. *Insertion du court fléchisseur plantaire*
20. *Insertion du tendon d'Achille*

*** Os des doigts du pied**

— *Le deuxième métatarsien* (Ossa Metatarsalia II) est le plus long de tous les métatarsiens.

Sa base s'enfonce entre le 1er et le 3e cunéiformes, pour s'articuler par sa face postérieure avec le 2e cunéiforme, et par ses faces latérales avec le cunéiforme et le métatarsien correspondant.

— *Le troisième métatarsien* (Osa Metatarsalia III) est plus court que le 2e.

Sa base présente sur sa face interne deux facettes articulaires pour le 2e métatarsien.

— *Le quatrième métatarsien* (Ossa Metatarsalia IV) est à peine plus court que le 3e.

Sa base présente une facette quadrilatère pour le cuboïde ; sa face interne s'articule avec le 3e métatarsien et le 3e cunéiforme ; sa face externe avec le 5e métatarsien.

— *Le cinquième métatarsien* (Ossa Metatarsalia V) est plus court que le 4e, mais plus long que le 1er.

Sa base, aplatie de haut en bas, se continue en dehors par un gros tubercule : l'apophyse styloïde, ou *tubérosité du 5e métatarsien* (Tubérositas Ossis Metatarsalis V) qui fait saillie sur le bord externe du pied, et donne insertion au court péronier latéral.

C. LES PHALANGES (Ossa Digitorum Pedis)*

Elles forment le squelette des orteils. Au nombre de trois par orteil (à l'exception du gros orteil qui n'en possède que deux), elles présentent une légère angulation dorsale sur l'axe des métas, et une inflexion plantaire de la 3e phalange (Fig. 19 et 20).

Comme celles des doigts, elles se développent par deux *points d'ossification :*

— l'un primitif pour le corps et la tête,

— l'autre secondaire pour la base.

a. La première phalange ou phalange proximale (Phalanx Proximalis) est la plus longue.

Sa base est large, avec une cavité glénoïde articulaire.

Son corps est aplati transversalement.

Sa tête est en forme de trochlée.

b. La deuxième phalange ou phalange moyenne (Phalanx Media), courte et atrophiée, n'a presque pas de corps.

Ses extrémités, aplaties de haut en bas, ont des surfaces articulaires :
concave au niveau de la base,
convexe au niveau de la tête.

c. La troisième phalange ou phalange distale (Phalanx Distalis), rudimentaire (surtout pour les 4e et 5e orteils), est aplatie et terminée par un bourrelet unguéal en forme de croissant, *la tubérosité* (Tubérositas Phalangis Distalis).

FIGURE 20
Vue dorsale et externe des os du pied droit

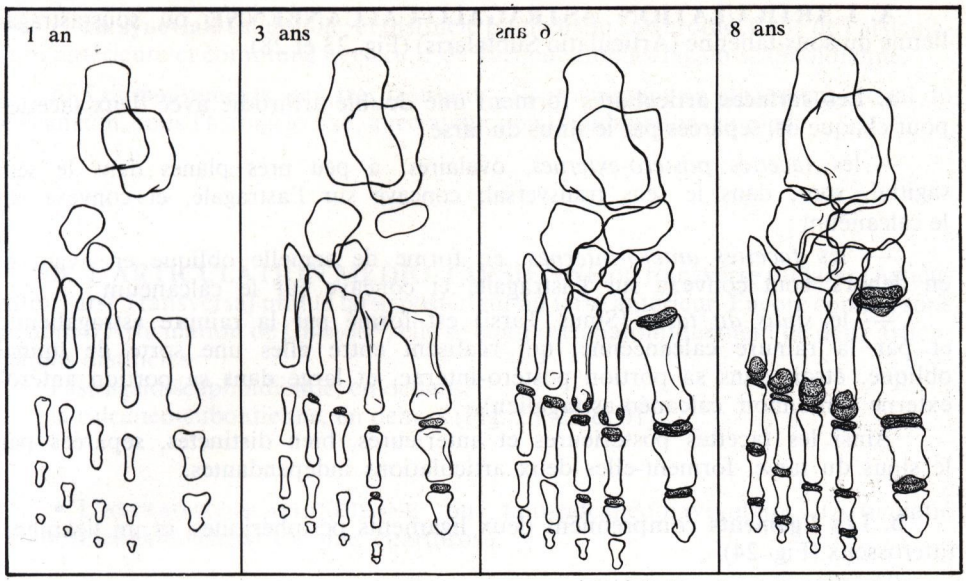

FIGURE 21
Développement osseux du pied droit
1 an : *le cuboïde, et le 3e cunéiforme sont visibles*
3 ans : *apparition du scaphoïde*
6 ans : *les os du tarse antérieur sont au complet*
8 ans : *les points épiphysaires métatarso-phalangiens sont bien formés*

D. LES OS SURNUMÉRAIRES (Fig. 22)

Indépendamment des *os sésamoïdes* situés au niveau du 1er métatarsien (et parfois du 2e et du 5e), il faut signaler l'existence possible d'*os surnuméraires* qu'il faut connaître pour éviter de les interpréter sur les radiographies comme des fractures parcellaires.

Nous avons déjà cité l'*os trigone* (Os Trigonum), situé en arrière de l'astragale (*cf.* Os et articulations du cou-de-pied, page 1628).

D'autres petits os peuvent se rencontrer, presque toujours pairs et symétriques :

— *le scaphoïde accessoire* ou os tibial externe, qui semble se détacher de la tubérosité interne,

— *l'os vésalien** (Os Vesalianum), situé en arrière de la tubérosité du 5e métatarsien,

— *l'os intermétatarsien,* encastré entre les bases des deux premiers métatarsiens,

— *le cuboïde secondaire,* intercalé entre le cuboïde et le scaphoïde,

— *l'os péronier,* situé sur la face externe du cuboïde, qu'il faut différencier du sésamoïde du long péronier latéral.

Enfin, certains os du tarse, comme le scaphoïde, le cuboïde, ou le 1er cunéiforme, peuvent être subdivisés, à partir de deux points d'ossification qui évoluent sans soudure ultérieure : ce sont les *os bipartites.*

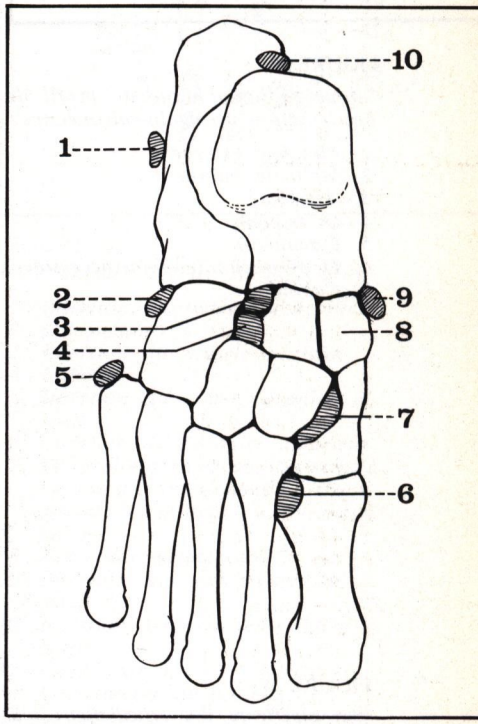

FIGURE 22
Les os surnuméraires du pied
1. *Processus péronier du calcanéum*
2. *Os péronéum (cuboïde accessoire)*
3. *Calcanéum surnuméraire*
4. *Cuboïde secondaire*
5. *Os vésalanium*
6. *Os intermétatarsien*
7. *Os intercunéiforme*
8. *Scaphoïde bipartitum*
9. *Os tibial externe (ou scaphoïde accessoire)*
10. *Os trigone (ou astragale accessoire)*

2. Les articulations

Elles comprennent sept groupes :
— l'articulation entre l'astragale et le calcanéum,
— l'articulation entre le tarse postérieur et le tarse antérieur,
— les articulations des os du tarse antérieur entre eux,
— l'articulation du tarse antérieur avec le métatarse,
— les articulations des métatarsiens entre eux,
— les articulations des métatarsiens avec les phalanges,
— les articulations des phalanges entre elles.

*** Vésale Andréas (1514-1564), médecin et anatomiste flamand, professeur d'anatomie à Padoue, Bologne et Pise (Italie)**

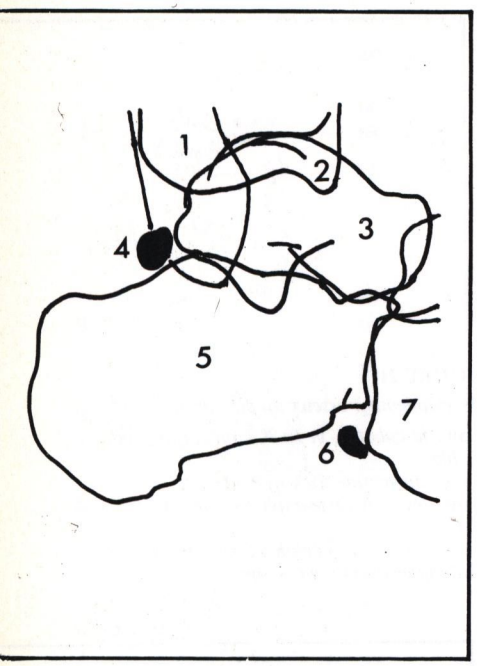

FIGURE 23

Calque radiographique de profil de l'articulation astragalo-calcanéenne.

1. *Malléole externe*
2. *Malléole interne*
3. *Astragale*
4. *Os trigone*
5. *Calcanéum*
6. *Os péronéum (cuboïde accessoire)*
7. *Cuboïde*

A. L'ARTICULATION ASTRAGALO-CALCANÉENNE ou sous-astragalienne ou sous-talienne (Articulatio Subtalaris) (Fig. 23 et 28).

a. Les surfaces articulaires forment une double arthrodie avec deux facettes pour chaque os, séparées par le sinus du tarse :

— les *facettes postéro-externes,* ovalaires, à peu près planes dans le sens sagittal, sont, dans le sens transversal, concave sur l'astragale, et convexe sur le calcanéum ;

— les *facettes antéro-internes,* en forme de semelle oblique en avant et en dehors, sont convexe sur l'astragale, et concave sur le calcanéum ;

— le *sinus du tarse* (Sinus Tarsi) est formé par la rainure astragalienne et par la rainure calcanéenne, qui réalisent entre elles une sorte de tunnel oblique, étroit dans sa portion postéro-interne, et large dans sa portion antéro-externe (entonnoir calcanéo-astragalien).

Ainsi les facettes postérieures et antérieures, bien distinctes, séparées par le sinus du tarse, forment-elles deux articulations indépendantes.

b. Les ligaments comprennent deux ligaments périphériques, et un ligament interosseux (Fig. 24).

Périphériques :

– ligament astragalo-calcanéen externe, ou latéral (Ligamentum Talocalcaneum Laterale) : très court, de l'apophyse externe de l'astragale à la face externe du thalamus ;

– ligament astragalo-calcanéen postérieur, ou médial (Ligamentum Talocalcaneum Mediale) : oblique en bas et en dehors, du tubercule postéro-externe de l'astragale à la face supérieure du calcanéum ; lorsque l'os trigone existe, il s'insère également sur lui.

Interosseux (Ligamentum Talocalcaneum Interosseum) : de beaucoup le plus important : situé dans le sinus du tarse, il forme une sorte de barrière entre les articulations antérieures et postérieures, et porte parfois le nom de « ligament en haie ».

Il se dispose en deux plans :

— postérieur : mince, situé en avant de l'articulation astragalo-calcanéenne postérieure,

— antérieur : épais, situé en arrière de l'articulation astragalo-calcanéenne antérieure.

Séparés l'un de l'autre par du tissu cellulo-graisseux, ces deux plans sont courts et rapprochés dans la portion interne du sinus, alors qu'ils sont longs et écartés dans la portion externe. Leur section constitue la clef de la désarticulation sous-astragalienne.

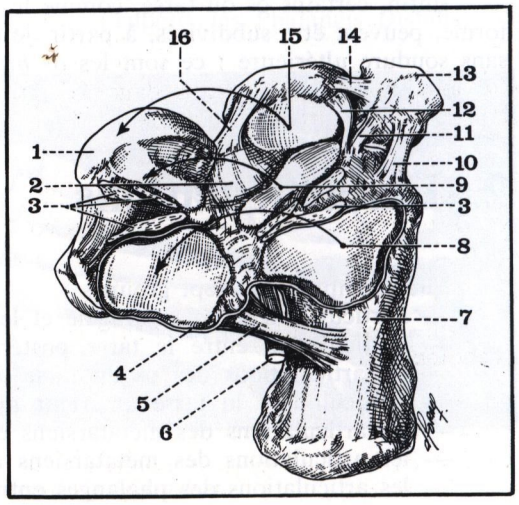

FIGURE 24

Vue supérieure des articulations sous-astragalienne et médio-tarsienne (après bascule de l'astragale en dedans)

1. *Champ scaphoïdien de la tête de l'astragale*
2. *Fibro-cartilage glénoïdien*
3. *Ligament interosseux astragalo-calcanéen*
4. *Capsule de l'articulation sous-astragalienne*
5. *Ligament astragalo-calcanéen postérieur*
6. *Tendon du fléchisseur propre du gros orteil*
7. *Face supérieure du calcanéum*
8. *Facette thalamique du calcanéum*
9. *Surface articulaire antérieure*
10. *Ligament calcanéo-cuboïdien supérieur*
11. *Ligament calcanéo-cuboïdien interne*
12. *Ligament calcanéo-scaphoïdien externe*
13. *Cuboïde*
14. *Ligament scaphoïdo-cuboïdien dorsal*
15. *Cavité glénoïde du scaphoïde*
16. *Ligament calcanéo-scaphoïdien inférieur*

c. La synoviale est double, et distincte pour chaque arthrodie. Celle de l'articulation antérieure et commune avec celle de l'articulation astragalo-scaphoïdienne.

d. Les mouvements sont très restreints ; ils permettent un glissement latéral du calcanéum, sous l'astragale fixé, avec abduction ou adduction du pied.

B. L'ARTICULATION MÉDIO-TARSIENNE ou transverse du tarse (Articulatio Tarsi Transversa) unit le tarse postérieur au tarse antérieur. Encore connue sous le nom d'Articulation de CHOPART*, elle se compose anatomiquement de deux articulations distinctes :

l'astragalo-scaphoïdienne, en dedans,
la calcanéo-cuboïdienne, en dehors (Fig. 25, 28 et 31).

• L'ASTRAGALO-SCAPHOÏDIENNE ou talo-calcanéo-navivulaire (Articulatio Talocalneonavicularis) est une énarthrose.

a. Surfaces articulaires

— *en arrière :* la tête de l'astragale (Caput Tali), subdivisée en trois portions :

— antéro-supérieure, ou scaphoïdienne, la plus grande,
— intermédiaire, ou ligamentaire (ligament calcanéo-scaphoïdien inférieur),
— postéro-inférieure, ou calcanéenne ;
— *en avant :* la cavité glénoïde du scaphoïde, ovalaire, à grand axe oblique en bas et en dedans.

D'autres formations complètent la surface de réception de la tête de l'astragale à la partie basse :

— la face supérieure du ligament calcanéo-scaphoïdien inférieur, recouvert de cartilage, et formant le « ligament glénoïdien », par sa couche profonde ;
— la portion antérieure de la facette antéro-interne du calcanéum.

b. Ligaments (Fig. 26)

— *astragalo-scaphoïdien supérieur* ou talo-naviculaire (Ligamentum Talonaviculare) : large et mince, contournant la tête de l'astragale, du col de cet os à la face supérieure du scaphoïde ;

— *calcanéo-scaphoïdien inférieur* ou calcanéo-naviculaire plantaire (Ligamentum Calcaneonaviculare Plantare) :

— sa couche profonde forme le « ligament glénoïdien », que nous venons de citer,

— sa couche superficielle, épaisse et solide, est tendue de la petite apophyse du calcanéum à la face inférieure du scaphoïde, et à son extrémité interne ; elle joue un rôle important dans le maintien de la voûte plantaire dans la station debout et dans la marche.

c. Synoviale

Commune avec celle de l'articulation astragalo-calcanéenne antérieure, elle pousse de grosses franges entre les deux couches du ligament calcanéo-scaphoïdien inférieur.

• LA CALCANÉO-CUBOÏDIENNE (Articulatio Calcaneocuboidea) est une trochoïde.

a. Surfaces articulaires

— *en arrière :* la face antérieure du calcanéum,
— *en avant :* la face postérieure du cuboïde, « en selle ».

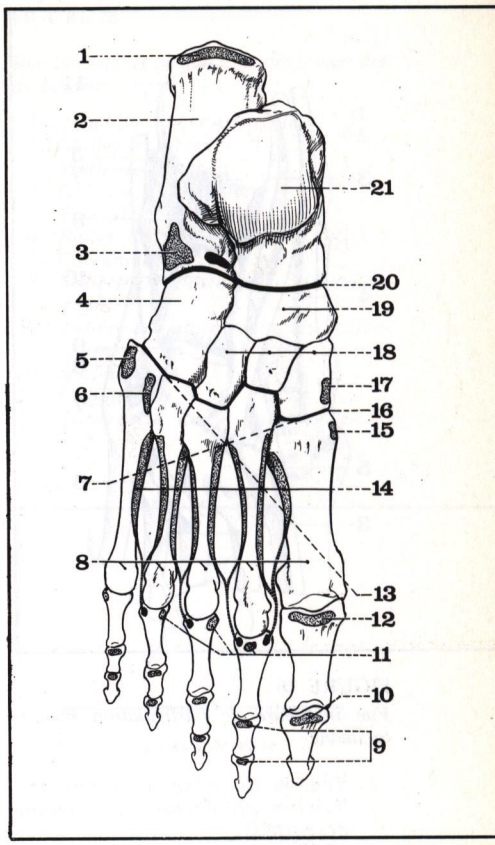

FIGURE 25
Face dorsale des os du pied droit

1. *Insertion du tendon d'Achille*
2. *Calcanéum*
3. *Insertion du muscle pédieux*
4. *Cuboïde*
5. *Insertion du court péronier latéral*
6. *Insertion du péronier antérieur*
7. *Le prolongement de l'extrémité interne de l'interligne de Lisfranc atteint le milieu du 5e métatarsien*
8. *Têtes des métatarsiens*
9. *Insertion des extenseurs du 2e orteil*
10. *Insertion des extenseurs du gros orteil*
11. *Chefs externes du pédieux*
12. *Chef interne du pédieux*
13. *Le prolongement de l'extrémité externe de l'interligne de Lisfranc atteint la tête du 1er métatarsien*
14. *Insertion des muscles interosseux*
15. *Insertion du jambier antérieur sur le 1er métatarsien*
16. *Extrémité interne de l'interligne de Lisfranc*
17. *Insertion du jambier antérieur sur le 1er cunéiforme*
18. *Les trois cunéiformes*
19. *Scaphoïde*
20. *Extrémité interne de l'interligne de Chopart*
21. *Poulie de l'astragale*

*** Chopart François (*cf.* page 1655)**

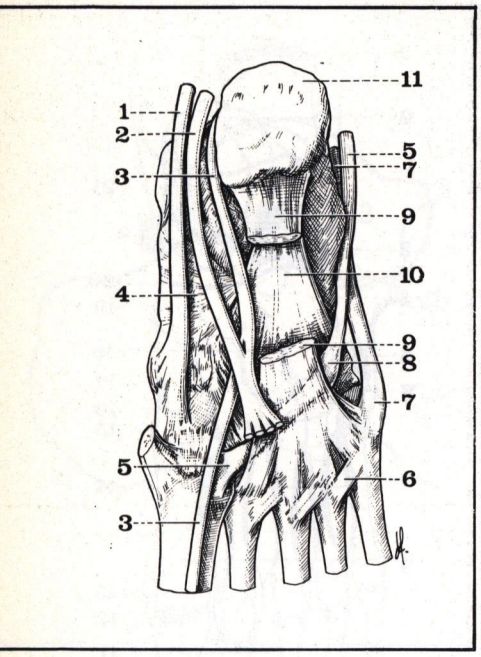

FIGURE 26
Vue inférieure de l'articulation médio-tarsienne

1. *Tendon du jambier postérieur*
2. *Tendon du fléchisseur commun des orteils*
3. *Tendon du fléchisseur propre du gros orteil*
4. *Ligament glénoïdien*
5. *Tendon du long péronier latéral*
6. *Ligament inter-métatarsien plantaire*
7. *Tendon du court péronier latéral*
8. *Sésamoïde du long péronier latéral*
9. *Plan superficiel du ligament calcanéo-cuboïdien plantaire*
10. *Plan profond de ce ligament*
11. *Tubérosité postéro-externe*

b. Ligaments (Fig. 26 et 27)

— *calcanéo-cuboïdien supérieur* ou dorsal (Ligamentum Calcaneocuboideum Dorsale) : aplati et mince, il renforce la partie supéro-externe de la capsule;

— *calcanéo-cuboïdien inférieur* ou plantaire (Ligamentum Calcaneocuboideum Plantare) : large et épais, il va de la face inférieure du calcanéum à la face inférieure du cuboïde, et il se prolonge jusqu'à la base des trois derniers métatarsiens ;

— sa couche profonde, très courte, issue de la tubérosité antérieure du calcanéum, s'étale en éventail et se fixe sur le versant postérieur de la tubérosité du cuboïde ;

— sa couche superficielle, ou grand ligament de la plante, issue de la surface intertubérositaire, se fixe sur la base des trois derniers métatarsiens, transformant en canal ostéo-fibreux la gouttière du long péronier latéral.

c. Synoviale

Moins lâche que celle de l'astragalo-scaphoïdienne, elle émet un diverticule externe.

• LE LIGAMENT DE CHOPART, en Y, ou bifurqué (Ligamemtum Bifurcatum) doit être étudié séparément car il est commun aux deux articulations. Il forme une sorte de cloison longitudinale placée de champ entre les surfaces internes et externes (Fig. 27 et 33).

A partir de son insertion calcanéenne, il se divise en deux faisceaux qui s'écartent l'un de l'autre, comme les branches d'un Y.

a. Insertion calcanéenne

Sur la partie la plus antérieure de la face supérieure de la grande apophyse.

b. Faisceau interne

Ligament calcanéo-scaphoïdien ou calcanéo-naviculaire (Ligamentum Calcaneonaviculare) ; épais et long, il forme une cloison sagittale et se termine sur l'extrémité externe du scaphoïde.

c. Faisceau externe

Le ligament calcanéo-cuboïdien (Ligamentum Calcaneocuboïdeum) ; plus court, il est disposé horizontalement et se fixe sur la face supérieure du cuboïde

La section de ce ligament, puissant et solide, constitue le temps essentiel de la désarticulation de CHOPART, dont l'interligne est très caractéristique : concavité antérieure dans sa portion externe, et concavité postérieure dans sa portion interne.

FIGURE 27
Vue antérieure et dorsale de l'articulation médio-tarsienne (ouverte)

1. *Ligament interosseux astragalo-calcanéen*
2. *Ligament calcanéo-scaphoïdien*
3. *Ligament calcanéo-cuboïdien*
4. *Ligament calcanéo-cuboïdien supérieur*
5. *Saillie du ligament calcanéo-cuboïdien inférieur*
6. *Facette articulaire de la grande apophyse du calcanéum*
7. *Facette articulaire postérieure du cuboïde*
8. *Cavité glénoïde du scaphoïde*
9. *Ligament glénoïdien*
10. *Tête de l'astragale*
11. *Tendon du jambier postérieur*
12. *Capsule de l'articulation médio-tarsienne*
13. *Ligament deltoïdien*
14. *Poulie astragalienne*

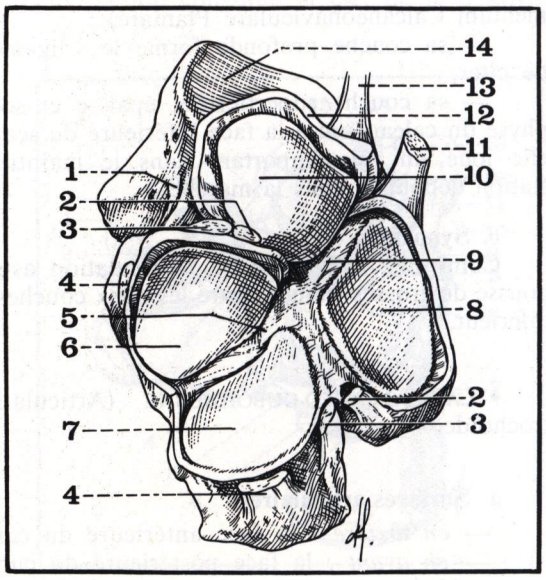

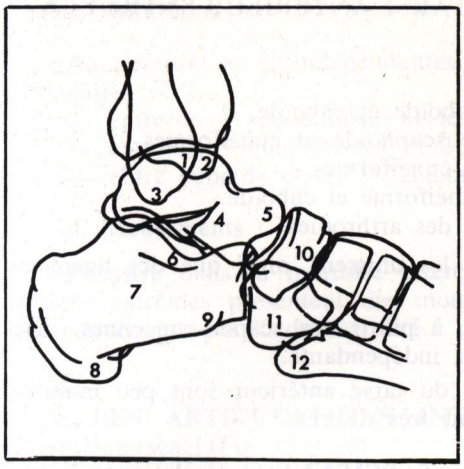

FIGURE 28

Vue latérale, et calque radiographique des os du tarse

1. *Trochlée de l'astragale*
2. *Malléole interne*
3. *Malléole externe*
4. *Col de l'astragale*
5. *Tête de l'astragale*
6. *Relief du sustentaculum tali*
7. *Calcanéum*
8. *Tubérosité postérieure du calcanéum*
9. *Tubérosité antérieure du calcanéum*
10. *Scaphoïde*
11. *Cuboïde*
12. *Tubérosité du 5e métatarsien*

• MOUVEMENTS (Fig. 29 et 30)

Autour d'un axe oblique en bas, en arrière et en dehors, incliné à 45° sur l'horizontale, se poursuivant dans la sous-astragalienne (de la partie interne du col de l'astragale à la tubérosité postéro-externe du calcanéum) se font surtout des mouvements de rotation du pied : 35°.

a. Rotation interne, ou varus, se combinant avec l'adduction de la sous-astragalienne pour réaliser la torsion en dedans, ou inversion du pied (analogue à la supination), facilitée par l'extension de la cheville (varus equin).

b. Rotation externe, ou valgus, se combinant avec l'abduction de la sous-astragalienne pour réaliser la torsion en dedans, ou inversion du pied (analogue à la pronation), facilitée par la flexion de la cheville (talus valgus).

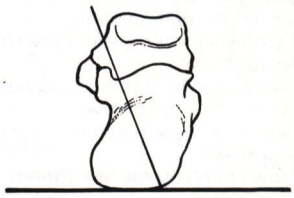

vue postérieure.

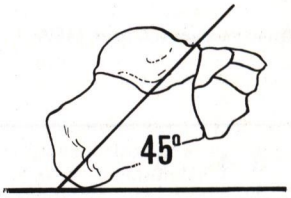

vue latérale.

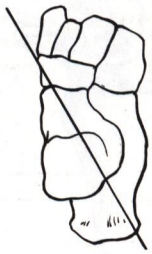

vue supérieure.

FIGURE 29

L'axe de rotation commun des articulations sous-astragalienne et médio tarsienne

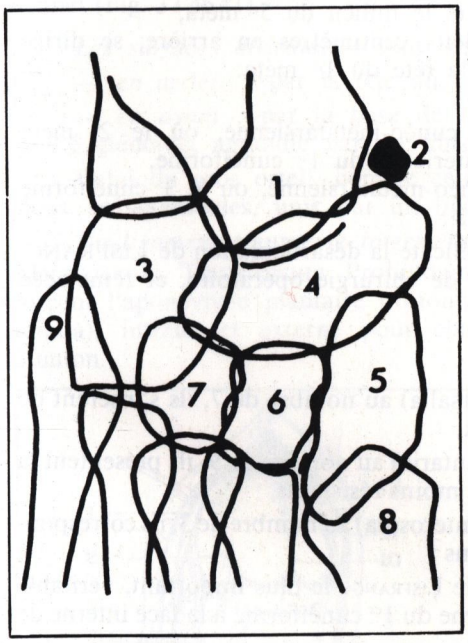

FIGURE 31

Calque radiographique des os du tarse antérieur

1. *Tête de l'astragale*
2. *Os tibial externe (ou scaphoïde accessoire)*
3. *Cuboïde*
4. *Scaphoïde*
5. *1er cunéiforme*
6. *2e cunéiforme*
7. *3e cunéiforme*
8. *Base du 1er métatarsien*
9. *Tubérosité du 5e métatarsien*

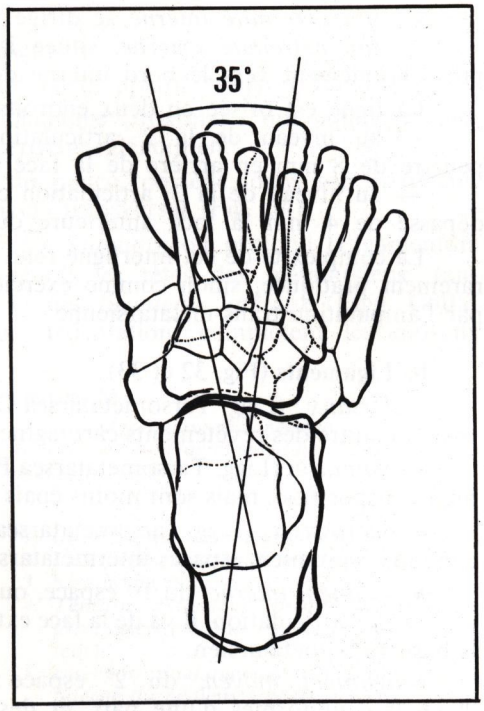

FIGURE 30

Les mouvements de rotation du pied en dehors et en dedans

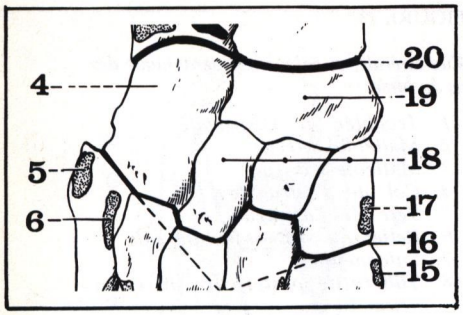

FIGURE 31 bis

Face dorsale des os du pied droit

4. *Cuboïde*
5. *Insertion du court péronier latéral*
6. *Insertion du péronier antérieur*
15. *Insertion du jambier antérieur sur le 1er métatarsien*
16. *Extrémité interne de l'interligne de Lisfranc*
17. *Insertion du jambier antérieur sur le 1er cunéiforme*
18. *Les trois cunéiformes*
19. *Scaphoïde*
20. *Extrémité interne de l'interligne de Chopart*

*** Lisfranc Jacques (*cf.* page 1189)**

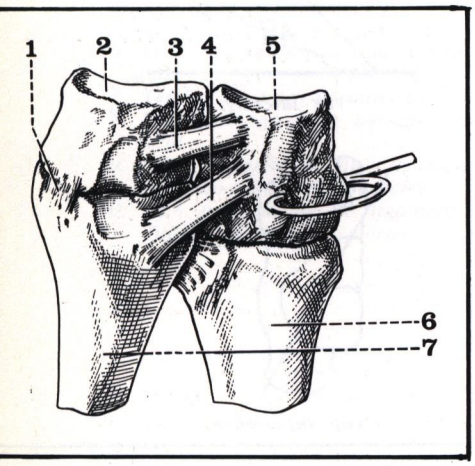

FIGURE 32

Vue dorsale de la portion interne de l'articulation de Lisfranc

1. *Ligament dorsal entre le 2e cunéiforme et le 2e métatarsien*
2. *Facette scaphoïdienne du 2e cunéiforme*
3. *Ligament interosseux intercunéen*
4. *Ligament interosseux interne (ou de Lisfranc)*
5. *Facette scaphoïdienne du 1er cunéiforme*
6. *1er métatarsien*
7. *2e métatarsien*

C. LES ARTICULATIONS DES OS DU TARSE ANTÉRIEUR ENTRE EUX

Elles comprennent (Fig. 31 et 31 bis)

— la scapho-cuboïdienne, entre scaphoïde et cuboïde,
— les trois scapho-cunéennes, entre scaphoïde et cunéiformes,
— les deux intercunéennes, entre les cunéiformes,
— la cunéo-cuboïdienne, entre 3e cunéiforme et cuboïde.

Elles appartiennent toutes au groupe des arthrodies.

Des *ligaments* dorsaux et plantaires les unissent, ainsi que des ligaments interosseux, courts, épais, et résistants.

Les *synoviales* communiquent entre elles, à partir des scapho-cunéennes, mais celle de la cunéo-cuboïdienne est souvent indépendante.

Solidaires les uns des autres, les os du tarse antérieur sont peu mobiles, à part quelques *mouvements* de glissement très discrets.

D. L'ARTICULATION TARSO-MÉTATARSIENNE (Articulationes Tarsometatarseae) unit le cuboïde et les cunéiformes aux cinq métatarsiens. Caractéristique par son interligne complexe en ligne brisée, elle est connue sous le nom d'articulation de LISFRANC* (Fig. 31 bis).

a. Surfaces articulaires

– *en arrière :* de dedans en dehors, la surface légèrement convexe du 1er cunéiforme, les surfaces planes des *2e et 3e cunéiformes,* et la surface du *cuboïde,* divisée en deux facettes ;

— *en avant :* les bases des métatarsiens, avec, de dedans en dehors, la facette concave du *1er méta,* les trois facettes du *2e méta,* encastré comme dans une mortaise entre le 1er et le 3e cunéiformes, la facette plane du *3e méta* (articulé avec le 3e cunéiforme), et les facettes des *4e et 5e métas,* en rapport avec le cuboïde.

L'interligne ainsi réalisé traverse obliquement la face dorsale du pied :

— *son extrémité interne* se dirige vers le milieu du 5e méta,

— *son extrémité externe,* située à deux centimètres en arrière, se dirige plus obliquement vers le bord interne de la tête du 1er méta.

La ligne est brisée en deux endroits :

— au niveau de la 2e articulation cunéo-métatarsienne, où le 2e méta pénètre de 8 mm en arrière de la face antérieure du 1er cunéiforme,

— au niveau de la 3e articulation cunéo-métatarsienne, où le 3e cunéiforme dépasse de 4 mm la face antérieure du 2e.

La complexité de cet interligne rend délicate la désarticulation de LISFRANC, rarement pratiquée, sinon comme exercice de chirurgie opératoire, et remplacée par l'amputation trans-métatarsienne.

b. Ligaments (Fig. 32 et 33)

– *dorsaux :* (Ligg. Tarsometatarsea Dorsalia) au nombre de 7, ils s'insèrent de part et d'autre des revêtements cartilagineux,

– *plantaires* (Ligg. Tarsometatarsea Plantaria) au nombre de 9, ils présentent la même disposition, mais sont moins épais et moins résistants,

– *interosseux :* (Ligg. Tarsometatarsea Interossea) au nombre de 3, ils correspondent aux 3 premiers espaces intermétatarsiens :

• *ligament interne,* du 1er espace, ou de LISFRANC : le plus important, véritable « clef » de l'articulation, il va de la face externe du 1er cunéiforme à la face interne de la base du 2e métatarsien,

• *ligament moyen,* du 2e espace : entre les faces correspondantes des 2e et 3e cunéiformes d'une part, et des bases des 2e et 3e métas d'autre part,

• *ligament externe,* du 3e espace : entre les faces externes du 3e cunéiforme et du 3e méta, et entre les faces internes du cuboïde et du 4e métatarsien.

c. Synoviales :

Au nombre de 3, indépendantes, elles correspondent aux trois formations articulaires :

— entre le 1er cunéiforme et le 1er métatarsien,
— entre 2e, 3e cunéiformes, et 2e, 3e métatarsiens,
— entre cuboïde et 4e, 5e métatarsiens.

d. Mouvements

Encastré dans la mortaise intercunéenne, le 2e méta est fixe ; les métatarsiens extrêmes présentent des mouvements limités de flexion, extension, et des mouvements passifs de latéralité.

E. LES ARTICULATIONS INTERMÉTATARSIENNES (Articulationes Intermetatarseae) (Fig. 33 et 36)

Un peu semblables à celles qui unissent les métacarpiens, elles sont au nombre de 3, car, le plus souvent, le 1er métatarsien n'est pas articulé avec le 2e, mais uni à lui par des faisceaux fibreux.

Sur les faces latérales des bases des métas, de petites *surfaces articulaires* planes et irrégulières permettent la jonction osseuse, et des *ligaments :*

dorsaux (Ligg. Metatarsea Dorsalia),
plantaires (ligg. Metatarsea Plantaria),
interosseux (Ligg. Metatarsea Interossea),

maintiennent le contact.

Chaque articulation possède une *synoviale,* simple diverticule de la tarso-métatarsienne.

F. LES ARTICULATIONS MÉTATARSO-PHALANGIENNES (Articulationes Metatarsophalangeae), également analogues à celles des doigts, sont des condyliennes (Fig. 37 et 41).

Les surfaces articulaires sont représentées :

— *en arrière :* par la tête du métatarsien, aplatie transversalement,

— *en avant :* par la base de la phalange proximale, qui comporte une cavité glénoïde, agrandie par un fibro-cartilage glénoïdien.

Celui du gros orteil, comme celui du pouce, possède, dans son épaisseur, deux os sésamoïdes, unis par un ligament transversal (Fig. 34).

Un ligament transverse intermétatarsien plantaire ou profond (Ligamentum Metatarseum Transversum Profundum) réunit les têtes des métatarsiens, renforçant l'aponévrose plantaire profonde, et des *ligaments latéraux* (Ligg. Collateralia), interne et externe pour chaque articulation, complètent les moyens d'union.

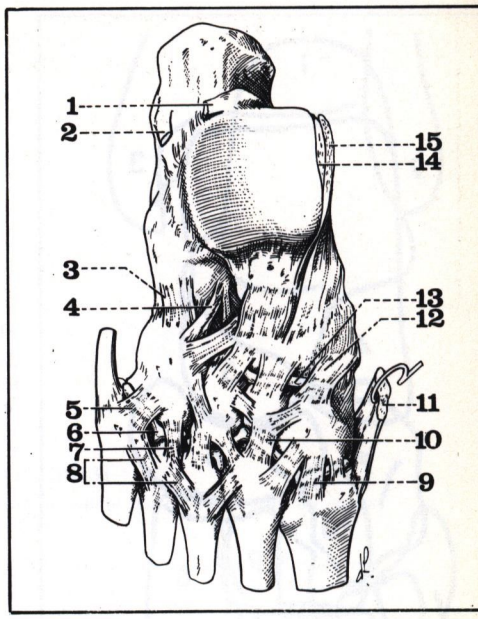

FIGURE 33
Les ligaments de la face dorsale du pied droit

1. *Faisceau péronéo-astragalien postérieur du ligament latéral externe du cou-de-pied*
2. *Faisceau péronéo-calcanéen du ligament latéral externe*
3. *Ligament calcanéo-cuboïdien supérieur*
4. *Ligament bifurqué (ou en Y)*
5. *Ligament dorsal entre le cuboïde et le 5e métatarsien*
6. *Synoviale de l'articulation du cuboïde avec les deux derniers métatarsiens*
7. *Ligament dorsal entre le cuboïde et le 4e métatarsien*
8. *Ligaments inter-métatarsiens*
9. *Ligament dorsal entre le 1e cunéiforme et le 1er métatarsien*
10. *Ligament dorsal entre le 2e cunéiforme et le 2e métatarsien*
11. *Tendon du jambier antérieur (sectionné)*
12. *Ligament scaphoïdo-cunéen interne*
13. *Synoviale scaphoïdo-cunéenne*
14. *Couche profonde du ligament latéral interne du cou-de-pied*
15. *Couche superficielle de ce ligament*

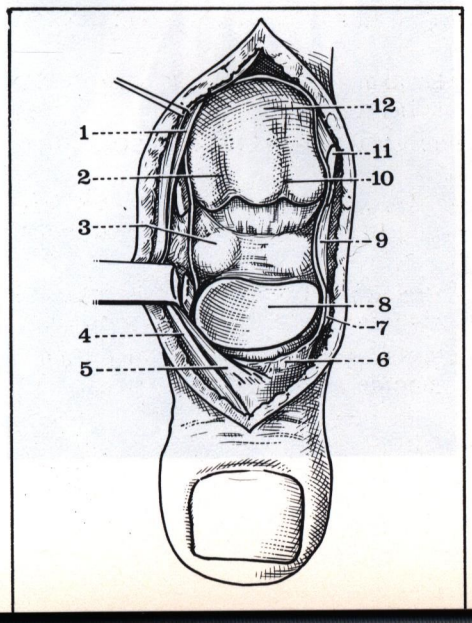

FIGURE 34
Articulation métatarso-phalangienne du gros orteil droit (après ouverture de la face dorsale)

1. *Chef interne du pédieux*
2. *Facette sésamoïdienne externe*
3. *Sésamoïde externe*
4. *Tendon extenseur propre du gros orteil (récliné par un écarteur)*
5. *Insertion phalangienne du chef interne du pédieux (récliné)*
6. *Capsule articulaire (sectionnée)*
7. *Faisceau métatarso-phalangien du ligament latéral interne*
8. *Cavité glénoïde*
9. *Tendon de l'adducteur du gros orteil*
10. *Facette sésamoïdienne interne*
11. *Ligament latéral interne*
12. *Tête du premier métatarsien*

Les mouvements sont essentiellement, pour tous les orteils, la flexion et l'extension, d'une amplitude de 110°, et, pour le gros orteil, des mouvements assez étendus de latéralité (adduction et abduction). (Fig. 35).

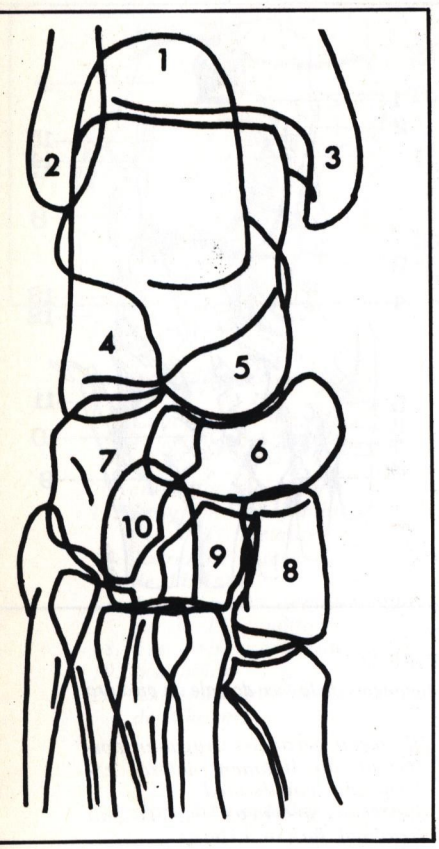

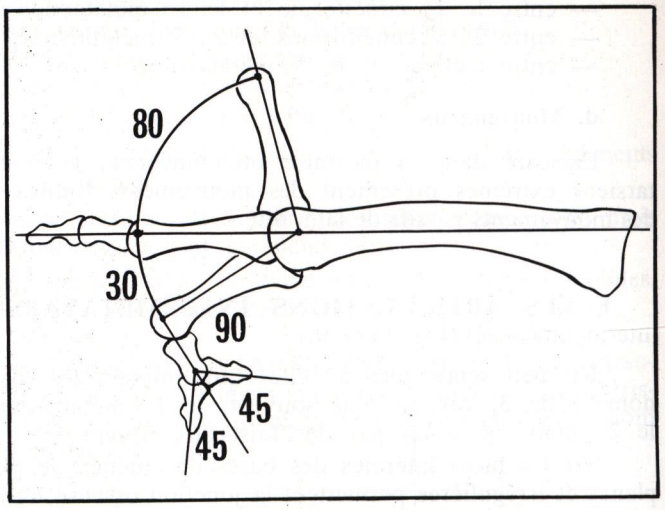

FIGURE 35
Les mouvements des articulations métatarso-phalangiennes et interphalangiennes

G. LES ARTICULATIONS INTERPHALANGIENNES (Articulationes Interphalangeae Pedis)

Ce sont des trochléennes, constituées par (Fig. 37 et 41) :

— en arrière : la poulie de la tête de la phalange,

— en avant : deux petites cavités glénoïdes, agrandies par un fibro-cartilage.

Deux *ligaments latéraux* maintiennent en contact les surfaces articulaires.

L'amplitude moyenne des *mouvements* de flexion et d'extension est de 90° (Fig. 35)

FIGURE 36
Calque radiographique des os du tarse

1. *Partie postérieure du calcanéum.*
2. *Malléole externe.*
3. *Malléole interne.*
4. *Grande apophyse du calcanéum.*
5. *Tête de l'astragale.*
6. *Scaphoïde.*
7. *Cuboïde.*
8. *1er cunéiforme.*
9. *2e cunéiforme.*
10. *3e cunéiforme.*

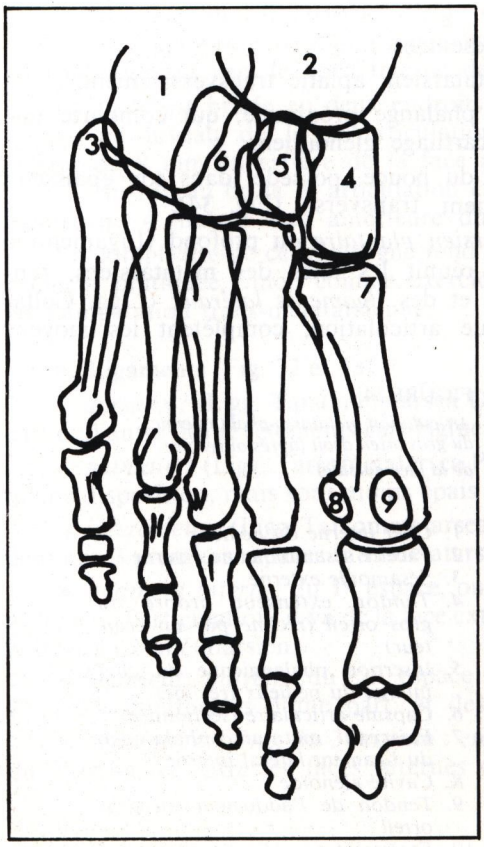

FIGURE 37
Radiographie de face et calque des métatarsiens et des phalanges

1. *Cuboïde.*
2. *Astragale.*
3. *Tubérosité du 5e métatarsien.*
4. *1er cunéiforme.*
5. *2e cunéiforme.*
6. *3e cunéiforme.*
7. *Tubercule interne du 1er métatarsien.*
8. *Os sésamoïde externe.*
9. *Os sésamoïde interne.*

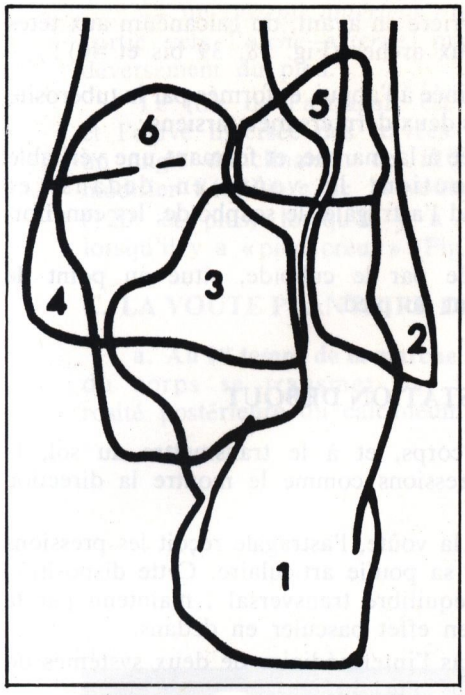

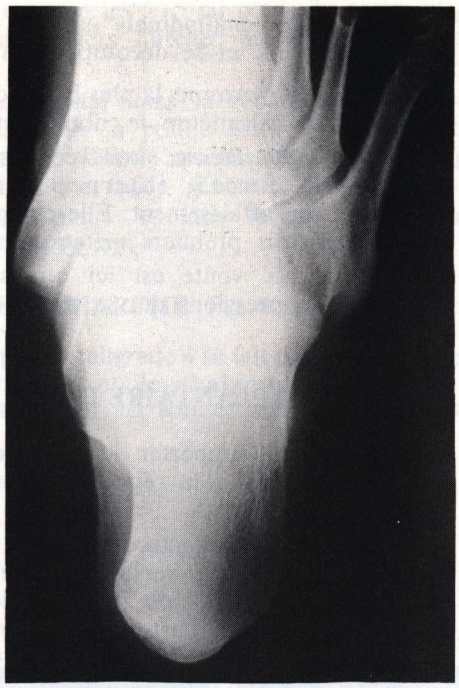

FIGURE 38
Radiographie postéro-supérieure du calcanéum

1. *Partie postérieure du calcanéum*
2. *Malléole externe*
3. *Corps de l'astragale*
4. *Malléole interne*
5. *Cuboïde*
6. *Tête de l'astragale*

3. La voûte plantaire

L'ensemble du squelette du pied représente une véritable « voûte », plus haute en dedans qu'en dehors, formée par deux zones d'appui séparées par une échancrure.

* ***Arcus Pedis Transversalis***
* **Destot Étienne (*cf.* page 1626)**

A. CONSTITUTION DE LA VOUTE PLANTAIRE. (Fig. 39 et 39 bis)

La voûte n'est pas simple, mais formée par l'association de deux voûtes : transversale et longitudinale, que DESTOT* avait comparées à une demi-assiette creuse, renversée, un peu ébréchée sur son bord externe, et reposant sur le sol.

a. La voûte transversale*, en coupole, est surtout accusée au niveau des bases des métatarsiens qui se disposent suivant une courbe à concavité inféro-interne.

Cette voûte repose en dehors sur le cuboïde et le 5e métatarsien ; son point le plus élevé est représenté par le 1er cunéiforme et le 1er métatarsien.

Le cuboïde n'en constitue pas la clef de voûte, comme on le dit souvent, mais le point d'appui postéro-externe.

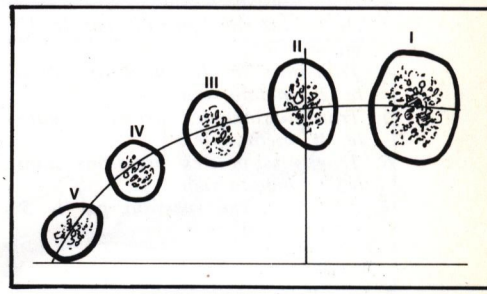

FIGURE 39
Coupe transversale du métatarse montrant la voûte plantaire transversale

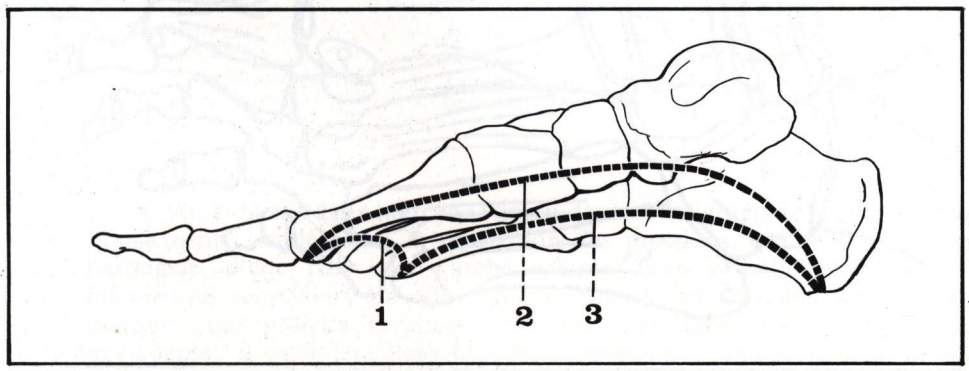

FIGURE 39 bis
Les trois arches du pied
(d'après J. LELIEVRE)

1. *Arche antérieure (transversale)*
2. *Arche interne (antéro-postérieure)*
3. *Arche externe (antéro-postérieure)*

b. La voûte longitudinale* s'étend d'arrière en avant, du calcanéum aux têtes des métatarsiens, et se décompose en deux arches (Fig. 38, 39 bis et 40) :

– *une arche externe,* la plus basse, destinée à l'appui, et formée par la tubérosité postérieure du calcanéum, le cuboïde, et les deux derniers métatarsiens ;

– *une arche interne,* surélevée, destinée à la marche, et formant une véritable « jambe de force » interne, qui soutient la voûte en dedans, et s'oppose à son affaissement. Elle comprend l'astragale, le scaphoïde, les cunéiformes, et les trois premiers métatarsiens.

La clef de voûte est ici représentée par le cuboïde, situé au point de rencontre des pressions qui se transmettent au pied.

B. LA VOUTE PLANTAIRE DANS LA STATION DEBOUT

Destinée à supporter le poids du corps, et à le transmettre au sol, la voûte est adaptée à la répartition des pressions comme le montre la direction des travées osseuses.

Placé en superstructure au-dessus de la voûte, l'astragale reçoit les pressions venues du tibia sur le versant externe de sa poulie articulaire. Cette disposition est le facteur essentiel du maintien de l'équilibre transversal : maintenu par la pince bi-malléolaire, l'astragale ne peut en effet basculer en dedans.

La répartition des pressions se fait pas l'intermédiaire de deux systèmes de travées, qui s'entrecroisent dans l'astragale (Fig. 40) :

– un *système postérieur :* qui transmet les 3/5 du poids du corps vers la facette postéro-externe du calcanéum, et vers la tubérosité postérieure ;

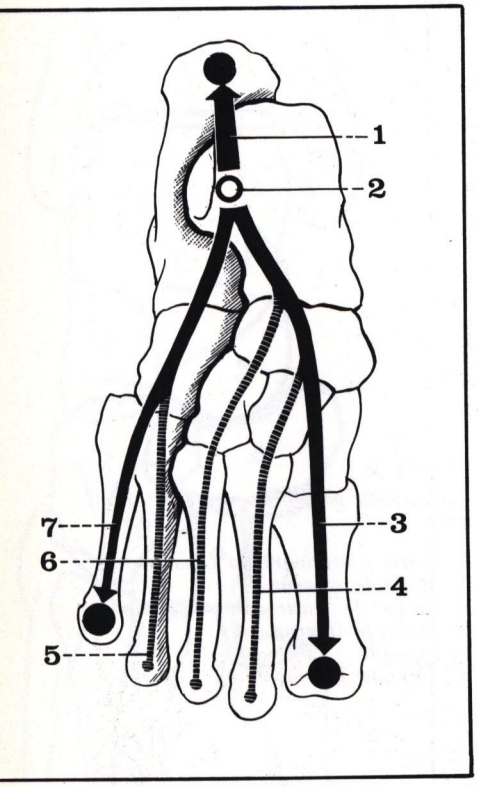

FIGURE 40
Transmission des pressions dans la voûte plantaire
(d'après J. LELIEVRE)

1. *Pilier postérieur*
2. *Poulie astragalienne*
3. *Arche interne (passant par le 1er métatarsien)*
4. *Transmission des pressions dans le 2e métatarsien*
5. *Transmission des pressions dans le 4e métatarsien*
6. *Transmission des pressions dans le 3e métatarsien*
7. *Arche externe (passant par le 5e métatarsien)*

* ***Arcus Pedis Longitudinalis***

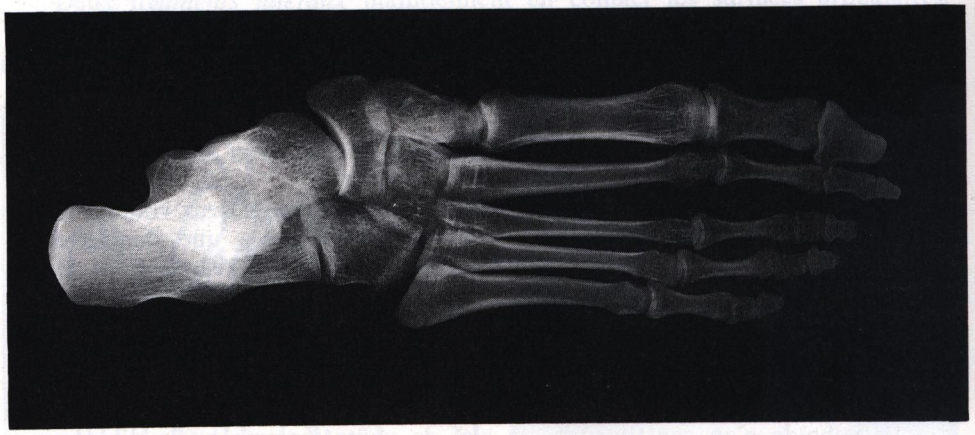

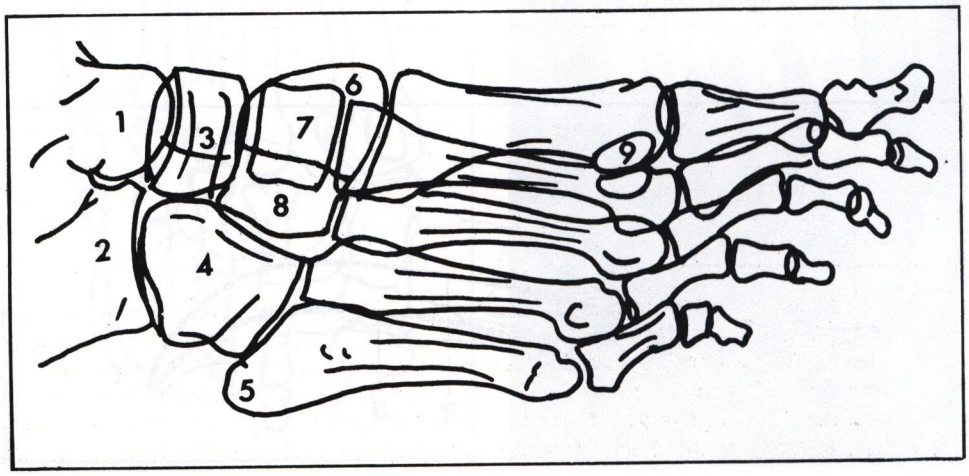

FIGURE 41
Radiographie des os de l'avant-pied droit, et calque d'une radiographie de trois-quarts

1. *Astragale*
2. *Calcanéum*
3. *Scaphoïde*
4. *Cuboïde*
5. *Tubérosité du 5e métatarsien*
6. *1er cunéiforme*
7. *2e cunéiforme*
8. *3e cunéiforme*
9. *Os sésamoïdes du gros orteil*

— un *système antérieur :* qui transmet les 2/5 du poids du corps en grande partie vers l'*arche externe,* mais aussi vers l'arche interne, qui s'oppose au déversement du pied.

Le rôle de l'astragale est donc capital dans la répartition des pressions, et l'ogive inversée des travées s'écarte de la poulie astragalienne, en formant un angle d'inclinaison de 110 à 120°. Toute modification de cet angle va modifier l'équilibre de la voûte, et, d'une façon générale, il sera plus ouvert (120° et plus) lorsqu'il y a « pied plat » et plus fermé (110° et moins) lorsqu'il y a « pied creux » (Fig. 39 bis et 42).

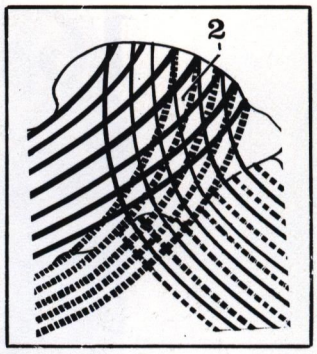

FIGURE 42

Disposition des travées osseuses dans le tarse postérieur

2. Système ogival inversé de l'astragale, répartissant les forces aux deux piliers de la voûte plantaire, selon l'angle d'inclinaison de cet os

C. LA VOUTE PLANTAIRE DANS LA MARCHE (Fig. 43 et 44)

a. Au 1er temps de la marche : l'appui « taligrade » se fait par le talon, et le poids du corps se transmet par l'astragale et le thalamus jusqu'à la tubérosité postérieure du calcanéum ; cet appui est solide, mais sans souplesse.

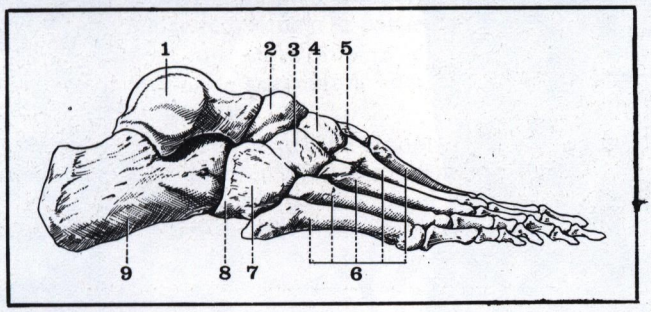

FIGURE 44

Vue interne des os du pied droit

1. Astragale
2. Scaphoïde
3. 3e cunéiforme
4. 2e cunéiforme
5. 1er cunéiforme
6. Métatarsiens
7. Cuboïde
8. Tubercule du cuboïde
9. Calcanéum

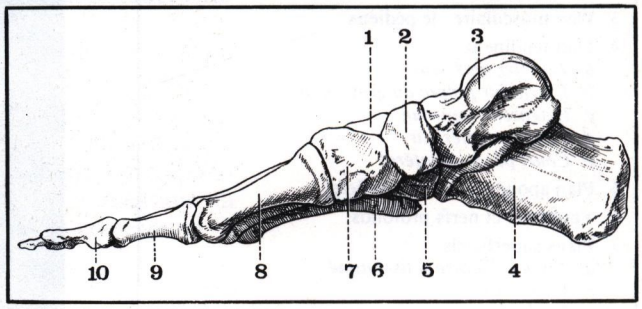

FIGURE 43

Vue externe des os du pied droit

1. 2e cunéiforme
2. Scaphoïde
3. Astragale
4. Calcanéum
5. Cuboïde
6. 5e métatarsien
7. 1er cunéiforme
8. 1er métatarsien
9. 1re phalange
10. 2e phalange

b. Au 2e temps de la marche : l'appui devient « digitigrade », et il se produit un changement complet dans la répartition des pressions, qui se transmettent, par l'astragale, d'une part vers l'arche externe, mais essentiellement vers l'*arche interne* qui joue alors un rôle capital, comme un véritable « ressort de propulsion » qui projette le corps en avant ; cet appui est peu résistant, mais très souple ; il intervient dans tous les mouvements, comme le saut ou la danse.

16 la région du dos du pied

PLAN

1. Généralités
   A. Limites
   B. Forme extérieure et repères
   C. Constitution anatomique
2. Plan osseux et interosseux
   a. La partie postérieure tarsienne
   b. La partie antérieure, métatarsienne
3. Plan musculaire : le pédieux
4. Plan tendineux
   a. Jambier antérieur
   b. Extenseur propre du gros orteil
   c. Extenseur commun
   d. Péronier antérieur
   e. Court péronier latéral
5. Plan aponévrotique superficiel
6. Vaisseaux et nerfs profonds
7. Plans superficiels
   a. Tissu cellulaire sous-cutané
   b. Vaisseaux
   c. Nerfs
   d. Peau

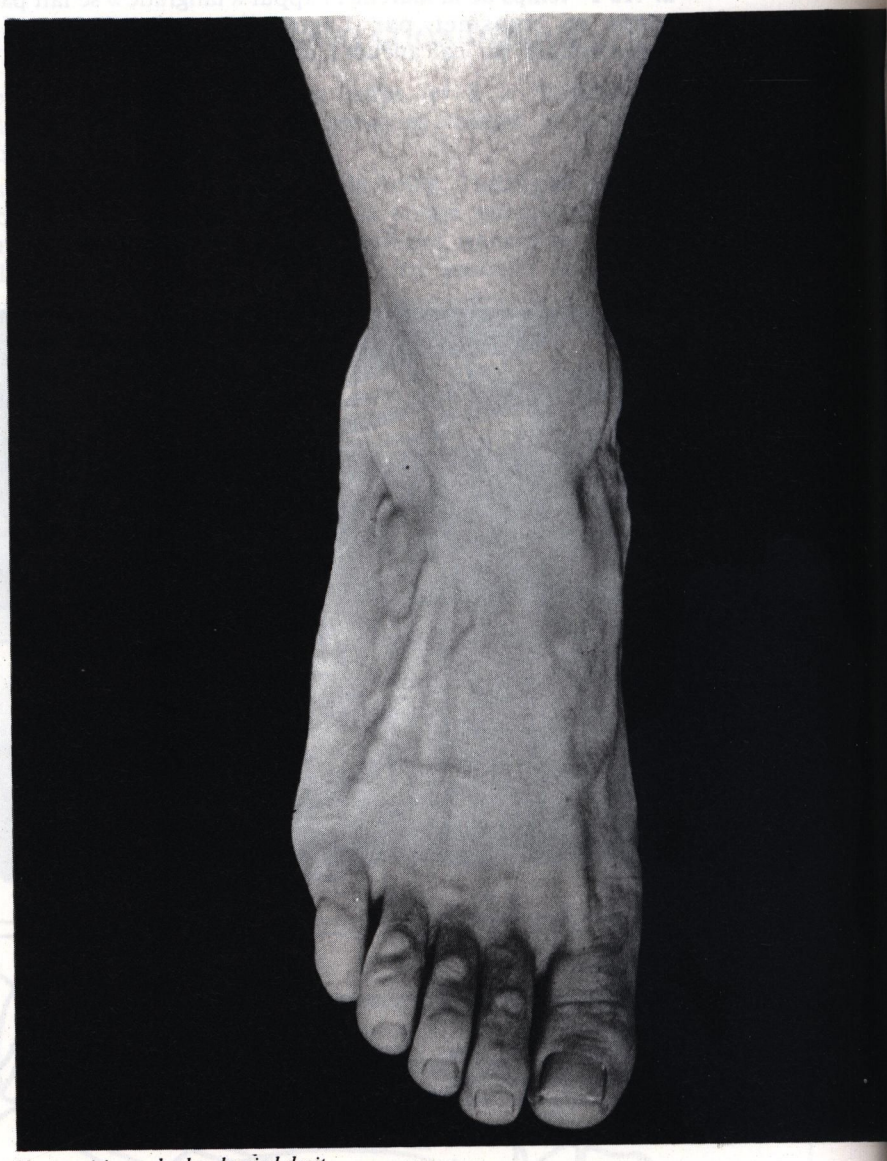

Vue supérieure du dos du pied droit

La région dorsale du pied (Dorsum Pedis*) comprend toutes les parties molles situées en avant et au-dessus du squelette tarsien et métatarsien.

* ***Dos du pied***

1. Généralités

A. LIMITES

S'étendant en profondeur jusqu'au plan squelettique, la région dorsale du pied est limitée superficiellement :

— en haut et en arrière par une ligne courbe arbitraire joignant les deux malléoles et passant 3 cm en dessous de l'interligne tibio-tarsien,

— en bas et en avant par une ligne réunissant la commissure des orteils,

— latéralement par les bords externe et interne du pied qui la séparent de la région plantaire.

B. FORME EXTÉRIEURE ET REPÈRES

S'élargissant progressivement de haut en bas et d'arrière en avant la région dorsale du pied est dans son ensemble fortement convexe tant dans le sens transversal que dans le sens vertical. A sa partie antéro-inférieure, au voisinage des orteils elle s'incline en pente douce, oblique en bas et en dehors formant parfois au niveau de la racine des orteils un véritable méplat (Fig. 1).

Les repères de la région sont représentés d'une part par les saillies des différents tendons qui la parcourent, saillies d'autant plus visibles que le sujet est plus maigre et que les muscles sont en contraction, d'autre part et surtout par un certain nombre de saillies osseuses facilement perceptibles à la palpation. Ces repères sont :

— la tubérosité de la base du premier métatarsien situé à la partie moyenne du bord interne du pied,

— le tubercule du scaphoïde, saillie arrondie située deux centimètres plus en arrière,

— la tête de l'astragale perceptible un peu plus en dehors à mi-distance du tubercule du scaphoïde et de la malléole interne en plaçant le pied en flexion plantaire et rotation externe,

– sur le bord externe du pied le repère principal est représenté par la tubérosité du cinquième métatarsien, situé à la partie moyenne du bord externe.

Plus accessoirement un autre repère est formé par la saillie de la grande apophyse du calcanéum perceptible deux centimètres en arrière et au-dessus du tubercule du cinquième métatarsien.

La ligne réunissant la grande apophyse du calcanéum à un point situé à mi-distance entre le tubercule du scaphoïde et la tête de l'astragale correspond à l'interligne médio-tarsien ou interligne de Chopart, la ligne réunissant la saillie des tubérosités du premier et du cinquième métatarsien correspond à l'interligne tarso-métatarsien ou interligne de Lisfranc.

C. CONSTITUTION ANATOMIQUE

Région superficielle, le dos du pied comprend en allant de la profondeur à la surface :

— un plan osseux et interosseux tapissé par une aponévrose profonde,
— un plan musculaire,
— un plan tendineux,
— des vaisseaux et des nerfs profonds,
— des plans superficiels.

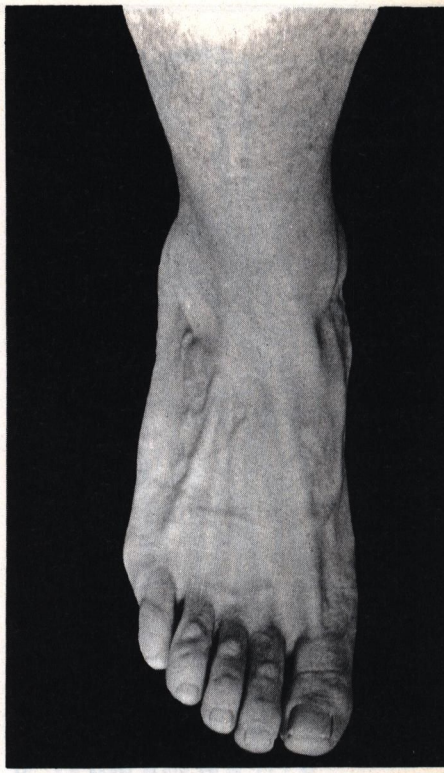

FIGURE 1
Le dos du pied
Noter, outre la convexité transversale de la région, la saillie sous-cutanée des différents tendons

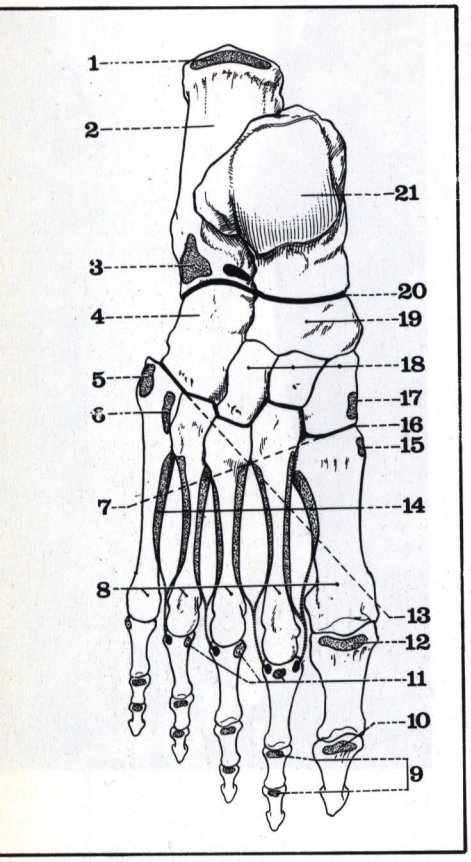

FIGURE 2
Face dorsale des os du pied droit

1. *Insertion du tendon d'Achille*
2. *Calcanéum*
3. *Insertion du muscle pédieux*
4. *Cuboïde*
5. *Insertion du court péronier latéral*
6. *Insertion du péronier antérieur*
7. *Le prolongement de l'extrémité interne de l'interligne de Lisfranc atteint le milieu du 5e métatarsien*
8. *Têtes des métatarsiens*
9. *Insertion des extenseurs du 2e orteil*
10. *Insertion des extenseurs du gros orteil*
11. *Chefs externes du pédieux*
12. *Chef interne du pédieux*
13. *Le prolongement de l'extrémité externe de l'interligne de Lisfranc atteint la tête du 1er métatarsien*
14. *Insertion des muscles interosseux*
15. *Insertion du jambier antérieur sur le 1er métatarsien*
16. *Extrémité interne de l'interligne de Lisfranc*
17. *Insertion du jambier antérieur sur le 1er cunéiforme*
18. *Les trois cunéiformes*
19. *Scaphoïde*
20. *Interligne de Chopart*
21. *Poulie astragalienne*

2. Le plan osseux et interosseux

Etudié précédemment, il comprend deux parties différentes (Fig. 2) :

a. Une partie postérieure, tarsienne formée :

— en dedans par la partie supérieure du col et de la tête de l'astragale, le bord supérieur du scaphoïde plus en avant, la face supérieure ou base des trois cunéiformes enfin ;

— en dehors par la face supérieure de la grande apophyse du calcanéum et plus en avant la face supérieure du cuboïde, ces deux éléments osseux étant situés sur un plan inférieur à celui des os de la colonne interne ;

– l'articulation qui réunit le calcanéum et l'astragale d'une part au scaphoïde et au cuboïde d'autre part est l'articulation médio-tarsienne ou articulation de Chopart dont l'interligne dessine à la face dorsale du squelette du pied un S italique. Les ligaments qui tapissent la face dorsale de cette articulation sont lâches et peu résistants.

b. La partie antérieure, métatarsienne du plan squelettique est formée par la face dorsale, plane, des cinq métatarsiens. Ces derniers forment la partie antérieure de la voûte plantaire et se disposent de telle façon que leurs extrémités antérieures sont situées dans un même plan horizontal alors que leurs extrémités postérieures s'étagent sur un plan oblique de haut en bas et de dedans en dehors (Fig. 3). La face dorsale du squelette métatarsien apparaît ainsi oblique en bas et en avant et fortement convexe dans le sens transversal. Les métatarsiens s'articulent entre eux au niveau de leurs extrémités antérieures et postérieures. Leurs bases sont unies aux cunéiformes et au cuboïde par l'articulation médio-tarsienne de Lisfranc dont les ligaments dorsaux sont peu résistants.

Les espaces inter-métatarsiens sont comblés par les muscles interosseux dorsaux. L'ensemble du plan osseux et interosseux est tapissé par un mince feuillet aponévrotique : l'aponévrose dorsale profonde du pied qui sépare la région du dos du pied de la loge interosseuse.

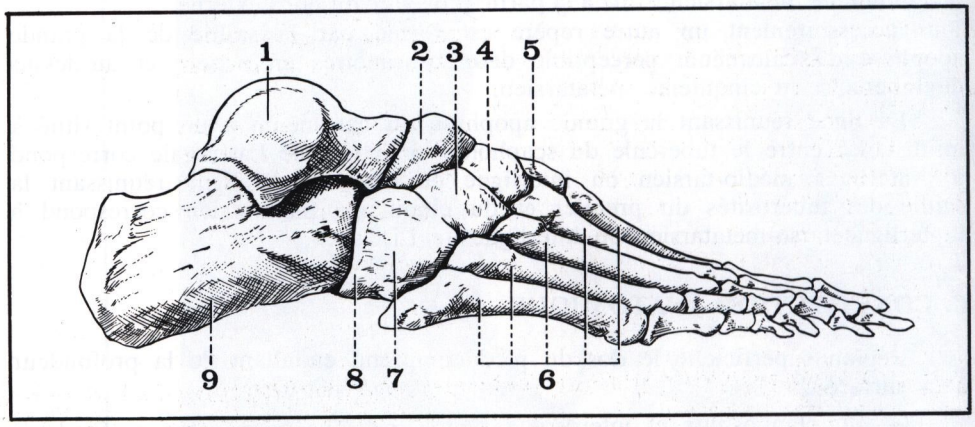

FIGURE 3
Vue externe des os du pied droit

1. *Astragale*
2. *Scaphoïde*
3. *3e cunéiforme*
4. *2e cunéiforme*
5. *1er cunéiforme*
6. *Métatarsiens*
7. *Cuboïde*
8. *Tubercule du cuboïde*
9. *Calcanéum*

3. Le plan musculaire

Il est constitué par un seul muscle : LE PEDIEUX ou court extenseur des orteils (M. Extensorum Digitorum Brevis) situé immédiatement au-dessus du plan squelettique et tendu du calcanéum aux quatre premiers orteils (Fig. 4).

Insertions : le pédieux s'insère en haut et en arrière sur la face supérieure de la grande apophyse du calcanéum et sur la partie la plus externe de la lame supérieure du ligament annulaire antérieur, les fibres musculaires se fixant entre les deux feuillets profond et superficiel de cette lame.

Le corps musculaire aplati, peu volumineux, se dirige en avant et en dedans et se divise rapidement en quatre corps charnus qui se jettent chacun sur un tendon (sauf sur celui du 5e orteil).

Terminaison : le tendon destiné au gros orteil accompagne le tendon de l'extenseur propre et va se fixer sur la base de la première phalange du gros orteil. Les trois autres tendons rejoignent rapidement le bord externe des tendons de l'extenseur commun et se confondent avec lui.

Innervation : le pédieux est innervé par un rameau issu de la branche externe du nerf tibial antérieur.

Action : le pédieux est un extenseur des premières phalanges qu'il incline en même temps en dehors.

Aponévrose : le muscle pédieux est revêtu d'une mince aponévrose qui s'insère en dehors sur le bord du cinquième métatarsien et va se confondre sur le bord interne du pied avec l'aponévrose superficielle.

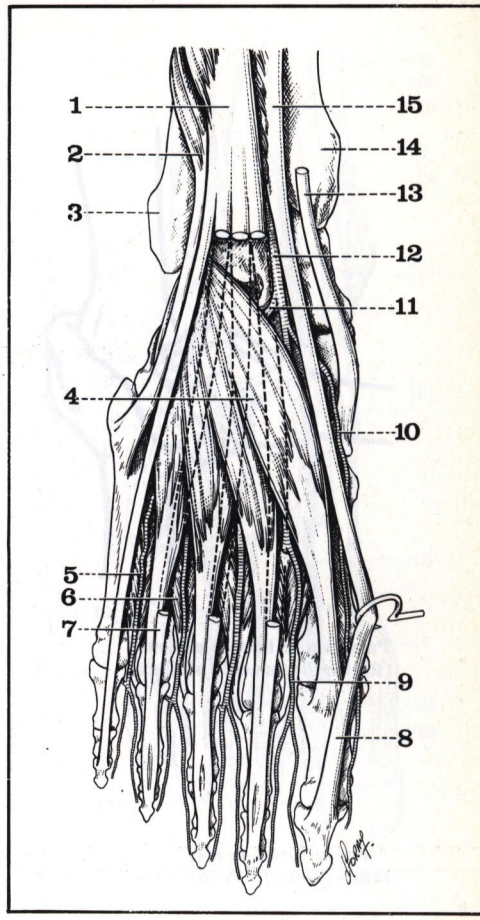

FIGURE 4

Le plan musculaire de la région du dos du pied

1. *Extenseur commun des orteils*
2. *Péronier antérieur*
3. *Malléole externe*
4. *Corps musculaire du pédieux*
5. *Artère interosseuse dorsale du 4e espace*
6. *Interosseux dorsal du 3e espace*
7. *Tendon de l'extenseur commun sectionné*
8. *Tendon de l'extenseur propre du gros orteil*
9. *Interosseuse du premier espace*
10. *Collatérale interne du gros orteil*
11. *Artère dorsale du métatarse*
12. *Artère pédieuse*
13. *Tendon du jambier antérieur*
14. *Malléole interne*
15. *Extenseur propre du gros orteil*

4. Le plan tendineux

Situé entre l'aponévrose du pédieux et l'aponévrose superficielle, il est formé par des tendons des muscles extenseurs du pied et des orteils. Ce plan tendineux comprend en effet de dedans en dehors (Fig. 5) :

- Le volumineux tendon du JAMBIER ANTÉRIEUR qui n'a qu'un court trajet à la face dorsale du pied puisqu'il va s'insérer sur le premier cunéiforme et la base du premier métatarsien.
- Le tendon de l'EXTENSEUR PROPRE DU GROS ORTEIL qui longe la face dorsale du premier métatarsien pour aller se terminer sur la face dorsale des deux phalanges du gros orteil.
- Les quatre tendons de l'EXTENSEUR COMMUN qui divergent vers les quatre derniers orteils en suivant la face dorsale des métatarsiens correspondants. Les tendons destinés aux 2e, 3e et 4e orteils reçoivent sur leur bord externe, le tendon correspondant du pédieux.
- Le tendon du PÉRONIER ANTÉRIEUR quand il existe, n'a qu'un court trajet à la partie externe du dos du pied et va s'insérer sur la base du cinquième métatarsien.
- Le tendon du COURT PÉRONIER LATÉRAL enfin vient également se terminer sur la base du cinquième métatarsien.

Tous ces tendons sont entourés de gaines synoviales : il existe habituellement une gaine pour le jambier antérieur, une pour l'extenseur propre, une gaine commune à l'extenseur commun et au péronier antérieur, une gaine enfin pour le court péronier latéral.

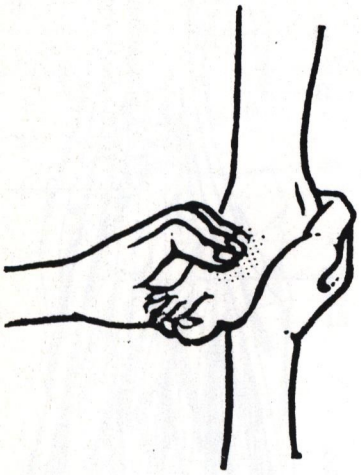

Palpation de l'artère pédieuse (Recherche du pouls pédieux)

FIGURE 5

Les tendons de la région antérieure du cou-de-pied et du dos du pied

1. *Extenseur propre du gros orteil*
2. *Extenseur commun des orteils*
3. *Court péronier latéral et sa gaine synoviale*
4. *Péronier antérieur*
5. *Ligament annulaire antérieur du cou-de-pied*
6. *Tendon du péronier antérieur dans sa gaine commune à celle de l'extenseur commun*
7. *Tendons de l'extenseur commun dans leur gaine*
8. *Muscle pédieux*
9. *Opposant du 5e orteil*
10. *Tendons des interosseux*
11. *Abducteur du gros orteil*
12. *Tendon de l'extenseur propre du gros orteil dans sa gaine*
13. *Tendon du jambier postérieur*
14. *Tendon du jambier antérieur dans sa gaine*
15. *Jambier antérieur*
16. *Fléchisseur commun des orteils*

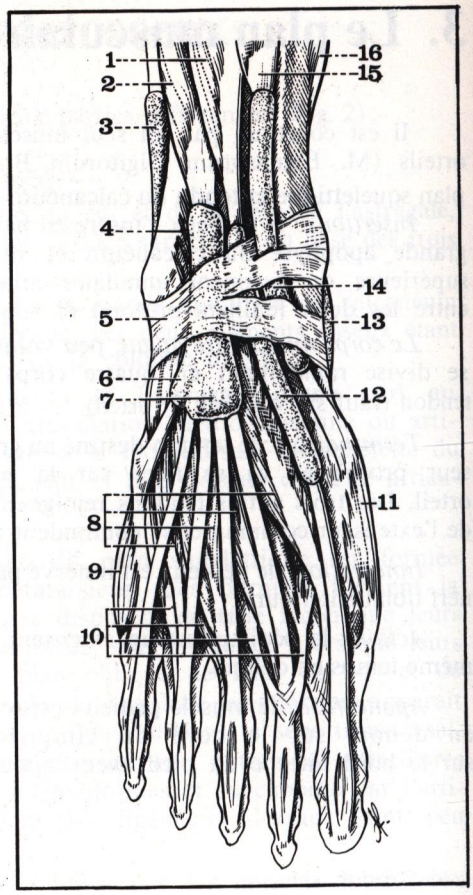

* ***Fascia dorsal du pied (Fascia Dorsalis Pedis)***

5. Le plan aponévrotique superficiel

L'aponévrose superficielle du dos du pied,* mince mais résistante, fait suite à l'aponévrose superficielle et au ligament annulaire antérieur du cou-de-pied. En bas elle va se perdre à la face dorsale des orteils. Latéralement elle s'attache au bord du cinquième métatarsien en dehors, au bord du premier métatarsien en dedans. Par sa face profonde elle émet des cloisons verticales qui vont refondre l'aponévrose du pédieux et forment des coulisses fibreuses peu solides pour les tendons extenseurs (Fig. 6).

FIGURE 6

Coupe transversale du pied passant par la base des métatarsiens droits (segment postérieur)

1. *Rameau superficiel du musculo-cutané*
2. *Aponévrose superficielle du dos du pied*
3. *Tendons de l'extenseur commun des orteils*
4. *Troisième interosseux dorsal*
5. *Tendon de l'extenseur commun destiné au 5e orteil*
6. *Artère interosseuse dorsale*
7. *Rameau superficiel du saphène externe*
8. *Quatrième interosseux dorsal*
9. *Interosseux plantaire*
10. *5e métatarsien*
11. *Tendon du court péronier latéral*
23. *Tendon du jambier antérieur*
24. *Tendon du long péronier latéral*
25. *1er interosseux plantaire*
26. *2e interosseux dorsal*
27. *1er interosseux dorsal*
28. *Premier métatarsien*
29. *Artère pédieuse*
30. *Rameau du musculo-cutané*
31. *Tendon de l'extenseur propre du gros orteil*
32. *Tendon du pédieux*

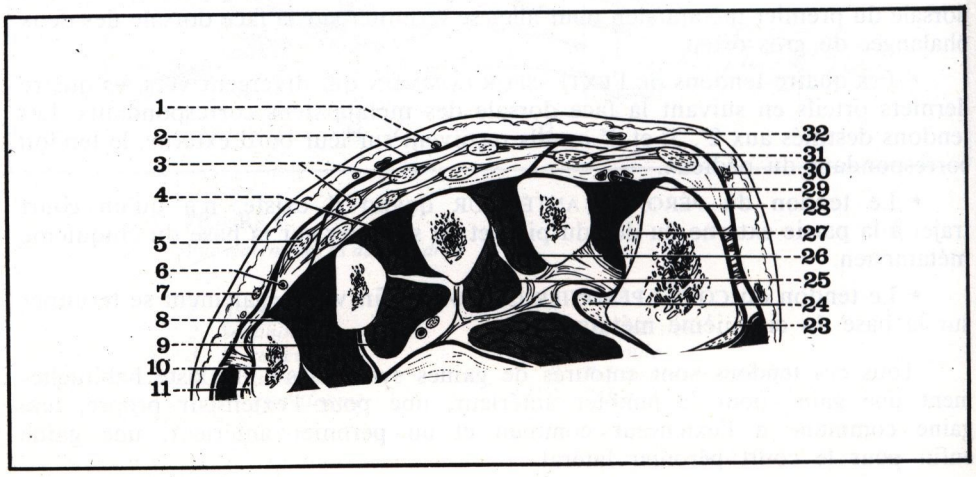

6. Les vaisseaux et les nerfs profonds

a. Les artères

Elles sont représentées par l'artère pédieuse et ses branches.

• L'ARTÈRE PÉDIEUSE (A. Dorsalis Pedis*) continue l'artère tibiale antérieure. Née au bord inférieur du ligament annulaire antérieur, elle se dirige obliquement en avant et en dedans et se termine en perforant l'extrémité postérieure du premier espace interosseux pour aller s'anastomoser avec la plantaire externe. Plaquée par l'aponévrose du pédieux contre le plan squelettique elle chemine entre le tendon de l'extenseur propre et les tendons de l'extenseur commun, longeant le bord interne du muscle pédieux qui la recouvre plus ou moins et constitue un des repères de sa découverte chirurgicale (Fig. 7).

Elle fournit en cours de route un certain nombre de collatérales :

— *artère du sinus du tarse* qui parcourt le sinus du tarse pour aller s'anastomoser avec la plantaire interne,

— *artère dorsale du tarse,* née près du ligament annulaire et qui se dirige vers le bord externe du pied,

— *artère sus-tarsienne interne* qui se ramifie à la partie interne du pied,

— *artère dorsale du métatarse,* branche la plus volumineuse qui se dirige obliquement vers le bord externe du pied et s'anastomose avec une branche de la dorsale du tarse pour former l'arcade dorsale du tarse d'où naissent les artères interosseuses des 2e, 3e et 4e espaces,

— *artère interosseuse dorsale* du premier espace, terminaison de la pédieuse qui chemine à la face dorsale du premier espace, fournit les collatérales dorsales du gros orteil et perfore l'extrémité antérieure du premier espace pour s'anastomoser avec l'interosseuse plantaire du premier espace.

*** Artère dorsale du pied**

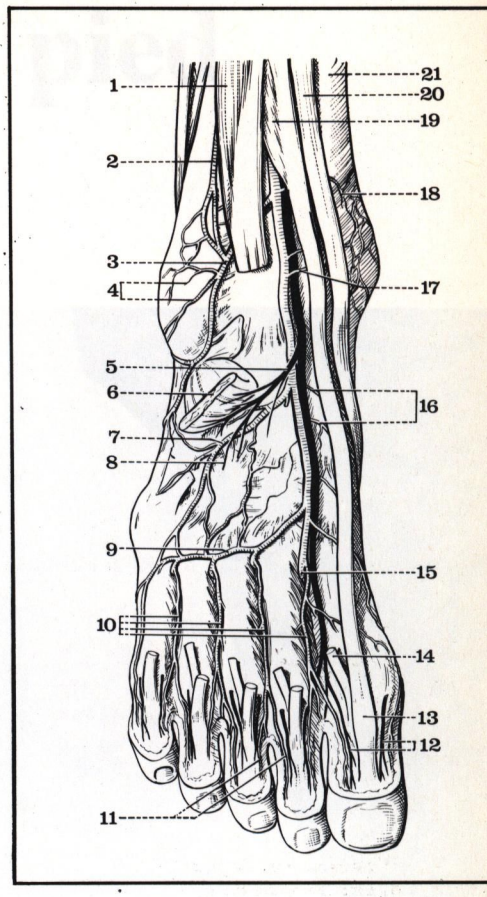

FIGURE 7 ▲

Vaisseaux et nerfs du dos du pied droit

1. *Muscle extenseur commun des orteils (sectionné)*
2. *Branche antérieure de l'artère péronière*
3. *Artère malléolaire externe*
4. *Branches de la malléolaire externe*
5. *Branche externe du nerf tibial antérieur*
6. *Muscle pédieux (sectionné)*
7. *Artère dorsale du tarse*
8. *Rameaux articulaires du nerf tibial antérieur*
9. *Artère dorsale du métatarse*
10. *Artères interosseuses dorsales*
11. *Artères digitales dorsales*
12. *Nerfs collatéraux dorsaux*
13. *Tendon de l'extenseur propre du gros orteil*
14. *Tendon du muscle pédieux (destiné au gros orteil)*
15. *Terminaison de l'artère pédieuse*
16. *Artères tarsiennes internes*
17. *Artère malléolaire interne*
18. *Réseau malléolaire interne*
19. *Muscle extenseur propre du gros orteil*
20. *Tendon du muscle jambier antérieur*
21. *Tibia*

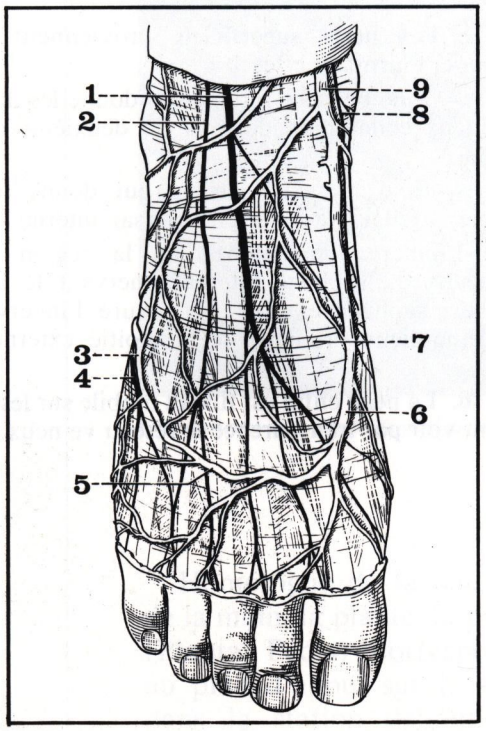

FIGURE 8 ▶

Les plans superficiels de la région dorsale du pied

1. *Branche interne du nerf musculocutané*
2. *Branche externe du musculocutané*
3. *Origine de la veine saphène externe*
4. *Nerf saphène externe*
5. *Arcade veineuse dorsale du pied*
6. *Origine de la veine saphène interne*
7. *Aponévrose superficielle du dos du pied*
8. *Nerf saphène interne*
9. *Veine saphène interne*

• **Les veines**

Au nombre de deux par artère elles ont une disposition calquée sur celle des artères.

• **Les lymphatiques profonds**

Très grêles ils se dirigent vers les lymphatiques tibiaux antérieurs.

• **Les nerfs profonds** sont représentés par les deux branches de terminaison du tibial antérieur :

— la branche externe, née en dedans de la pédieuse se dirige en dehors et en avant et croise la pédieuse en avant ou en arrière, pénètre sous le muscle pédieux et innerve ce muscle en abandonnant en outre des rameaux articulaires à l'articulation de Lisfranc ;

– la branche interne, plus volumineuse suit le bord interne des vaisseaux pédieux puis parcourt le premier espace à l'extrémité antérieure duquel elle s'anastomose de façon variable avec les branches du musculo-cutané.

7. Les plans superficiels

a. Le tissu cellulaire sous-cutané mince et lamelleux chez l'homme adulte est au contraire souvent chargé de graisse chez la femme et chez le nourrisson. Dans son épaisseur cheminent les vaisseaux et les nerfs superficiels (Fig. 8).

b. Les vaisseaux superficiels sont représentés surtout par des *veines* volumineuses qui aboutissent généralement à une arcade convexe en avant : l'arcade veineuse dorsale du pied. Les deux extrémités de cette arcade constituent les veines marginales interne et externe qui se réunissent aux deux veines plantaires superficielles pour former les veines saphènes interne et externe. Les *lymphatiques* superficiels forment un riche réseau dont les branches efférentes suivent le trajet de la veine saphère interne. C'est généralement au niveau du premier espace interosseux que l'on découvre l'un de ces lymphatiques pour pratiquer la lymphographie des lymphatiques du membre inférieur et du pelvis.

c. Les nerfs superficiels proviennent essentiellement du *musculo-cutané.* Celui-ci fournit en effet :

— une branche interne qui donne les deux collatéraux dorsaux du gros orteil, les deux collatéraux dorsaux du deuxième orteil et le collatéral interne du troisième ;

— une branche externe qui donne le collatéral dorsal externe du troisième orteil et le collatéral dorsal interne du quatrième ;

L'innervation cutanée de la région est complétée en dedans par des rameaux du saphène interne innervant le bord interne du pied, en dehors par le nerf saphène externe qui assure l'innervation de la partie externe du pied, du cinquième orteil et de la moitié externe du quatrième. (Fig. 9).

d. La peau enfin est fine et mobile sur les plans sous-jacents et laisse habituellement voir par transparence le réseau veineux superficiel.

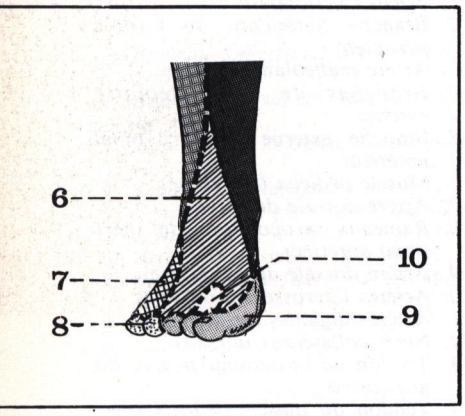

FIGURE 9

Innervation sensitive du dos du pied

6. Nerf musculo-cutané (du SPE)
7. Nerf saphène externe (du SPI)
8. Nerf plantaire externe (du SPI)
9. Nerf plantaire interne (du SPI)
10. Nerf tibial antérieur (du SPE)

17 la plante du pied

PLAN

1. Limites
2. Plan osseux
3. Plan musculaire
   - *A. Loge interosseuse*
     - *a. Muscles interosseux*
     - *b. Aponévrose plantaire profonde*
     - *c. Vaisseaux et nerfs*
   - *B. Loge plantaire*
     - *a. Segment interne :*
       plan profond
       plan superficiel
     - *b. Segment externe :*
       plan profond
       plan superficiel
     - *c. Segment moyen :*
       plan profond
       plan superficiel
     - *d. Espaces celluleux*
     - *e. Vaisseaux et nerfs de la loge plantaire*
4. L'aponévrose plantaire superficielle
   - *a. Aponévrose plantaire interne*
   - *b. Aponévrose plantaire externe*
   - *c. Aponévrose plantaire moyenne*
5. Vaisseaux et nerfs superficiels
6. Plans cutanés et forme extérieure
7. Rapports généraux :
   homologie palmo-plantaire

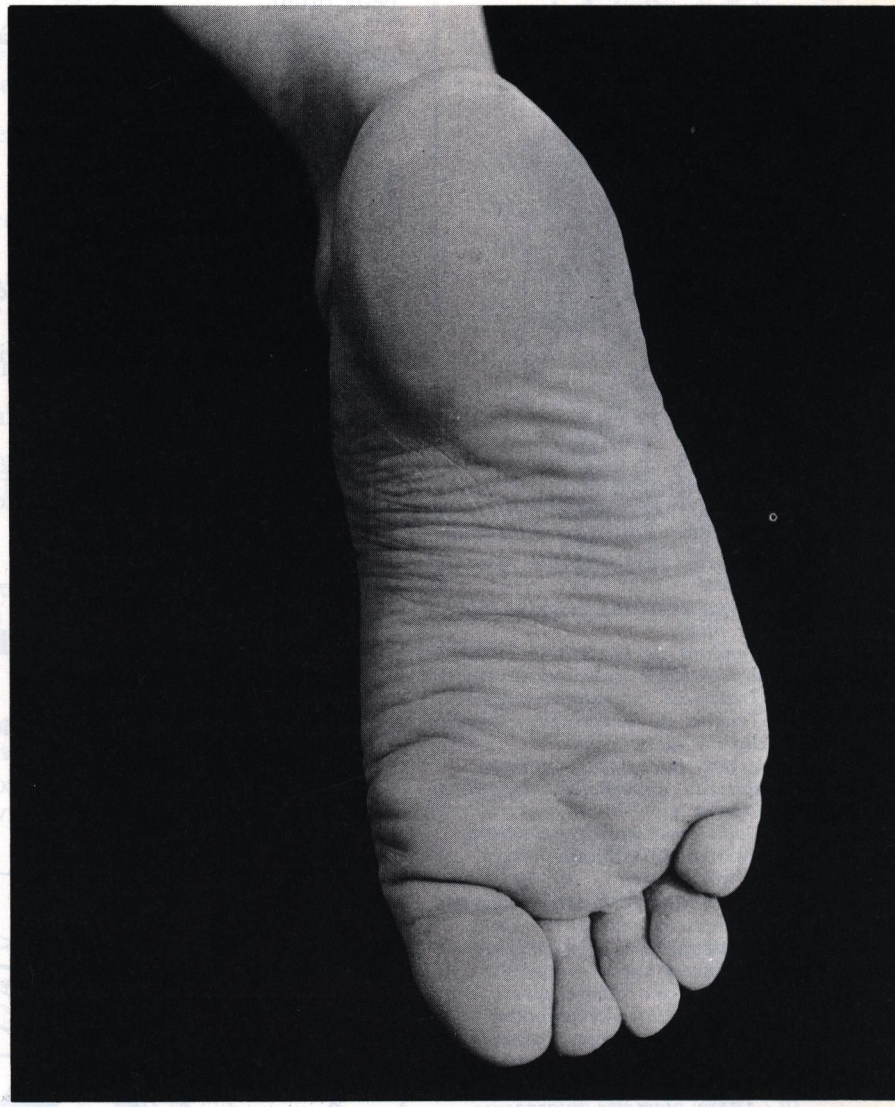

Vue inférieure de la plante du pied droit

Homologue de la paume de la main, la plante du pied (Planta Pedis) correspond au plan d'appui sur le sol, dans la station debout et dans la marche ; elle comprend l'ensemble des parties molles situées à la face inférieure du pied.

1. Limites

— *en arrière :* une ligne courbe à convexité postérieure qui la sépare de la région postérieure du cou-de-pied,

— *en avant :* le pli digito-plantaire, qui la sépare des orteils ; dessinant une courbure concave en arrière, il est oblique de dehors en dedans, et d'arrière en avant,

— *en dehors :* une ligne rectiligne, allant du bord externe du talon au petit orteil,

— *en dedans :* une ligne à concavité interne, allant du bord interne du talon au gros orteil.

2. Plan osseux

— *en arrière :* la face inférieure des os du tarse postérieur et du tarse antérieur,

— *en avant :* le bord inférieur des cinq métatarsiens. (Cf. Os et articulations du pied, page 1661).

La solidité de la voûte plantaire est maintenue par deux ligaments de l'articulation médio-tarsienne :

— calcanéo-scaphoïdien inférieur, en dedans,

— calcanéo-cuboïdien inférieur ou plantaire, en dehors.

3. Plan musculaire

Assez comparable à celui de la région palmaire, il peut, comme lui, être divisé en deux parties :

— la loge interosseuse, recouverte par l'aponévrose plantaire profonde,

— la loge plantaire, recouverte par l'aponévrose plantaire superficielle.

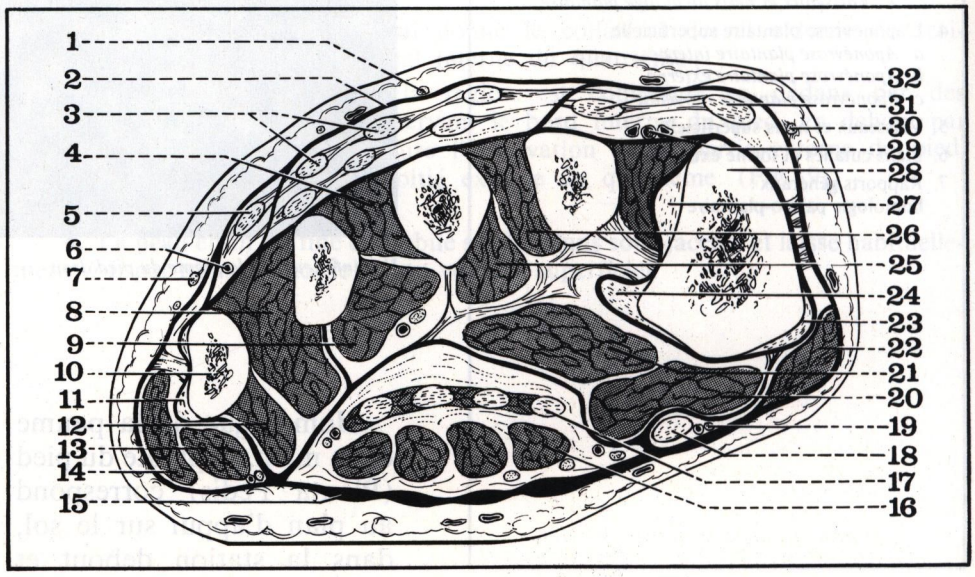

FIGURE 1

Coupe transversale du pied passant par la base des métatarsiens (côté droit, segment postérieur de la coupe)

1. *Rameau superficiel du musculo-cutané*
2. *Aponévrose superficielle du dos du pied*
3. *Tendons de l'extenseur commun des orteils*
4. *Troisième interosseux dorsal*
5. *Tendon de l'extenseur commun destiné au 5e orteil*
6. *Artère interosseuse dorsale*
7. *Rameau superficiel du saphène externe*
8. *Quatrième interosseux dorsal*
9. *Interosseux plantaire*
10. *5e métatarsien*
11. *Tendon du court péronier latéral*
12. *Interosseux plantaire*
13. *Court fléchisseur du 5e orteil*
14. *Abducteur du 5e orteil*
15. *Aponévrose plantaire moyenne*
16. *Court fléchisseur plantaire*
17. *Fléchisseur commun des orteils*
18. *Long fléchisseur propre du gros orteil.*
19. *Artère plantaire interne*
20. *Court fléchisseur du gros orteil*
21. *Adducteur oblique du gros orteil*
22. *Abducteur du gros orteil*
23. *Tendon du jambier antérieur*
24. *Tendon du long péronier latéral*
25. *1er interosseux plantaire*
26. *2e interosseux dorsal*
27. *1er interosseux dorsal*
28. *Premier métatarsien*
29. *Artère pédieuse*
30. *Rameau du musculo-cutané*
31. *Tendon de l'extenseur propre du gros orteil*
32. *Tendon du pédieux*

A. LA LOGE INTEROSSEUSE (Fig. 1 et 2)

a. Les muscles interosseux (Musculi Interossei)

Comblant les espaces intermétatarsiens, ils sont disposés en deux groupes plantaire et dorsal.

Les insertions sont un peu différentes de celles des interosseux de la main, car *l'axe du pied* ne passe pas par le 3e orteil, mais *par le deuxième.*

• INTEROSSEUX PLANTAIRES (Interossei Plantares) : au nombre de trois seulement, le 1er espace en étant dépourvu ; de cette façon, le 1er plantaire correspond au 2e espace, le 2e au 3e espace, et le 3e au 4e espace.

Ils s'insèrent sur la face interne des 3e, 4e et 5e métatarsiens, et se fixent respectivement sur le bord interne de la base de la 1re phalange correspondante.

• INTEROSSEUX DORSAUX (Interossei Dorsales), au nombre de quatre (un par espace); leur insertion la plus étendue se fait :

— pour le 1er : sur la face interne du 2e métatarsien,
— pour le 2e : sur la face externe de ce métatarsien,
— pour le 3e : sur la face externe du 3e métatarsien,
— pour le 4e : sur la face externe du 4e métatarsien,

c'est-à-dire sur la face externe du méta le plus rapproché de l'axe du pied.

Leur insertion la moins étendue se fait sur la partie supérieure de la face interne des 3e, 4e et 5e métas, laissant ainsi l'espace sous-jacent pour les interosseux plantaires.

Le 1er et le 2e dorsal se terminent de chaque côté de la base de la 1re phalange du 2e orteil ; le 3e dorsal sur le bord externe de la 1re phalange du 3e orteil ; et le 4e dorsal sur celui du 4e orteil.

Innervation : par le nerf plantaire externe.

Action :

– *dans le sens latéral :* les interosseux palmaires rapprochent les 3 derniers orteils du 2e, et les dorsaux écartent les 3e et 4e orteils du 2e,

— *dans le sens vertical :* les interosseux (plantaires et dorsaux) ne sont que fléchisseurs de la 1re phalange des orteils.

b. L'aponévrose plantaire profonde (ou interosseuse inférieure) ferme en bas la loge interosseuse, et se fixe de chaque côté sur les bords du 1er et du 5e métatarsien (Fig. 3).

Elle se continue :

— en arrière : avec les éléments fibreux du tarse,
— en avant : avec le ligament transverse du métatarse.

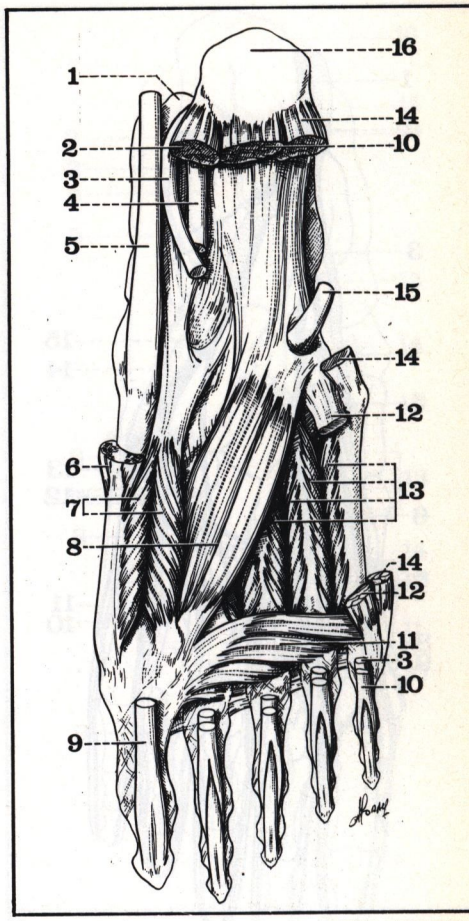

FIGURE 2

La couche musculaire profonde de la plante du pied droit

1. *Sustentaculum tali*
2. *Insertion postérieure de l'abducteur du gros orteil*
3. *Tendon du fléchisseur commun des orteils*
4. *Tendon du fléchisseur propre du gros orteil*
5. *Tendon du jambier postérieur*
6. *Insertion antérieure de l'abducteur du gros orteil*
7. *Court fléchisseur du gros orteil*
8. *Faisceau oblique de l'adducteur du gros orteil*
9. *Insertion antérieure du fléchisseur propre du gros orteil*
10. *Court fléchisseur plantaire*
11. *Faisceau transverse de l'adducteur du gros orteil*
12. *Court fléchisseur du 5e orteil*
13. *Muscle interosseux*
14. *Le muscle abducteur du 5e orteil (avec son expansion sur la base du 5e métatarsien)*
15. *Tendon du long péronier latéral*
16. *Face postérieure du calcanéum*

FIGURE 3

Coupe transversale schématique du pied

1. *Peau*
2. *Aponévrose superficielle du dos du pied*
3. *Aponévrose du pédieux*
4. *Aponévrose profonde du dos du pied*
5. *Loge interosseuse*
6. *Loge plantaire externe*
7. *Aponévrose plantaire externe*
8. *Aponévrose plantaire moyenne*
9. *Loge plantaire moyenne*
10. *Loge plantaire interne*
11. *Aponévrose plantaire interne*
12. *Premier métatarsien*

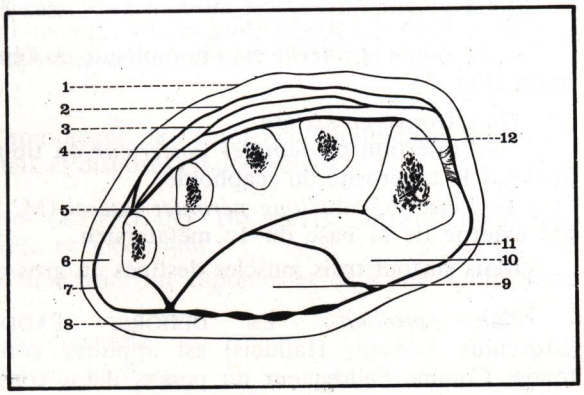

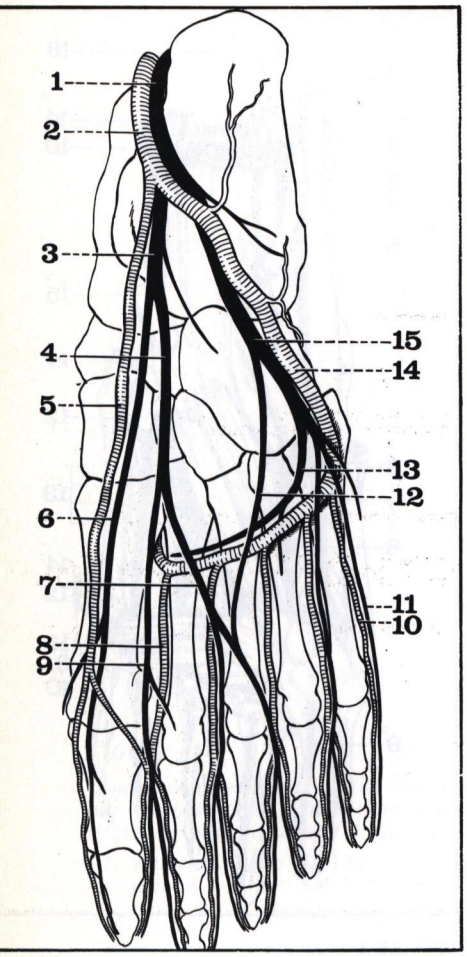

FIGURE 4
Les artères et les nerfs de la plante du pied

1. *Nerf tibial postérieur*
2. *Artère tibiale postérieure*
3. *Nerf plantaire interne*
4. *Branche externe du nerf plantaire interne*
5. *Artère plantaire interne*
6. *Branche interne du nerf plantaire interne*
7. *Nerf du 2e et du 3e espaces*
8. *Artère interosseuse du 1er espace*
9. *Nerf digital plantaire du 1er espace*
10. *Artère collatérale plantaire externe du 5e orteil*
11. *Nerf collatéral plantaire externe du 5e orteil*
12. *Anastomose entre les deux nerfs plantaires*
13. *Branche profonde du nerf plantaire externe*
14. *Artère plantaire externe*
15. *Nerf plantaire externe*

c. Les vaisseaux et les nerfs de la loge interosseuse (Fig. 4)

• L'ARTÈRE PLANTAIRE EXTERNE ou latérale (Arteria Plantaris Lateralis)

Après une portion oblique située dans la loge plantaire, présente une *portion transversale,* décrivant une courbe à concavité postéro-interne, de la base du 5e métatarsien à l'extrémité postérieure du 1er espace. Elle s'anastomose avec *l'artère pédieuse* qui, de dorsale, est devenue plantaire, en passant dans un canal ostéo-fibreux formé par la base des deux premiers métas et l'arcade d'insertion du 1er interosseux dorsal.

Ainsi se trouve réalisée *l'arcade plantaire* (Arcus Plantaris), homologue de l'arcade palmaire profonde.

Elle donne des *branches collatérales :*

— postérieures : pour les os et articulations du tarse,

— supérieures : 3 perforantes postérieures se jetant dans l'arcade dorsale du métatarse, ou dans les interosseuses dorsales correspondantes,

— antérieures : la collatérale plantaire externe du petit orteil, et les 4 interosseuses plantaires, qui cheminent dans les espaces correspondants, et se divisent chacune en collatérales interne et externe des orteils.

• VEINES ET LYMPHATIQUES; deux veines et quelques lymphatiques accompagnent l'arcade plantaire, et remontent vers la loge plantaire.

• NERFS : la branche profonde du *nerf plantaire externe* ou latéral (Nervus (Nervus Plantaris Lateralis) se place derrière son artère.

Homologue de la branche profonde du cubital, elle innerve le 3e et le 4e lombrical, ainsi que tous les muscles interosseux. Elle se termine dans l'adducteur du gros orteil, et s'anastomose avec le nerf plantaire interne dans le court fléchisseur du gros orteil.

B. LA LOGE PLANTAIRE

Sous-jacente à la loge interosseuse, la loge plantaire forme le relief musculaire de la plante du pied, entourée par l'aponévrose plantaire superficielle.

Des *cloisons sagittales* fibreuses relient cette aponévrose au plan squelettique :

— la *cloison interne* se fixe sur le calcanéum, le scaphoïde, le 1er cunéiforme, et le bord inférieur du 1er métatarsien,

— *la cloison externe* s'insère sur la gaine du long péronier latéral, et sur le 5e métatarsien.

Ainsi sont délimités trois segments :

— *interne,* ou loge des muscles du gros orteil,

— *moyen,* ou loge des fléchisseurs des orteils,

— *externe,* ou loge des muscles du petit orteil. (Fig. 3).

Le 1er et le 2e segments communiquent entre eux à travers la cloison interne, et, en arrière, avec le canal calcanéen.

Le segment externe est au contraire assez bien isolé.

a. Le segment interne est l'homologue de l'éminence thénar de la paume de la main (Fig. 5).

On y trouve en arrière :

— l'insertion du *jambier postérieur* ou tibial postérieur (M. Tibialis Posterior) sur la tubérosité du scaphoïde,

— l'insertion du *long péronier latéral* (M. Peroneus Longus) sur la tubérosité externe de la base du 1er métatarsien.

Mais surtout trois muscles destinés au gros orteil et disposés en deux plans :

Plan profond : EN DEHORS, l'ADDUCTEUR DU GROS ORTEIL (Musculus Addutor Hallucis) est appliqué contre l'aponévrose plantaire profonde. Comme l'adducteur du pouce, il est constitué par deux faisceaux :

— *oblique ou tarsien* (Caput Obliquum), issu de la tubérosité du cuboïde et de la base des 3e et 4e métatarsiens. Il recouvre la gaine fibreuse du tendon du *long péronier latéral* qui traverse obliquement la région, entre le plan osseux et le grand ligament de la plante (couche superficielle du ligament calcanéo-cuboïdien inférieur) ;

– *transverse ou métatarsien* (Caput Transversum), moins développé, représenté par trois languettes musculaires issues de la face inférieure des trois dernières articulations métatarso-phalangiennes.

Ces deux faisceaux se terminent sur le sésamoïde externe du gros orteil, et sur le versant externe de la base de sa 1re phalange.

Innervation : par la branche profonde du nerf plantaire externe.

Action : par rapport à l'axe du pied (2e méta), il est adducteur, et en même temps, fléchisseur du gros orteil.

EN DEDANS : LE COURT FLÉCHISSEUR DU GROS ORTEIL (Musculus Flexor Hallucis Brevis) est inséré en arrière sur la face inférieure du cuboïde, et des 2e et 3e cunéiformes.

Oblique en dedans et en avant, il se divise en deux faisceaux :

— *interne :* se fixant sur le sésamoïde interne du gros orteil, et sur le versant interne de la base de sa 1re phalange,

— *externe :* se fusionnant avec l'adducteur du gros orteil, et se terminant avec lui.

Comme au niveau de la main, les deux faisceaux du court fléchisseur forment une gouttière à concavité inférieure dans laquelle s'engage le *tendon du fléchisseur propre du gros orteil* ou long fléchisseur (M. Flexor Hallucis Longus), avant d'aller se fixer sur la base de la 2e phalange du gros orteil.

Innervation : double

faisceau interne : par le nerf plantaire interne,

faisceau externe : par le nerf plantaire externe.

A l'intérieur du muscle, les deux nerfs s'anastomosent comme le font le médian et le cubital au niveau de l'anastomose de Riche et Cannieu.

Action : il fléchit les gros orteil.

Plan superficiel : L'ABDUCTEUR DU GROS ORTEIL (Musculus Abductor Hallucis), allongé, épais et aplati, est le plus volumineux des trois muscles du segment interne.

Né de la tubérosité postéro-interne du calcanéum, il est compris dans un dédoublement du ligament annulaire interne du tarse, et forme la paroi interne du canal calcanéen (*cf.* Région postérieure du cou-de-pied, page 1647).

Il longe ensuite dans toute son étendue le *bord interne du pied,* et se fusionne avec le faisceau interne du court fléchisseur, pour se terminer avec lui sur le sésamoïde interne et la base de la 1re phalange du gros orteil.

Innervation : par le nerf plantaire interne.

Action : par rapport à l'axe du pied, il est abducteur, et en même temps fléchisseur du gros orteil.

La *comparaison* des muscles du segment interne avec ceux de l'éminence thénar est donc très valable. Seul manque l'*opposant,* pourtant réduit parfois à un faisceau aberrant du court fléchisseur du gros orteil.

b. Le segment externe est l'homologue de l'éminence hypothénar. Il contient trois muscles destinés au petit orteil, et disposés en deux plans :

Plan profond : EN DEDANS : L'OPPOSANT DU PETIT ORTEIL (Musculus Opponens Digiti Minimi) est grêle et inconstant.

Il se fixe en arrière sur la tubérosité du cuboïde, et en avant sur le bord externe du 5e métatarsien.

Innervation : par le nerf plantaire externe.

Action : il attire en dedans le 5e métatarsien.

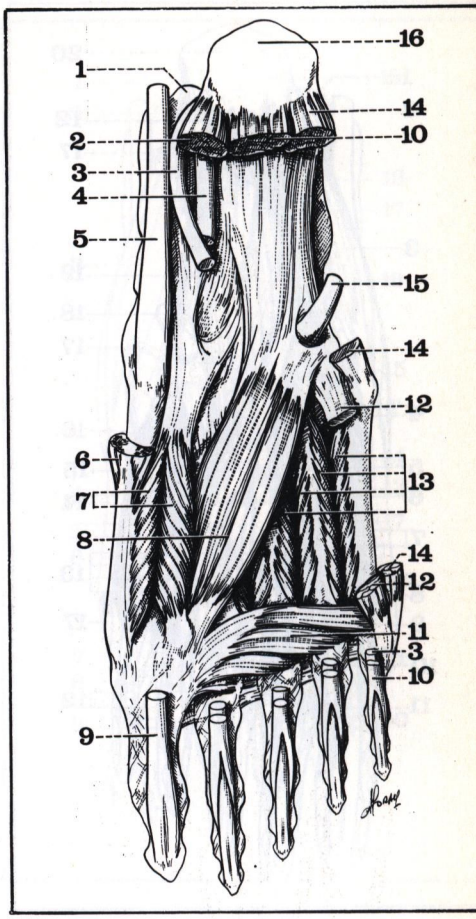

FIGURE 5

La couche musculaire profonde de la plante du pied droit

1. *Sustentaculum tali*
2. *Insertion postérieure de l'abducteur du gros orteil*
3. *Tendon du fléchisseur commun des orteils*
4. *Tendon du fléchisseur propre du gros orteil*
5. *Tendon du jambier postérieur*
6. *Insertion antérieure de l'abducteur du gros orteil*
7. *Court fléchisseur du gros orteil.*
8. *Faisceau oblique de l'adducteur du gros orteil*
9. *Insertion antérieure du fléchisseur propre du gros orteil*
10. *Court fléchisseur plantaire*
11. *Faisceau transverse de l'adducteur du gros orteil*
12. *Court fléchisseur du 5e orteil*
13. *Muscle interosseux*
14. *Le muscle abducteur du 5e orteil (avec son expansion sur la base du 5e métatarsien)*
15. *Tendon du long péronier latéral*
16. *Face postérieure du calcanéum*

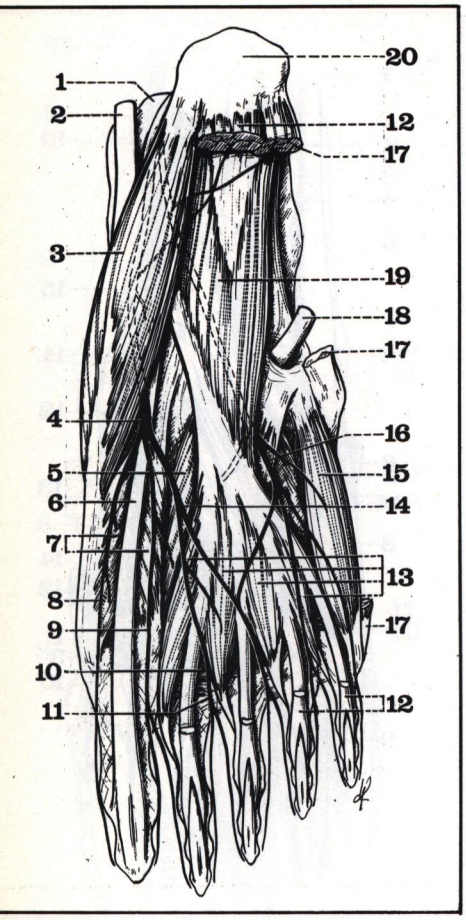

FIGURE 6

La couche musculaire moyenne de la plante du pied droit, et les nerfs superficiels

1. *Sustentaculum tali*
2. *Tendon du jambier postérieur*
3. *Abducteur du gros orteil*
4. *Nerf plantaire interne*
5. *Faisceau oblique de l'adducteur du gros orteil*
6. *Tendon du fléchisseur propre du gros orteil*
7. *Court fléchisseur du gros orteil*
8. *Nerf collatéral plantaire interne du gros orteil*
9. *Nerf du 1er espace*
10. *Faisceau transverse de l'adducteur du gros orteil*
11. *Nerf du 2e espace*
12. *Court fléchisseur plantaire*
13. *Muscles lombricaux*
14. *Branche externe du nerf plantaire interne*
15. *Court fléchisseur du 5e orteil*
16. *Nerf plantaire externe*
17. *Muscle abducteur du 5e orteil*
18. *Tendon du long péronier latéral*
19. *Chair carrée de Sylvius*
20. *Face postérieure du calcanéum*

*** Sylvius Jacques (*cf.* page 1656)**

EN DEHORS : LE COURT FLÉCHISSEUR DU PETIT ORTEIL (Musculus Flexor Digiti Minimi Brevis), court et grêle, s'insère en arrière sur la tubérosité du cuboïde (avec le précédent), sur la gaine fibreuse du long péronier latéral, et sur la base du 5e métatarsien.

Il longe la diaphyse de ce métatarsien, et se fixe sur la base de la 1re phalange du petit orteil.

Innervation : par le nerf plantaire externe.

Action : il fléchit le 5e orteil.

Plan superficiel : L'ABDUCTEUR DU PETIT ORTEIL (Musculus Abductor Digiti Minimi), un peu semblable à celui du gros orteil, s'étend de la tubérosité postéro-externe du calcanéum au bord externe de la base de la 1re phalange du petit orteil, longeant ainsi le *bord externe du pied.*

Innervation : par le nerf plantaire externe.

Action : il fléchit le petit orteil, avec un mouvement d'abduction.

Par conséquent, à part le palmaire cutané, absent à la plante du pied, tous les muscles de l'éminence hypothénar sont ici représentés.

c. Le segment moyen, délimité sur les côtés par les deux cloisons sagittales, est le plus important des trois. Les muscles qui le constituent se disposent en deux plans, analogues à ceux des fléchisseurs des doigts.

Plan profond. Au tendon du fléchisseur commun des orteils sont annexés deux groupes musculaires :

– en arrière : le long fléchisseur accessoire des orteils,
– en avant : les lombricaux du pied (Fig. 6 et 7).

LE LONG FLÉCHISSEUR (COMMUN) DES ORTEILS (Musculus Flexor Digitorum Longus) correspond aux fléchisseurs profonds des doigts.

Au sortir du canal calcanéen, il se dirige obliquement en avant et en dehors, croise en X le tendon du fléchisseur propre du gros orteil, en passant *au-dessous de lui,* puis s'étale en éventail au niveau du cuboïde. Ses quatre tendons terminaux divergent vers les quatre derniers orteils, et se terminent sur la base des 3e phalanges.

LE FLÉCHISSEUR ACCESSOIRE DES ORTEILS (Musculus Flexor Digitorum Accessorius) porte encore le nom de « chair carrée de Sylvius* » ou muscle carré plantaire (Musculus Quadratus Plantae).

Court, aplati, et quadrilatère, il est subdivisé en deux faisceaux :

— *interne :* qui se détache de la face interne du calcanéum, contribuant à former la paroi externe du canal calcanéen (*Cf.* Région postérieure du cou-de-pied, page 1647),

— *externe :* qui se fixe sur la face inférieure du calcanéum, sur la surface intertubérositaire.

L'un et l'autre se fusionnent par leurs bords axiaux, et se fixent sur le bord externe du tendon du long fléchisseur, jusqu'au tendon du petit orteil.

– *Innervation :* par la nerf plantaire externe.

– *Action :* il contribue à la flexion des orteils, en corrigeant, par sa direction sagittale, l'obliquité du long fléchisseur.

LES LOMBRICAUX DU PIED (Musculi Lumbricales Pedis) présentent la même disposition que ceux de la main. Au nombre de quatre, ils se comptent de dedans en dehors.

Le 1er ne s'insère que sur le bord interne du tendon fléchisseur du 2e orteil, alors que les trois autres se fixent sur les deux tendons voisins.

Parvenus à la partie antérieure de la région, ils contournent le bord interne de l'articulation métatarso-phalangienne correspondante, et gagnent la face dorsale des orteils où ils s'insèrent :

d'une part sur la base de la 1re phalange,
d'autre part sur le tendon extenseur correspondant.

Innervation : 1er et 2e lombrical : par le nerf plantaire (homologue du médian), 3e et 4e lombrical : par le nerf plantaire externe (homologue du cubital).

Action : comme à la main, ils fléchissent la 1re phalange, et étendent les deux dernières.

Plan superficiel : LE COURT FLÉCHISSEUR PLANTAIRE ou court fléchisseur des orteils (Musculus Flexor Digitorum Brevis) correspond aux fléchisseurs superficiels des doigts (Fig. 7 et 8).

Il prend naissance sur la tubérosité postéro-interne du calcanéum, et sur la face profonde de l'aponévrose plantaire.

Puis il se dirige en avant, quadrilatère et aplati, et se divise à la partie moyenne du pied en quatre tendons sous-jacents à ceux du long fléchisseur. Chacun d'eux se bifurque en deux languettes qui se fixent sur la 2e phalange de l'orteil correspondant, entourant le tendon du long fléchisseur.

Ainsi, le long fléchisseur est « perforant », et le court fléchisseur est « perforé », par analogie au F.C.P. et au F.C.S. de la main.

Innervation : par le nerf plantaire interne.

Action : il fléchit les quatre derniers orteils, à partir de la 2e phalange.

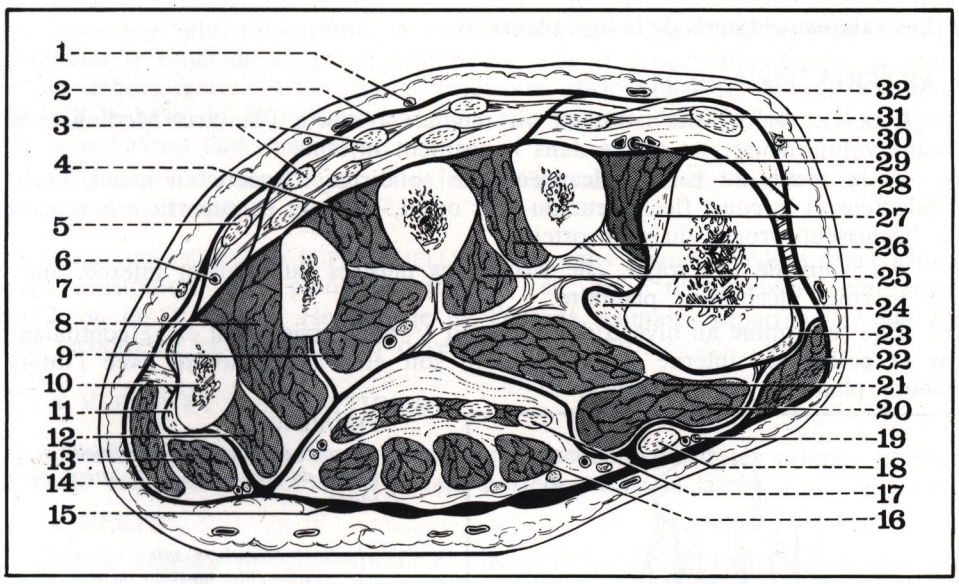

FIGURE 7

Coupe transversale du pied passant par les métatarsiens

1. *Rameau superficiel du musculo-cutané*
2. *Aponévrose superficielle du dos du pied*
3. *Tendons de l'extenseur commun des orteils*
4. *Troisième interosseux dorsal*
5. *Tendon de l'extenseur commun destiné au 5e orteil*
6. *Artère interosseuse dorsale*
7. *Rameau superficiel du saphène externe*
8. *Quatrième interosseux dorsal*
9. *Interosseux plantaire*
10. *5e métatarsien*
11. *Tendon du court péronier latéral*
12. *Interosseux plantaire*
13. *Court fléchisseur du 5e orteil*
14. *Abducteur du 5e orteil*
15. *Aponévrose plantaire moyenne*
16. *Court fléchisseur plantaire*
17. *Fléchisseur commun des orteils*
18. *Long fléchisseur propre du gros orteil*
19. *Artère plantaire interne*
20. *Court fléchisseur du gros orteil*
21. *Adducteur oblique du gros orteil*
22. *Abducteur du gros orteil*
23. *Tendon du jambier antérieur*
24. *Tendon du long péronier latéral*
25. *1er interosseux plantaire*
26. *2e interosseux dorsal*
27. *1er interosseux dorsal*
28. *Premier métatarsien*
29. *Artère pédieuse*
30. *Rameau du musculo-cutané*
31. *Tendon de l'extenseur propre du gros orteil*
32. *Tendon du pédieux*

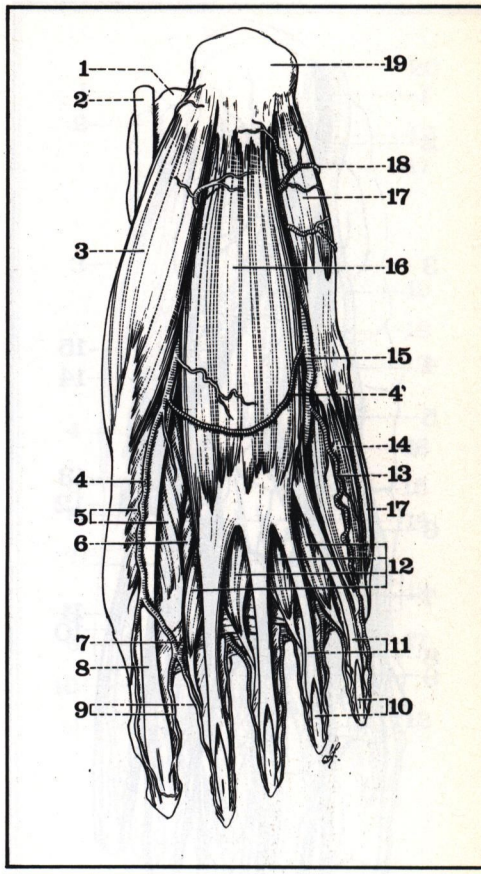

FIGURE 8

La couche musculaire superficielle de la plante du pied droit et les artères plantaires

1. *Sustentaculum tali*
2. *Tendon du jambier postérieur*
3. *Abducteur du gros orteil*
4. *Artère plantaire interne*
4'. *Arcade plantaire superficielle (inconstante)*
5. *Court fléchisseur du gros orteil*
6. *Faisceau oblique de l'adducteur du gros orteil*
7. *Anastomose avec l'interosseuse du 1er espace (de la plantaire externe)*
8. *Tendon du fléchisseur propre du gros orteil*
9. *Artères collatérales plantaires du 1er espace*
10. *Fléchisseur commun des orteils*
11. *Tendons du court fléchisseur plantaire*
12. *Muscles lombricaux*
13. *Artère collatérale plantaire du 5e orteil*
14. *Court fléchisseur du 5e orteil*
15. *Artère plantaire externe*
16. *Muscle court fléchisseur plantaire*
17. *Abducteur du 5e orteil*
18. *Rameaux musculaires de la portion oblique de l'artère plantaire externe*
19. *Face postérieure du calcanéum*

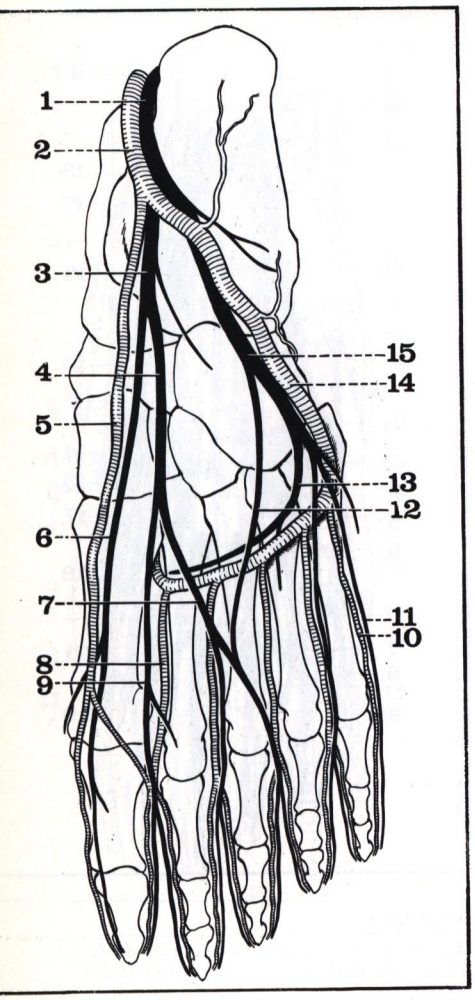

FIGURE 9

Les artères et les nerfs de la plante du pied

1. *Nerf tibial postérieur*
2. *Artère tibiale postérieure*
3. *Nerf plantaire interne*
4. *Branche externe du nerf plantaire interne*
5. *Artère plantaire interne*
6. *Branche interne du nerf plantaire interne*
7. *Nerf du 2e et du 3e espaces*
8. *Artère interosseuse du 1er espace*
9. *Nerf digital plantaire du 1er espace*
10. *Artère collatérale plantaire externe du 5e orteil*
11. *Nerf collatéral plantaire externe du 5e orteil*
12. *Anastomose entre les deux nerfs plantaires*
13. *Branche profonde du nerf plantaire externe*
14. *Artère plantaire externe*
15. *Nerf plantaire externe*

d. Les espaces celluleux (Fig. 7)

Les plans musculaires et tendineux sont séparés par un certain nombre d'espaces celluleux, comme au niveau de la paume de la main. Mais il faut noter que les *gaines synoviales* du cou-de-pied ne descendent pas dans la loge plantaire ; seul le long péronier latéral possède, dans sa gaine ostéo-fibreuse plantaire, une enveloppe séreuse particulière, le plus souvent indépendante de celle du cou-de-pied.

Au niveau de la loge plantaire on peut décrire de la profondeur à la superficie, quatre espaces celluleux :

– *l'espace plantaire médian profond :* entre l'aponévrose plantaire pronfonde et le faisceau oblique de l'adducteur du gros orteil;

– *l'espace plantaire médian intermusculaire supérieur :* entre le faisceau oblique de ce muscle d'une part, et le plan profond du segment moyen d'autre part (long fléchisseur, fléchisseur accessoire, et lombricaux) ;

– *l'espace plantaire médian intermusculaire inférieur :* entre ce plan profond et le court fléchisseur plantaire ;

– *l'espace plantaire médian superficiel :* entre ce muscle et l'aponévrose plantaire superficielle.

e. Les vaisseaux et nerfs de la loge plantaire

• ARTÈRES (Fig. 9, 10, 11 et 12)

L'ARTÈRE PLANTAIRE INTERNE ou médiale (Arteria Plantaris Medialis), la moins volumineuse, est située dans le segment interne.

A la sortie du canal calcanéen, elle se dirige d'arrière en avant, entre l'abducteur et le court fléchisseur du gros orteil, longeant en superficie le tendon du fléchisseur propre du gros orteil.

Au cours de son trajet, elle irrigue les muscles du segment interne, ainsi que le court fléchisseur plantaire.

Elle se termine au niveau de la tête du 1er métatarsien, soit en se continuant par la collatérale interne du gros orteil, soit en s'anastomosant avec l'interosseuse plantaire du 1er espace.

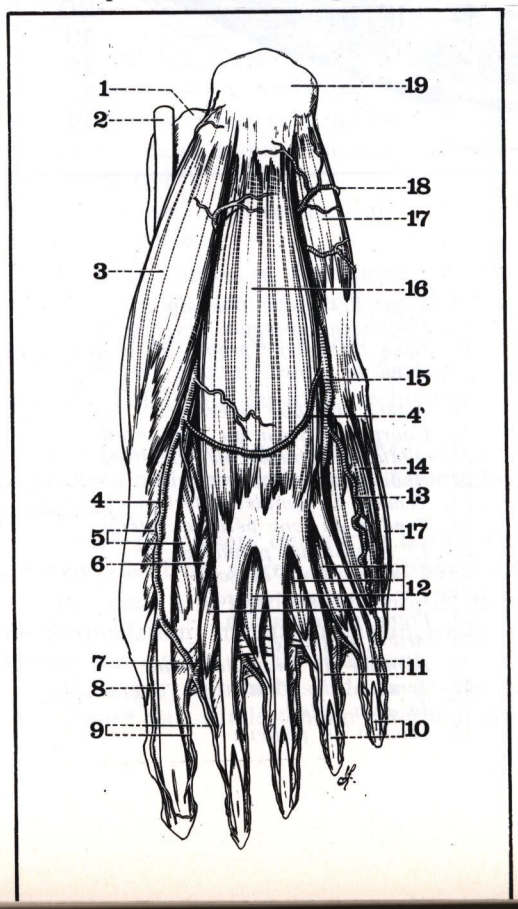

FIGURE 10

La couche musculaire superficielle de la plante du pied droit et les artères plantaires

1. *Sustentaculum tali*
2. *Tendon du jambier postérieur*
3. *Abducteur du gros orteil*
4. *Artère plantaire interne*
4' *Arcade plantaire superficielle (inconstante)*
5. *Court fléchisseur du gros orteil*
6. *Faisceau oblique de l'adducteur du gros orteil*
7. *Anastomose avec l'interosseuse du 1er espace (de la plantaire externe)*
8. *Tendon du fléchisseur propre du gros orteil*
9. *Artères collatérales plantaires du 1er espace*
10. *Fléchisseur commun des orteils*
11. *Tendons du court fléchisseur plantaire*
12. *Muscles lombricaux*
13. *Artère collatérale plantaire du 5e orteil*
14. *Court fléchisseur du 5e orteil*
15. *Artère plantaire externe*
16. *Muscle court fléchisseur plantaire*
17. *Abducteur du 5e orteil*
18. *Rameaux musculaires de la portion oblique de l'artère plantaire externe*
19. *Face postérieure du calcanéum*

FIGURE 11
Artériographie de profil du pied, montrant le trajet des artères plantaires

FIGURE 12
Artériographie de profil du pied chez un enfant de 5 ans

L'ARTÈRE PLANTAIRE EXTERNE ou latérale (Arteria Plantaris Lateralis) est beaucoup plus importante. A partir du canal calcanéen, où elle semble continuer le trajet de la tibiale postérieure, elle se dirige obliquement en avant et en dehors, entre le fléchisseur accessoire et le court fléchisseur plantaire, jusqu'à la base du 5e métatarsien. Puis elle pénètre dans la loge interosseuse, où nous l'avons déjà rencontrée.

Au' cours de son trajet, elle irrigue les muscles du segment moyen et du segment externe.

L'ARCADE PLANTAIRE SUPERFICIELLE circule dans l'espace médian superficiel ; elle anastomose la plantaire interne et les interosseuses plantaires du 2e ou du 3e espace. Homologue de l'arcade palmaire superficielle, elle est très inconstante et toujours peu développée (Fig. 9).

- VEINES ET LYMPHATIQUES

Deux veines, et quelques lymphatiques accompagnent les artères, et, par le canal calcanéen, remontent à la face postérieure de la jambe.

- NERFS

Dans l'espace médian superficiel circulent les deux nerfs plantaires :

LE NERF PLANTAIRE INTERNE ou médial (Nervus Plantaris Medialis) est l'homologue du nerf médian (Fig. 9 et 13).

Plus externe que l'artère homonyme, il glisse entre le court fléchisseur du gros orteil (en dedans) et le court fléchisseur plantaire (en dehors), et, au niveau de la base des métatarsiens, il se divise en deux branches terminales.

Au cours de son trajet, il innerve l'abducteur et le court fléchisseur du gros orteil, ainsi que le court fléchisseur plantaire.

Sa terminale interne accompagne l'artère plantaire interne, et donne le nerf collatéral interne du gros orteil.

Sa terminale externe, beaucoup plus grosse, se divise en trois branches à la hauteur du 1er espace intermétatarsien, entre le long et le court fléchisseur communs :

les *nerfs digitaux plantaires* (Nervi Digitales Plantares) des trois premiers espaces interosseux, qui donnent chacun deux nerfs collatéraux sensitifs.

Ainsi 7 nerfs collatéraux au total se dirigent vers les trois premiers orteils, et la face interne du 4e.

De plus, les deux premiers nerfs digitaux innervent les *deux premiers lombricaux.*

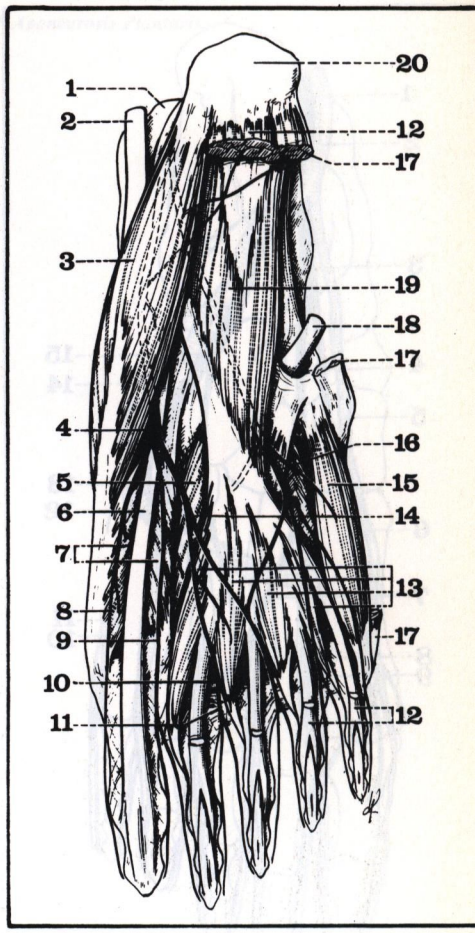

FIGURE 13
La couche musculaire moyenne de la plante du pied droit, et les nerfs superficiels

1. *Sustentaculum tali*
2. *Tendon du jambier postérieur*
3. *Abducteur du gros orteil*
4. *Nerf plantaire interne*
5. *Faisceau oblique de l'adducteur du gros orteil*
6. *Tendon du fléchisseur propre du gros orteil*
7. *Court fléchisseur du gros orteil*
8. *Nerf collatéral plantaire interne du gros orteil*
9. *Nerf du 1er espace*
10. *Faisceau transverse de l'adducteur du gros orteil*
11. *Nerf du 2e espace*
12. *Court fléchisseur plantaire*
13. *Muscles lombricaux*
14. *Branche externe du nerf plantaire interne*
15. *Court fléchisseur du 5e orteil*
16. *Nerf plantaire externe*
17. *Muscle abducteur du 5e orteil*
18. *Tendon du long péronier latéral*
19. *Chair carrée de Sylvius*
20. *Face postérieure du calcanéum*

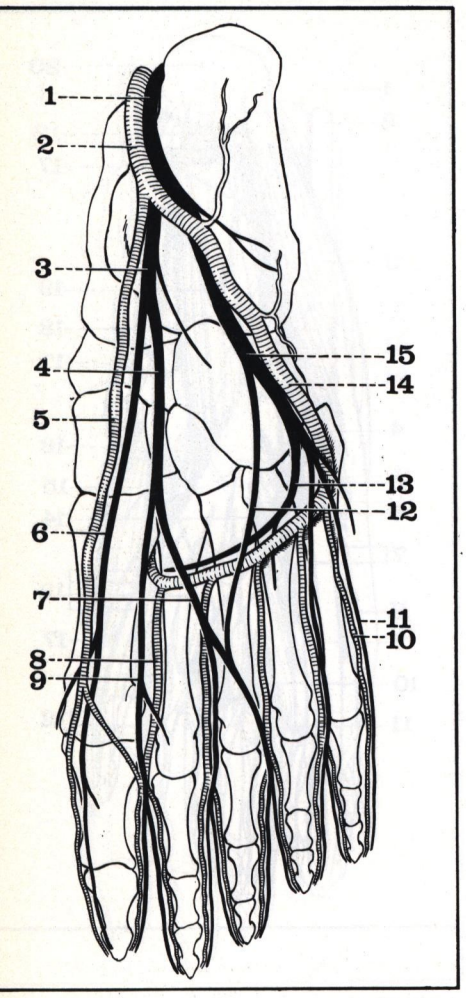

FIGURE 14

Les artères et les nerfs de la plante du pied

1. *Nerf tibial postérieur*
2. *Artère tibiale postérieure*
3. *Nerf plantaire interne.*
4. *Branche externe du nerf plantaire interne*
5. *Artère plantaire interne*
6. *Branche interne du nerf plantaire interne*
7. *Nerf du 2e et du 3e espaces*
8. *Artère interosseuse du 1er espace*
9. *Nerf digital plantaire du 1er espace*
10. *Artère collatérale plantaire externe du 5e orteil*
11. *Nerf collatéral plantaire externe du 5e orteil*
12. *Anastomose entre les deux nerfs plantaires*
13. *Branche profonde du nerf plantaire externe*
14. *Artère plantaire externe*
15. *Nerf plantaire externe*

LE NERF PLANTAIRE EXTERNE ou latéral (Nervus Plantaris Lateralis) est l'homologue du nerf cubital (Fig. 13 et 14).

Il s'engage le long du bord externe du long fléchisseur commun, entre le fléchisseur accessoire et le court fléchisseur plantaire, en dedans de l'artère homonyme.

Parvenu à la partie postérieure du 4e espace, il se divise en deux branches terminales.

Au cours de son trajet, il innerve le fléchisseur accessoire des orteils, et les trois muscles du petit orteil.

Sa terminale profonde pénètre dans la loge interosseuse, où nous l'avons déjà vue.

Sa terminale superficielle donne le nerf collatéral externe du petit orteil, et le nerf digital plantaire du 4e espace.

4. L'aponévrose plantaire superficielle

Très semblable à l'aponévrose palmaire superficielle, elle s'étale largement sur les muscles de la loge plantaire, et présente trois portions correspondants aux trois segments de cette loge (Fig. 15).

a. L'aponévrose plantaire interne, très mince en arrière, plus épaisse en avant, entoure les muscles du gros orteil, et particulièrement l'abducteur.

Elle est tendue :

— en dedans : sur le bord interne du 1er métatarsien,

— en dehors : sur le bord interne de l'aponévrose moyenne, et sur la cloison interne.

b. L'aponévrose plantaire externe entoure les muscles du petit orteil. A l'inverse de la précédente, elle est très épaisse en arrière, et s'amincit en avant.

Elle est tendue :

— en dedans : sur le bord externe de l'aponévrose moyenne, et sur la cloison externe,

— en dehors : sur le bord externe du 5e métatarsien. Entre le cuboïde et la tubérosité de ce méta, elle ménage un orifice pour le tendon du long péronier latéral.

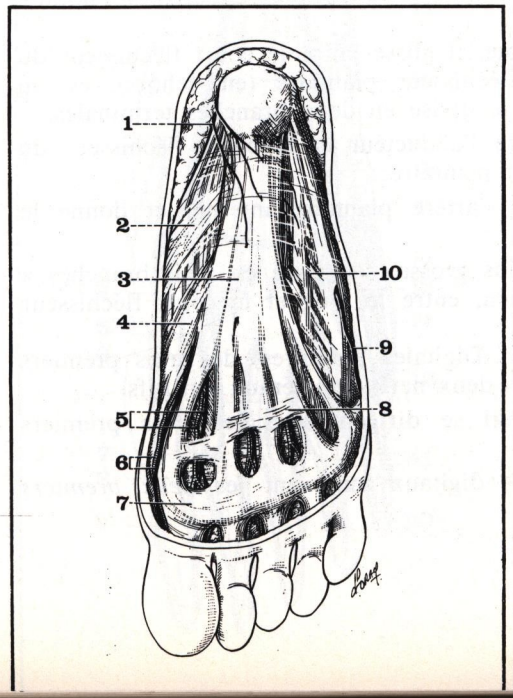

FIGURE 15

L'aponévrose plantaire superficielle

1. *Rameaux calcanéens du nerf tibial postérieur*
2. *Expansion du ligament annulaire antérieur*
3. *Aponévrose plantaire moyenne*
4. *Aponévrose plantaire interne*
5. *Pédicule interosseux plantaire du 1er espace*
6. *Pédicule collatéral plantaire interne du 1er orteil*
7. *Bandelette transverse sous-cutanée des orteils*
8. *Bandelettes sous-tendineuses*
9. *Nerf collatéral plantaire externe du 5e orteil*
10. *Aponévrose plantaire externe*

c. L'aponévrose plantaire moyenne*, la plus importante, est épaisse, résistante, d'aspect nacré.

* *Aponeurosis Plantaris*

Elle se continue de chaque côté avec les aponévroses interne et externe, dont elle est séparée par une gouttière sagittale comblée de graisse.

De forme triangulaire, elle présente :

— *un sommet,* postérieur, fixé sur la tubérosité postérieure du calcanéum,

— *une base,* antérieure, étalée en éventail, à la racine des orteils.

Elle est constituée par un double plan de fibres :

— *longitudinales,* se condensant en cinq *bandelettes sous-tendineuses,* situées au-dessous des tendons fléchisseurs des orteils. Parvenue à la partie antérieure de la plante, chaque bandelette se divise en deux languettes, interne et externe, qui contournent la racine de l'orteil, et se fixent sur la face dorsale de la 1re phalange ;

— *transversales,* surtout denses en avant, formant au-dessous des articulations métatarso-phalangiennes, *le ligament transverse superficiel,* et, du 1er au 5e orteil, *le ligament transverse interdigital.*

Entre les bandelettes sous-tendineuses et les deux ligaments transverses, de petites déhiscences de l'aponévrose réalisent les « fosses ovales » de la plante.

En profondeur, les languettes issues des bandelettes sous-tendineuses circonscrivent, comme au niveau de la main, des arcades fibreuses :

— *digitales :* où passent les tendons fléchisseurs,

— *interdigitales :* où s'engagent les vaisseaux et les nerfs des orteils, ainsi que les tendons des lombricaux (Fig. 16).

Par sa résistance, l'aponévrose plantaire moyenne contribue à maintenir la concavité de la voûte longitudinale du pied. Sa rétraction pathologique, beaucoup plus rare qu'à la main, réalise la maladie de LEDDERHOSE.

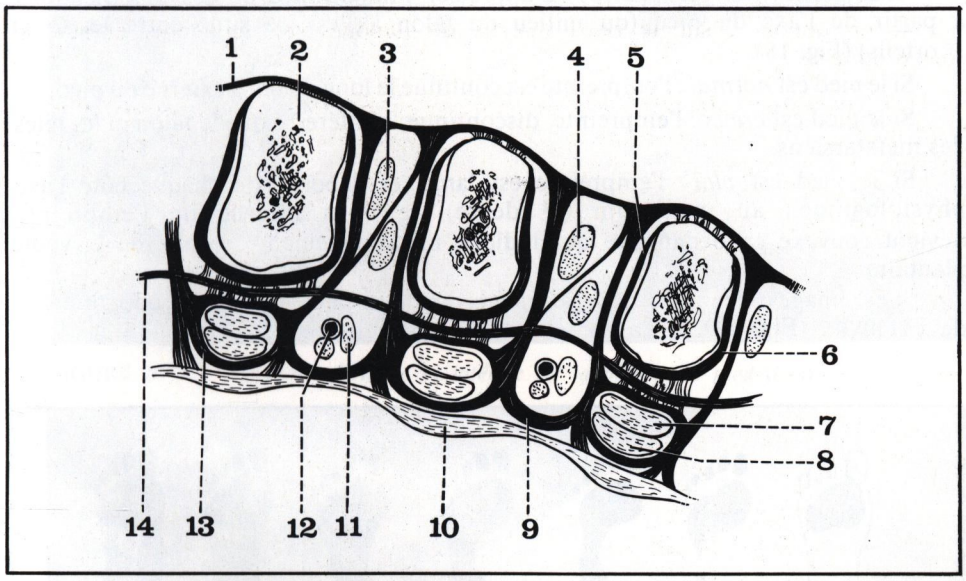

FIGURE 16

Disposition des aponévroses du pied (segment antérieur d'une coupe transversale passant par la tête des 2e, 3e et 4e métatarsien droits)

1. *Aponévrose interosseuse dorsale*
2. *Deuxième métatarsien*
3. *2e interosseux dorsal*
4. *3e interosseux dorsal*
5. *Capsule articulaire*
6. *Fibro-cartilage glénoïdien*
7. *Fléchisseur commun des orteils*
8. *Court fléchisseur plantaire*
9. *Arcades interdigitales*
10. *Bandelette sous-tendineuse*
11. *2e lombrical*
12. *Artère interosseuse plantaire*
13. *Gaine fibreuse*
14. *Ligament transverse du métatarse*

5. Vaisseaux et nerfs superficiels

Dans le tissu cellulaire sous-cutané, cloisonné par des tractus fibreux relient l'aponévrose plantaire superficielle au derme, on rencontre des **bourses séreuses :**

— sous la tubérosité postérieure du calcanéum,

— et sous la tête du 1er et du 5e métatarsiens.

• ARTÈRES : de petit calibre, nées des troncs profonds (Fig. 17).

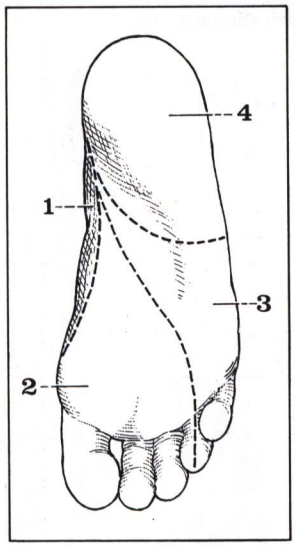

FIGURE 16 bis

Innervation sensitive de la plante du pied

1. Nerf saphène interne
2. Nerf plantaire interne
3. Nerf plantaire externe
4. Nerf tibial postérieur

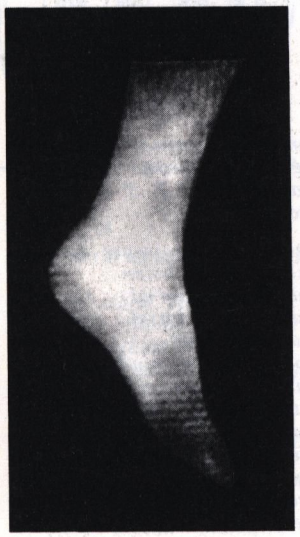

FIGURE 17

La thermographie cutanée (caméra à infra-rouges CSF 815, cliché M. Schmitt) objective la vascularisation du pied (les zones les plus claires sont les mieux irriguées, au niveau de l'arrière-pied)

• VEINES : très nombreuses, réalisant un riche réseau anastomotique, la « semelle plantaire », de LEJARS, qui se draine dans l'arcade plantaire sous-cutanée, située au niveau du pli de flexion des orteils, ou dans le réseau veineux du dos du pied.

• LYMPHATIQUES : rejoignant surtout, par les bords latéraux du pied le réseau dorsal, puis les collecteurs internes de la jambe.

• NERFS : provenant de trois origines (Fig. 16 bis) :
— au niveau du talon : le nerf calcanéen interne (ou tibial postérieur),
— en avant et en dedans : le nerf plantaire interne,
— en avant et en dehors : le nerf plantaire externe.

La ligne de démarcation entre ces derniers territoires est oblique du bord interne du pied à l'extrémité antérieure du 4e orteil.

6. Plans cutanés et forme extérieure

(Fig. 20, 21)

Parfaitement glabre, la peau de la région plantaire est lisse et fine à sa partie moyenne, cambrée, mais au contraire dure et cornée au niveau des zones d'appui : talon et têtes des 1er, 3e et 5e orteils, où peuvent se développer des durillons, et parfois des « maux perforants plantaires ».

La partie importante de la plante est *la voûte plantaire,* surtout excavée sur le bord interne, et assez variable suivant les sujets.

L'empreinte du pied permet d'apprécier l'importance de ces modifications, à partir de l'axe du pied (du milieu du talon à l'espace situé entre les 2e et 3e orteils) (Fig. 18).

Si le pied est *normal :* l'empreinte est continue le long du bord externe du pied,

Si le pied est *creux :* l'empreinte, discontinue, n'intéresse que le talon et les têtes des métatarsiens.

Si le pied est *plat :* l'empreinte est large, et déborde de chaque côté l'axe physiologique ; au maximum (3e degré), le bord interne de l'empreinte devient convexe en dedans, ce qui indique un affaissement complet de la voûte plantaire.

Les images, les plus précises sont données par le « photopodogramme » de LELIÈVRE (Fig. 19).

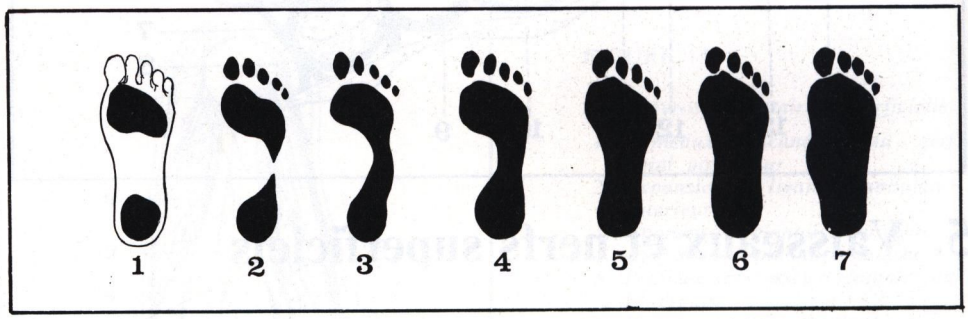

FIGURE 18

Les différents types d'empreintes plantaires

1. Pied creux du 3e degré
2. Pied creux du 2e degré
3. Pied creux du 1er degré
4. Pied normal
5. Pied plat du 1er degré
6. Pied plat du 2e degré
7. Pied plat du 3e degré

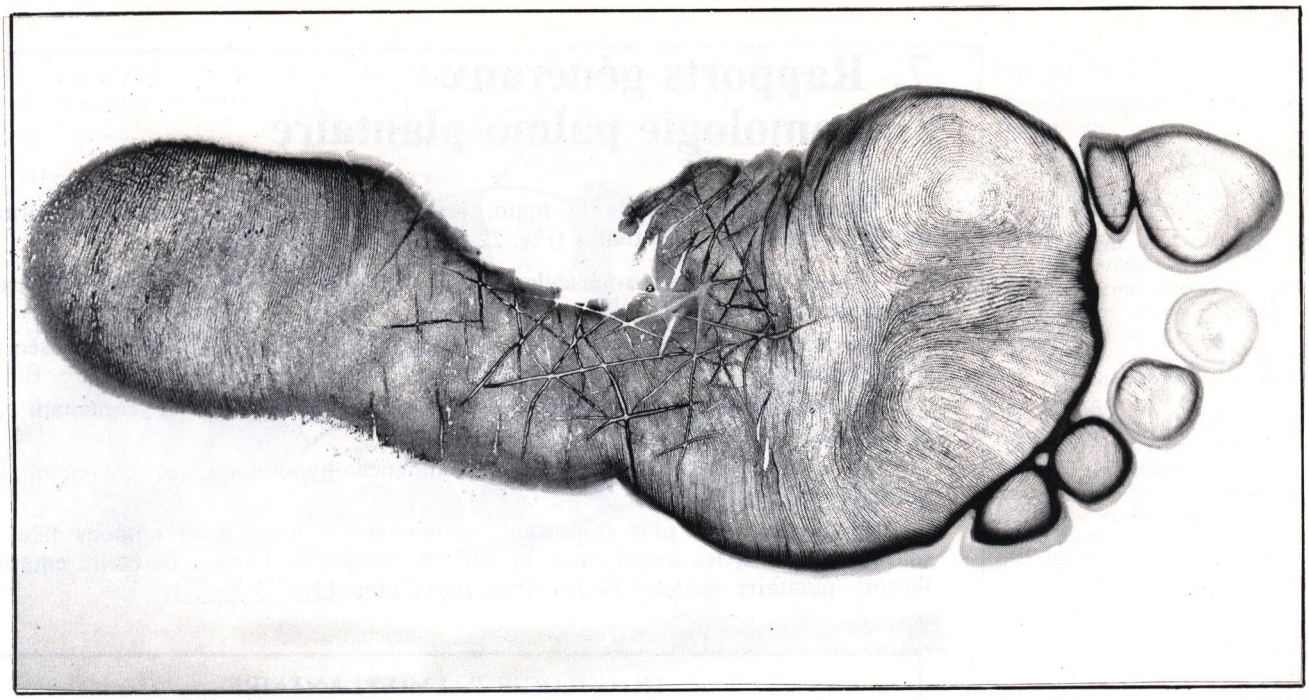

FIGURE 19 *Empreinte du pied droit obtenue par photopodogramme (technique de Lelièvre)*

FIGURE 20 *Vue inférieure et latérale de la plante du pied droit*

FIGURE 21 *Vue médiale du pied droit montrant la courbure de la voûte interne*

7. Rapports généraux : homologie palmo-plantaire

Comme la paume de la main, la plante du pied apparaît donc formée de deux portions essentielles (Fig. 22 et 23) :

— un plafond ostéo-musculaire : *la loge interosseuse* qui contient l'arcade plantaire (profonde),

— un plan musculo-tendineux : *la loge plantaire,* elle-même subdivisée en trois segments :

— *interne :* correspondant à l'éminence hypothénar, et contenant les muscles du gros orteil,

— *externe :* correspondant à l'éminence hypothénar, et contenant les muscles du petit orteil,

— *moyen :* le plus important, contenant les muscles et tendons fléchisseurs des orteils, les lombricaux, la portion oblique de l'artère plantaire externe, l'artère plantaire interne, et les deux nerfs plantaires.

HOMOLOGIE PALMO-PLANTAIRE

Au cours de l'étude de la plante du pied, nous avons constamment comparé les régions et les organes à ceux de la paume de la main. Il est possible d'envisager une véritable homologie palmo-plantaire, qui permet une juxtaposition assez précise des différents éléments, et facilite la compréhension de l'anatomie plantaire.

PAUME DE LA MAIN	PLANTE DU PIED
Loge interosseuse	**Loge interosseuse**
muscles interosseux palmaires = 4	muscles interosseux plantaires = 3
muscles interosseux dorsaux = 4	muscles interosseux dorsaux = 4
aponévrose palmaire profonde	aponévrose plantaire profonde
artère radiale	artère pédieuse
artère cubito-palmaire	artère plantaire externe
arcade palmaire profonde	arcade plantaire (profonde)
branche profonde du nerf cubital	branche profonde du nerf plantaire externe
Loge palmaire	**Loge plantaire**
a) *Segment externe*	a) *Segment interne*
muscle adducteur du pouce	muscle adducteur du gros orteil
muscle court fléchisseur du pouce	muscle court fléchisseur du gros orteil
muscle court abducteur du pouce	muscle abducteur du gros orteil
b) *segment interne*	b) *Segment externe*
muscle court fléchisseur du petit doigt	muscle court fléchisseur du petit orteil
muscle abducteur du petit doigt	muscle abducteur du petit orteil
c) *Segment moyen*	c) *Segment moyen*
muscle fléchisseur commun profond des doigts	muscle long fléchisseur des orteils
muscle fléchisseur commun superficiel des doigts	muscle court fléchisseur des orteils
muscles lombricaux des doigts	muscles lombricaux des orteils
espace palmaire médian rétro-tendineux	espace plantaire médian profond
espace palmaire médian prétendineux	espace plantaire médian superficiel
artère cubitale	artère plantaire externe
artère radio-palmaire	artère plantaire interne
arcade palmaire superficielle	arcade plantaire (superficielle)
nerf médian	nerf plantaire interne
branche superficielle du nerf cubital	branche superficielle du nerf plantaire externe
aponévrose palmaire superficielle	aponévrose plantaire superficielle
aponévrose palmaire moyenne	aponévrose plantaire moyenne

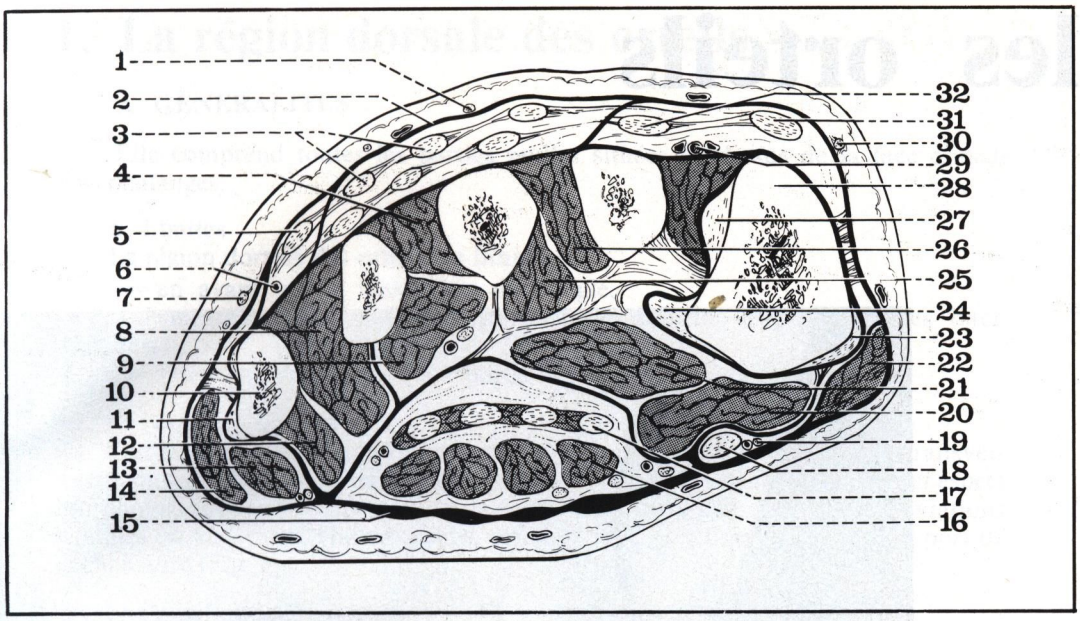

FIGURE 22

Coupe transversale du pied passant par les métatarsiens

1. *Rameau superficiel du musculo-cutané*
2. *Aponévrose superficielle du dos du pied*
3. *Tendons de l'extenseur commun des orteils*
4. *Troisième interosseux dorsal*
5. *Tendon de l'extenseur commun destiné au 5e orteil*
6. *Artère interosseuse dorsale*
7. *Rameau superficiel du saphène externe*
8. *Quatrième interosseux dorsal*
9. *Interosseux plantaire*
10. *5e métatarsien*
11. *Tendon du court péronier latéral*
12. *Interosseux plantaire*
13. *Court fléchisseur du 5e orteil*
14. *Abducteur du 5e orteil*
15. *Aponévrose plantaire moyenne*
16. *Court fléchisseur plantaire*
17. *Fléchisseur commun des orteils*
18. *Long fléchisseur propre du gros orteil*
19. *Artère plantaire interne*
20. *Court fléchisseur du gros orteil*
21. *Adducteur oblique du gros orteil*
22. *Abducteur du gros orteil*
23. *Tendon du jambier antérieur*
24. *Tendon du long péronier latéral*
25. *1er interosseux plantaire*
26. *2e interosseux dorsal*
27. *1er interosseux dorsal*
28. *Premier métatarsien*
29. *Artère pédieuse*
30. *Rameau du musculo-cutané*
31. *Tendon de l'extenseur propre du gros orteil*
32. *Tendon du pédieux*

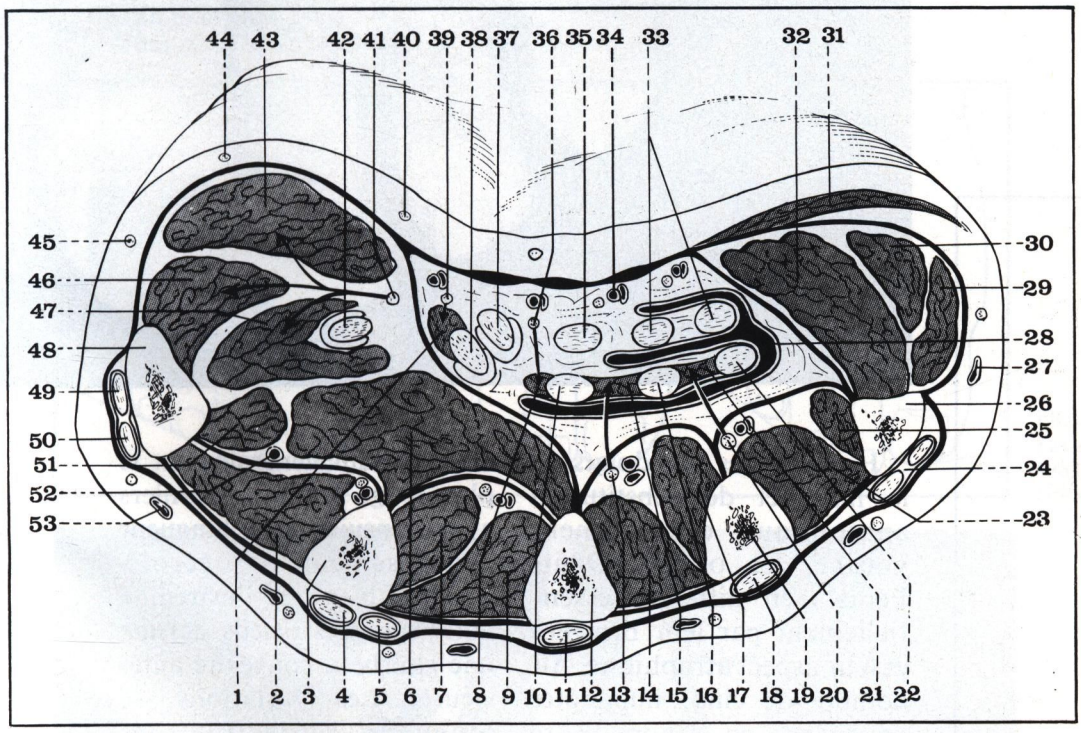

FIGURE 23

Coupe horizontale volontairement inversée de la main droite (segment supérieur de la coupe). On constate la parfaite homologie palmo-plantaire, en comparant cette coupe avec celle du pied. La loge interosseuse, et la loge palmaire de la main correspondent assez exactement à la loge interosseuse et à la loge plantaire du pied

18 les orteils

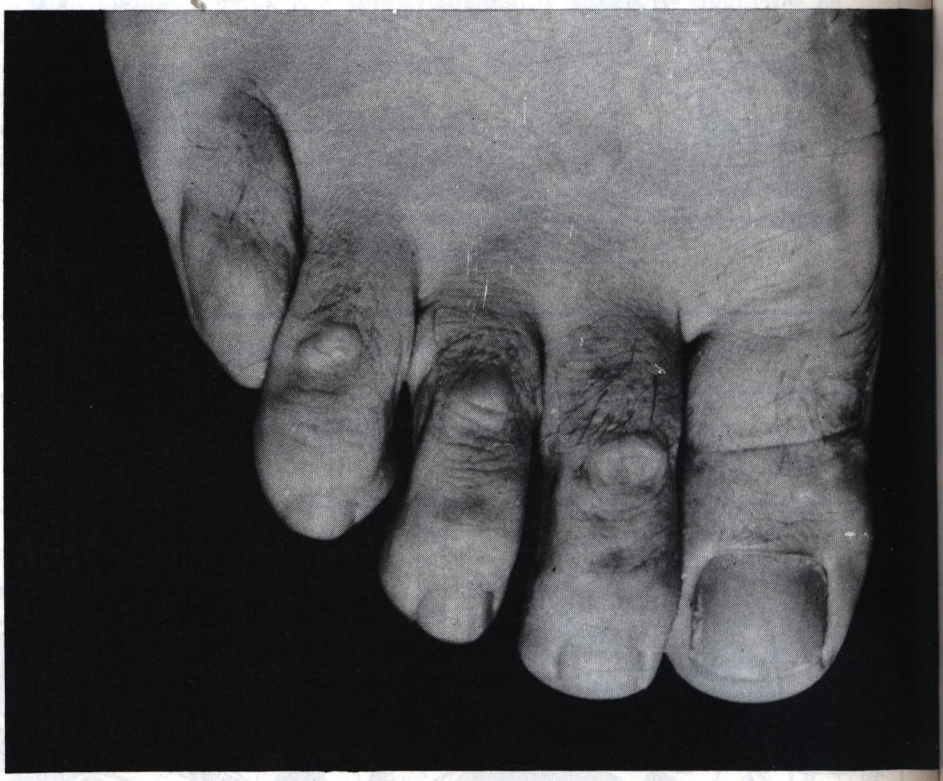

* *Doigts du pied*

PLAN

1. Région dorsale
   - *A. Généralités*
     - *a. Limites*
     - *b. Forme extérieure*
     - *c. Constitution anatomique*
   - *B. Plan squelettique*
   - *C. Plan tendineux*
   - *D. Plans superficiels*
2. Région plantaire
   - *E. Généralités*
     - *a. Limites*
     - *b. Forme extérieure*
     - *c. Constitution anatomique*
   - *F. Plan squelettique*
   - *G. Plan tendineux*
   - *H. Gaine fibreuse*
   - *I. Plans superficiels*
3. Vaisseaux et nerfs des orteils

Homologues des doigts de la main et de constitution anatomique extrêmement voisine, les orteils (Digiti Pedis*) en diffèrent essentiellement par leur brièveté et leur aspect atrophique. Au nombre de cinq, numérotés de dedans en dehors ils se présentent sous la forme d'appendices cylindriques qui se détachent du bord antérieur du pied. Ils se distinguent les uns des autres par leur volume et leur longueur : le premier orteil ou gros orteil étant de beaucoup le plus volumineux, le second étant généralement le plus long, les trois derniers ayant ensuite une longueur progressivement décroissante, si bien que l'extrémité antérieure des orteils dessine une courbe à convexité antérieure. Les variations de longueur respective des orteils ont permis de décrire différents types morphologiques de pied : pied égyptien, pied grec, etc.

Il est habituel de distinguer au niveau de chapque orteil deux régions : une région dorsale et une région plantaire.

1. La région dorsale des orteils

A. GÉNÉRALITÉS

Elle comprend toutes les parties molles situées au-dessus de la face dorsale des phalanges.

a. Limites

La région dorsale des orteils est limitée :

— en avant par le bord libre de l'ongle,

— en arrière par une ligne transversale unissant les commissures interdigitales,

— latéralement par les deux bords des phalanges.

b. Forme extérieure.

Plus large à sa partie antérieure la région dorsale des orteils est convexe transversalement, à peu près plane dans le sens antéro-postérieur. Il est fréquent que cet aspect morphologique soit modifié soit par la présence de durillons, soit par des déviations latérales ou verticales (Hallux valgus, orteil en marteau) liées en général au port de la chaussure (Fig. 1).

c. Constitution anatomique

La région dorsale des orteils comprend :

- un plan squelettique,
- un plan tendineux,
- des plans superficiels.

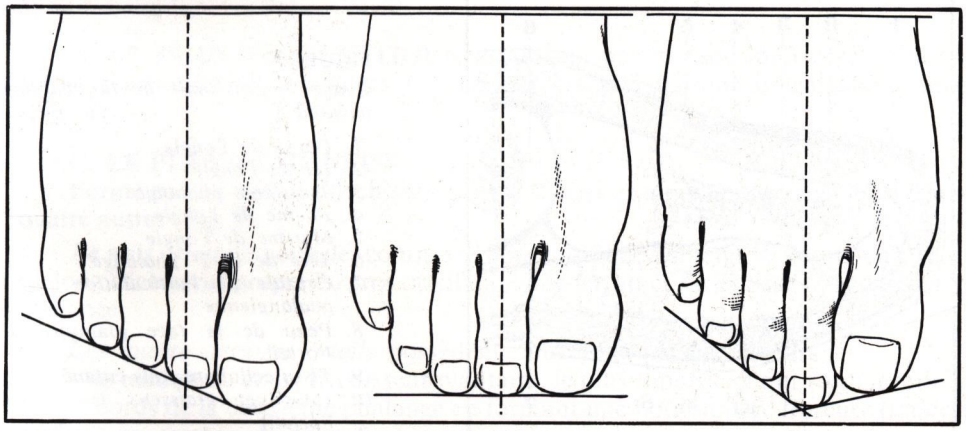

FIGURE 1

Les différents types morphologiques d'orteils (d'après Lelièvre). *De gauche à droite : pied égyptien, pied carré, et pied grec.*

FIGURE 2

Le plan squelettique de la région dorsale des orteils

FIGURE 3

Face dorsale des os du pied droit

8. *Têtes des métatarsiens*
9. *Insertion des extenseurs du 2e orteil*
10. *Insertion des extenseurs du gros orteil*
11. *Chefs externes du pédieux*
12. *Chef interne du pédieux*
13. *Le prolongement de l'extrémité externe de l'interligne de Lisfranc atteint la tête du 1er métatarsien*

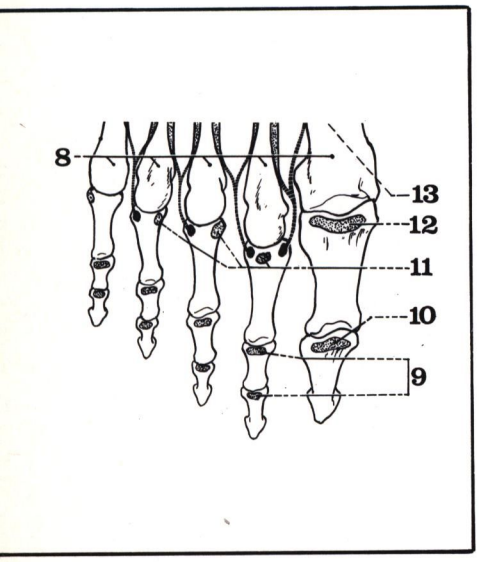

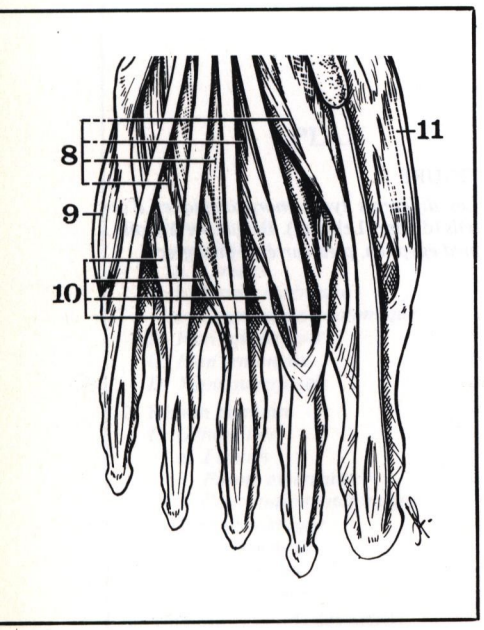

FIGURE 4

Le plan tendineux dorsal des orteils

8. *Muscle pédieux*
9. *Opposant du 5e orteil*
10. *Tendons des interosseux*
11. *Abducteur du gros orteil*

B. LE PLAN SQUELETTIQUE

Il est formé par la face dorsale, convexe transversalement des phalanges. Celles-ci sont réunies par des articulations interphalangiennes comprenant une capsule et des ligaments latéraux (Fig. 2 et 3).

C. LE PLAN TENDINEUX

Il est formé par la terminaison des tendons extenseurs, qui diffère légèrement suivant l'orteil considéré (Fig. 4).

Au niveau du gros orteil, il existe deux tendons superposés : le tendon du pédieux, le plus profond allant se fixer sur la base de la première phalange, le tendon de l'extenseur propre, plus superficiel, allant se terminer sur la base de la phalange unguéale.

Au niveau des 2e, 3e et 4e orteils, le tendon du pédieux se fusionne avec celui de l'extenseur commun et le tendon unique ainsi formé va se terminer sur la face dorsale de la deuxième et de la troisième phalange.

Au niveau du cinquième orteil, il n'existe qu'un seul tendon, celui de l'extenseur commun qui se termine sur les deux dernières phalanges.

D. LES PLANS SUPERFICIELS

Ils sont constitués par le tissu cellulaire sous-cutané où cheminent les vaisseaux et les nerfs qui seront étudiés plus loin et par la peau fine, mobile mais siège fréquent d'excoriations. A l'extrémité antérieure de chaque orteil la peau se différencie pour former l'ongle dont la disposition anatomique est calquée sur celle des ongles des doigts (Fig. 5 et 6).

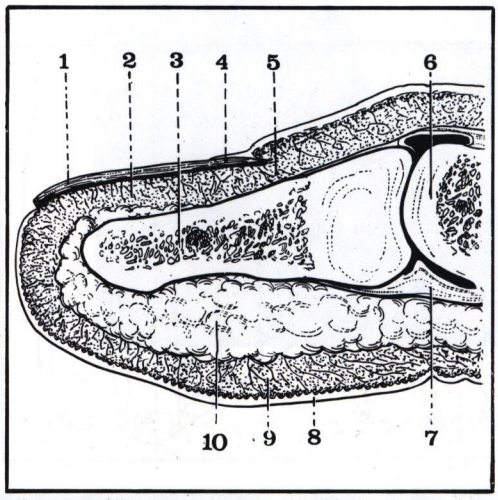

FIGURE 5

Coupe longitudinale de la phalange unguéale

1. *Corps de l'ongle*
2. *Lit de l'ongle*
3. *Troisième phalange*
4. *Racine de l'ongle*
5. *Matrice de l'ongle*
6. *Tête de la 2e phalange*
7. *Capsule de l'articulation interphalangienne*
8. *Peau de la face plantaire de l'orteil*
9. *Tissu cellulaire sous-cutané*
10. *Coussinet graisseux (pulpe de l'orteil)*

FIGURE 6

Les plans superficiels de la face dorsale des orteils

2. La région plantaire des orteils

A. GÉNÉRALITÉS

Elle comprend l'ensemble des parties molles situées à la face inférieure des phalanges.

a. Limites

Les limites antérieures et latérales de la région plantaire des orteils sont les mêmes que celles de la région dorsale. La limite postérieure est représentée par un profond sillon séparant les orteils de la plante du pied : le pli digito-plantaire (Fig. 7).

b. Forme extérieure

Fortement convexe dans le sens transversal la face plantaire des orteils est au contraire concave dans le sens antéro-postérieur de telle sorte que seule l'extrémité antérieure aplatie et élargie de l'orteil entre normalement en contact avec le sol. Très souvent cette concavité antéro-postérieure s'exagère au point qu'il est nécessaire de dérouler les orteils en extension pour explorer leur face plantaire.

c. Constitution anatomique

La région plantaire des orteils est constituée de la profondeur à la surface par :

— un plan squelettique,
— un plan tendineux,
— une gaine fibreuse,
— des plans superficiels.

B. LE PLAN SQUELETTIQUE est formé par la face inférieure, concave transversalement des phalanges réunies par les articulations interphalangiennes (Fig. 8).

C. LE PLAN TENDINEUX

Formé par les tendons fléchisseurs il est différent au niveau du gros orteil et des quatre autres (Fig. 9).

Le gros orteil ne possède, comme le pouce, qu'un seul tendon fléchisseur, celui du long fléchisseur propre du gros orteil qui va se terminer sur la base de la deuxième phalange.

Les quatre derniers orteils possèdent deux tendons fléchisseurs :

– le tendon du court fléchisseur plantaire, le plus superficiel qui va se terminer sur les bords de la deuxième phalange en formant une boutonnière fibreuse (tendon perforé) au tendon du long fléchisseur commun ;

– le tendon du long fléchisseur commun des orteils situé d'abord profondément par rapport au précédent le perfore pour aller se fixer sur la face plantaire de la phalange unguéale.

D. LA GAINE FIBREUSE

Comme au niveau des doigts, les tendons fléchisseurs cheminent au niveau des orteils dans une gaine ostéo-fibreuse formé de fibres transversales passant en pont d'un bord à l'autre de la face plantaire des phalanges. Cette gaine qui fait suite à l'aponévrose plantaire se poursuit en avant jusqu'au niveau de la dernière phalange.

E. LES PLANS SUPERFICIELS

Ils comprennent :

Le tissu cellulaire sous-cutané qui comme au niveau des doigts présente une disposition aréolaire et dans l'épaisseur duquel cheminent les vaisseaux et les nerfs.

La peau qui dans son ensemble est épaisse et peu mobile surtout au niveau de la dernière phalange.

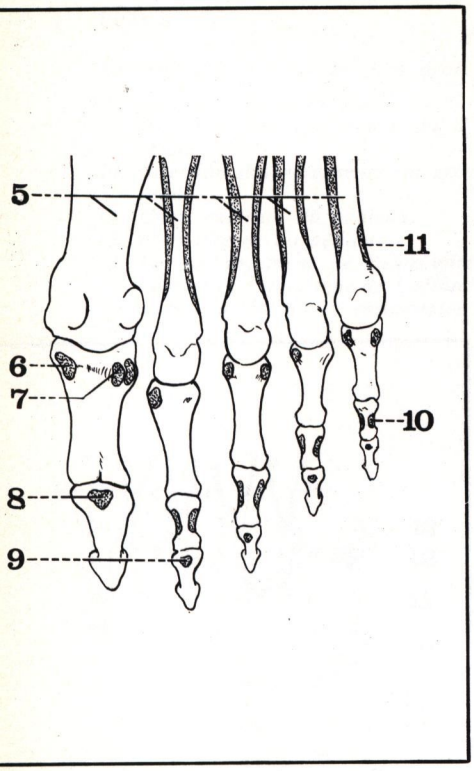

FIGURE 7
La face plantaire des orteils. Noter la profondeur du pli digito-plantaire

FIGURE 8
Face plantaire des os du pied droit

5. *Les cinq métatarsiens.*
6. *Insertion de l'abducteur du gros orteil.*
7. *Insertions du court fléchisseur et de l'adducteur du gros orteil.*
8. *Insertion du fléchisseur propre du gros orteil.*
9. *Insertion du fléchisseur commun du 2e orteil.*
10. *Insertions du court fléchisseur plantaire.*
11. *Insertion de l'opposant du 5e orteil.*

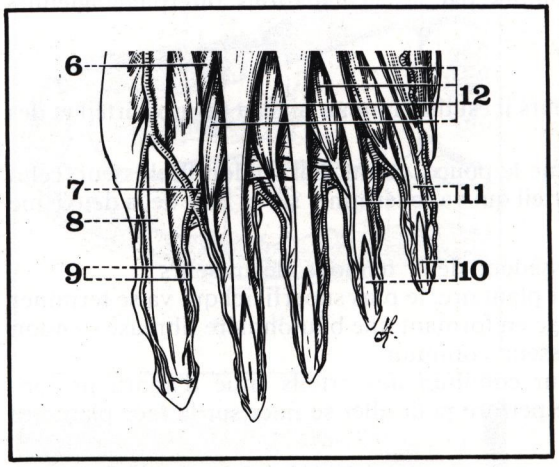

FIGURE 9
Le plan tendineux de la face plantaire des orteils

6. *Faisceau oblique de l'adducteur du gros orteil.*
7. *Anastomose avec l'interosseuse du 1er espace (de la plantaire externe).*
8. *Tendon du fléchisseur propre du gros orteil.*
9. *Artères collatérales plantaires du 1er espace.*
10. *Fléchisseur commun des orteils.*
11. *Tendons du court fléchisseur plantaire.*
12. *Muscles lombricaux.*

3. Les vaisseaux et les nerfs des orteils

Leur disposition d'ensemble est calquée sur celle des vaisseaux et des nerfs des doigts.

a. Les artères

Il existe de façon constante pour chaque orteil deux collatérales nées des interosseuses plantaires et qui se terminent en formant un riche réseau pulpaire au niveau de la dernière phalange (Fig. 10 et 11).

Inconstamment il existe parfois deux collatérales dorsales provenant des interosseuses dorsales et qui de calibre très grêle, ne dépassent généralement pas le niveau de la première phalange.

b. Les veines ont une disposition calquée sur celle des artères et cheminent comme elles dans le tissu cellulaire sous-cutané.

c. Les lymphatiques très développés forment un réseau particulièrement riche au niveau de la région plantaire. Ce réseau se draine par quatre collatéraux : deux plantaires et deux dorsaux.

d. Les nerfs comprennent 2 collatéraux plantaires et deux collatéraux dorsaux (Fig. 10 et 11).

Parmi les collatéraux plantaires, les sept premiers sont fournis par le nerf plantaire interne qui assure ainsi l'innervation plantaire des trois premiers orteils et de la moitié interne du quatrième ; les trois derniers collatéraux plantaires proviennent du nerf plantaire externe.

Les collatéraux dorsaux, moins volumineux, assurent uniquement l'innervation de la face dorsale de la première phalange. Les sept premiers collatéraux proviennent du musculo-cutané, les trois derniers du nerf saphène externe. L'innervation de la face dorsale des deux premiers orteils et du premier espace interdigital est en outre parfois renforcée par des filets issus de la branche interne du nerf tibial antérieur.

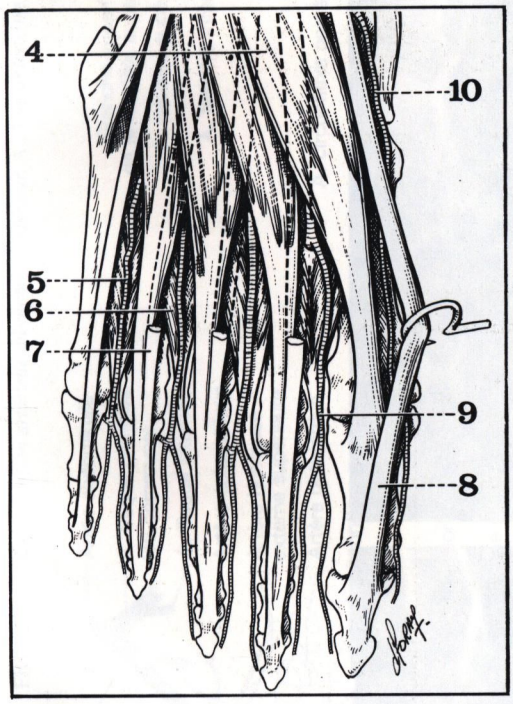

FIGURE 10

Les artères des orteils. Vue dorsale

4. *Corps musculaire du pédieux*
5. *Artère interosseuse dorsale du 4e espace*
6. *Interosseux dorsal du 3e espace*
7. *Tendon de l'extenseur commun sectionné*
8. *Tendon de l'extenseur propre du gros orteil*
9. *Interosseuse du premier espace*
10. *Collatérale interne du gros orteil*

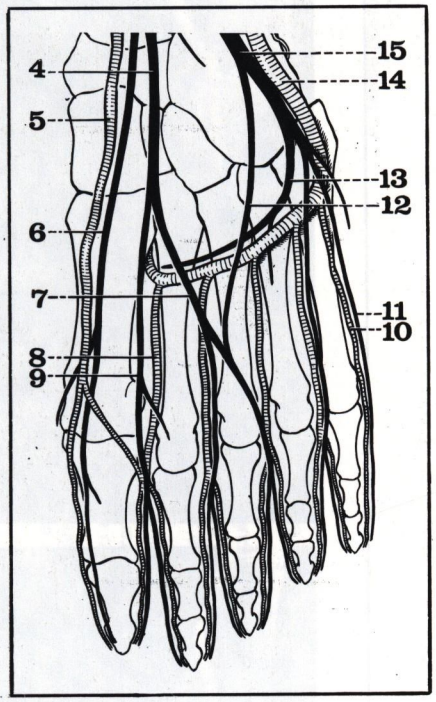

FIGURE 11

Vaisseaux et nerfs des orteils
Vue plantaire

4. *Branche externe du nerf plantaire interne*
5. *Artère plantaire interne*
6. *Branche interne du nerf plantaire interne*
7. *Nerf du 2e et du 3e espaces*
8. *Artère interosseuse du 1er espace*
9. *Nerf digital plantaire du 1er espace*
10. *Artère collatérale plantaire externe du 5e orteil*
11. *Nerf collatéral plantaire externe du 5e orteil*
12. *Anastomose entre les deux nerfs plantaires*
13. *Branche profonde du nerf plantaire externe*
14. *Artère plantaire externe*
15. *Nerf plantaire externe*

19 vascularisation du membre inférieur

PLAN

1. Artères
   - *A. Artère fémorale*
   - *B. Artère poplitée*
   - *C. Artères de la jambe*
     - *a. Tibiale antérieure*
     - *b. Tronc tibio-péronier*
     - *c. Tibiale postérieure*
     - *d. Péronière*
   - *D. Artères du pied*
     - *a. pédieuse*
     - *b. plantaire interne*
     - *c. plantaire externe*
2. Veines
   - *A. Profondes*
   - *B. Superficielles*
     - *a. veines du pied*
     - *b. veines saphène interne*
     - *c. veine saphène externe anastomoses*
3. Lymphatiques
   - *A. Voie profonde*
     - *voie principale*
     - *voies accessoires*
   - *B. Voie superficielle*

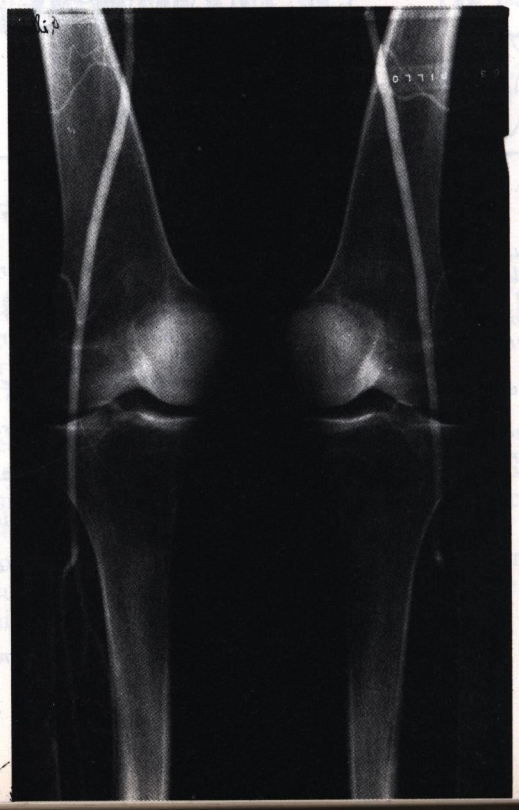

FIGURE 1
Aortographie des membres inférieurs.

FIGURE 2 : *Vascularisation artérielle du membre inférieur.* A : *Vue antérieure,* B : *Vue postérieure.*

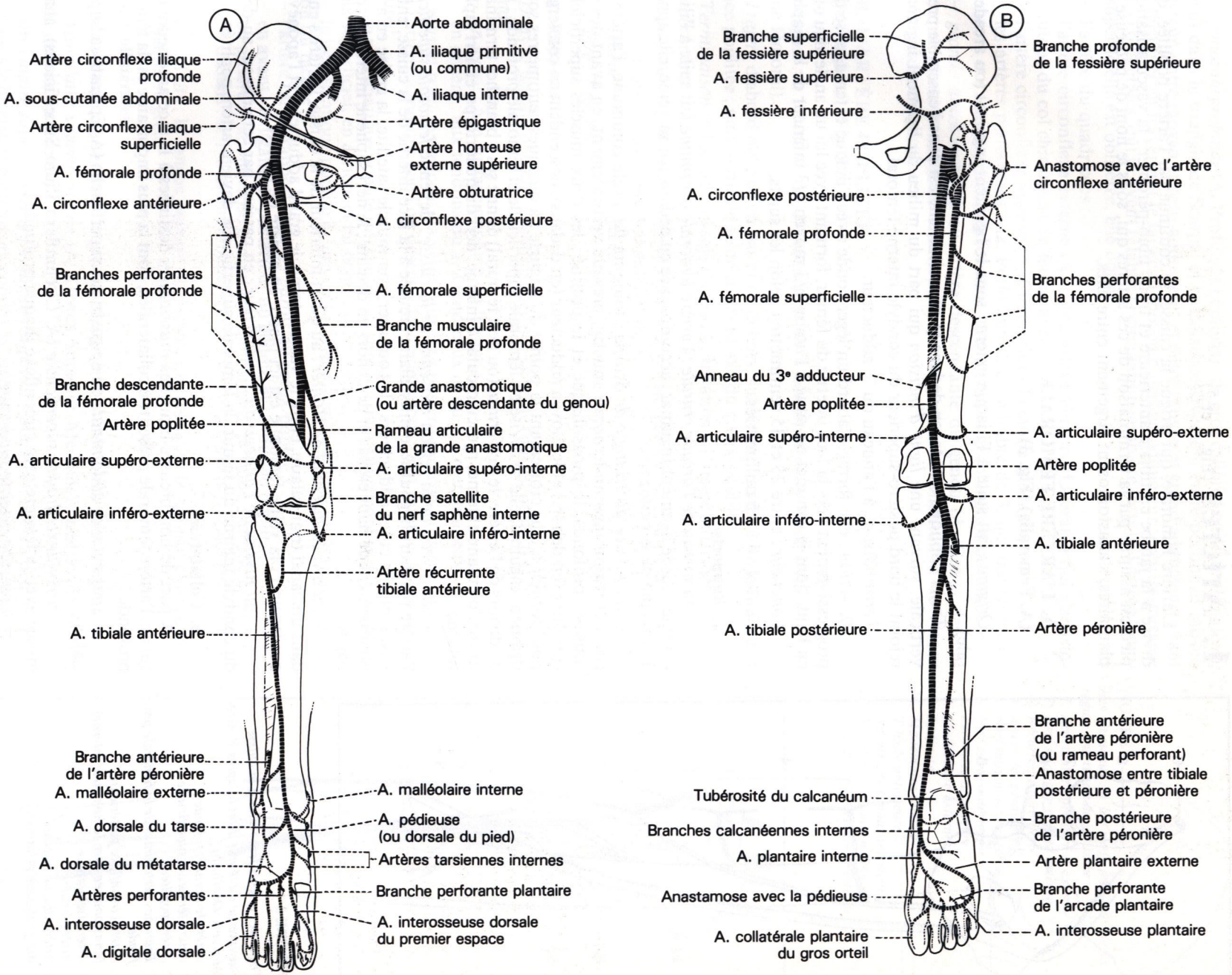

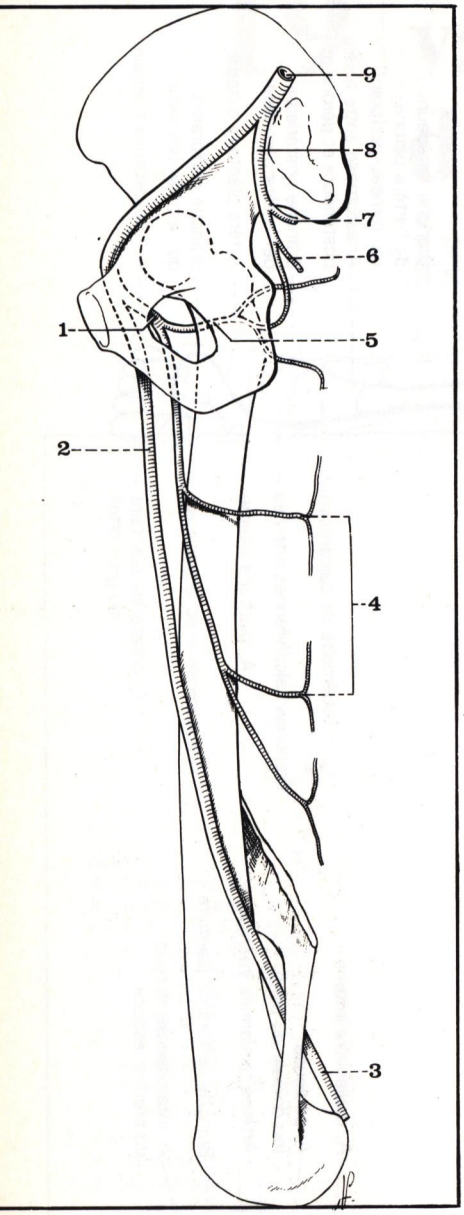

FIGURE 3

Trajet des artères fémorales à la cuisse
Vue interne du fémur droit (d'après R. Grégoire et S. Oberlin)
1. *Artère fémorale profonde*
2. *Artère fémorale superficielle*
3. *Artère poplitée*
4. *Branches perforantes de la fémorale profonde*
5. *Artère circonflexe postérieure (anastomosée avec la honteuse interne)*
6. *Artère ischiatique*
7. *Artère fessière*
8. *Artère iliaque interne*
9. *Artère iliaque primitive*

1. Artères (Fig. 1 et 2)

L'artère fémorale, qui irrigue la cuisse, se continue par l'artère poplitée, qui se divise à la jambe en tibiale antérieure et tronc tibio-péronier ; la vascularisation du pied est assurée par la terminaison de ces artères qui, sous le nom de pédieuse et de plantaires, s'anastomosent largement entre elles.

A. L'ARTÈRE FÉMORALE (A. Femoralis) (Fig. 3)

Origine : fait suite à l'iliaque externe sous le ligament inguinal (ou arcade crurale).

Trajet : oblique en bas, en dedans et en arrière, elle est dans l'ensemble presque verticale, suivant une *ligne d'incision* qui part du milieu du ligament inguinal, et rejoint le bord postéro-supérieur du condyle interne fémoral.

Terminaison : à l'anneau du 3e adducteur.

Direction : elle forme d'abord un léger coude avec l'iliaque externe, et se dirige progressivement vers la face interne du fémur, formant avec lui un angle aigu ouvert en haut, dont le sommet est situé à l'union 1/3 moyen 1/3 inférieur de la diaphyse.

Longueur : entre 25 et 35 centimètres, selon les sujets.

Calibre : 8 à 15 millimètres.

a. Rapports

– *au niveau de l'arcade crurale :* l'artère *fémorale commune* fait suite à l'iliaque externe sous le ligament inguinal ; accompagnée en dedans par sa veine, elle apparaît à la racine de la cuisse ;

– *au niveau du triangle de Scarpa :* toujours fémorale commune, l'artère parcourt la région inguino-fémorale interne, presque verticalement, en avant des deux muscles profonds, le psoas-iliaque et le pectiné ; les deux muscles superficiels, le couturier (en dehors) et le moyen adducteur (en dedans), descendent en convergeant pour former à leur croisement la pointe du triangle ; à quelques centimètres sous le ligament inguinal, elle se divise en fémorale superficielle et fémorale profonde ; situé en dehors de l'artère, le *nerf crural* (ou nerf fémoral) donne ses 4 branches terminales : musculo-cutané externe, musculo-cutané interne, nerf du quadriceps, et nerf saphène interne ;

– *au niveau de la région moyenne de la cuisse :* devenue *fémorale superficielle,* l'artère parcourt la gouttière musculaire creusée à la face interne de la cuisse, entre le vaste interne et les adducteurs ; le couturier, son muscle satellite, la croise en avant, obliquement de haut en bas et de dehors en dedans ; le nerf saphène interne l'accompagne ;

– *au niveau du canal de Hunter :* au quart inférieur de la cuisse, l'artère s'engage dans un canal triangulaire, entre le vaste interne, le grand adducteur, et l'aponévrose qui les unit ; la veine fémorale est ici placée en arrière de l'artère ;

– *au niveau de l'anneau du 3e adducteur :* en passant par cet anneau, au-dessus du condyle interne du fémur, la fémorale superficielle devient artère poplitée.

b. Collatérales

A part de nombreuses branches *musculaires* destinées à la face antérieure de la cuisse, l'artère fémorale présente 6 collatérales, dont la plus importante est la fémorale profonde :

– *sous-cutanée abdominale* ou épigastrique superficielle (A. Epigastrica Superficialis) ;

– *circonflexe iliaque superficielle* (A. Circumflexa Ilium Superficialis), anastomosée avec la fessière et la circonflexe iliaque profonde ;

– *honteuse externe supérieure ;*

– et *honteuse externe inférieure* (Aa. Pudendae Externae) pour le scrotum, les grandes lèvres, et les téguments de la région pubienne ;

– *fémorale profonde* (A. Profunda Femoris) : de gros calibre (8 à 10 millimètres), elle naît dans le triangle de Scarpa, et passe successivement entre pectiné et moyen adducteur, entre moyen et petit adducteur, et entre moyen et grand adducteur, avant de se terminer en traversant le faisceau moyen du grand adducteur ; très importante par ses collatérales, qui peuvent rétablir la circulation jambière lorsque l'artère fémorale superficielle est oblitérée, elle donne :

– l'artère du quadriceps ;

– l'artère circonflexe externe (A. Circumflexa Femoris Lateralis) qui s'anastomose autour du col chirurgical du fémur avec :

– l'artère circonflexe interne (A. Circumflexa Femoris Medialis) ;

– les artères perforantes (Aa. Perforantes), au nombre de 3, qui traversent les adducteurs et s'anastomosent en formant une longue voie collatérale postérieure ;

– *grande anastomotique* ou artère descendante du genou (A. Genus descendens) : née dans le canal de Hunter, elle prend part à la constitution du réseau péri-articulaire du genou.

B. L'ARTÈRE POPLITÉE

(A. Poplitea) (Fig. 3 et 4) :

Origine : à l'anneau du 3e adducteur (à 4 centimètres au-dessus du condyle interne fémoral).

Trajet : d'abord oblique en bas et en dehors, sur 3 centimètres, croisant ainsi la surface poplitée ; puis verticale selon le grand axe du creux poplité.

Terminaison : à l'arcade du soléaire, par bifurcation en tibiale antérieure et tronc tibio-péronier.

Direction : rectiligne dans l'extension du genou, elle devient flexueuse dans la flexion, avec une légère concavité antérieure.

Longueur : 16 à 18 centimètres.

Calibre : 7 millimètres.

a. Rapports

Dans sa portion oblique : accompagnée par sa veine (qui est postéro-externe), elle répond :

– en avant : à la surface poplitée du fémur ;

– en arrière : aux tendons du 1/2 tendineux et du 1/2 membraneux ;

Dans sa portion verticale : la veine, qui était postéro-externe, croise progressivement l'artère, à mesure que l'on descend, et devient tout à fait interne, à l'arcade du soléaire ;

– le nerf sciatique poplité interne, né au sommet du losange poplité, est l'élément le plus superficiel, en arrière et en dehors de la veine ;

– le nerf sciatique poplité externe est plus à distance, le long du bord interne du tendon du biceps ;

– l'artère est en rapport avec *les parois* du creux poplité :

– en avant : le ligament postérieur du genou, et le muscle poplité ;

– en arrière : l'aponévrose dédoublée, qui contient la veine saphène externe ;

– en dedans : le 1/2 membraneux, qui recouvre la portion d'origine du jumeau interne ;

– en dehors : la longue portion du biceps, qui recouvre le jumeau externe et le muscle plantaire grêle.

b. Collatérales

5 artères articulaires pour le genou, et 2 artères musculaires pour les jumeaux :

– *articulaire supéro-interne* (A. Genus Superior Medialis) : née au-dessus du condyle interne du fémur ;

– *articulaire supéro-externe* (A. Genus Superior Lateralis) : née un peu plus bas, passant sous le biceps, et participant, comme la précédente, au réseau péri-rotulien ;

– *articulaire moyenne* (A. Genus Media) : impaire, s'épuisant dans l'échancrure intercondylienne ;

FIGURE 4

Les vaisseaux et les nerfs profonds de la région antérieure de la jambe

1. *Articulaire inférieure et externe*
2. *Nerf sciatique poplité externe*
3. *Récurrente péronière*
4. *Artère des péroniers*
5. *Nerf musculo-cutanéè*
6. *Nerf tibial antérieur*
7. *Péronière antérieure*
8. *Malléolaire externe*
9. *Pédieuse*
10. *Malléolaire interne*
11. *Tibiale antérieure*
12. *Récurrente tibiale antérieure*
13. *Récurrente tibiale interne*
14. *Articulaire inférieure et interne*

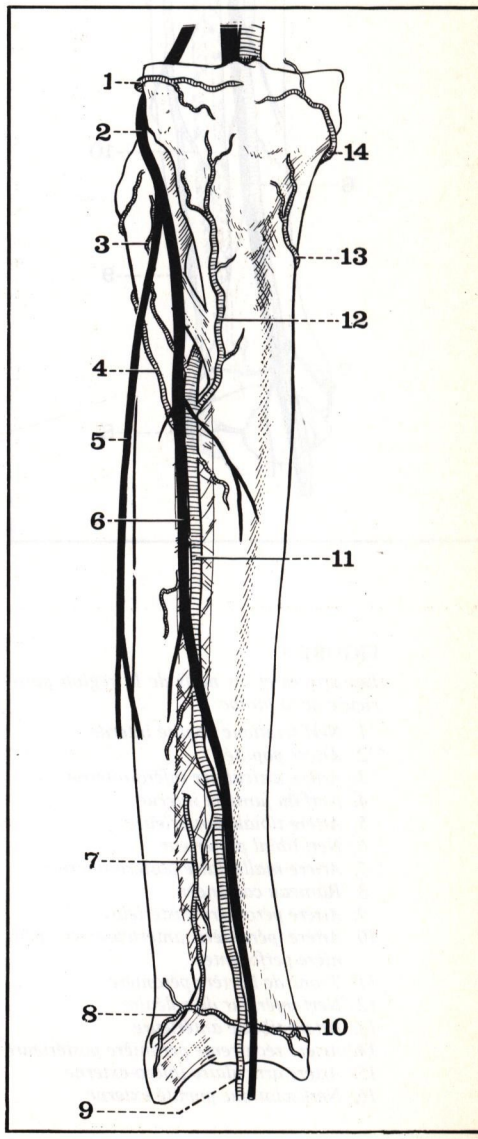

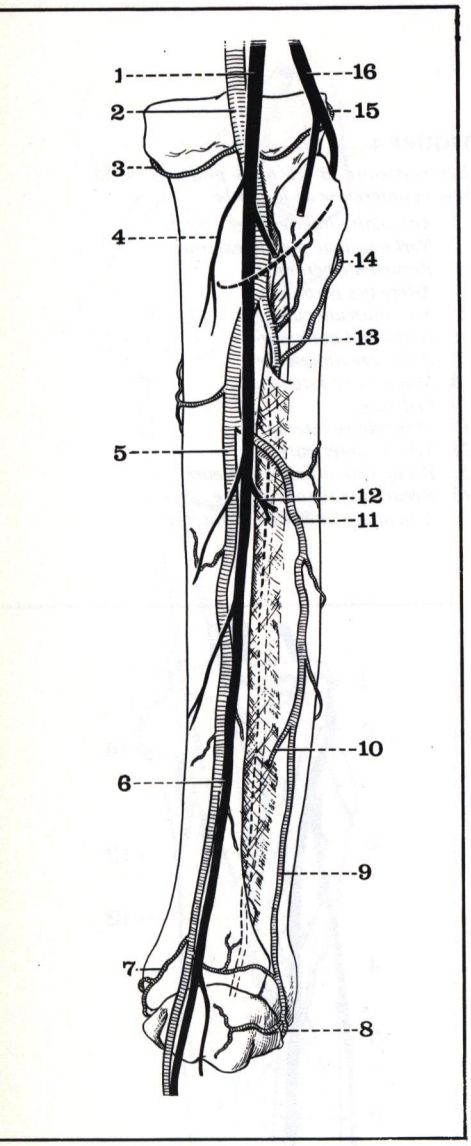

FIGURE 5
Les artères et les nerfs de la région postérieure de la jambe

1. *Nerf sciatique poplité interne*
2. *Artère poplitée*
3. *Artère articulaire inféro-interne*
4. *Nerf du jumeau interne*
5. *Artère tibiale postérieure*
6. *Nerf tibial postérieur*
7. *Artère malléolaire postéro-interne*
8. *Rameau calcanéen*
9. *Artère péronière postérieure*
10. *Artère péronière antérieure (ou péronière perforante)*
11. *Tronc de l'artère péronière*
12. *Nerf inférieur du soléaire*
13. *Artère tibiale antérieure*
14. *Artère récurrente péronière postérieure*
15. *Artère articulaire inféro-externe*
16. *Nerf sciatique poplité externe*

– *articulaire inféro-interne* (A. Genus Inferior Medialis) : assez volumineuse, née un peu au-dessous de l'interligne du genou, irriguant aussi le muscle poplité ;

– *articulaire inféro-externe* (A. Genus Inferior Lateralis) : plus grêle, née au niveau de l'interligne, contournant la tubérosité externe du tibia, et participant, comme la précédente, au réseau péri-rotulien ;

– *artères jumelles* ou surales (Aa. Surales) : au nombre de deux, volumineuses, nées parfois d'un tronc commun, et irriguant largement les deux muscles jumeaux.

Les anastomoses se font avec deux territoires :

– fémoral : par l'articulaire supéro-interne, qui rejoint la grande anastomotique ;

– inférieur : par les articulaires inférieures qui complètent le réseau péri-articulaire du genou (Rete Articulare Genus) et le réseau péri-rotulien (Rete Patellae), et ré-injectent au-dessous les trois récurrentes tibiales et les deux récurrentes péronières.

Ces nombreuses anastomoses permettent la revascularisation des artères jambières lors des oblitérations de l'artère poplitée.

C. LES ARTÈRES DE LA JAMBE

• L'ARTÈRE TIBIALE ANTÉRIEURE (A. Tibialis Anterior) (Fig. 4) :

Origine : à l'anneau du soléaire.

Trajet : d'abord dans la loge postérieure de la jambe, puis au-dessus du ligament interosseux, et enfin dans la loge antérieure de la jambe.

Terminaison : au bord inférieur de la branche supérieure du ligament annulaire antérieur du cou-de-pied, où elle devient artère pédieuse.

Direction : verticale, un peu oblique en dedans ; sa *ligne d'incision* (Marcellin) part de la dépression anté-péronière, et rejoint le milieu de l'espace intermalléolaire.

Calibre : 3 à 4 millimètres.

a. Rapports

Dans la loge jambière postérieure : sur environ 2 centimètres, accompagnée de deux veines, l'artère est croisée en arrière par l'arcade du soléaire, et s'éloigne du tronc tibio-péronier selon un angle aigu ouvert en bas ; elle forme ensuite une *véritable crosse* en passant au-dessus du ligament interosseux, entre tibia et péroné.

Dans la loge jambière antérieure : elle chemine contre le ligament interosseux, en suivant le bord externe du jambier antérieur, son muscle satellite ; elle est d'abord située entre jambier antérieur et extenseur commun, puis entre jambier et extenseur propre ; accompagnée de deux veines anastomosées en échelle, elle devient de plus en plus superficielle, jusqu'au cou-de-pied ; le nerf tibial antérieur la croise en X très allongé, en passant en avant d'elle.

b. Collatérales.

– *Récurrente tibiale postérieure* (A. Recurrens Tibialis Posterior) : inconstante, se terminant derrière l'articulation tibio-péronière supérieure ;

– *récurrentes péronières :* antérieure et postérieure ;

– *récurrente tibiale antérieure* (A. Recurrens Tibialis Anterior) : une des plus volumineuses, née au niveau de la crosse, elle remonte en haut et en dedans, à travers les insertions supérieures du jambier antérieur, pour participer au cercle artériel du genou ; elle donne l'artère des péroniers latéraux, qui emprunte le même orifice que le nerf tibial antérieur ;

– *artères musculaires :* une vingtaine, pour le jambier antérieur, l'extenseur propre, l'extenseur commun, le péronier antérieur, et les péroniers latéraux ;

– *artère malléolaire interne* (A. Malleolaris Anterior Medialis) ;

– *artère malléolaire externe* (A. Malleolaris Anterior Lateralis).

• LE TRONC TIBIO-PÉRONIER (Fig. 5) :

Origine : à l'anneau du soléaire.

Trajet : vertical, dans la loge jambière postérieure.

Terminaison : par bifurcation en tibiale postérieure et péronière.

Longueur : 4 à 5 centimètres.

Calibre : 5 millimètres.

a. Rapports

– En arrière : le soléaire.

– En avant : l'interstice entre fléchisseur commun (en dedans) et jambier (en dehors).

b. Collatérales

– *Artères supérieures du soléaire.*

– *Récurrente tibiale interne.*

– *Artère nourricière du tibia.*

• L'ARTÈRE TIBIALE POSTÉRIEURE (A. Tibialis Posterior) (Fig. 5) :

Origine : bifurcation du tronc tibio-péronier.

Trajet : d'abord oblique en bas et en dedans, puis verticale, dans la loge jambière postérieure.

Terminaison : dans le canal calcanéen, par bifurcation en deux artères plantaires.

Calibre : 4 millimètres.

a. Rapports

Dans la loge jambière postérieure :

– en arrière : l'aponévrose jambière profonde, qui la sépare du soléaire ;

– en avant : le jambier postérieur, puis l'interstice jambier postérieur-fléchisseur commun ;

– en dedans : l'interstice soléaire-fléchisseur commun ;

– en dehors : le nerf tibial postérieur.

Dans la loge rétro-malléolaire interne :

– en arrière : le bord interne du tendon d'Achille ;

– en avant : le tendon du fléchisseur commun ;

– en dedans : les deux aponévroses accolées qui forment le ligament annulaire interne du cou-de-pied ;

– en dehors : le tendon du fléchisseur propre.

– *Dans le canal calcanéen :* l'artère se divise en plantaires interne et externe, un peu au-dessous de la bifurcation de son nerf satellite.

b. Collatérales

– *Rameaux musculaires :* pour les muscles voisins ; l'artère inférieure du soléaire est la plus volumineuse ;

– *artère anastomotique avec la péronière* (Ramus Circumflexus Fibulae) qui réalise une arcade sus-rétrotarsienne ;

– *artère malléolaire postéro-interne* (Rami Malleolares Mediales) ;

– *rameaux calcanéens* (Rami Calcanei).

• L'ARTÈRE PÉRONIÈRE (A. Peronea) ou fibularienne (A. Fibularis)

Origine : bifurcation du tronc tibio-péronier.

Trajet : d'abord oblique en bas et en dehors, puis verticale, dans la loge jambière postérieure.

Terminaison : par bifurcation, au 1/3 inférieur de la jambe.

Calibre : 2 à 3 millimètres, parfois plus grosse si une artère tibiale est grêle, ou oblitérée. L'artère péronière est l'homologue au membre inférieur du tronc des interosseuses de l'avant-bras.

a. Rapports

Partie supérieure :

– en arrière : l'aponévrose jambière profonde et le soléaire ;

– en avant : le jambier postérieur ;

– en dedans : le nerf tibial postérieur, placé entre l'artère péronière et l'artère tibiale postérieure.

– *Partie inférieure :* l'artère perfore le fléchisseur propre, et descend derrière le ligament interosseux, appliquée sur le bord interne du péroné où elle donne *deux terminales :*

– *péronière postérieure :* la plus grosse, qui continue la direction du tronc, et passe derrière la malléole externe ;

– *péronière antérieure :* ou perforante (Ramus Perforans) qui traverse le ligament interosseux et gagne la loge antérieure.

b. Collatérales

Artères nourricières du péroné.

Rameaux musculaires : pour les muscles voisins de la loge postérieure et pour les péroniers latéraux.

Par son rôle anastomotique, l'artère péronière constitue une excellente voie de suppléance, surtout développée chez les artéritiques.

D. LES ARTÈRES DU PIED

Au dos du pied : la pédieuse.

A la plante du pied : les deux artères plantaires.

• L'ARTÈRE PÉDIEUSE ou dorsale du pied (A. Dorsalis Pedis) (Fig. 2A).

Origine : au bord inférieur de la branche supérieure du ligament annulaire antérieur du cou-de-pied (ligament frondiforme).

Trajet : suivant l'axe du pied, du milieu de l'espace intermalléolaire à la partie postérieure du 1er espace interosseux.

Terminaison : dans le 1er espace, où elle plonge pour se continuer à plein canal avec la plantaire externe.

a. Rapports

En arrière : les os du tarse (tête de l'astragale, scaphoïde, 2e cunéiforme).

En avant : l'artère est superficielle, et se dirige vers le sommet d'un angle compris entre :

– en dedans : le tendon de l'extenseur propre du gros orteil ;

– en dehors : le chef interne du pédieux, que croisent les tendons de l'extérieur commun des orteils.

Le nerf tibial antérieur, qui a croisé l'artère à la jambe, chemine au dos du pied en dedans d'elle.

b. Collatérales

– *Artères dorsale du tarse* ou latérale du tarse (A. Tarsea Lateralis) anastomosée avec la malléolaire externe.

– *Artère du sinus du tarse.*

– *Artère sus-tarsienne interne* ou tarsienne médiale (Aa. Tarsae Mediales).

– *Artère dorsale du métatarse* ou artère arquée (A. Arcuata), la plus volumineuse, formant avec la dorsale du tarse l'*arcade dorsale du tarse :* elle donne 3 rameaux antérieurs : interosseuses dorsales (Aa. Metatarsae Dorsales) des 2e, 3e et 4e espaces, d'où naissent les dorsales des orteils (Aa. Digitales Dorsales) ; chaque interosseuse dorsale communique par une perforante (R. Plantaris Profundus) avec la portion transversale de la plantaire externe.

– *Artère interosseuse dorsale du 1er espace :* véritable terminale de l'artère pédieuse.

• L'ARTÈRE PLANTAIRE INTERNE ou médiale (A. Plantaris Medialis) (Fig. 6).

Origine : branche de bifurcation interne de la tibiale postérieure, dans le canal calcanéen.

Trajet : d'arrière en avant, recouverte par l'abducteur du gros orteil ; et reposant sur le tendon fléchisseur propre du gros orteil, qu'elle croise obliquement ; le nerf plantaire interne est placée en dehors d'elle.

Terminaison : au niveau de la tête du 1er métatarsien, soit en se continuant par la collatérale interne du gros orteil, soit en s'anastomosant avec l'interosseuse plantaire du 1er espace.

Collatérales :

– rameaux cutanés (Ramus Superficialis) ;

– rameaux profonds (Ramus Profundus) pour les muscles et les articulations.

• ARTÈRE PLANTAIRE EXTERNE (Fig. 6) ou latérale (A. Plantaris Lateralis) beaucoup plus volumineuse.

Origine : dans le canal calcanéen.

Trajet : d'abord en avant et en dehors, vers l'extrémité postérieure du 5e métatarsien, en une courbe à concavité supérieure, puis transversalement en dedans, au niveu de la base des métatarsiens, en une courbe à convexité antérieure.

Terminaison : à la partie supérieure du 1er espace interosseux.

a. Rapports

Portion oblique : dans la loge plantaire moyenne, entre le fléchisseur accessoire des orteils (en profondeur), et le court fléchisseur plantaire (en surface).

Portion transversale : dans la loge interosseuse où elle s'anastomose avec l'artère pédieuse, en formant *l'arcade plantaire* (Arcus Plantaris).

b. Collatérales

Portion oblique : rameaux musculaire, osseux, et cutanés.

Portion transversale :

– branches supérieures : perforantes postérieures (Rami Perforantes) pour les interosseuses dorsales ;

– branches inférieures : pour d'adducteur du gros orteil (faisceau oblique) ;

– branches postérieures : pour l'articulation de Lisfranc ;

– branches antérieures : les plus importantes ;

– collatérale plantaire externe du 5e orteil ;

– interosseuses plantaires (Aa. Metatarseae Plantares) des 2e, 3e, et 4e espaces, devenant les collatérales plantaires des orteils (Aa. Digitales Plantares) ;

– interosseuse plantaire du 1er, s'anastomosant avec l'interosseuse dorsale du 1er espace (terminale de la pédieuse) pour donner les collatérales plantaires du 1er espace, et la collatérale plantaire interne du 2e espace.

Tout ce système artériel est calqué sur celui de la main, et les *homologies* sont évidentes entre :

l'artère pédieuse et l'artère radiale ;

l'artère plantaire interne et la radio-palmaire ;

l'artère plantaire externe et l'artère cubitale ;

l'artère plantaire (profonde) et l'arcade palmaire profonde ;

l'arcade plantaire superficielle (inconstante) et l'arcade palmaire superficielle.

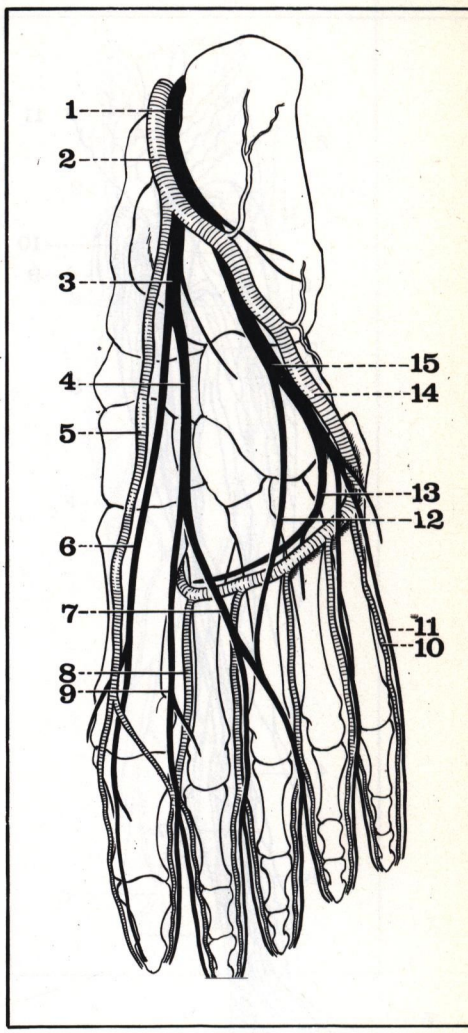

FIGURE 6

Les artères et les nerfs de la plante du pied

1. *Nerf tibial postérieur*
2. *Artère tibiale postérieure*
3. *Nerf plantaire interne*
4. *Branche externe du nerf plantaire interne*
5. *Artère plantaire interne*
6. *Branche interne du nerf plantaire interne*
7. *Nerf du 2e et du 3e espaces*
8. *Artère interosseuse du 1er espace*
9. *Nerf digital plantaire du 1er espace*
10. *Artère collatérale plantaire externe du 5e orteil*
11. *Nerf collatéral plantaire externe du 5e orteil*
12. *Anastomose entre les deux nerfs plantaires*
13. *Branche profonde du nerf plantaire externe*
14. *Artère plantaire externe*
15. *Nerf plantaire externe*

2. Veines

Comme au membre supérieur, les veines du membre inférieur se subdivisent en veines profondes, satellites des artères, et en veines superficielles, ou sous-cutanées.

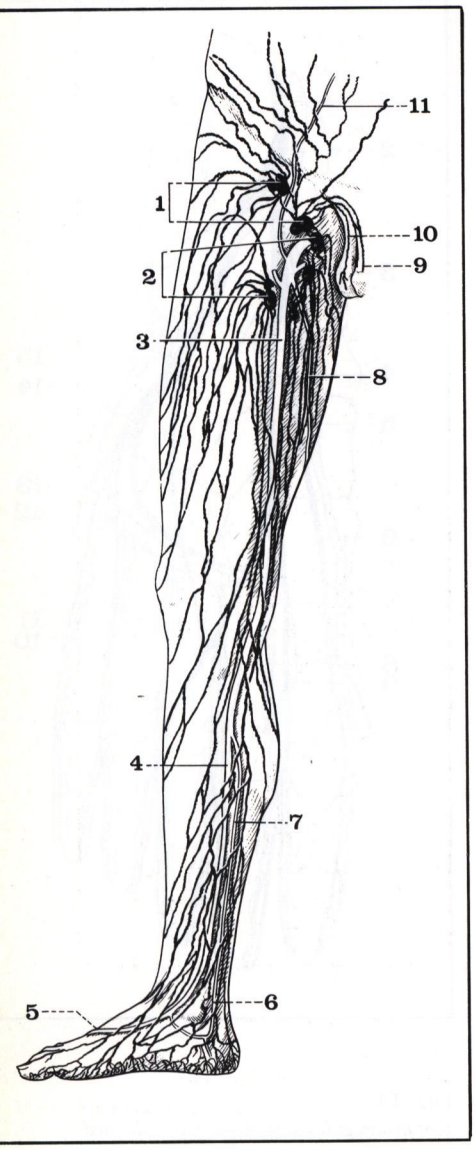

FIGURE 7

Les veines et les symphatiques superficiels du membre inférieur droit

1. *Groupe supérieur des ganglions inguinaux superficiels*
2. *Groupe inférieur de ces ganglions*
3 et 4. *Veine saphène interne*
5. *Arcade dorsale superficielle du pied*
6. *Veine calcanéenne interne*
7. *Veine saphène minor*
8. *Veine saphène postérieure de la cuisse*
9. *Lymphatiques de la verge*
10. *Lymphatiques du scrotum*
11. *Veine sous-cutanée abdominale*

A. VEINES PROFONDES

Au nombre de deux par artère, au niveau du pied et de la jambe, elles longent l'artère homologue, et s'anastomosent entre elles par des branches transversales.

A partir du tronc veineux tibio-péronier, la veine est en général unique, mais parfois dédoublée par un canal collatéral veineux dans la moitié inférieure du creux poplité.

Toutes les veines profondes, ainsi que leurs collatérales, sont munies de valvules : 3 paires pour la veine poplitée, 4 paires pour la veine fémorale.

B. VEINES SUPERFICIELLES
(Fig. 7 et 8).

Elles rejoignent deux gros troncs collecteurs longitudinaux, les veines saphènes interne et externe, qui se drainent dans les veines profondes.

a. Veines du pied

Elles aboutissent au réseau dorsal du pied, d'où partent les veines saphènes :

– *orteils :* veines digitales dorsales (V. Digitales Dorsales), nées d'un réseau sous-unguéal, et veines digitales plantaires (V. Digitales Plantares) ;

– *plante du pied :* un vaste réseau sous et intra-dermique forme la « semelle plantaire » de Lejars (Rete Venosum Plantare) qui se draine :

– latéralement : dans le réseau dorsal du pied,

– en avant : dans l'arcade plantaire sous-cutanée (Arcus Venosus Plantaris), logée dans le sillon métatarso-digital, et formée par une série d'arcades transversales ; elle reçoit les veines digitales plantaires ;

– *dos du pied :* dans la région des métatarses, une arcade dorsale superficielle (Arcus Venosus Dorsalis Pedis), située à deux travers de doigt en arrière des commissures digitales, reçoit :

– latéralement : la terminaison de l'arcade plantaire sous-cutanée,

– en avant : les veines digitales interosseuses.

Les deux extrémités de l'arcade dorsale se continuent par les veines marginales (interne et externe) qui vont former les veines saphènes.

b. Veine saphène interne ou grande veine saphène (V. Saphena Magna) formant le tronc veineux superficiel principal du membre inférieur (Fig. 7) :

Origine : en avant de la malléole interne, par réunion de la veine marginale interne et de la veine plantaire interne superficielle.

Trajet : verticale à la jambe, elle longe la face interne du genou, puis monte à la cuisse obliquement en haut et en avant.

Terminaison : au niveau du triangle de Scarpa, en décrivant une crosse avant de se jeter dans la veine fémorale commune.

Calibre : 3 à 5 mm, augmentant de bas en haut, plus dilaté encore au niveau de la crosse (7 à 8 mm) ; en cas d'insuffisance valvulaire ostiale (à sa terminaison dans la veine fémorale), elle peut être beaucoup plus grosse et tortueuse, et réaliser des « varices » ; sur tout son trajet, on compte le plus souvent une quinzaine de paires valvulaires.

a. Rapports

Au cou-de-pied : elle monte en avant de la malléole interne ;

– *à la jambe :* accompagnée par la branche jambière du nerf saphène interne, elle passe le long du bord interne du tibia, en avant de la saillie du jumeau interne ;

– *au genou :* elle contourne la tubérosité interne du tibia, en avant du tendon du couturier, puis le bord postérieur du condyle interne du fémur ;

– *à la cuisse :* elle longe le bord antérieur du muscle couturier, accompagnée par une branche de l'accessoire du nerf saphène interne, puis elle croise le couturier et le moyen adducteur ;

– *au triangle de Scarpa :* elle se termine, en décrivant à 2 ou 4 centimètres au-dessous de l'arcade crurale une *crosse* qui traverse le fascia cribriformis, à l'extrémité inférieure de la fosse ovale, que limite en bas et en dehors le repli falciforme (de Hay) ; elle est alors entourée des ganglions inguinaux superficiels, subdivisés en quatre groupes ; elle plonge enfin dans la profondeur, en passant entre les artères honteuses externes, et se jette dans la veine fémorale commune.

b. Branches

Longée par un canal veineux collatéral qui monte en arrière d'elle (saphène minor), elle reçoit de nombreuses collatérales :

– *au cou-de-pied :* veines internes du réseau dorsal, veine calcanéenne interne (derrière la malléole interne) ;

– *à la jambe :* veines superficielles de la face antéro-interne ; veines *perforantes* directes (en relation avec les veines profondes) et indirectes (en relation avec les veines du triceps) ;

– *à la cuisse :* veines superficielles antéro-internes ; veines postérieures qui rejoignent souvent une saphène postérieure ;

– *au triangle de Scarpa :* dans la crosse terminale, se jettent :

– les veines sous-cutanées abdominales ;

– les veines honteuses externes (provenant du scrotum chez l'homme, et des grandes lèvres chez la femme) ;

– la veine dorsale superficielle de la verge (ou du clitoris) ;

– les veines saphènes antérieure et postérieure de la cuisse (inconstantes).

• VEINE SAPHÈNE EXTERNE ou petite veine saphène (V. Saphena Parva) occupant la face postérieure de la jambe (Fig. 8) :

Origine : à partir de la veine marginale externe, ou bien à partir de plusieurs veines qui encadrent la malléole externe.

Trajet : derrière la malléole externe, puis oblique jusqu'à la partie médiane de la face postérieure de la jambe, avant de devenir verticale.

Terminaison : elle devient sous-aponévrotique dans le creux poplité, et décrit une crosse qui la conduit dans la veine poplitée.

Calibre : 4 mm, plus dilaté au niveau de la crosse ; elle présente sur son trajet 8 à 10 paires valvulaires.

a. Rapports

– *Au cou-de-pied :* elle est sous-cutanée, derrière la malléole externe ;

– *à la jambe :* accompagnée par le nerf saphène externe, elle est d'abord oblique en haut et en dedans, à la face postérieure du tendon d'Achille, puis elle devient verticale dans l'interstice des jumeaux, et pénètre sous l'aponévrose ;

– *au creux poplité :* elle traverse l'aponévrose profonde, croise le nerf sciatique poplité interne (en passant en dedans de lui) et décrit sa crosse terminale.

b. Branches

– *Au cou-de-pied :* veine plantaire externe, veine calcanéenne externe ;

– *à la jambe :* veines superficielles de la face postéro-externe ; veines *perforantes* directes et indirectes ;

– *au creux poplité :* veine sous-cutanée postérieure de la cuisse.

• ANASTOMOSES

Au pied : les veines pédieuses et plantaires s'unissent aux veines profondes.

A la jambe :

– les deux saphènes sont anastomosées par des veines communicantes, sous-cutanées ;

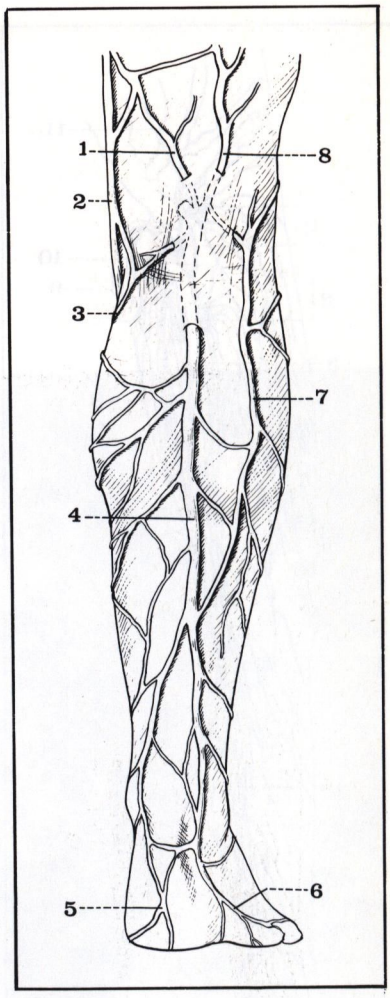

FIGURE 8

La veine saphène externe droite

1. *Anastomose avec la veine saphène interne*
2. *Veine saphène interne*
3. *Canal anastomotique*
4. *Veine saphène externe*
5. *Veine calcanéenne externe*
6. *Arcade dorsale superficielle du pied*
7. *Canal collatéral veineux*
8. *Veine sous-cutanée postérieure de la cuisse*

– les veines *perforantes* font communiquer le système superficiel avec le système profond, et réunissent :

- la saphène interne aux veines tibiales (antérieures et postérieures) ;
- la saphène externe aux veines péronières.

A la cuisse : un canal anastomotique inconstant part de la crosse de la saphène externe, et rejoint la saphène interne en croisant obliquement la face postéro-interne de la cuisse.

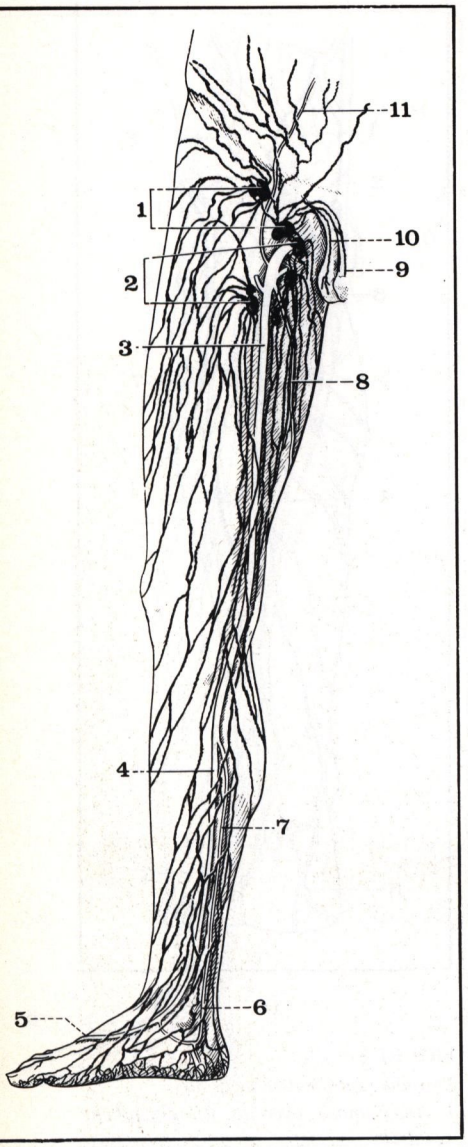

FIGURE 9

Les veines et les lymphatiques superficiels du membre inférieur droit

1. *Groupe supérieur des ganglions inguinaux superficiels*
2. *Groupe inférieur de ces ganglions*
3 et 4. *Veine saphène interne*
5. *Arcade dorsale superficielle du pied*
6. *Veine calcanéenne interne*
7. *Veine saphène minor*
8. *Veine saphène postérieure de la cuisse*
9. *Lymphatiques de la verge*
10. *Lymphatiques du scrotum*
11. *Veine sous-cutanée abdominale*

3. Lymphatiques (Fig. 9)

Deux voies lymphatiques parcourent le membre inférieur jusqu'aux ganglions inguinaux :

A. LA VOIE PROFONDE se subdivise en voie principale et voies accessoires :

Voie principale :

– troncs collecteurs pédieux, puis tibiaux antérieurs (interrompus au ganglion tibial antérieur, situé au 1/3 supérieur de la loge antérieure de la jambe) ;

– troncs collecteurs plantaires, puis tibiaux postérieurs (avec parfois un ganglion tibial postérieur situé au niveau de l'arcade du soléaire) ;

– troncs collecteurs péroniers : au nombre de 3 à 4 ;

– ganglions poplités : tous sous-aponévrotiques, avec 3 amas ;

- profond : ou articulaire, contre le ligament postérieur du genou ;
- intermédiaire : ou vasculaire (intercondylien et supra-condylien) ;
- superficiel : ou saphène externe (en dehors de la crosse de la veine) ;

– troncs collecteurs fémoraux : au nombre de 4 à 5, l'un d'eux étant interrompu au canal de Hunter par un petit ganglion fémoral ;

– ganglions inguinaux profonds : 1 à 3 en moyenne, situés en dedans de la veine fémorale ; le plus haut situé est placé dans le compartiment interne de l'anneau crural ; c'est le ganglion de Cloquet ; ces ganglions se jettent dans les ganglions iliaques externes, et plus spécialement dans le ganglion rétro-crural interne.

Voies accessoires :

– troncs collecteurs obturateurs : qui traversent le canal sous-pubien et se terminent dans la chaîne interne du groupe iliaque externe (ganglion du nerf obturateur) ;

– troncs collecteurs ischiatiques : qui rejoignent les ganglions iliaques internes ;

– troncs collecteurs fessiers : qui suivent les vaisseaux fessiers jusqu'aux ganglions iliaques internes.

B. LA VOIE SUPERFICIELLE se divise en deux courants (Fig. 9) :

– courant saphène externe : avec 3 ou 4 troncs qui suivent la veine saphène externe jusqu'au ganglion poplité superficiel (ou saphène externe) ;

– courant saphène interne : avec 4 à 5 troncs qui drainent les orteils, et le dos du pied, longent la veine saphène interne et rejoignent les ganglions inguinaux superficiels ; quelques troncs viennent également de la face externe de la jambe et se réunissent au courant précédent ;

– ganglions inguinaux superficiels : 8 à 12 ganglions, de taille variable, répartis en 4 quadrants :

– supéro-interne : recevant de la paroi abdominale et de la fesse ;

– supéro-interne : recevant de la paroi abdominale, du périnée, des organes génitaux externes, et du canal anal ;

– inféro-externe et inféro-interne : recevant le courant saphène interne ;

– vaisseaux efférents : vers les ganglions inguinaux profonds (et par leur intermédiaire vers les ganglions iliaques externes), ou directement vers les ganglions rétro-cruraux.

20 innervation du membre inférieur

PLAN

1. Innervation motrice
   - *A. Les nerfs*
     - *a. nerf crural*
     - *b. nerf obturateur*
     - *c. branches collatérales du plexus sacré*
     - *d. nerf grand sciatique*
     - *e. nerf sciatique poplité externe*
     - *f. nerf sciatique poplité interne*
   - *B. Les muscles*
     - *a. fessiers*
     - *b. pelvi-trochantériens*
     - *c. muscles de la cuisse*
     - *d. muscles de la jambe*
     - *e. muscles du pied*
2. Innervation sensitive
   - *A. Région fessière*
   - *B. Cuisse*
   - *C. Jambe*
   - *D. Pied*
   - *E. Orteils*
3. Conclusion :
   les névralgies du membre inférieur.

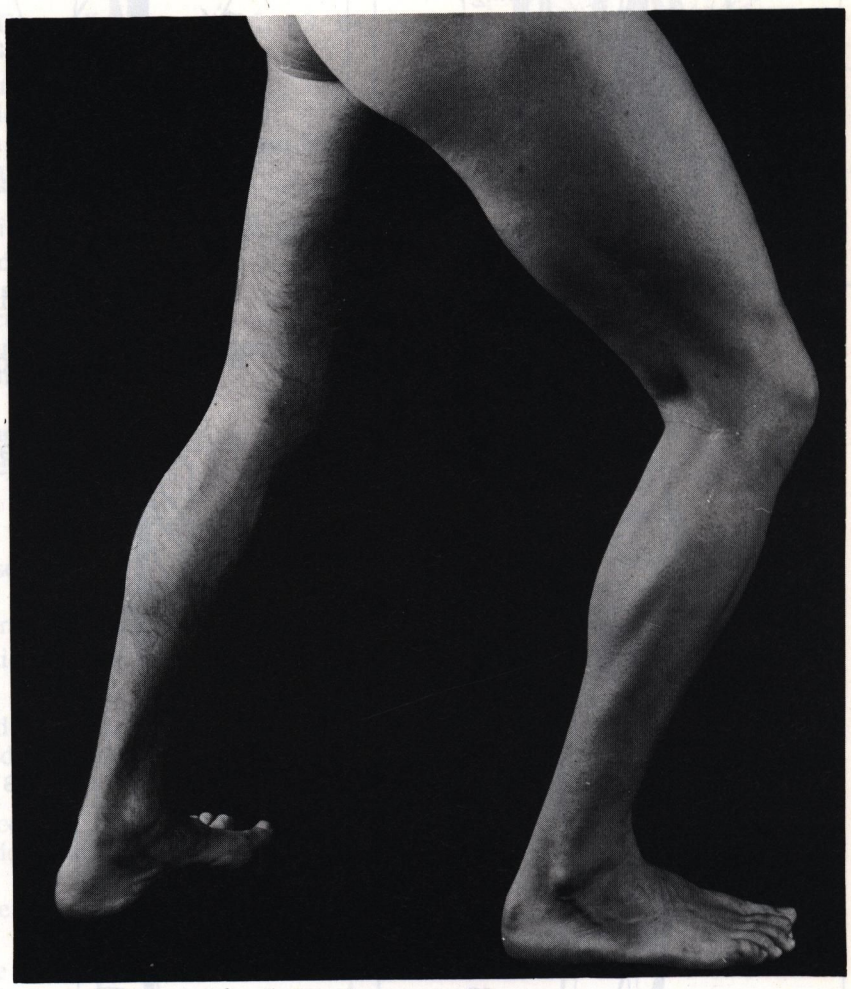

Vue latérale droite des membres inférieurs

Assurée par les branches terminales du plexus lombaire, et par le plexus sacré (par certaines de ses collatérales, et par sa terminale, le nerf grand sciatique), l'innervation du membre inférieur est motrice et sensitive (Fig. 1 et 2).

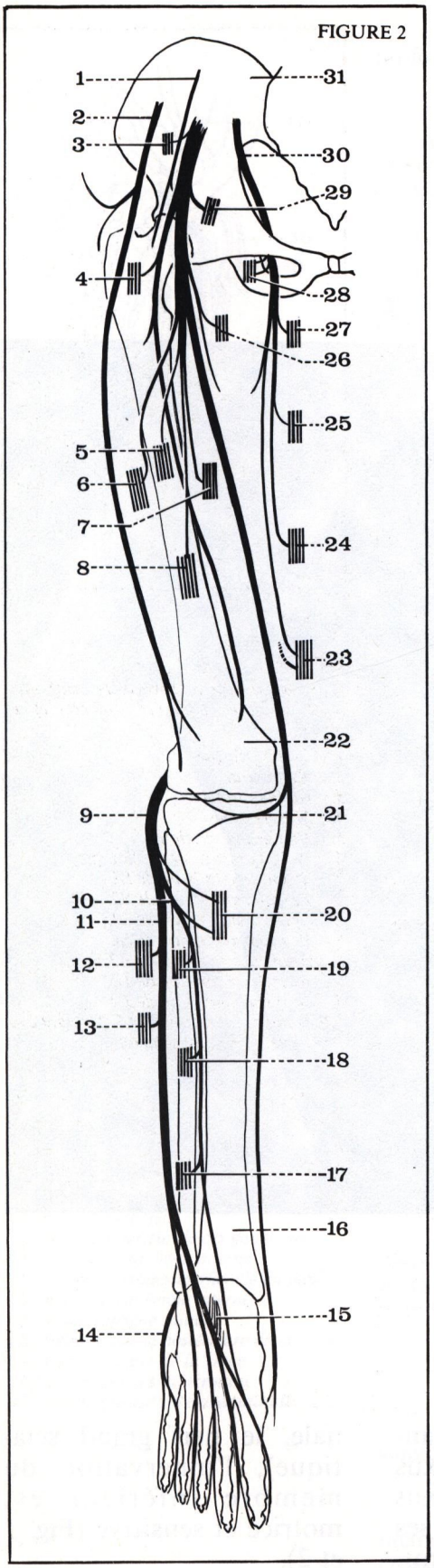

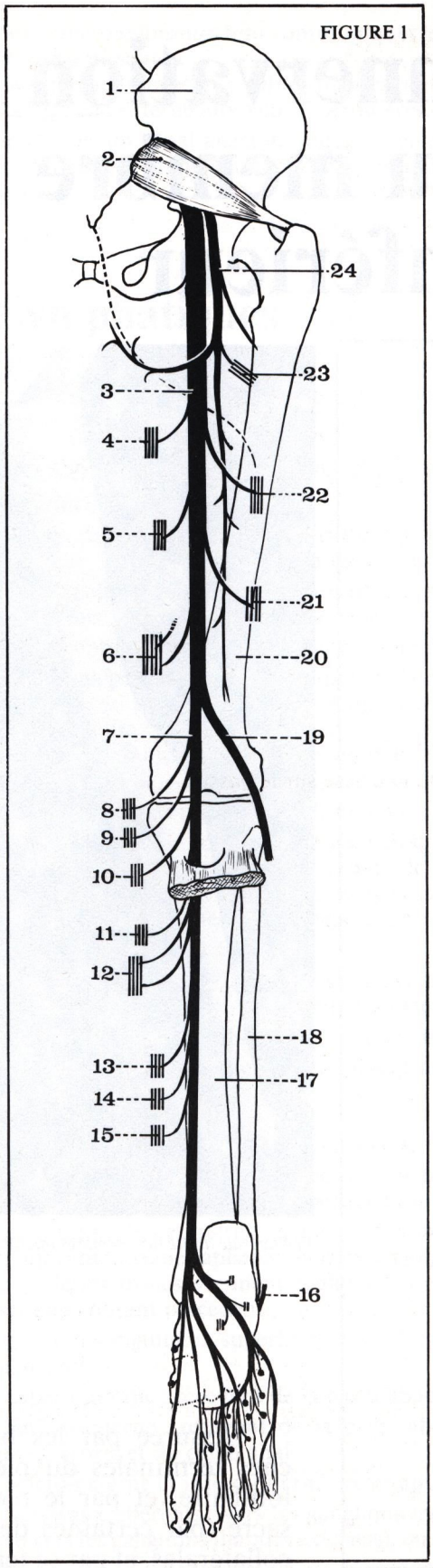

FIGURE 1

Innervation motrice du membre inférieur
Vue postérieure

1. *Os iliaque*
2. *Muscle pyramidal du bassin*
3. *Nerf grand sciatique*
4. *Nerf du demi-tendineux*
5. *Nerf du demi-membraneux*
6. *Nerfs du grand adducteur*
7. *Nerf sciatique poplité interne*
8. *Nerf du muscle poplité*
9. *Nerf du jumeau interne*
10. *Nerf du jumeau externe*
11. *Nerf du plantaire grêle*
12. *Nerfs du soléaire*
13. *Nerf du jambier postérieur*
14. *Nerf du fléchisseur commun des orteils*
15. *Nerf du fléchisseur propre du gros orteil*
16. *Nerf saphène externe*
17. *Tibia*
18. *Péroné*
19. *Nerf sciatique poplité externe*
20. *Fémur*
21. *Nerf du court biceps*
22. *Nerf du long biceps*
23. *Nerf du grand fessier*
24. *Nerf petit sciatique*

FIGURE 2

Innervation motrice du membre inférieur
Vue antérieure

1. *Nerf génito-crural*
2. *Nerf fémoro-cutané*
3. *Nerf du muscle iliaque*
4. *Nerf du couturier*
5. *Nerf du droit antérieur*
6. *Nerf du vaste externe*
7. *Nerf du vaste interne*
8. *Nerf du muscle crural*
9. *Nerf sciatique poplité externe*
10. *Nerf tibial antérieur*
11. *Nerf musculo-cutané*
12. *Nerf du long péronier latéral*
13. *Nerf du court péronier latéral*
14. *Nerf saphène externe*
15. *Muscle pédieux*
16. *Tibia*
17. *Nerf du péronier antérieur*
18. *Nerf de l'extenseur propre du gros orteil*
19. *Nerf de l'extenseur commun des orteils*
20. *Nerfs du jambier antérieur*
21. *Branche rotulienne du nerf saphène interne*
22. *Fémur*
23. *Nerfs du grand adducteur*
24. *Nerf du moyen adducteur*
25. *Nerf du petit adducteur*
26. *Nerf du pectiné*
27. *Nerf du droit interne*
28. *Nerf de l'obturateur externe*
29. *Nerf du psoas*
30. *Nerf obturateur*
31. *Os iliaque*

1. Innervation motrice

A. LES NERFS

L'innervation motrice est fournie par :

- le nerf crural et le nerf obturateur, terminales du plexus lombaire,
- des collatérales du plexus sacré,
- le nerf grand sciatique,
- et ses deux branches sciatiques poplitées.

a. Le nerf crural ou fémoral (Nervus Femoralis), issu de L2, L3, L4, pour (Fig. 3) :

- le *psoas-iliaque :* flexion de la cuisse sur le bassin,
- le *pectiné :* adduction, flexion, et rotation externe de la cuisse,
- le *couturier :* flexion de la jambe sur la cuisse, et de la cuisse sur le bassin,
- le *quadriceps crural :* extension de la jambe sur la cuisse.

b. Le nerf obturateur (Nervus Obturatorius), issu de L2, L3, L4, pour (Fig. 3) :

- *l'obturateur externe :* rotation externe de la cuisse,
- *le petit adducteur :* adduction de la cuisse,
- *le moyen adducteur :* adduction de la cuisse,
- *le grand adducteur* (faisceaux supérieur et moyen) : adduction de la cuisse,
- *le droit interne :* flexion de la jambe sur la cuisse.

c. Les branches collatérales du plexus sacré :

- *Nerf fessier inférieur* (ou petit sciatique) pour (Fig. 4) :
- *le grand fessier :* extension de la cuisse sur le bassin.
- *Nerf fessier supérieur* pour :
- *le moyen fessier :* abduction de la cuisse,
- *le petit fessier :* abduction de la cuisse,
- *le tenseur du fascia lata :* rotation externe de la jambe.
- *Nerf du pyramidal du bassin* (de S2) : rotation externe et abduction de la cuisse.
- *Nerf de l'obturateur interne pour :*
- *l'obturateur interne :* rotation externe de la cuisse,
- *le jumeau supérieur :* rotation externe de la cuisse.
- *Nerf du carré crural* pour :
- le *carré crural :* rotation externe de la cuisse,
- *le jumeau inférieur :* rotation externe de la cuisse.

d. Le nerf grand sciatique ou ischiatique (Nervus Ischiadicus), de L5-S1 pour (Fig. 4) :

- *le demi-tendineux :* flexion de la jambe sur la cuisse, et extension de la cuisse sur le bassin,
- *le demi-membraneux :* flexion de la jambe sur la cuisse et extension de la cuisse sur le bassin,
- *le biceps crural :* flexion de la jambe sur la cuisse, et extension de la cuisse sur le bassin,
- *le grand adducteur* (faisceau inférieur) : adduction de la cuisse.

e. Le nerf sciatique poplité externe ou péronier commun (Nervus Peroneus Communis), et ses branches, pour Fig. 5) :

- *le long péronier latéral :* extension, abduction et rotation externe du pied,
- *le court péronier latéral :* torsion du pied en dehors,
- *le jambier antérieur :* flexion du pied sur la jambe,
- *l'extenseur commun des orteils :* extension des orteils,
- *l'extenseur propre du gros orteil :* extension du gros orteil,

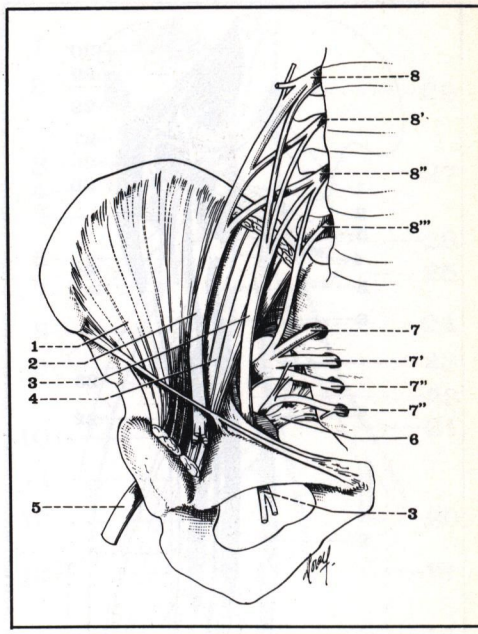

FIGURE 3

Vue interne du petit bassin (côté droit) montrant l'origine du plexus lombaire et du plexus sacré

1. *Muscle iliaque*
2. *Nerf crural*
3. *Nerf obturateur*
4. *Muscle psoas*
5. *Nerf grand sciatique*
6. *Petit ligament sacro-sciatique*
7. *Branche antérieure de S1*

7' *Branche antérieure de S2*
7" *Branche antérieure de S3*
7''' *Branche antérieure de S4*
8. *Branche antérieure de L2*
8' *Branche antérieure de L3*
8" *Branche antérieure de L4*
8''' *Branche antérieure de L5 (formant avec L4 le tronc lombo-sacré)*

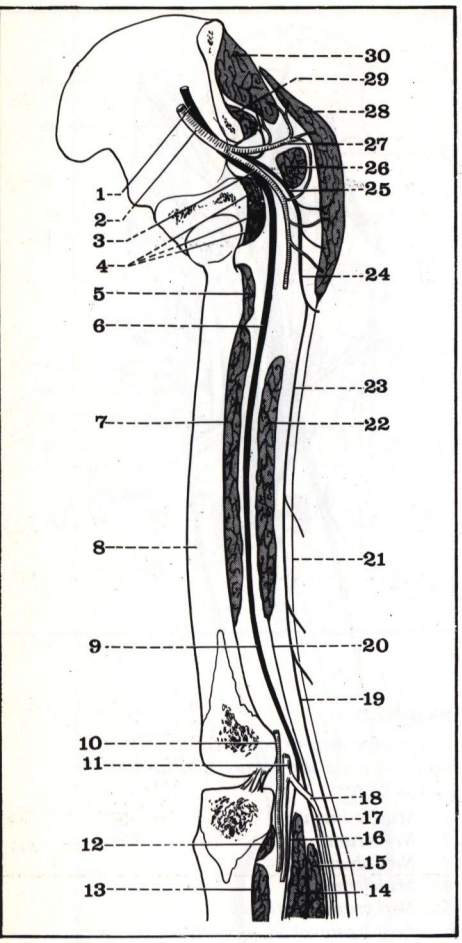

FIGURE 4
Coupe sagittale de la cuisse droite
Segment postéro-externe de la coupe
(d'après H. ROUVIÈRE)

1. *Tronc lombo-sacré*
2. *Artère iliaque interne*
3. *Artère ischiatique*
4. *Muscles jumeaux et obturateur interne*
5. *Muscle carré crural*
6. *Nerf grand sciatique*
7. *Muscle grand adducteur*
8. *Diaphyse du fémur*
9. *Nerf sciatique poplité interne*
10. *Artère poplitée*
11. *Veine poplitée*
12. *Muscle poplité*
13. *Muscle jambier postérieur*
14. *Muscle soléaire*
15. *Muscles jumeaux (ligne inter-jumelle)*
16. *Veine tibiale postérieure*
17. *Nerf saphène externe*
18. *Veine saphène externe*
19. *Rameau cutané du nerf petit sciatique*
20. *Aponévrose profonde*
21. *Aponévrose superficielle*
22. *Muscle long biceps*
23. *Nerf petit sciatique (rameau cutané*
24 et 25. *Nerf petit sciatique*
26. *Muscle pyramidal du bassin*
27. *Artère fessière*
28. *Muscle grand fessier*
29. *Muscle petit fessier*
30. *Muscle moyen fessier*

– *le péronier antérieur : flexion, abduction et rotation externe du pied,*
– *le pédieux :* extension des 4 premiers orteils.

f. Le nerf sciatique poplité interne ou tibial (Nervus Tibialis), et ses branches, pour (Fig. 5) :

– *le triceps sural :* extension adduction, et rotation interne du pied sur la jambe,
– *le plantaire grêle :* flexion de la jambe sur la cuisse,
– *le poplité :* flexion et rotation interne de la jambe,
– *le jambier postérieur :* extension, adduction et rotation interne du pied,
– *le fléchisseur commun des orteils :* flexion des 4 derniers orteils,
– *le fléchisseur propre du gros orteil :* flexion de la 2e phalange du gros orteil,
– *le court fléchisseur plantaire :* flexion des 4 derniers orteils,
– *la chair carrée de Sylvius :* flexion des 4 derniers orteils,
– *l'abducteur du gros orteil :* abduction et flexion du gros orteil,
– *le court fléchisseur du gros orteil :* flexion du gros orteil,
– *les lombricaux :* flexion de la 1re phalange des orteils, et extension des deux dernières,
– *l'adducteur du gros orteil :* adduction et flexion du gros orteil,
– *l'abducteur du petit orteil :* flexion et abduction du petit orteil,
– *le court fléchisseur du petit orteil :* flexion du petit orteil,
– *l'opposant du petit orteil :* adduction du 5e métatarsien,
– *les interosseux :* flexion de la 1re phalange des orteils, et mouvements de latéralité des orteils.

B. LES MUSCLES

a. Muscles fessiers

– *Grand fessier :* 3 rameaux du nerf fessier inférieur (ou petit sciatique),
– *moyen fessier :* branche supérieure du nerf fessier supérieur,
– *petit fessier,* branche inférieure du nerf fessier supérieur,
– *tenseur du fascia lata :* branche supérieure du nerf fessier supérieur, commune avec le nerf du moyen fessier.

b. Muscles pelvi-trochantériens

– *Pyramidal du bassin :* collatérale du plexus sacré (S2),
– *obturateur interne :* collatérale du plexus sacré (anastomose entre tronc lombo-sacré et SI),
– *jumeau supérieur :* branche de SI, commune avec le nerf de l'obturateur interne,
– *carré crural :* branche de SI et S2,
– *jumeau inférieur :* branche commune avec le nerf du carré crural,
– *obturateur externe :* branche du nerf obturateur (du tronc du nerf, ou de sa branche profonde).

c. Muscles de la cuisse

Antérieurs :

– *psoas-iliaque :* collatérale du nerf crural,
– *couturier :* branche musculaire du musculo-cutané externe (terminale du crural),
– *droit antérieur :* branche du nerf du quadriceps (terminale du crural),
– *vaste externe :* branche du nerf du quadriceps,
– *vaste interne,*
– *crural :* branche du nerf du quadriceps, et rameaux des nerfs des vastes.

Internes :

– *pectiné :* collatérale du crural,
– *moyen adducteur :* branche superficielle de l'obturateur,
– *grand adducteur :* faisceaux supérieur et moyen : branche profonde de l'obturateur, faisceau inférieur : branche du grand sciatique,
– *droit interne :* branche superficielle de l'obturateur.

Postérieurs :

– *demi-tendineux :* 2 rameaux du nerf du grand sciatique,
– *demi-membraneux :* 1 ou 2 rameaux du grand sciatique,
– *biceps crural :* 1 rameau du grand sciatique pour chacun de ses 2 chefs.

d. Muscles de la jambe

Antérieurs :

– *jambier antérieur :* nerf supérieur, collatérale du SPE, nerf inférieur, du tibial antérieur,
– *extenseur commun des orteils :* plusieurs filets du tibial antérieur (du SPE),
– *extenseur propre du gros orteil :* plusieurs filets du tibial antérieur,
– *péronier antérieur :* rameau du musculo-cutané (du SPE).

Externes :

– *long péronier latéral :* collatérale du tronc du SPE,
– *court péronier latéral :* rameau du musculo-cutané (du SPE).

Postérieurs :

– *jumeaux externe et interne :* tronc commun issu du SP1,
– *soléaire :* nerf supérieur, du SPI, ou du nerf du jumeau externe, nerf inférieur, du tibial postérieur (du SPI),
– *plantaire grêle :* rameau du SPI,
– *poplité :* rameau du SPI,
– *jambier postérieur :* rameau du nerf tibial postérieur,
– *fléchisseur commun des orteils :* rameau du tibial postérieur,
– *fléchisseur propre du gros orteil :* du tibial postérieur.

e. Muscles du pied

Dorsal :

– *pédieux :* 1 ou plusieurs filets du tibial antérieur.

Plantaires :

• *loge moyenne :*
– *court fléchisseur plantaire :* nerf plantaire interne,
– *chair carrée de Sylvius :* nerf plantaire interne,
• *loge interne :*
– *abducteur du gros orteil :* nerf plantaire interne,
– *court fléchisseur du gros orteil :* nerf plantaire interne,
– *adducteur du gros orteil :* nerf plantaire externe,
• *loge externe :*
– *abducteur du petit orteil :* nerf plantaire externe,
– *court fléchisseur du petit orteil :* nerf plantaire externe,
– *opposant du petit orteil :* nerf plantaire externe,
• *interosseux :*
– palmaires et dorsaux : nerf plantaire externe,
– *lombricaux :*
– *1er et 2e :* nerf plantaire interne,
– 3e et 4e : nerf plantaire externe.

2. Innervation sensitive (Fig. 6)

Les téguments du membre inférieur sont innervés par le 12e nerf intercostal, et des branches du plexus lombaire et du plexus sacré.

A. RÉGION FESSIÈRE

En dedans :

– branches postérieures des *nerfs sacrés :* en haut,
– rameaux cutanés postérieurs du *plexus sacro-coccygien :* en bas.

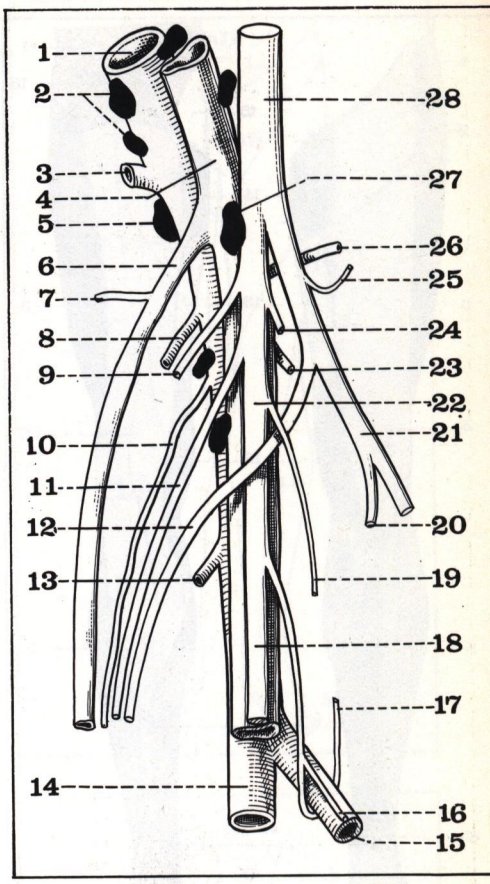

FIGURE 5

Les nerfs sciatiques poplités

1. *Artère poplitée*
2. *Ganglions lymphatiques supra-condyliens*
3. *Artère articulaire supéro-interne*
4. *Veine poplitée*
5. *Ganglion lymphatique inter-condylien*
6. *Veine saphène externe (ou petite saphène)*
7. *Anastomose avec la veine saphène interne*
8. *Artère jumelle interne*
9. *Veine jumelle interne*
10. *Artère petite saphène (ou saphène externe)*
11. *Nerf saphène externe ou sural)*
12. *Nerf saphène péronier*
13. *Artère articulaire inféro-interne*
14. *Tronc artériel tibio-péronier*
15. *Artère tibiale antérieure*
16. *Filet vasculaire de l'artère tibiale antérieure*
17. *Nerf du muscle poplité*
18. *Nerf tibial postérieur*
19. *Nerf du muscle soléaire*
20. *Nerf cutané péronier*
21. *Ners sciatique poplité externe*
22. *Nerf sciatique poplité interne*
23. *Artère jumelle externe*
24. *Nerf du jumeauexterne*
25. *Rameau articulaire su SPE*
26. *Artère articulaire supéro-externe*
27. *Ganglion lymphatique saphène externe*
28. *Nerf grand sciatique*

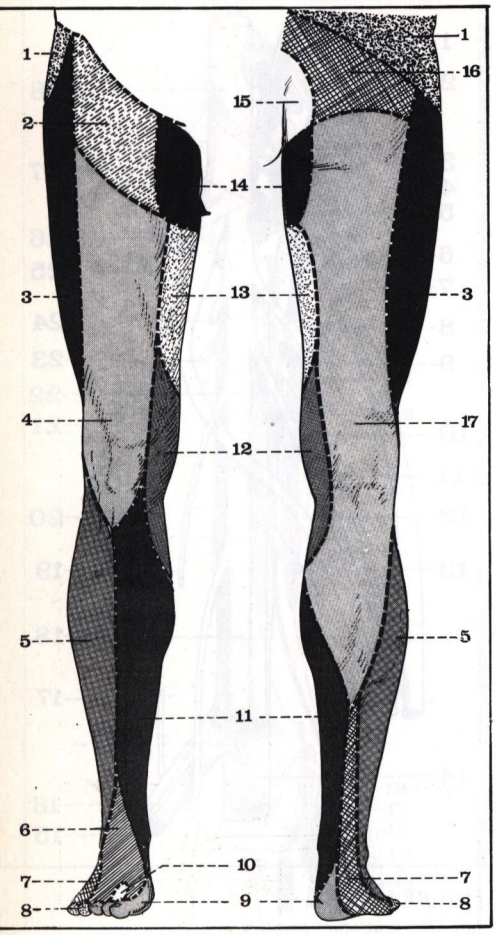

FIGURE 6

Innervation sensitive du membre inférieur
A gauche : *face antérieure*
A droite : *face postérieure*

1. *Rameau perforant latéral des nerfs abdomino-génitaux*
2. *Branche crurale du nerf génito-crural*
3. *Branche crurale du nerf fémoro-cutané*
4. *Nerf musculo-cutané externe (du nerf crural)*
5. *Nerfs cutané-péronier (du SPE) et musculo-cutané (du SPE)*
6. *Nerf musculo-cutané (du SPE)*
7. *Nerf saphène externe (du SPE)*
8. *Nerf plantaire externe (du SPI)*
9. *Nerf plantaire interne (du SPI)*
10. *Nerf tibial antérieur (du SPE)*
11. *Nerf saphène interne (du nerf crural)*
12. *Branche superficielle du nerf obturateur, et nerf accessoire du saphène interne (du musculo-cutané externe)*
13. *Nerf musculo-cutané interne (du nerf crural)*
14. *Branche génitale des nerfs abdomino-génitaux*
15. *Branches postérieures des nerfs sacrés*
16. *Branches postérieures des nerfs lombaires*
17. *Nerf petit sciatique (ou fessier inférieur)*

Au milieu :

– branches postérieures des *nerfs lombaires :* en haut,
– rameaux cutanés fessiers du *petit sciatique :* en bas.

En dehors :

– rameaux cutanés fessiers du *12e intercostal, et du grand abdomino-génital :* en haut,
– branche fessière du *fémoro-cutané :* en bas.

B. CUISSE

En avant :

– branches génitales des *abdomino-génitaux :* en dedans (1/3 supérieur),
– branche crurale du *génito-crural :* au milieu (1/3 supérieur),
– *fémoro-cutané :* en dehors (sur toute la hauteur),
– *musculo-cutané externe :* au milieu (1/3 moyen et inférieur),
– *musculo-cutané interne :* en dedans (1/3 moyen),
– branche superficielle de *l'obturateur,* et *accessoire du saphène interne :* en dedans (1/3 inférieur).

En arrière :

– nerf *cutané postérieur de la cuisse* (petit sciatique).

C. JAMBE

En avant :

– nerf *cutané péronier* et nerf *musculo-cutané* (du SPE) : pour la moitié externe,
– *nerf saphène interne :* pour la moitié interne.

En arrière :

– nerf *saphène interne :* en dedans,
– nerf *saphène externe* (du SPI) : au milieu,
– nerf *cutané péronier et accessoire du saphène externe* (du SPE) : en dehors.

D. PIED

Face dorsale :

– nerf *saphène externe* (du SPI) : en dehors,
– nerf *musculo-cutané* (du SPE) : au milieu,
– nerf *saphène interne :* en dedans,
– *nerf tibial antérieur* (du SPE) : en arrière de la 1re commissure inter-digitale.

Face plantaire :

– nerf *tibial postérieur* (du SPI) : au niveau du talon,
– nerf *plantaire interne :* en dedans,
– nerf *plantaire externe :* en dehors.

E. ORTEILS

Face dorsale :

– nerf *saphène externe :* 1re et 2e phalanges du 5e orteil, et bord externe de celles du 4e orteil,
– nerf *musculo-cutané :* bord interne 1re et 2e phalanges du 4e orteil, et 1re et 2e phalanges des 3 premiers orteils,
– nerf *plantaire externe :* 3e phalanges du 4e et du 5e orteils,
– nerf *plantaire interne :* 3e phalanges des 3 premiers orteils.

Face plantaire :

– nerf *plantaire interne :* 3 premiers orteils, et bord interne du 4e,
– nerf *plantaire externe :* bord externe du 4e, et totalité du 5e orteil.

3. Conclusion

La parfaite connaissance de l'innervation du membre inférieur est indispensable en neurologie pour identifier :

– soit les syndromes paralytiques ou parétiques, d'origine radiculaire ou tronculaire,

– soit les syndromes douloureux, de beaucoup les plus fréquents, surtout d'origine radiculaire (Fig. 7) :

a. Névralgie du nerf fémoro-cutané (ou méralgie paresthésique)

Par atteinte des racines L1 et L2, siégeant à la face externe de la cuisse, sur un territoire ovalaire à grand axe vertical.

b. Névralgie du nerf crural

Par atteinte des racines L3 ou L4, siégeant à la face antérieure de la cuisse, et irradiant vers le genou (avec abolition du réflexe rotulien).

La *cruralgie L3* intéresse la face antéro-interne de la cuisse et s'arrête à la rotule.

La *cruralgie L4* intéresse la face antéro-externe de la cuisse, la face antérieure du genou, et la face antéro-interne de la jambe, jusqu'à la malléole interne.

c. Névralgie du nerf obturateur

Par atteinte des racines L2, L3 ou L4, ou le plus souvent d'origine tronculaire. Elle siège à la partie supéro-interne de la cuisse, et irradie jusqu'au genou.

d. Névralgie du nerf sciatique

La plus typique et la plus répandue, par atteinte des racines L5 ou S1 (surtout par hernie discale).

La sciatalgie L5 intéresse la partie externe du membre inférieur, et irradie sur le dos du pied.

La sciatalgie S1 intéresse la partie postérieure du membre inférieur et irradie vers la pointe du pied ; elle s'accompagne d'une abolition du réflexe achilléen.

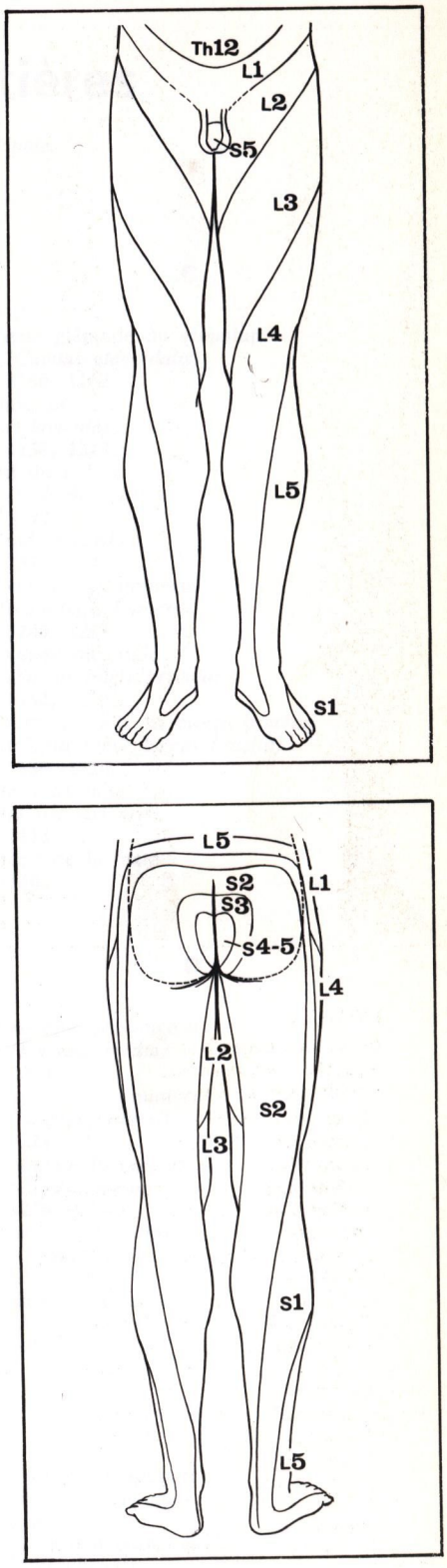

FIGURE 7

L'innervation cutanée radiculaire des membres inférieurs

En haut : *vue antérieure*

En bas : *vue postérieure*

le membre supérieur
index alphabétique des matières

Les chiffres en caractère gras correspondent à la description principale.

A

Acromion
(Acromion)
1200, 1213.
Aponévrose axillaire
(Fascia axillaris)
1188.
Aponévrose clavi-coraco-axillaire
(Fascia clavi pectoralis)
1183.
Aponévrose palmaire moyenne
(Aponeurosis palmaris)
1398.
Aponévrose palmaire profonde
1378.
Aponévrose palmaire superficielle
1397.
Apophyse coracoïde
(Processus coracoideus)
1161, 1213.
Apophyse coronoïde du cubitus
(Processus coronoideus)
1242.
Arcade dorsale de la main
1408.
Arcade dorsale du carpe
1424.
Arcade palmaire profonde
(Arcus palmaris profundus)
379, 1424, 1435.
Arcade palmaire superficielle
(Arcus palmaris superficialis)
1391, 1424, 1435.
Artère acromio-thoracique
(A. thoraco-acromialis)
216.
Artère axillaire
(A. axillaris)
1190, 1430.
Artère circonflexe humérale antérieure
(A. circumflexa humeri anterior)
1216.
Artère circonflexe humérale postérieure
(A. circumflexa humeri posterior)
1216.
Artère cubitale
(A. ulnaris)
1260, 1293, 1298, 1341, 1434.
Artère cubito-dorsale
1351.
Artère cubito-palmaire
(A. palmaris profundus)
1379.
Artère humérale
(A. brachialis)
1226, 1258, **1432.**
Artère humérale profonde
(A. profunda brachii)
1235, 1261, 1433.
Artère interosseuse antérieure
(A. interossea anterior)
1293, 1298, 1351.
Artère interosseuse postérieure
(A. interossea posterior)
1313.
Artère radiale
(A. radialis)
1260, 1292, 1298, 1340, 1350, 1378, 1408, **1433.**
Artère radio-palmaire
(A. palmaris superficialis)
1390.
Artère scapulaire inférieure
(A. subscapularis)
1207.
Artère scapulaire supérieure
(A. suprascapularis)
1207.
Artère scapulaire postérieure
(A. scapularis descendens)
1207.
Articulation acromio-claviculaire
(Art. acromio-clavicularis)
1163, 1213.
Articulations carpo-métacarpiennes
(Art. carpometacarpeae)
1367.
Articulation du coude
(Art. cubiti)
1243.
Articulations inter-métacarpiennes
(Art. intermetacarpeae)
1368.
Articulations interphalangiennes de la main
(Art. interphalangea manus)
1371.
Articulation médio-carpienne
(Art. medio-carpea)
1364.
Articulations métacarpo-phalangiennes
(Art. métacarpo-phalangeae)
1371.
Articulation métacarpo-phalangienne du pouce
(Art. metacarpo-phalangea pollicis)
1368.
Articulation radio-carpienne
(Art. radiocarpea)
1326.
Articulation radio-cubitale inférieure
(Art. radio-ulnaris distalis)
1325.
Articulation radio-cubitale supérieure
(Art. radio-ulnaris proximalis)
1246.
Articulation scapulo-humérale
(Art. humeri)
1162.

B

Bourrelet glénoïdien
(Labrum glenoidale)
1162.

C

Cavité glénoïde du scapulum
(Cavitas glenoidalis)
1160, 1162.
Clavicule
(Clavicula)
1158, 1212.
Col du radius
(Collum radii)
1242.
Condyle carpien
1326.
Condyle de l'humérus
(Condylus humeri)
1240, 1243.
Coulisse bicipitale
(Sulcus intertubercularis)
1162, 1215.
Courte portion du biceps brachial
(Caput breve biceps brachii)
1180, 1224.
Creux axillaire
(Fossa axillaris)
1173.
Creux de la main
1402.

D

Deuxième phalange
(Phalanx media)
1363.
Diaphyse de l'humérus
(Corpus humeri)
1221, 1232.
Diaphyse du cubitus
(Corpus ulnae)
1276, 1304.
Diaphyse du radius
(Corpus radii)
1274, 1305.
Doigts de la main
(Digiti manus)
1413.

E

Echancrure scapulaire
(Incisura scapulae)
1201.
Eminence hypothénar
(Hypothenar)
1385.
Eminence thénar
(Thénar)
1382.
Epicondyle de l'humérus
(Epicondylus lateralis)
1240.

Epine de l'omoplate
(Spina scapulae)
1200, 1213.
Epitrochlée
(Epicondylus medialis)
1240.
Extrémité inférieure de l'humérus
1240.
Extrémité inférieure du cubitus
1319.
Extrémité inférieure du radius
1318.
Extrémité supérieure de l'humérus
1161, 1214.
Extrémité supérieure du cubitus
1242.
Extrémité supérieure du radius
1242, 1243.

F

Fente omo-tricipitale
1178, 1206.
Fosse sous-épineuse
(Fossa infraspinata)
1201.
Fosse sus-épineuse
(Fossa supraspinata)
1201.

G

Gaine digito-carpienne externe
(Vagina tendinis musculis flexoris policis longi)
1388.
Gaine digito-carpienne interne
(Vagina synovialis communis musculi flexorum)
1388.
Gaine fibreuse des fléchisseurs
(Vagina fibrosa digitorum manus)
1416.
Gaines synoviales digitales
(Vagina synoviales tendinum digitorum)
1415.
Gouttière bicipitale externe
(Sulcus bicipitalis lateralis)
1258.
Gouttière bicipitale interne
(Sulcus bicipitalis medialis)
1257.
Gouttière olécranienne externe
1268.
Gouttière olécranienne interne
1269.
Grand os
(Os Capitatum)
1355.
Grande cavité sigmoïde du cubitus
(Incisura trochlearis)
1243.
Grosse tubérosité ou trochiter
(Tuberculum majus)
1162, 1215.

L

Ligament acromio-claviculaire
(Lig. acromio-claviculare)
1163.
Ligament acromio-coracoïdien
(Lig. coraco acromiale)
1214.
Ligament annulaire du radius
(Lig. anulare radii)
1246.
Ligament carré de Dénucé
(Lig. quadratum)
1246.
Ligament conoïde
(Lig. conoideum)
1163, 1214.
Ligament coraco-huméral
(Lig. coraco-humerale)
1165.
Ligaments de l'articulation du coude
1244.
Ligament de Weitbrecht
(Chorda obliqua)
1276, 1306.
Ligament gléno-huméraux
(Lig. humeralia)
1165.
Ligament trapézoïde
(Lig. trapezoideum)
1163, 1214.
Ligament triangulaire
(Discus articularis art. radio-ulnaris distalis)
1325.
Loge inter-pectorale
1187.
Longue portion du biceps brachial
(Caput longum biceps brachii)
1224.
Longue portion du triceps brachial
(Caput longum triceps brachii)
1232, 1430.
Lymphatiques axillaires
1196.
Lymphatiques superficiels
1437.

M

Membrane interosseuse de l'avant-bras
(Membrana interossea antebrachii)
1276, 1306.
Métacarpiens
(Ossa metacarpalia)
1357.
Muscle abducteur du petit doigt
(M. abductor digiti minimi)
1385, 1445.
Muscle adducteur du pouce
(M. adductor pollicis)
1382, 1445.
Muscle anconé
(M. anconeus)
1268, 1309, 1445.
Muscle biceps brachial
(M. biceps brachii)
1224, 1253, **1444.**
Muscle brachial antérieur
(M. brachialis)
1222, 1253, **1444.**
Muscle carré pronateur
(M. pronator quadratus)
1279, 1445.
Muscle coraco-brachial
(M. coraco brachialis)
1181, 122, 1444.
Muscle court abducteur du pouce
(M. abductor pollicis brevis)
1384, 1445.
Muscle court extenseur du pouce
(M. extensor pollicis brevis)
1307, 1348, 1409, 1421, 1445.
Muscle court fléchisseur du petit doigt
(M. flexor digiti minimi brevis)
1385, 1445.
Muscle court fléchisseur du pouce
(M. flexor pollicis brevis)
1384, 1445.
Muscle court supinateur
(M. supinator)
1256, 1280, 1445.
Muscle cubital antérieur
(M. flexor carpi ulnaris)
1255, **1290,** 1339, 1445.
Muscle cubital postérieur
(M. extensor carpi ulnaris)
1269, 1310, 1349, 1409, 1445.
Muscle deltoïde
(M. deltoideus)
1205, **1216,** 1224.
Muscle deuxième radial
(M. extensor carpi radialis brevis)
1256, **1285,** 1348, 1409, 1445.
Muscle extenseur commun des doigts
(M. extensor digitorum communis)
1269, **1311,** 1349, 1410, 1445.
Muscle extenseur propre de l'index
(M. extensor indicis)
1310, 1349, 1445.
Muscle extenseur propre du 5e doigt
(M. extensor digiti minimi)
1269, **1310,** 1349, 1445.
Muscle fléchisseur commun profond des doigts
(M. flexor digitorum profundus)
1283, 1338, 1445.
Muscle fléchisseur commun superficiel des doigts
(M. flexor digitorum superficialis)
1285, 1338, 1386, 1414, 1445.
Muscle grand dentelé
(M. serratus anterior)
1178, 1444.
Muscle grand dorsal
(M. latissimus dorsi)
1177, 1444.
Muscle grand palmaire
(M. flexor carpi radialis)
1255, **1288,** 1339, 1444.
Muscle grand pectoral
(M. pectoralis major)
1184, 1444.
Muscle grand rond
(M. teres major)
1177, 1204, 1444.
Muscles interosseux de la main
(Mm. interossei manus)
1374, 1444.
Muscles interosseux dorsaux
(Mm. interossei dorsales)
Muscles interosseux palmaires
(Mm. interossei palmares)
1377, 1445.
Muscles lombricaux de la main
(Mm. lumbricales manus)
1386, 1445.
Muscle long fléchisseur propre du pouce
(M. flexor pollicis longus)
1281, 1337, 1415, 1444.
Muscle long supinateur
(M. brachio-radialis)
1222, 1256, **1288,** 1339, 1445.
Muscle opposant du petit doigt
(M. opponens digiti minimi)
1385, 1445.
Muscle opposant du pouce
(M. opponens pollicis)
1383, 1445.
Muscle palmaire cutané
(M. palmaris brevis)
1399, 1445.
Muscle petit palmaire
(M. palmaris longus)
1255, **1290,** 1339, 1445.

Muscle petit pectoral
(M. pectoralis minor)
1182, 1444.
Muscle petit rond
(M. teres minor)
1204, 1444.
Muscle premier radial
(M. extensor carpi radialis longus)
1256, **1283,** 1348, 1409, 1445.
Muscles rhomboïdes
(Mm. rhomboidei)
1201.
Muscle rond pronateur
(M. pronator teres)
1255, **1297,** 1444.
Muscle sous-clavier
(M. sub-clavius)
1182, 1444.
Muscle sous-épineux
(M. infra spinatus)
1203, 1444.
Muscle sous-scapulaire
(M. subscapularis)
1176, 1444.
Muscle sus-épineux
(M. supra spinatus)
1203, 1444.
Muscle trapèze
(M. trapezius)
1204.
Muscle vaste externe du bras
(Caput laterale triceps brachii)
1232, 1444.
Muscle vaste interne du bras
(Caput mediale triceps brachii)
1233, 1444.

N

Nerf brachial cutané interne
(N. cutaneus antebrachii medialis)
1264, 1446.
Nerf circonflexe
(N. axillaris)
1208, **1216,** 1441.
Nerfs collatéraux dorsaux des doigts
(Nn digitales dorsales proprii)
1426.
Nerfs collatéraux palmaires des doigts
(Nn digitales dorsales proprii)
1426.
Nerf cubital
(N. ulnaris)
1236, 1270, **1296,** 1343, 1381, 1395, 1427, 1442.
Nerf des pectoraux
1183, 1186, 1441.
Nerf du grand dentelé
(N. thoracicus longus)
1179, 1441.
Nerf du grand rond et du grand dorsal
(N. thoracodorsalis)
1177, **1204,** 1441.
Nerf médian
(N. medianus)
1227, 1262, **1295,** 1299, 1343, 1393, 1427, 1441.
Nerf musculo-cutané du bras
(N. musculocutaneus)
1229, 1264, 1441.
Nerf radial
(N. radialis)
1234, 1237, 1262, **1297,** 1299, 1427, 1443.
Nerf radial: branche postérieure
1314.
Nerf sous-scapulaire
(N. infra scapularis)
1176, 1441.
Nerf sus-scapulaire
(N. supra scapularis)
1208, 1441.

O

Olécrane
(Olecranon)
1242.
Omoplate
(Scapulum)
1159, 1175, 1200.
Ongle
(Unguis)
1422.
Os crochu
(Os hamatum)
1354.
Os semi-lunaire
(Os lunatum)
1321.

P

Paralysies du plexus brachial
1447.
Paume de la main
(Plama manus)
1373.
Petite cavité sigmoïde du cubitus
(Incisura radialis ulna)
1242, 1243.
Petite tubérosité ou trochin
(Tuberculum minus)
1162, 1215.
Pisiforme
(Os pisiforme)
1322.
Phalange
(Phalanx)
1361.
Plexus brachial
(Plexus brachialis)
1192, 1440.
Pli du coude
(Fossa cubitalis)
1251.
Pointe de l'omoplate
1202.
Préhension
1403.
Première phalange
(Phalanx proximalis)
1361.
Pyramidal
(Os triquetrum)
1322.

Q

Quadrilatère huméro-tricipital
1178, 1206.

R

Région antérieure de l'avant-bras
(Regio antebrachii anterior)
1273.
Région antérieure du bras
(Regio brachii anterior)
1219.
Région antérieure du poignet
1333.
Région deltoïdienne
(Regio deltoidea)
1211.
Région dorsale de la main
(Dorsum manus)
1405.
Région olécranienne
(Regio cubiti posterior)
1267.
Région postérieure de l'avant-bras
(Regio antebrachii posterior)
1303.
Région postérieure du bras
(Regio brachii posterior)
1231.
Région postérieure du poignet
1345.
Région scapulaire
(Regio scapularis)
1199.

S

Scaphoïde carpien
(Os scaphoideum)
1319.

T

Tabatière antomique
1346.
Tendon du triceps brachial
1233, 1268.
Tête de l'humérus
(Caput humeri)
1161, 1162, 1214.
Tête du radius
(Caput radii)
1242.
Trapèze
(Os trapezium)
1354.
Trapézoïde
(Os trapezoideum)
1354.
Triangle des ronds
1177, 1206.
Trochlée de l'humérus
(Trochlea humeri)
1240, 1243.
Troisième phalange
(Phalanx distalis)
1363.
Tubérosité bicipitale
(Tuberositas radii)
1242.

V

Veine axillaire
(V. axillaris)
1191.
Veine basilique
(V. basilica)
1230.
Veine céphalique
(V. cephalica)
1230.
Veine cubitale superficielle
1264, **1300.**
Veines humérales
(V. comitantes arteria brachialis)
1227.
Veine médiane de l'avant-bras
(V. mediana antebrachii)
1264, **1300.**
Veines profondes
1435.
Veine radiale superficielle
1264, **1300.**
Veines superficielles
1437.

le membre inférieur
index alphabétique des matières

Les chiffres en caractères gras correspondent à la description principale.

A

Anneau du 3e adducteur
(Hiatus tendineus adductorius)
1533.
Aponévrose fémorale
(Fascia lata)
1539.
Aponévrose fessière profonde
1480.
Aponévrose fessière superficielle
1484.
Aponévrose intra-musculaire du soléaire
1414.
Aponévrose plantaire moyenne
(Aponeurosis plantaris)
1691.
Aponévrose plantaire profonde
1683.
Aponévrose plantaire superficielle
1690.
Arcade crurale
(Lig. inguinale)
1496.
Arcade du soléaire
(Arcus tendineus musculi solei)
1613.
Artère acétabulaire
1469, 1517.
Artère circonflexe fémorale antérieure
(A. circonflexa femoris lateralis)
1468, **1491,** 1500, 1535, 1705.
Artère circonflexe fémorale postérieure
(A. circonflexa femoris medialis)
1468, 1501, 1705.
Artère du quadriceps
(Ramus descendens arteria circumflexa femoris lateralis)
1491, 1501, 1535.
Artère fémorale commune
(A. femoralis)
1498, 1704.
Artère fémorale profonde
(A. profunda femoris)
1500, 1536, 1704.
Artère fémorale superficielle
(A. femoralis)
1502, 1531, 1538, 1704.
Artère fessière
(A. glutea superior)
1481.
Artère grande anastomotique
(A. genus descendens)
1543, 1705.
Artère honteuse interne
(A. pudenda interna)
1481.
Artère ischiatique
(A. glutea inferior)
1481, 1548.
Artère obturatrice
(A. obturatoria)
1517.
Artère pédieuse
(A. dorsalis pedis)
1641, **1679,** 1707.
Artère perforantes
(Aa. perforantes)
1536, 1548.
Artère péronière
(A. peronea)
1619, 1651, 1707.
Artère plantaire externe
(A. plantaris lateralis)
1684, 1689, 1708.
Artère plantaire interne
(A. plantaris medialis)
1688, 1708.
Artère poplitée
(A. poplitea)
1583, 1705.
Artère tibiale antérieure
(A. tibialis anterior)
1602, 1641, 1706.
Artère tibiale postérieure
(A. tibialis posterior)
1619, 1650, 1706.
Artère articulaires du genou
1584.
Articulation astragalo-calcanéenne
(Art. subtalaris)
1664.
Articulation coxo-fémorale
(Art. coxae)
1464.
Articulation du genou
(Art. genus)
1560.
Articulations intermétatarsiennes
(Art. intermetatarseae)
1669.
Articulations interphalangiennes du pied
(Art. interphalangeae pedis)
1670.
Articulation médio-tarsienne
(A. tarsi transversa)
1665.
Articulations métatarso-phalangiennes
(Art. metatarso-phalangeae)
1669.
Articulation tarso-métatarsienne
(Art. tarso-metatarseae)
1668.
Articulation tibio-péronière inférieure
(Art. tibio fibularis distalis)
1630.
Articulation tibio-péronière supérieure
(Art. tibio fibularis proximalis)
1569.
Articulation tibio-tarsienne
(Art. talo cruralis)
1630.
Articulations des os du tarse antérieur entre eux
(Art. intertarseae)
1668.
Astragale
(Talus)
1627, 1655.

B

Bandelette sous-pubienne
1512.
Bourrelet cotyloïdien
(Labrum acetabulare)
1464.

C

Calcanéum
(Calcaneus)
1655.
Canal calcanéen
1647.
Canal crural
(Canalis femoralis)
1487.
Canal de Hunter
(Canalis adductorius)
1533.
Canal sous-pubien
(Canalis obturatorius)
1512.
Canal sous-pyramidal
1481.
Canal sus-pyramidal
1481.
Cavités glénoïdes du tibia
(Facies articularis superior tibia)
1557.
Chaire carrée de Sylvius
(M. quadratus plantae)
1686.
Col du fémur
(Collum femoris)
1460.
Condyles du fémur
1552.
Condyle externe du fémur
(Condylus lateralis)
1552, 1553.
Condyle interne du fémur
(Condylus medialis)
1552, 1553.
Cotyle
(Acetabulum)
1454, 1464.
Courte portion du biceps crural
(Caput breve biceps femoris)
1545, 1581.
Creux poplité
(Fossa poplitea)
1578.
Cuboïde
(Os cuboideum)
1658.
Cunéiformes
(Os cunéiforme)
1660.

D

Diaphyse du fémur
(Corpus femoris)
1522.
Diaphyse du péroné
(Corpus fibulae)
1610.
Diaphyse du tibia
(Corpus tibiae)
1609.
Dos du pied
(Dorsum pedis)
1674.

E

Espace celluleux sous-fessier
1480.
Extrémité inférieure du fémur
1552, 1573.
Extrémité inférieure du péroné
1626.
Extrémité inférieure du tibia
1626.
Extrémité supérieure du fémur
1459.
Extrémité supérieure du péroné
1559.
Extrémité supérieure du tibia
1556, 1573.

F

Fosse iliaque externe
(Facies glutea)
1455.
Fossette du ligament rond
(Fovea capitis)
1459.

G

Grand ligament sacro-sciatique
(Lig. sacro-tuberale)
1476.
Grand trochanter
(Trochanter major)
1461.

H

Homologie palmo-plantaire
1694.

L

Ligament adipeux du genou
(Plica synovialis infrapatellaris)
1566.
Ligament annulaire antérieur du cou-de-pied
(Retinaculum extensorum inferius)
1639.
Ligament annulaire externe du tarse
1650.
Ligament annulaire interne du tarse
1647.
Ligament de Chopart
(Lig. bifurcatum)
1666.
Ligament croisés du genou
(Lig. cruciata genus)
1565.
Ligament de Lisfranc
(Lig. cuneometatarsea interossea)
1668.
Ligament ilio-fémoral
(Lig. iliofemorale)
1466.
Ligament interosseux de l'articulation sous-astragalienne
(Lig. talo calcaneum interosseum)
1664.
Ligament ischio-fémoral
(Lig. ischio femorale)
1466.
Ligament poplité arqué
(Lig. popliteum arcuatum)
1579.
Ligament poplité oblique
(Lig. popliteum obliquum
1579.
Ligament postérieur du genou
117, **1579.**
Ligament pubo-fémoral
(Lig. pubofemorale)
1466.
Ligament rond de la hanche
(Lig. capitis femoris)
1466.
Ligament du genou
1563.
Ligne âpre
(Linea aspera)
1524, 1544.
Loge plantaire
1684.
Longue portion du biceps crural
(Caput longum biceps femoris)
1546, 1581.
Losange poplité
1583.
Lymphatiques poplités
1587, 1711.

M

Malléole externe
(Malleolus lateralis)
1627.
Malléole interne
(Malleolus medialis)
1626.
Membrane interosseuse de la jambe
(Membrana interossea cruris)
1610.
Membrane obturatrice
(Membrana obturatoria)
1512.
Ménisque externe
(Meniscus lateralis)
1560.
Ménisque interne
(Méniscus medialis)
1560.
Ménisques inter-articulaires du genou
1560.
Métatarsiens
(Ossa metatarsalia)
1661.
Mortaise tibio-péronière
1630.
Muscle abducteur du gros orteil
(M. abductor hallucis)
1685.
Muscle abducteur du petit orteil
(M. abductor digiti minimi)
1686.
Muscle adducteur du gros orteil
(M. adductor hallucis)
1684.
Muscle biceps crural
(M. biceps femoris)
1545, 1546.
Muscle carré crural
(M. quadratus femoris)
1479.
Muscle court fléchisseur du gros orteil
(M. flexor hallucis brevis)
1685.
Muscle court fléchisseur du petit orteil
(M. flexor digiti minimi brevis)
1686.
Muscle court fléchisseur plantaire
(M. flexor digitorum brevis)
1687.
Muscle court péronier latéral
(M. peroneus brevis)
1604, 1677.
Muscle couturier
(M. sartorius)
1491, 1495, 1531.
Muscle crural
(M. Vastus intermedius)
1526, 1575.
Muscle demi-membraneux
(M. semimembranosus)
1545, 1581.
Muscle demi-tendineux
(M. semitendinosus)
1546, 1581.
Muscle droit antérieur
(M. rectus femoris)
1489, 1572, 1575.
Muscle droit interne
(M. gracilis)
1515, 1531.
Muscle extenseur commun des orteils
(M. extensor digitorum longus)
1599, 1640, 1677.
Muscle extenseur propre du gros orteil
(M. extensor hallucis longus)
1598, 1640, 1677.
Muscle fléchisseur accessoire des orteils
(M. flexor digitorum accessorius)
1686.
Muscle fléchisseur commun des orteils
(M. flexor digitorum longus)
1611, 1648, 1686.
Muscle fléchisseur propre du gros orteil
(M. flexor hallucis longus)
1612, 1648.
Muscle grand adducteur
(M. adductor magnus)
1516, 1529.
Muscle grand fessier
(M. gluteus major)
1483.
Muscles interosseux du pied
(Mm interossei pedis)
1683.
Muscles ischio-jambiers
1479.

Muscle jambier antérieur
(M. tibialis anterior)
1597, 1640, 1677.
Muscle jambier postérieur
(M. tibialis posterior)
1612, 1648.
Muscle jumeau externe
(M. gastrocnemius : caput laterale)
1582, **1615.**
Muscle jumeau interne
(M. gastrocnemius : caput mediale)
1582, **1615.**
Muscles jumeaux de la fesse
(Mm. gemilli)
1479.
Muscles lombricaux du pied
(Mm. lumbricales pedis)
1686.
Muscle long péronier latéral
(M. peroneus longus)
1603.
Muscle moyen adducteur
(M. adductor longus)
1495, **1516,** 1529.
Muscle moyen fessier
(M. gluteus medius)
1477.
Muscle obturateur externe
(M. obturatorius externus)
1479, **1514.**
Muscle obturateur interne
(M. obturatorius internus)
1478, **1513.**
Muscle opposant du petit orteil
(M. opponens digiti minimi)
1685.
Muscle pectiné
(M. pectineus)
1494, 1516, 1530.
Muscle pédieux
(M. extensorum digitorum brevis)
1677.
Muscle péronier antérieur
(M. peroneus tertius)
1599, 1677.
Muscle petit adducteur
(M. adductor brevis)
1516, 1529.
Muscle petit fessier
(M. gluteus minimus)
1477.
Muscle plantaire grêle
(M. plantaris)
1582, **1614,** 1645.
Muscle poplité
(M. popliteus)
1580.
Muscle psoas-iliaque
(M. ilio-psoas)
1493.
Muscle pyramidal du bassin
(M. piriformis)
1478.
Muscle quadriceps fémoral
(M. quadriceps femoris)
1526, 1574.
Muscle soléaire
(M. soleus)
1630.
Muscle tenseur du fascia lata
(M. tensor fasciae latae)
1490.
Muscle triceps sural
(M. triceps surae)
1613, 1616.
Muscle vaste externe de la cuisse
(M. vastus lateralis)
1526, 1575.
Muscle vaste interne de la cuisse
(M. vastus medialis)
1527, 1575.

N

Nerf anal
(N. rectalis inferior)
1483.
Nerf du carré crural et du jumeau inférieur
1470, 1483.
Nerf crural
(N. femoralis)
1469, **1504,** 1714.
Nerf de l'obturateur interne et du jumeau supérieur
1483.
Nerf du pyramidal du bassin
Nerf du quadriceps
1505, 1528, 1535.
Nerf fémoro-cutané
(M. cutaneus femoris lateralis)
1504.
Nerf fessier supérieur
(N. gluteus superior)
1482.
Nerf génito-crural
(N. genito femoralis)
1504.
Nerf grand sciatique
(N. ischiadicus)
1470, 1482, **1548,** 1714.
Nerf honteux interne
(N. pudendus)
1482.
Nerf musculo-cutané (du SPE)
(N. peroneus superficialis)
1606.
Nerf musculo-cutané externe du nerf crural
(Rami cutanei anteriores)
1504.
Nerf musculo-cutané interne du nerf crural
(Rami cutanei mediales)
1505.
Nerf obturateur
(N. obturatorius)
1469, **1518,** 1537, 1714.
Nerf petit sciatique
(N. gluteus inferior)
1482, 1549.
Nerf plantaire externe
(N. plantaris lateralis)
1690.
Nerf plantaire interne
(N. plantaris medialis)
1689.
Nerf saphène interne
(N. saphenus)
1505.
Nerf sciatique poplité externe
(N. peroneus communis)
1589, 1592, 1605, 1714.
Nerf sciatique poplité interne
(N. tibialis)
1588, 1589.
Nerf tibial antérieur
(N. peroneus profundus)
1602, 1606, 1641.
Nerf tibial postérieur
(N. tibialis)
1621, 1652.
Névralgies du membre inférieur
1718.

O

Orteil
(Digitus pedis)
1696.
Os coxal
(Os coxae)
1454.
Os surnémaires du pied
1663.

P

Petit ligament sacro-sciatique
(Ligamentum sacrospinale)
1476.
Petit trochanter
(Trochanter minor)
1461.
Petite échancrure sciatique
(Incisura ischiadica minor)
1481.
Phalanges des orteils
(Ossa digitorum pedis)
1662.
Plante du pied
(Planta pedis)
1681.
Plateau tibial
(Facies articularis superior tibia)
1556.
Point de Béclard
1554.

R

Région antérieure de la cuisse
(Regio femoris anterior)
1521.
Région antérieure de la jambe
(Regio cruris anterior)
1594.
Région antérieure du cou-de-pied
1637.
Région fessière
(Regio glutea)
1474.
Région inguino-fémorale
1487.
Région inguino-fémorale externe
1489.
Région inguino-fémorale interne
1492.
Région obturatrice
1509.
Région postérieure de la cuisse
(Regio femoris posterior)
1542.
Région postérieure de la jambe
(Regio cruris posterior)
1608.
Région postérieure du cou-de-pied
1643.
Région rotulienne
(Regio genus anterior)
1571.
Replis alaires
(Plicae alares)
1566.
Rotule
(Patella)
1554, 1573.

S

Scaphoïde tarsien
(Os naviculare)
1660.
Sinus du tarse
(Sinus tarsi)
1664.
Surface pré-spinale
(Area intercondylaris anterior)
1556.
Surface rétro-spinale
(Area intercondylaris posterior)
1556.

T

Tarse
(Tarsus)
1655.
Tarse antérieur
1658.
Tarse postérieur
1655.
Tendon d'Achille
(Tendo calcaneus)
169, **1645.**
Tendon du quadriceps fémoral
1574.
Tendon rotulien
(Lig. patellae)
1574.
Tendons de la patte d'oie
1575.
Tenon astragalien
1631.
Tête du fémur
(Caput femoris)
1459, 1464.
Triangle de Scarpa
(Trigonum femorale)
1492.
Trochlée fémorale
1552.
Tronc artériel tibio-péronier
1618, 1706.
Tronc veineux tibio-péronier
1620.
Trou obturé
(Foramen obturatum)
1456, **1510.**
Tubérosité ischiatique
(Tuber ischiadicum)
1511.
Tubérosités tibiales
1557.

V

Veine fémorale commune
(V. femoralis)
1503.
Veine fémorale profonde
(V. profunda femoris)
1503.
Veine fémorale superficielle
(V. femoralis)
1503, **1534.**
Veine obturatrice
(V. obturatoria)
1518.
Veine poplitée
(V. poplitea)
1586.
Veine saphene externe
(V. saphena parva)
1586, 1622, 1653, 1710.
Veine saphène interne
(V. saphena magna)
1506, **1540,** 1623, 1709.
Voûte plantaire
(Arcus pedis)
1671.

Imprimerie Gaignault
36100 ISSOUDUN
N° d'ordre 1981
Dépôt légal Janvier 1990

A. Bouchet

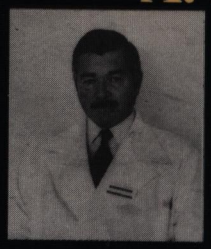

Docteur en médecine, Professeur titulaire de la chaire d'anatomie médico-chirurgicale à la faculté Alexis-Carrel de Lyon. A succédé en 1971 au Professeur Michel Latarjet.
Chirurgien des hôpitaux de Lyon depuis 1963, actuellement chef du service de chirurgie vasculaire au centre hospitalier Lyon-Sud.

J. Cuilleret

Ancien Professeur d'anatomie à la Faculté de médecine Jacques-Lisfranc (Saint-Étienne). Professeur de chirurgie digestive, chirurgien des hôpitaux.

ISBN: 2-85334-308-1